
22500462969

Med
K31790

ATLAS

der

menschlichen Blutzellen

von

Dr. Artur Pappenheim.

Erste Lieferung.

Tafel I—XII.

UNIVERSITY
COLLEGE
LONDON

Verlag von Gustav Fischer in Jena.
1905.

Alle Rechte vorbehalten.

11322661

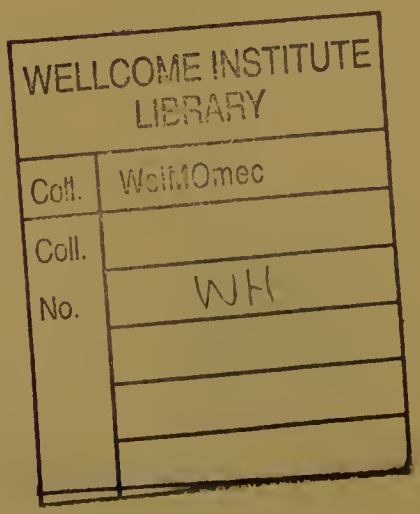

28586

Vorrede zur Ersten Lieferung.

Ein ausführliches Vorwort soll die letzte Lieferung des alsdann vollständigen Werkes begleiten. Aus ihm wird durch Begründungen verständlich werden, weshalb hier nicht, wie Viele erwartet haben möchten, ein Atlas der verschiedenen einzelnen klinischen Blutbilder, sondern nur eine hoffentlich nicht allzu lückenhafte Sammlung cytologischer Tafeln der verschiedenen einzelnen Blutzellen entstanden ist, wie sie sich (unter Hitzefixation) bei den üblichen Färbungen darstellen. Aber auch ein solches, die neueren cytologischen Forschungen unterstützendes Werk fehlte bislang, schien aber sehr vonnöten, da die den einzelnen Publikationen mitgegebenen Tafeln sehr zerstreut, und ferner diese Reproduktionen selbst in den gelesensten Lehrbüchern bei den hohen Kosten dieser Technik vielfach an Zahl und Güte den beabsichtigten Zweck nicht genügen.

Viel besser aber als noch so detaillierte langatmige Beschreibungen erleichtert Ein Blick auf eine gute Abbildung das Verständnis dessen, was unter „Großer Lymphocyt", „Promyelocyt", „Metamyelocyt", „Reizungszelle" etc. gemeint ist. Prima vista kann man so auf einmal das Nebeneinander und die Gesamtheit der einzelnen Charakteristika aufnehmen und sich ein den gemeinten Begriff ausfüllendes festes Vorstellungsbild bilden.

Weiter schien es mir aber nicht nur in didaktischer, sondern auch in methodologischer Hinsicht wünschenswert, eine möglichst große Zahl individueller Typen der einzelnen Zellarten aufzunehmen, einmal um möglichst alle Entwicklungsphasen zu veranschaulichen, die ja häufig nicht in Einem Präparat, zumal von wenig alteriertem Blut, nebeneinander vorkommen, sondern aus verschiedenen Fällen zusammengestellt und kombiniert werden müssen — dann aber auch, weil ich überzeugt bin, daß nur durch Vergleichung sklavisch genau reproduzierter Einzelbefunde in hinreichender Anzahl einigermaßen sichere Schlüsse gezogen werden können, d. h. also, wenn man die Bilder nebeneinander auf dem Papier fixiert hat; solches ist aber nicht möglich, wenn man die vielen ähnlichen, in Einzelheiten aber abweichenden Befunde lediglich als Erinnerungsbilder im visuellen Gedächtnis zu behalten hat, wie es beim bloßen Durchmustern der einzelnen mikroskopischen Präparate der Fall ist.

Jedenfalls ist nun das Werk in drei Abteilungen gedacht, deren erste und zweite die gewöhnlich vorkommenden farblosen Zellen des mehr oder minder normalen und in cytologischer Hinsicht wesentlich

quantitativ-numerisch veränderten Blutes vorführt, die erste bei verschiedenen Modifikationen der Hämatoxylinfärbung, die zweite bei den verschiedenen Anilinfärbungen. Die dritte Abteilung soll die gesamten Leukocyten der myeloiden Leukämie in ihrem gegenseitigen cytogenetischen Konnex, sowie die Erythroblastenformen enthalten. Es sind 24 Tafeln in Aussicht genommen, die so bald wie möglich in zwanglosen Zeiträumen und zwar in einzelnen Lieferungen ausgegeben werden sollen.

Die einzelnen Tafeln und ihr Text ist der Reihe nach zu studieren, da jede folgende Neues bringt, eine Lieferung also einen progressiven Kursus darstellt, dessen einzelne Lektüre nur unter Voraussetzung und Zugrundelegung des Vorangegangenen verständlich ist. Die Beschriftung der Tafeln indes mit stereotypen Buchstaben (L, N etc.) [s. Vorbemerkung p. 17] ermöglicht andererseits aber wieder auch das Verständnis und die vom Text losgelöste Benutzung jeder Einzeltafel. Immerhin dienen die Tafeln, abgesehen von ihrem praktischen klinischen und mikroskopisch-anatomischen Zweck, gleichzeitig auch zur Illustration der theoretischen Vorstellungen des Autors. Schließlich wird gebeten, die einzelnen Zellexemplare auch durch die Lupe zu betrachten. Zeichnung und lithographische Reproduktion dürften in den meisten Fällen (Stender delineavit) den Ehrentitel von Musterleistungen in Anspruch nehmen, deren kostspielige Vorführung an diesem Orte nur der einzigen Generosität Gustav Fischers zu danken ist. Für die fast den Gipfel des technisch Erreichbaren darstellende größtmögliche naturgetreue Genauigkeit der mikroskopischen Anatomie übernimmt der Autor jede Garantie. Jedes Schematismus und jedes corriger la nature zur Unterstreichung subjektiver Absichten ist peinlichst ausgeschlossen; gerade deshalb auch sind statt Einer Universalabbildung für jeden Typus lieber viele individuelle Einzelabbildungen gebracht worden, damit jeder selbst seine Schlüsse ziehen und die Ansichten des Autors kritisieren kann.

Vielleicht wird so mein Werk, an dem ich nun schon seit langen Jahren schaffe, mit der Zeit wenigstens ein nicht gern entbehrtes Manual, ein Nachschlagewerk und Wegweiser sowohl für den Anfänger in der hämatologischen Klinik wie für den Forscher auf dem so dunkeln und verwirrten Gebiet der morphologisch-theoretischen Hämatologie werden und, wenn auch leider lange nicht allen den dazu nötigen Anforderungen genügend, doch wenigstens einstweilen zur Not, bis zur Geburt eines würdigern, die Rolle einer Art von Bannerwerk ausfüllen, durch das — unter Ersparnis neuer Tafelreproduktionen in verstreuten, schwer zugänglichen Zeitschriften — das gegenseitige Verständnis dessen, was von den einzelnen Forschern im Einzelfalle gemeint ist, einfach unter Hinweis auf entsprechende Abbildungen dieser Tafeln angebahnt und erleichtert wird.

Hamburg, im April 1905.

Pappenheim.

Inhaltsverzeichnis.

Sämtliche Figuren sind mittels ABBEschen Zeichenapparates bei Zeissmikroskop Stativ 1a (Tubuslänge 160 mm) gezeichnet.

A. Die farblosen Blutzellen.

I. Hämatoxylinfärbungen.

a) in Verbindung und Gegenfärbung mit sauren Farbstoffen.

Tafel I, Prototyp 1, Fall 1: Normales Blut eines Erwachsenen.
Eosin = Alaunhämatoxylin DELAFIELD. Apochromat. homog. Immersion. Brennweite 2 mm. Kompensations-Ocular 6. Projektionshöhe: Objekttisch.

Prototyp 2, Fall 2: Blut eines gesunden Erwachsenen.
Eosin = Alaunhämatoxylin DELAFIELD. Apochromat. homog. Immersion. Brennweite 2 mm. Kompensations-Ocular 6. Projektionshöhe: Objekttisch.

Tafel II, Prototyp 3, Fall 3: Normales Blut eines einjährigen gesunden Kindes.
Hämatoxylin + Eosin (GOLLASCH). Apochromat. homog. Immersion. Brennweite 2 mm. Kompensations-Ocular 6. Projektionshöhe Objekttisch.

Tafel III, Prototyp 4, Fall 4: Septicopyämie mit einfacher polynucleärer Leukocytose.
Eosin = Hämalaun. Achromat. $^1/_{12}$ homogen. Huyghens-Ocular 2. Projektionshöhe: Objekttisch.

Prototyp 5, Fall 5: Fieberhafte Erkrankung mit Milztumor unbekannten (Influenza, gastrischen, rheumatischen) Ursprungs.
Eosin = Hämalaun. Achromat. $^1/_{12}$ homogen. Huyghens-Ocular 2. Projektionshöhe: Objekttisch.

Tafel IV, Prototyp 6, Fall 6: Typhus abdominalis.
Hämalaun = Eosin. Achromat. $^1/_{12}$ homogen. Huyghens-Ocular 2. Projektionshöhe: Objekttisch.

Prototyp 7, Fall 7: Malaria tertiana.
Hämalaun. Achromat. $^1/_{12}$ homogen. Huyghens-Ocular 2. Projektionshöhe: Objekttisch.

Tafel V, Prototyp 8, Fall 8: Multiple infektiös-fieberhafte Lymphadenitis (Insektenstich).
Karmalaun = Tannin-Eosin. Achromat. $^1/_{12}$ homogen. Huyghens-Ocular 2. Projektionshöhe: Objekttisch.

Tafel VI, Prototyp 9, Fall 9: Kryptogenetische Biermersche Anämie.
Alaunhämatoxylin Böhmer = Eosin. Apochromat. homog. Immersion. Brennweite 2 mm. Kompensations-Ocular 4. Projektionshöhe: Stativbasis.

Tafel VII, Prototyp 10, Fall 10: Chlorosis gravis. 14jähriges Mädchen. Hb 23 %.
Eosin = Hämatoxylintinktur P. Müller. Achromat. $^1/_{12}$ homog. Huyghens-Ocular 3. Projektionshöhe: Objekttisch.

Tafel VIII, Prototyp 11, Fall 11: Bothryocephalus-Anämie mit Milztumor und Lymphocytose.
Alaunhämatoxylin Delafield = Eosin. Apochromat. homog. Immersion. Brennweite 2 mm. Kompensations-Ocular 4. Projektionshöhe: Stativbasis.

Tafel IX, Prototyp 12, Fall 12: Chronische lymphadenoide Leukämie mit Milztumor (Follikelschwellung) [lymphatisch-lineal-medullär).
Eosin = saures Alaunhämatoxylin Ehrlich. Achromat. $^1/_2$ homog. Huygh.-Ocular 2. Projektionshöhe: Objekttisch.

Tafel X, Prototyp 13, Fall 13: Leucaemia lymphosarcomatosa (Tonsillen, Thymus).
Eosin = saurer Hämalaun P. Mayer. Achromat. $^1/_2$ homog. Huygh.-Ocul. 2. Projektionshöhe: Objekttisch.

Prototyp 14, Fall 14: Akute lymphadenoide hämorrhagische Lymphocytenleukämie ohne Milz- und Drüsenveränderung.
saures Alaunhämatoxylin Ehrlich = Eosin. Achromat. $^1/_2$ homog. Huygh.-Ocular 2. Projektionshöhe: Objekttisch.

Tafel XI/XII, Prototyp 15/16, Fall 15: Hypertrophische biliöse Lebercirrhose mit Milztumor. Tuberculosis pedis fungosa.
Hämatoxylintinktur P. Müller = Eosin. Achromat. $^1/_2$ homog. Huygh.-Ocular 2. Projektionshöhe: Stativbasis.

Vorbemerkung.

Es sind nur Zellen aus dem normalen und pathologischen Blut des postembryonalen Menschen zur Darstellung gebracht und den Textausführungen zugrunde gelegt, nicht aber Präparate embryonalen Blutes oder des Knochenmarks und sonstiger hämatopoëtischer Gewebe. Ferner sind artefiziell oder pathologisch degenerierte und lädierte Zellen vermieden worden: nur Zellen von normalem gesunden Aspekt konnten für vorliegenden Zweck in betracht kommen. Auch auf die Abbildung mitotischer Figuren wurde verzichtet.

Sämtliche so zur Darstellung gebrachten Präparate entstammen Trockenpräparaten fixierten Blutes; damit soll nicht gesagt sein, daß ich die prämortal-postvitale Färbung für ein gering zu veranschlagendes Moment bei dem Studium der morphologischen und mikrochemischen Struktur der Blutzellen erachte. Im Gegenteil. Nur konnte ich bei der Fülle des Materials mein Werk nicht noch mehr belasten. Der Vollständigkeit halber seien indes die Methoden kurz angeführt, deren ich mich bei jetzt nahezu zehnjähriger unausgesetzter hämatologischer Betätigung auf diesem Gebiete bediene.

Der vorbereitende Akt besteht in der Präparierung und Beschickung der aufnehmenden Glasplatte mit dem Farbstoff.

Man setzt denselben am besten nicht in Lösung dem Blute zu, sondern, um Quellungen und sonstige physikalische Schädigungen möglichst zu vermeiden, in Substanz. Ich war der erste, der bei Gelegenheit der vitalen Färbung der Blutkörperchen von diesem Modus Gebrauch machte[1]). Ich habe dann weiter die dort geübte Methode verbessert und in einer späteren Arbeit[2]) ganz nebenher, eine Modifikation bekannt gegeben, um den Farbstoff in möglichst fein verteilter Form in Anwendung bringen zu können. Dieselbe ist dann als sehr bewährt aber erst bedeutend später

1) Die Bildung der roten Blutscheiben. Inauguraldissertat., Berlin 1895.
2) Virch. Arch. 1899, CLVII, p. 54 Anm.

von verschiedener Seite aufgegriffen worden und geht heute ganz mit Unrecht unter Nakanishis[1]) Namen; sie besteht darin, daß man ein Tröpfchen alkoholischer Farblösung auf der betreffenden Glasplatte antrocknen läßt. [Die Heidelberger Schule hat die vitale Blutfärbung dann weiter studiert (Fr. Müller[2]), meine Beziehungen zu derselben aber mit der Zeit verschwiegen (s. Bettmann, M. M. Wochenschr. 1901. Nr. 24.)] Man kann dieses auf dem Objektträger tun; es kann aber auch auf dem Deckgläschen geschehen und in letzterem Fall kann man das betreffende sich färbende Blut auch im hängenden Tropfen beobachten. Auf das so chargierte Glasplättchen wird dann ein Tropfen Bluts gegeben und das Deckglas auf dem Objektträger umwachst. Will man die Zellen des Knochenmarks auf diese Weise untersuchen, so ist es wohl am besten, sich der Methode von E. Neumann zu bedienen, d. h. mit einer längeren Capillarröhre von dem Marksaft zu entnehmen und von diesem dann einen Tropfen auf die chargierte Glasplatte zu bringen.

(Um Trockenpräparate von Knochenmark herzustellen, möchte ich indessen lieber die von mir geübte Methode vorschlagen, bei der das gefährliche Abziehen mittels eines zweiten Deckgläschens nach Ehrlich vermieden wird, welches bei Benutzung der Neumannschen Tropfenmethode zur Herstellung einer kapillaren Antrocknungsschicht unerläßlich ist. Als am schonendsten fand ich das zarte Ueberstreichen, Abtupfen oder Abklatschen des aufnehmenden Glasplättchens mittels eines Stückchens Knochenmark. Diese von mir allerdings erst 1899 ausführlicher publizierte Methode[3]) hat Hans Hirschfeld, der dieselbe schon kurze Zeit vorher veröffentlicht hat, wie derselbe wird zugeben müssen, mir aus der Zeit unseres gemeinsamen Zusammenarbeitens in Berlin (1895/96) zu verdanken.)

Von Farbstoffen zur vitalen singulären Färbung von Kernen, Körnchen und Plättchen des unfixierten Blutes nach dieser Methode kommen nur basische in betracht. Hier kann ich besonders blaue, Granula färbende Thiazirne, wie Methylenblau, Toluidinblau, Thionin empfehlen, ferner Neutralviolett. Mit den Oxoninen wie Capriblau, Nilblau, Kresyletviolett, Brillantkresylblau habe ich nur für Plättchen gute Resultate erhalten; desgl. mit Janusgrün. Auch die wasserlöslichen basischen Induline, wie Paraphenylenblau, Indaziublau, fand ich in dieser Beziehung weniger

1) Münch. med. Wochenschr. 1900.
2) Centralblatt f. allgem. Pathol. VIII, 1897, p. 993.
3) Virch. Arch. CLVII, p. 23.

geeignet, während ich sie sonst, histologisch, als von allergrößter, leider noch gar nicht genug gewürdigter Bedeutung, erprobte.

Von roten Farbstoffen sind geeignet Fuchsin (von Rosin Magenta genannt), Acridinrot, Pyronin, Safranin, vor allem aber wegen seiner Granula färbenden Potenz Neutralrot[1]). Bei dieser vitalen Färbung ist das erste auffallende Ereignis noch vor Färbung der Kerne die erste Färbung des Nucleolus[2]). Die Anwendung zweier kombinierter Farbstoffe zur vitalen Färbung (Methylenblau + Neutralrot) verdanken wir ebenfalls Ehrlich. Die hämatologische Technik indessen wurde erst von Rosin und Bibergeil[3]) mit diesem wertvollen Verfahren bereichert, indem sie Gemische von Methylgrün + Fuchsin (Magenta), Methylgrün + Safranin, Methylgrün + Pyronin verwendeten. Ich habe auf diese Weise sehr schöne Resultate mit Methylgrün + Acridinrot, vor allem aber mit Methylgrün + Neutralrot[4]) erhalten.

Neben dieser Form der indifferenten Färbung unfixierten Blutes spielt jene andere mit Methylviolett + Kochsalzlösung (Leukocytenzählung) eine nur untergeordnete Rolle.

Wichtiger aber ist die Färbung in Verbindung mit differenten Reagentien, Alaun, Magnesiumsulfat, Natriumsulfat, Chlorkalzium, Borax, Metaphosphorsäure; vor allem aber mit der Nuclein koagulierenden Essigsäure. Hier sind die klassischen Färbungen die mit Essigsäure-Methylgrün und Essigsäure-Vesuvin.

Was die Fixation der von uns reproduzierten Präparate anbetrifft, so war bei diesen allen durchweg nur Fixation nach Ehrlich (Rubinstein) mittels Hitze in Anwendung gelangt. Die Hitze wirkt auf alle und die verschiedensten Proteinsubstanzen in gleicher Weise fällend, während chemische Reagentien dieses nicht tun, sondern je nach ihrer Natur nur die einen oder anderen Substanzen bevorzugen und zur Fällung bringen.

1) Ich habe 1895 diesen von Ehrlich empfohlenen Farbstoff zuerst in die hämatologische Technik eingeführt (cf. meine oben zitierte Dissertation, ferner Virch. Arch., CXLIII, p. 426), was später Bettmann und dem Laboratorium Arnold in Heidelberg ebenso entfallen zu sein scheint, wie Rosin.

2) Auch diese Tatsache habe ich lange vor Levaditi festgestellt (Virch. Arch. 1899, CLVII, p. 54), was dieser selbst mir gelegentlich der Naturforscherversammlung in Hamburg hat zugestehen müssen.

3) Dtsch. med. Wochenschr. 1902.

4) Virch. Arch. 169, 1902, p. 422.

[Selbstredend ist die feuchte physikalische und chemische Fixation für gewisse Zwecke der trockenen durch Hitze vorzuziehen und bei dem cytologischen Studium der Blutzellen keineswegs zu vernachlässigen; z. B. werden Nucleolen am besten stets durch Alkoholfixation zur Darstellung gebracht, während umgekehrt manche Granulationen, auch manche Kerne hierbei leiden. Andere Fixationen geben Kunstprodukte, die aber für den Bau der Blutzellen höchst instruktiv sind (Platinchlorid, Kalibichrom etc.). Allein die Hitzefixation garantiert einen für unsere Zwecke brauchbaren Effekt, indem sie alle die Struktur ausmachende Albumine der Blutzelle fällt und so der Färbung zugänglich macht.

Am wenigsten brauchbar von derartigen chemischen Fixativen ist die gasförmige mittels Osmiumsäure, welche Quellung verursacht, ferner die mittelst Formol; besser ist schon Fixation in Joddämpfen.

Von flüssigen Fixativen schien mir für wissenschaftliche Ansprüche keineswegs genügend das vielfach gebrauchte physikalisch wirkende Alkohol-Äthergemisch von Nikiforoff und das Alkohol-Formolverfahren nach Benario, wenn schon sie für bloßen klinischen Bedarf ausreichen mögen. Überhaupt ist das für Schnittpräparate so bewährte Formol für Deckglaspräparate recht ungeeignet, da es viele Färbungen behindert und die natürliche Chromophilie oft ähnlich wie Tannin durch Beizung alteriert. Für Menschenblut fand ich auch Chlornatrium-Sublimat, Quecksilberjodidjodkalium, Platinchlorid-Bichromat wenig geeignet zur Konservierung normaler Strukturverhältnisse, obwohl sie sehr instruktive Kunstprodukte erzeugten.

Will man flüssige Fixative in Anwendung bringen, so benutze man absoluten Äthyl- und Methylalkohol, ferner Jodalkohol, Phenolalkohol und Salpetersäurealkohol, sowie Kombinationen dieser Gemische. Pikrinalkohol ist ungeeignet. Ausgezeichnete Bilder gibt auch Sublimatalkohol und Nachbehandlung mit Jodalkohol (cf. hierzu meinen Artikel über Trockenpräparatfärbung in der Enzyklopädie der mikroskopischen Technik).]

Anlangend die Färbung der hitzefixierten Bluttrockenpräparate zogen wir selbstredend alle klassischen in der Hämatologie eingebürgerten Tinktionen heran und bringen von jeder Prototype. Manche dieser Färbungen sind für die speziell menschliche Hämatologie heute schon entbehrlich, wie Methylgrün-Triacid, das Glyzeringemisch; immerhin verdienen sie erwähnt und besprochen zu werden. Von den sonstigen alten Färbungen sind dagegen immer noch die besten und für bestimmte Zwecke unerreicht die Hämatoxylin-Eosin- und Methylenblau-Eosin-

färbungen[1]). Zwischen beiden rangiert dem Effekt nach die Romanowsky-färbung.

Das Glyzeringemisch besteht aus 3 sauren Farbstoffen höchster Tinktorialkraft, dem blauen wasserlöslichen Sulfoindulin, dem roten Eosin, einer Karbonsäure, und dem gelben Nitrofarbstoff Aurantia. Dieses, für gewisse amphophile Granulationen angegebene Farbgemisch stellt für die basophilen Kerne nur seine dunkele aber immerhin sauere Komponente, das Indulin, zur Verfügung, wodurch dieselben relativ wenig exakt tingiert werden. Seine Vorzüge gegenüber dem Hämatoxylin-Eosin sind aber das Vorhandensein von zwei weiteren roten und gelben sauren Farbstoffen zur Differenzierung erythophiler und xanthophiler Substanzen.

Dieselben Vorzüge besitzt das Triacid, ein neutrales Gemisch, in dem zwei saure Sulfofarbstoffe, Sulfofuchsin und Orange G mit dem basischen Methylgrün so kombiniert sind, daß die beiden sich bildenden neutralen Farbstoffe orangesaueres Methylgrün und fuchsinsulfosaueres Methylgrün in einem Überschuß der saueren Farbstoffe gelöst und in Lösung gehalten werden. Nur mit solchen neutralen Mischungen gelingt die exakte Darstellung der neutrophilen Granulationen. Der Nachteil dieser Färbung beruht aber darauf, daß die basische Komponente Methylgrün nur Kernnuclein, nicht aber sonstige basophile Substrate, wie Mastzellenkörner und Lymphocytenplasmen färbt. Den gleichen Nachteil teilt die Hämatoxylin-Eosinfärbung, außerdem färbt sie auch keine neutrophilen Körnungen und verfügt nur über einen sauren Farbstoff Eosin, so daß erythophile und xanthophile Substanzen nicht differenziert werden können. Überhaupt ist Alaunhämatoxylin zwar ein Kernfärbemittel, aber, als Beizenfarbstoff, keineswegs den Kern färbenden basischen Farbstoffen gleich zu setzen, d. h. es ist in morphologischer Hinsicht zwar das beste Kernfärbemittel, das wir besitzen, doch erlaubt die Färbung keine Rückschlüsse in mikrochemisch-farbenanalytischer Hinsicht.

Die Methylenblau-Eosinfärbung hat den kleinen Nachteil der vorigen Färbung, nur einen sauren Farbstoff zu verwenden; dagegen ist sie ein neutrales Gemisch (bei dem der neutrale Farbstoff in einem Ueberschuß der basischen Komponente aufgelöst ist) und bringt u. U. neutrophile Granula ausgezeichnet zur Darstellung. Die basische Komponente

1) Für klinisch-diagnostische Schnellfärbung ist am meisten zum empfehlen die zweizeitige Successivfärbung mit Eosin und (metachromatischen) Tolnidinblau (oder Methylenblau = Methylenazur Gemisch von Giemsa).

Methylenblau färbt Kerne u. U. recht gut, wenn schon nicht so gut wie Alaunhämatoxylin: in den bestgelungensten Färbungen sind sie nur matt und diffus, wie beim Methylgrün-Triacid, angedeutet. Dafür werden aber basophile Mastzellengranula und Lymphocytenplasmen in adäquater Weise von der basischen Kernfärbekomponente tingiert. Immerhin bringt sie mehr als alle vorher besprochenen Färbungen zur Darstellung.

Die Romanowskyfärbung ist ein Gemisch basischer und saurer Farbstoffe, bei dem der sich bildende neutrale Farbstoff in statu nascendi, d. h. in Schwebefällung aktiv wirksam wird. Außer dem basischen Methylenblau und dem sauren Eosin fungiert hier noch das Methylenazur, ein amphoterer Farbstoff, d. h. ein basisch konstituierter Farbstoff mit sauren Eigenschaften. Es entstehen also wie beim Triacid zwei neutrale Farbstoffe: eosinsaures Methylenblau und eosinsaures Methylenazur; für Färbung neutrophiler Granula ist also ausreichend gesorgt. Außerdem werden Lymphocytenleiber mit dem basischen Methylenblau gefärbt. Da die Farblösung in Schwebefällung färbt, werden die Kerngerüste kräftig gefärbt, wie beim Alaunhämatoxylin, also besser als im Methylenblau-Eosingemisch. Erythophile und xanthophile Substanzen werden allerdings auch nicht diskret auseinandergehalten; dafür tingiert das Methylenazur erstens basaphile Mastzellengranula metachromatisch rötlichviolett und ferner bringt es amphoterophile Lymphocythengranula in leuchtend roter Nuance zur Darstellung

Wir hätten also schematisch folgende Verhältnisse:

	Basaphile Kerngerüste	Basaphile Lymphocytenleiber	Basaphile Mastzellengranula	Amphoterophile Lymphocytengranula	Neutrophile Granula	Oxyphile eosinophile Granula und Hämoglobin
1. Alaunhämatoxylin-Eosin	sehr gut stark mit Alaunhämatoxylin	schlecht inadäquat mit Eosin	schlecht mit Alaunhämatoxylin	—	—	nur monochromatisch mit Eosin
2. Glyzeringemisch	schlecht inadäquat mit Indulin S	schlecht inadäquat mit Indulin S	—	—	—	dichromatisch mit Eosin u. Aurantia
3. Triacid	schwach adäquat m. Methylgrün	schlecht inadäquat mit Eosin	—	—	sehr gut	dichromatisch mit Fuchsin S u. Orange
4. Methylenblau-Eosin	schwach adäquat mit Methylenblau	sehr gut adäquat mit Methylenblau	gut adäquat mit Methylenblau	—	gut	nur monochromatisch mit Eosin

	Basaphile Kerngerüste	Basaphile Lymphocytenleiber	Basaphile Mastzellengranula	Amphoterophile Lymphocytengranula	Neutrophile Granula	Oxyphile eosinophile Granula und Hämoglobin
5. Romanowsky	sehr gut stark adäquat mit Methylenblau + Azur	sehr gut adäquat mit Methylenblau	sehr gut metachromatisch mit Azurviolett	sehr gut mit Azurrot	gut	nur monochromatisch mit Eosin

Bei 1—3 sind Lymphocytenkern und Lymphocytenleib in verschiedenen Farben gefärbt.

Ich habe nun diese 5 Färbungen durch Kombinationen und Modifikationen stellenweise zu erweitern gesucht. So läßt sich 1 und 2 sehr gut mit einander kombinieren, indem man mit Hämatoxylin vorfärbt und mit dem Glyzeringemisch nachfärbt. Dann hat man zu der einen Kernfarbe mehrere, 3 sauere Plasmafarben; insofern leistet diese Kombination mehr wie die von 1 und 3. Hämatoxylin-Triacid, bei der dadurch Methylgrün ganz außer Aktion gesetzt wird und nur 2 sauere Plasmafarben zur Verfügung bleiben.

3 und 4 kann man so kombinieren, daß die Vorzüge von 4, d. h. die adäquate Färbung vom Lymphocytenplasma für 3 ausgenutzt werden, wobei dem neuen Gemisch dann die Vorzüge von 3, d. h. 2 sauere Farbstoffe zugute kommen. Hierbei resultiert das Methylenblautriacid oder Pantriacid.

Man kann weiter der Färbung 4 die metachromatischen Vorzüge von 5 zugute kommen lassen, indem man Methylenblau durch das metachromatische Toluidinblau ersetzt. — Tolnidinblan-Eosin. Schließlich kann man 5 statt in Schwebefüllung als neutrale Lösung verwenden und derselben als zweite sauren Farbstoff Orange zufügen. Dieses panoptische Gemisch enthält dann Methylenblau, Methylenazur, Eosin-Orange G.

Das Ergebnis dieser Kombinationen ist ein folgendes:

	Kerne	Basaphile			Neutrophile Körner	Oxyphile Substanzen
		Lymphocytenleiber	Mastzellenkörner	Lymphocytengranula		
6. Hämatoxylin-Triacid	sehr gut mit Alaunhämatoxylin	schlecht adäquat mit S Fuchsin	schlecht mit Hämatoxylin	—	—	dichromatisch mit Orange G u. S Fuchsin
7. Hämatoxylin-Glyzeringemisch	sehr gut mit Alaunhämatoxylin	schlecht inadäquat mit Indulin S	schlecht mit Hämatoxylin	—	—	dichromatisch mit Eosin und Aurantia

	Kerne	Basophiles			Neutrophile Körner	Oxyphile Substanzen
		Lymphocytenleiber	Mastzellenkörner	Lymphocytengranula		
8. Methylenblau-Pantriacid	gut adäquat mit Methylenblau	gut adäquat mit Methylenblau	gut mit Methylenblau	—	sehr gut	dichromatisch mit S Fuchsin und Orange G
9. Toluidinblau-Eosin	schwach adäquat mit Toluidinblau	gut adäquat mit Toluidinblau	sehr gut metachromatisch	—	gut	monochromatisch m. Eosin
10. Panoptisches Gemisch	schwach adäquat mit Methylenblau	sehr gut adäquat mit Methylenblau	sehr gut metachromatisch	sehr gut	gut	dichromatisch mit Eosin und Orange G

Alle diese aufgezählten Färbungen sind mehr oder minder panoptisch: d. h. sie bringen Substanzen verschiedensten morphologischen und chemischen Verhaltens in verschiedenen Nuancen zur Darstellung. Als beste Kombination möchte ich empfehlen 7. 8. 9. 10.

Es wären Kombinationen von 9 und 10 und 8 und 10 denkbar, etwa indem man ein Toluidinblautriacid herstellte oder ein Triacid aus Methylenblau, Azurblau, S Fuchsin und Orange G. Die letztere Kombination ist möglich. Man erhält ganz gute Bilder mit ihr, indem die Mastzellenkörner metachromatisch werden; aber die Lymphocytengranula bleiben doch ungefärbt; hier scheint ähnlich wie zur Darstellung des Chromatinkerns des Malariaparasiten Eosin als Beize nötig zu sein. Tolnidinblautriacid ist eine theoretisch unzweckmäßige Kombination, da Toluidinblau als metachromatischer Farbstoff notwendig ein Amin, infolgedessen aber kein Ammoniumfarbstoff ist, welch letztere allein triacide Verbindungen liefern können.

Alle anderen Farbgemische sind weniger ausgesprochen panoptisch und daher nur für gewisse Sonderzwecke wertvoll: so das Glyzeringemisch für indulinophile Körnungen; beim Menschen, wo diese fehlen, kann es als Reagens zur schnellen übersichtlichen Auffindung der eosinophilen Granula dienen; desgl. das gewöhnliche Triacid als Reagens für neutrophile Granula; vieles andere ist nämlich bei diesen beiden Färbungen sehr schwach und diffus oder garnicht gefärbt, besonders die Kerne so wie die Cytoplasmen der Lymphocyten und mononucleären Leukocyten.

Als drittes Reagens speziell grade für solche Lymphocytenleiber ist das Gemisch der 2 basischen Farbstoffe Methylgrün und Pyronin zu empfehlen, welches in dieser Beziehung besser ist, als ein Trianid aus Methylgrün-Pyronin + Orange G.

Es stehen also den obengenannten panoptische Färbungen

Hämatoxylin-Glyzeringemisch,

Methylenblautriacid,

Toluidinblau-Eosin,

Methylenblau-Azur-Eosin-Orange G,

Methylenblau-Azur-SFuchsin-Orange G,

Methylenblau-Azur-Eosin (ROMANOWSKY),

folgende 3 mehr spezifischen Färbungen gegenüber:

Indulin, Eosin, Aurantia in Glyzerin für eosinophile Granulationen,

Methylgrüntriacid für neutrophile Granulationen,

Methylgrün, Pyronin für Lymphocytenleiber,

Kresylviolett in Essigsäure für Mastzellenkörner.

Das Färbungsergebis mit diesen 4 Färbungen ist folgendes:

	Kerne	Lympho-cytenleiber	Leuko-cytenleiber	Mastzellen-körner	Neutraphil. Körner	Eosinophil. Körner	Hämo-globin
Glyzerin-gemisch	mattgrau	mattgrau	schwach rosa	—	—	leuchtend rot	gelb
Triacid	mattgrün	schwach rosa	schwach rosa	—	dunkel-violett	dunkelrot	gelb
Methylgrün, Pyronin	mattlila	purpurrot	schwach gelbgrau	scharlach-rot	—	ungefärbt	schwach gelb
Kresylviolett	mattlila	—	—	violettrot	—	ungefärbt	—

Weitere theoretisch wohlerwogene Färbungsversuche wie: Methylenblau vor — Glyzeringemisch nach: ergaben praktisch keine verwendbaren Resultate, wohl weil der stark sauere Nitrofarbstoff mit Methylenblau eine innige und schwerlösliche Verbindung eingeht; das Methylenblau wird entfärbt, es entstehen Niederschläge.

Besser bewährte sich Indazinblau, Toluidinblau oder Methylenblau vor, Triacid nach: besonders im letzten Fall entstehen sehr interessante Bilder, von denen unsere Tafeln auch bringen werden.

Mit dem von EHRLICH empfohlenen Gemisch dreier basischer Farbstoffe verschiedener Basophilie und Nuance (Chromigrün-Fuchsin-Vesuvin) habe ich keine besonders schönen, wohl aber instruktive Bilder erhalten.

Schließlich habe ich versucht, ob es nicht möglich sei, auch im Deckglaspräparate die Centrosomen der weißen und roten Blutzellen zur Darstellung zu bringen. Mit Hämakalzium (P. MAYER) und Phosphormolybdänsäure- (resp. Phosphorwolframsäure-) Hämatoxylin (MALLORY), die ich zu diesem Zwecke versuchte, habe ich bisher jedenfalls keine posi-

tiven Resultate erhalten. Desgleichen bei Versuchen mit Orcein und dem Weigertschen Elastinfarbstoff. Meine weiteren diesbezüglichen Färbeversuche sind noch nicht abgeschlossen.

Der Stoff ist nun so eingeteilt, daß zuerst die Alaunhämatoxylinfärbungen in Verbindung mit saueren Plasmafarben besprochen werden.

Dann folgt Hämatoxylin mit basischen Plasmafarben.

Alsdann die reinen Anilinfärbungen: hier haben wir einmal homogene Gemische sauerer und solcher basischer Farbstoffe, dann inkomplette und komplette triacide Verbindungen, Successivfärbungen basischer und saurer Farbstoffe und neutrale Gemische.

Nachdem dieselben so im einzelnen bei verschiedenen Blutbildern besprochen sind, werden an dem einen Blutbilde der myeloiden Leukämie sämtliche cytologischen Ergebnisse der Reihe nach kurz durchgegangen.

Darstellungen der kernhaltigen roten Blutzellen und Blutplättchen machen den Schluß. Im übrigen wird der Leser gebeten, die Bilder durch die Lupe zu betrachten, da nur so alle Feinheiten wahrzunehmen sind.

Theoretische Einleitung.

Im normalen Blute unterscheidet man gemeiniglich sechs verschiedene Formtypen farbloser Blutzellen:

1. die (kleinen) Lymphocyten, die den wesentlichen morphotischen Anteil der Lymphe ausmachen, mit der sie ins Blut gelangen und deren Abstammung man in das lymphadenoide Gewebe und dessen Organformationen (Lymphknoten) verlegte;
2. die (großen) mononucleären Leukocyten, die aus der Milz abstammen sollen;
3. die sogen. Übergangsformen, welche weiter Entwickelungsformen der großen mononucleären Leukocyten sein sollen, die überleiten zu den
4. (kleinere) polynucleäre Leukocyten mit neutrophiler Körnung, welche als Eiterkörperchen den Hauptbestandteil des Eiters ausmachen;
5. polynukleäre Leukocyten mit oxyphiler Körnung (eosinophile Leukocyten);
6. (polynucleäre) Leukocyten mit basophiler (Mastzell-) Körnung.

Je nach dem jeweiligen Standpunkt der theoretischen Wissenschaft sind diese Zellen in verschiedenster Weise klassifiziert und in genetischen Konnex zueinander gedacht worden. Die älteste Einteilung, die sich noch in den Namen der Zellen dokumentiert, wurde von Virchow begründet und von Ehrlich akzeptiert: sie unterscheidet Lymphocyten (Lymphkörperchen) einerseits, Leukocyten (farblose Blutkörperchen) andererseits. Während aber Virchow zwischen beiden Arten einen (direkten) cytogenetischen Konnex annahm, trennt Ehrlich beide Formen strengstens.

Die praktisch klinische Blutwissenschaft unterscheidet schlechthin mononucleäre Elemente (Typ. 1, 2, 3) und polynucleäre Formen (4, 5, 6). Hatte schon Ehrlich zwischen 2, 3 und 4 einen cytogenetischen Konnex angenommen, so fehlte es weiter nicht an Forschern, die einerseits 1, 2 und 3 (A. Fränkel u. a.), andererseits 4, 5, 6 (H. F. Müller, Lenhartz, E. Grawitz u. a.) in cytogenetischen Konnex brachten.

M. a. W., man war bemüht, den Zellbefund des normalen Blutes mit dem Nebeneinander seiner einzelnen Formbestandteile in einen cytogenetischen Konnex zu setzen.

Die auf diese Weise gewonnenen Vorstellungen mußten bald stark modifiziert werden infolge der Forschungsresultate, die durch die embryonale, vergleichende und pathologische Blutforschung gewonnen wurden. Es stellte sich heraus, daß einerseits alle die im normalen Blute kreisenden farblosen Blutzellen reife und differenzierte Elemente sind, die allerdings in cytogenetischem Konnex zueinander stehen, aber in keinem horizontalen, sondern nur in indirektem, insofern als alle diese einzelnen Zellformen erst gewissermaßen vertikal hinter ihnen stehende direkte Mutterzellen besitzen, die im normalen Blute fehlen, nur pathologischerweise ins Blut gelangen und die die sessilen Stammformen des retikulären Gewebsparenchyms bilden. Erst diese, übrigens durchweg großen, groß- und blaßkernigen, ferner stets mononucleären Mutterzellen stehen miteinander in direktem cytogenetischen Konnex, während andererseits aus jeder einzelnen von ihnen durch Differenzierung die betreffende, reife für das normale Blut bestimmte Zellform abstammt.

Es gehören also der Reihe nach zu den Typen 1—6 folgende Mutterzellen:

Zum kleinen Lymphocyt 1 der große Lymphocyt, der auch die direkte Vorstufe von 2 (und 3) ist.

Durch fortgesetzte granulierende Proliferation differenziert er sich zu 1, durch Wachstum des Protoplasmas wird es zum großen lymphoiden Pseudolymphocyten und den großen lymphoiden mononukleären Leukocyten 2 und sogenannten Übergangszellen 3.

Zum polynukleären neutrophilen Leukocyt 4 der große mononukleäre neutrophile Myelocyt.

Zu 5 der entsprechende eosinophile Myelocyt.

Zu 6 der entsprechende basophile Myelocyt.

Zu den sechs vorhandenen kommen somit noch vier weitere Hauptypen hinzu.

Bei der Namengebung dieser neuen Zellen war maßgebend, daß man sie beim Menschen und höheren Wirbeltieren je nachdem ebenfalls in Lymphdrüsen oder Knochenmark vorfand, und während der große Lymphocyt in allen tinktoriellen Eigenschaften des Cytoplasmas dem kleinen Lymphocyt glich, verstand sich der cytogenetische Konnex zwischen Myelocyten und Leukocyten in gleicher Weise durch entsprechende gleiche tinktorielle Eigenschaft ihres Cytoplasmas.

Andererseits konnte nun aber festgestellt werden, daß eine so scharfe Trennung zwischen lymphadenoidem Lymphdrüsengewebe und myeloidem Knochenmarksgewebe nicht existiert, wie Ehrlich behauptete, sondern daß das Myeloidgewebe nur ein höher differenziertes Lymphadenoidgewebe ist. Einerseits führt auch das Knochenmark autochthone Lymphocyten, andererseits finden sich bei allen, auch den niedersten wirbellosen Tieren, die weder Lymphdrüsen noch Knochenmark besitzen, Lymphocyten und Myelocyten im Blute vor.

Wir werden somit zu der Überzeugung geführt, daß einerseits die mononucleären Zellen Vorstufen der polymorphkernigen, die großen blaßkernigen[1]) Zellen Vorstufen der kleinen dunkelkernigen, die ungranulierten Zellen Vorstufen der granulierten Zellen sind, daß andererseits aber dieser Konnex nicht so einfach und direkt zu denken ist, wie man früher annahm.

Wir kamen zu der Überzeugung, daß die Lymphocyten Vorstufen der polynukleären granulierten Leukocyten sind, aber normalerweise nicht die kleinen Lymphocyten des normalen Blutes, sondern nur die großen Lymphocyten, und nicht direkt, sondern auf dem Umweg über die großen mononukleären Myelocyten.

Der große Lymphocyt bezw. der aus ihm sich (horizontal) entwickelnde lymphoide Pseudolymphocyt (große mononukleäre Leukocyt und Übergangszelle) entwickelt sich, sofern es sich nicht (vertikal) zum kleinen Lymphocyten differenziert hat, (horizontal) zum granulierten Myelocyten, der sich seinerseits erst (vertikal) zum polynukleären Leukocyten weiter differenziert.

Somit wäre der große Lymphocyt die Stammform (Hämatogonie) aller übrigen farblosen und gefärbten Blutzellen, das indifferenteste,

1) mit blaß färbbaren Kernen.

unentwickeltste, variabelste und differenzierungsfähigste Gebilde, die eigentliche Parenchymzelle des retikulären (lymphadenoiden und myeloiden) cytoblastischen Gewebes, die Keimzentrumszelle der Lymphknoten.

Die Abstammung dieser Zellen selbst scheint sich durch generative Deszendenz von fixen Bindegewebszellen (Endothelien, Retikularzellen, adventitielle Perithelien [cf. Malpighische Körperchen]) herzuleiten.

Ein direkter Übergang der einzelnen Granulocytentypen ineinander dürfte aber weder bei den polynukleären Formen derselben (Lenhartz, Grawitz), noch bei den mononukleären Myelocyten (H. F. Müller) statthaben. Entweder die ungranulierte lymphoide Zelle (großer Lymphocyt oder Leukocyt) entwickelt sich wenn nicht zu einem Myeloblasten, so zu einen neutrophilen oder aber zu einem eosinophilen oder basophilen Myelocyten, der somit nur ein durch Körnung weiter differenzierter großer Lymphocyt ist und, abgesehen von der Körnung und dem dadurch abweichenden tinktoriellen Plasmaverhalten, im morphologischen Habitus und Verhalten des Kerns ganz dem großen Lymphocyten gleicht.

Die Aufstellung des lymphoiden ungranulierten Pseudolymphocyten (Lymphoidzelle [A. Wolff], Myeloblast [Naegeli]) als Stammzelle, von der sich einerseits das echte reife und fertige (große) Lymphocyt (in Lymphdrüsen), andererseits das fertige Myelocyt (im Knochenmark) ableitet, müssen wir ablehnen.

Echte (tinktoriell stark basophile) Lymphocyten finden sich auch im Knochenmark und auch in den Lymphdrüsen und Milz differenzieren sich funktionell und tinktoriell pathologischerweise die (großen) Lymphocyten zu Granulocyten und Myelocyten (Frese, Dominici, Japha) und Erythroblasten (Myeloblasten). Wir sind der Ansicht, daß umgekehrt das lymphoide Pseudolymphocyt (Zelle mit ganz schmalem, schwach basophilem Rand) aus den Lymphocyten (mit stark basophilem Rand) hervorgeht und die direkte Vorstufe und Überleitungsform zu den großen Leukocyten und Übergangszellen (gleichfalls mit schwach basophilem Rand) bildet.

Wir geben aber zu, daß vielleicht aus ihnen erst, anstatt aus den großen Lymphocyten selbst, die Myelocyten hervorgehen, so daß auch hier bei den gekörnten Myelocyten die erste Entstehungsform ein gekörnter großer Pseudolymphocyt ist.

Wie den großen Lymphocyten die kleinen Lymphocyten, so entsprechen den verschiedenen Myelocyten die gekörnten kleinen Pseudolymphocyten (gekörnte Zwergformen). Wahrscheinlich gehen erst aus diesen kleinen Markzellen die polynukleären Leukocyten hervor.

Daß die kleinen Lymphocyten aus den großen Lymphocyten durch fortgesetzte Teilung hervorgehen, steht fest. Ob die kleinen gekörnten Zwergformen ebenso aus den Myelocyten hervorgehen oder von den kleinen Lymphocyten abstammen, wie die großen Myelocyten von den großen Lymphocyten, ist noch nicht sicher festgestellt.

Ob aus dem großen Lymphocyt einerseits die ungekörnten basophilen lymphoiden Leukocyten, andererseits die entsprechenden gekörnten (großen) Pseudolymphocyten und Myelocyten hervorgehen, oder ob erst aus den lymphocytogenen ungekörnten großen Zellen die entsprechenden Granulocyten entstehen, ist ebenfalls nicht sicher festgestellt.

Bei allen Formtypen spricht sich die Zellreifung und (zunehmende) Alterung (nicht ohne weiteres identisch mit funktioneller Degeneration und Décadence) in Cytoplasmazunahme und Kernpolymorphose aus.

Meist gehen beide Faktoren parallel, vielfach aber tritt erst bei relativer Verkleinerung des runden Kerns Cytoplasmazunahme (große Leukocyten) auf, in anderen Fällen (Übergangszellen) erst Kernpolymorphose ohne gleichzeitiges Leibeswachstum.

Bei den verschiedenen Zelltypen ist die spezielle Form der Kernzerklüftung eine verschiedene und für die Art charakteristisch (Mastzelle, Eosinophile etc.). Außerdem zeichnet sich bei den kleinen höher differenzierten Zellformen mit dunkel färbbaren (chromophilen, trachychromatischen) Kernen die Kernzerklüftung vor der bei den großen Formen aus, daß die Kernweiterentwickelung in ihrer Ontogenese die Entwickelung der phylogenetisch tiefer stehenden größeren Zellart erst wiederholt, sie dann aber, gemäß ihrer höheren Entwickelung, übertrifft und überholt; sie erwerben gewissermaßen zu dem Ererbten und Überkommenen einen höheren Entwicklungsgrad hinzu (cf. Polymorphose bei Übergangszellen und Myelocyten einerseits, bei polynukleären Leukocyten andererseits).

Zwischen den großen und kleinen Zellformen ist mindestens noch eine mittelgroße Form anzunehmen.

Wie sich das große Lymphocyt zum (lymphoiden Pseudolymphocyt) großen mononukleären Leukocyt und der Übergangszelle entwickelt, ebenso sind auch in der Gruppe der kleinen Lymphocyten Typen entsprechender kleiner mononukleärer Leukocyten mit breitem Plasma oder eingebuchteten Kernen (Rieder) anzunehmen.

Andererseits hat man auch bei den großen gekörnten Formen 3 Typen von Myelocyten zuzulassen mit großem runden Kern und schmalen Rand, mit relativ kleinem runden Kern und breiten Rand, und mit mäßig gebuchtetem Kern.

Wir würden also zwei Hauptgruppen von Zellen unterscheiden: I. basophile ungekörnte Formen und II. gekörnte Formen mit drei Unterabteilungen (je nachdem neutrophile, eosinophile oder basophile).

Nehmen wir nur zwei Zellgrößen an, so macht das acht Gruppen von verschiedenen Zellarten. Große lymphoide Formen, kleine lymphoide Formen, neutrophile, eosinophile, basophile Myelocyten und ebensoviel entsprechende Leukocyten und Zwergformen.

Rechnen wir zu jeder Gruppe drei morphologische Typen, den Typ des Lymphocyten (großer runder Kern und schmaler Rand), des mononuclären Leukocyten (kleiner runder Kern und breiter Rand), den Typ des polymorphkernigen Leukocyten (gebuchteter Kern), so ergibt das bis jetzt im ganzen 24 verschiedene Formtypen; bei drei Zellgrößen 36 Formtypen. Unterscheiden wir noch die Lymphocyten von den lymphoiden Pseudolymphocyten, so resultieren 26 bezw. 39 Formtypen.

Nebenstehendes Schema exemplifiziere das genealogische System mit 26 Formtypen bei zwei Zellgrößen.

Diese Ergebnisse, die wir mittels der eingangs besprochenen Färbungen in Anlehnung an die Ausführungen Ehrlichs schon früher[1]) mitgeteilt haben, sollen nun im folgenden an der Hand unserer Tafeln eingehendst bewiesen und im einzelnen besprochen werden.

Dabei werden wir noch auf mancherlei neue, bisher noch nicht besonders beschriebene Tatsachen stoßen (Mastzellbildung, Modus der

1) Zeitschrift f. klin. Medizin, Bd. XLVII (H. 3 u. 4). Virch. Arch. 159, 160, 164.

Umbildung von Lymphocyten zu Erythroblasten und Granulocyten) und besonders auch ist den Türkschen Reizungsformen, die wir bisher nicht erwähnt haben, eingehendere Beachtung zu schenken.

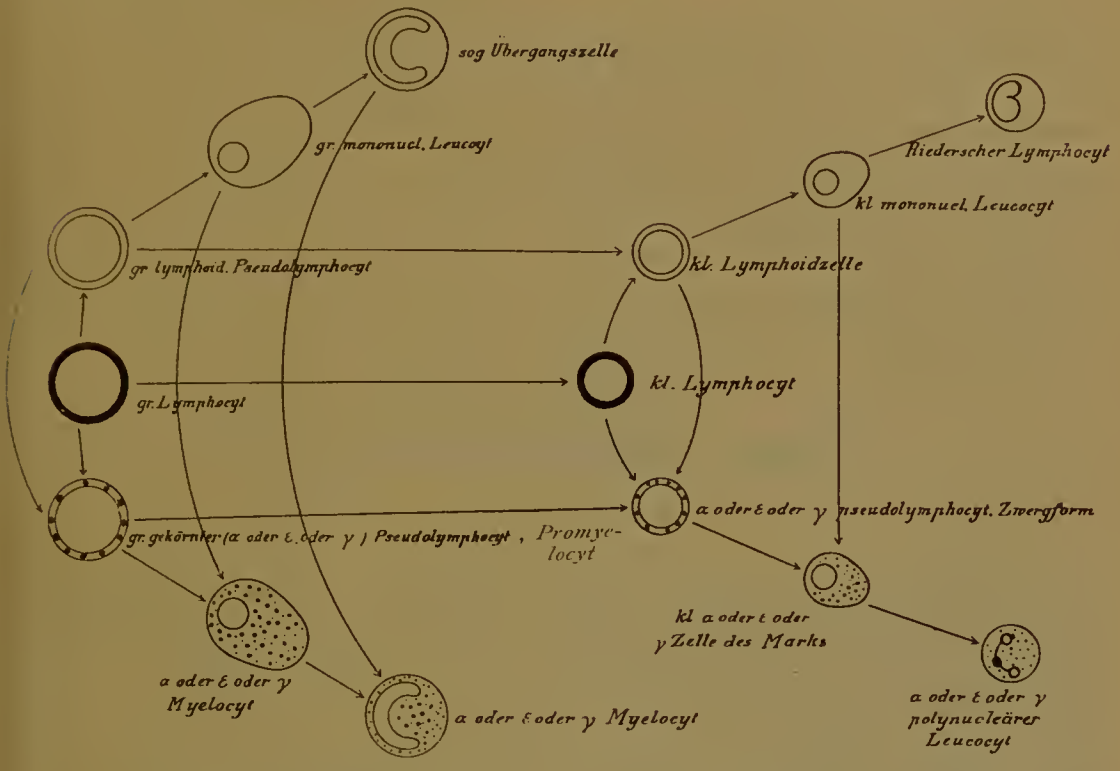

Wir bezeichnen ganz allgemein die großen Zellformen mit großen römischen Buchstaben, die kleinen mit kleinen. Es bedeutet L großes Lymphocyt, L' L'' oder L^* lymphoide ungekörnte Fortbildungsformen großer Lymphocyten, l' l'' l^* entsprechend kleinere Lymphocyten.

n' = neutrophiler Leukocyt — N = entsprechender Myelocyt
m' = polynukleäre Mastzelle — M = Mastzellmyelocyt
p' = polynukleärer eosinophiler Leukocyt — P' = eosinophile Markzelle.

Zu Taf. I—XII.

Über Hämateinfärbungen.

Hämatein, das durch oxydative Reifung aus dem Campecheholzextrakt Hämatoxylin gebildete färbende Prinzip, ist ein zu den Xanthinen gehöriger saurer Phenol-Beizenfabstoff von rötlicher Farbe, der mit Alkalien sehr schöne unbeständige blaue Salze, mit Metalloxden höchst echte mehr oder minder rot- bis schwarzblaue Lacke liefert. Die basische Beize verhält sich dem Gewebe resp. dem zu färbenden Substrat gegenüber im Prinzip ziemlich wie ein basischer Farbstoff, d. h. sie wird elektiv aufgenommen und haftet besonders an sogenannter basophiler Materie, in erster Linie also Kernen, so daß nach Beizung des Gewebes mit basischer Beize der saure Beizenfarbstoff hauptsächlich an den gebeizten, nunmehr oxyphil gewordenen, ursprünglich aber basophilen Kernen haftet, eben durch die Vermittlung dieser die Rolle eines Bindemittels (Amboceptor) spielenden Beize, ähnlich wie beim Bildnisdruck die Farbe nur an den geätzten Stellen der Platte haftet.

Für Deckglaspräparate, durch deren Studium ja allein die feinere Morphologie der Blutzellen so weit ausgebildet worden ist, kommt allein die Tonerdeverbindung in Betracht. Schwermetallacke erfordern eingreifende Differenzierungsmittel, die in ihrer direkten Einwirkung die natürliche Beschaffenheit der ihnen schutzlos ausgesetzten Zellen zerstören.

Der Aluminiumlack ist unechter als die eigentlichen Schwermetalllacke, sogar wasserlöslich und leicht löslich im Überschuß der Tonerdebeize; er ist aber insofern eine lackähnliche Verbindung, als er viel beständiger ist als die Leichtsmetall- und Alkaliverbindungen, welche schon durch schwächste Säuren wieder dossoziiert werden.

[Mit Erdmetallverbindungen, speziell P. Mayers Hämakalzium, habe ich bei Deckglasfärbung nur sehr matte und schwache Tinktion erhalten und auch die lackartige Phosphormolybdiansäureverbindung Mallorys hat mir keine weiteren Aufschlüsse über die feinere Struktur der Blutelemente gebracht.]

Mit dem Aluminiumhämotoxylinat färbt man uno tempore quasi substantiv; indessen wird der saure Farbstoff doch nur adjektiv mittels der haptophoren Basicität der Tonerdebeize fixiert, dessen komplementäres Anhängsel er gewissermaßen ist.

Die Zahl der praktisch in Verwendung kommenden Alaun-Hämatoxylinsolutionen und Hämalaune ist sehr groß.

Dem tinktoriellen Erfolg nach kann man zwei Gruppen unterscheiden; eine, die lediglich als Kernfarbstoff fungiert: bei ihr ist die lacklieferude Alaunbeize im Überschuß vorhanden, wie beim Böhmerschen Hämatoxylin, und womöglich noch ein Zusatz differenzierender (Essig-) Säure beigemischt, wie bei Ehrlichs Hämatoxylin. Hierdurch wird bewirkt, daß der Hämatoxylinlack aus den Substraten, zu denen er nur eine relativ geringere Affinität besitzt, wieder gelockert, gelöst und entfernt wird. Es restiert lediglich Kerntinktion.

Die andere Gruppe der Blauholzsolutionen enthält Hämatoxylin im Überschuß eventuell unter Zusatz eines Alkali oder basischen Salzes (Borax, Lith. carbonic. etc.). Hierher gehört u. a. z. B. Delafields Hämatoxylin. Diese Blauholzverbindungen fungieren außer als Kernfarbstoffe auch als Plasmafarbstoffe; sie „überfärben", was in der Histologie oft unerwünscht, bisweilen aber sehr instruktiv ist. Hierher gehört auch die von mir viel benutzte Hämatoxylintinktur von Louis Müller-Leipzig, Turnerstraße, die viel haltbarer, schneller färbend und zuverlässiger ist, als sämtliche übrigen klassischen Hämatoxylin- und Hämalaunlösungen.

Bei den plasmophilen Hämatoxylinen färbt nun etwa nicht der saure Farbstoff als solcher, die freie Farbsäure das oxyphile Plasma, sondern auch hier haftet das Aluminiumhämotoxylinat nur an gewissen basophilen Plasmaprodukten, z. B. dem sogenannten Spongioplasma oder Mitom; solche basophile Cytoplasmaprodukte sind ferner das paraplasmatische Granoplasma der Plasmazellen, das Spongioplasma der Lymphocyten, die interspongioplastischen γ-Granulationen der Mastzellen. An allen diesen haftet das karyophile Tonerdehämatoxylinat ganz ebenso wie basische Farbstoffe. Aber — die basische Tonerde hat viel geringere Affinität zu diesen Substanzen wie basische Anilinfarbstoffe; infolgedessen sind bei Hämatoxylinfärbung alle diese Substanzen nur schwach, undeutlich angedeutet, matt gefärbt und so unecht, daß sie schon durch Essigsäure oder Überschuß der Beize (Böhmer-Ehrlich) wieder entfärbt werden. Die Hämatoxylinfärbung ist also nur eine morphologisch-deskriptive ohne mikrochemischen Wert. In mikrochemischer Hinsicht und wo es auf das feinere Studium basophiler plasmatischer Substanzen ankommt, wird sie von jeder guten basischen Anilinfarbe übertroffen. Sie ist eben im wesentlichen ein Kernfärbemittel, ebenso wie das Methylgrün; als Kernfärbemittel aber das allervorzüglichste, was wir besitzen; in morphologisch-deskriptiver Hinsicht quoad Kernstrukturen kann keine Anilinfarbe mit dem Alaunhämatoxylin

auch nur annähernd konkurrieren, am ehesten noch das Methylenblau, am allerwenigsten das in chemischer Hinsicht elektivste Kernfärbemittel, das Methylgrün, welches hinsichtlich Sichtbarmachung morphologischer Kernstrukturen am wenigsten leistet, worüber weiter unten. Dagegen sind in chemisch-elektiver Hinsicht die tinktoriellen Provinzen, die ihrer tinktoriellen Botmäßigkeit unterworfenen Einflußgebiete bei Hämatoxylin und Methylgrün ziemlich gleich. Bei beiden im wesentlichen nur Kernfärbung. Lymphocytenplasmen, Spongioplasmen der großen mononucleären Leukocyten, Mastzellenkörner, ferner Bakterien, speziell Kokken. Blutplättchen sind färberisch kaum angedeutet, obwohl sie alle im Prinzip basophil sind. Wir werden diese Dinge bei den Tafeln, die mit Anilinkernfärbemitteln hergestellt sind, näher zu besprechen haben.

Zuerst werden wir die Ergebnisse jener Studien durchnehmen, die im wesentlichen auf Hämatoxylinkernfärbung fundiert sind.

Anhangsweise sei erwähnt, daß das rote Brasilin aus Fernambukholz zu derselben Farbstoffgruppe gehört wie Hämatoxylin und färberisch dieselben Eigenschaften hat. Wo man es verwendet, muß man entsprechend als Gegenfarbe für Plasmen eine dunkle blaue oder grüne Farbe wählen. Wir sind indes meist gewöhnt, die Kerne dunkler zu färben als das Plasma und somit hat Brasilin in der mikroskopischen Färberei, speziell der Kerne, wenig Verwendung gefunden.

Häufiger wird verwendet das Karmin, das zu den Oxynaphtochinonen gehörige färbende Prinzip der Cochenille; in Verbindung mit Alaun, speziell als Karmalaun, hat es im Prinzip ebenfalls die gleichen kernfärberischen Qualitäten des Hämatoxylins. Es unterscheidet sich vorteilhaft vom Brasilin durch seine dunklere, fast purpurviolettrote (karmoisinrote) Nuance, die dem Rötlichviolett des Alaunhämatoxylin nicht gar so fern steht. Vom Alaunhämatoxylin unterscheidet es sich in gewissem Grade nachteilig durch den fast absoluten Mangel jeder Basoplasmophilie, vorteilhaft durch die noch präzisere Exaktheit der färberischen Darstellung der basophilen Kernstrukturen. Hier tritt nie Überfärbung ein. Die Strukturen erscheinen viel zarter und feiner, vielleicht, weil nur gewisse besonders affine Teile des Kerns gefärbt sind, andere sie begleitende Dinge, die, bei Hämatoxylin mitgefärbt, die Plumpheit der Struktur ausmachen, ungefärbt bleiben.

Als Gegenfarbe für die oxyphilen cytoplastischen Substanzen bei Hämatoxylinkernfärbung sind naturgemäß helle saure Plasmafarbstoffe in Gebrauch, so das zu den Oxysulfofarben gehörige Orange oder, zumeist, das zu den Karbonsäuren (Phtaleïnen) gehörige rosarote Eosin[1]).

1) Es sei bei dieser Gelegenheit erwähnt, daß besonders gewisse grüne schwach basische (säuerliche) und saure Farbstoffe ganz hervorragende Affinität zum Hämoglobin bekunden, so Malachitgrün und Chromgrün, ferner Lichtgrün und besonders Naphtholgrün. Im übrigen sind auch die gelben Amidosulfosäuren (Tropäoline) und die schwach basischen Chrysoidine und Phosphine verwendbar, sowie die in Acetin gelösten Tannate starker (gelber) Farbbasen (Vesuvin, Phosphin).

Mit diesem sauren Farbstoff färben sich primo loco in ganz besonderer Nuance das Hämoglobin, ferner besonders dunkel, d. h. reichlich und echt, die deshalb als „eosinophil" benamsten α-Granulationen gewisser Leukocyten; ferner das Cytoplasma der neutrophilen Leukocyten [1]); zuletzt auch, am schwächsten, das schwach oxyphile, z. T. basophile, aber wenig hämatoxylinophile interspongioplastische Cytoplama der Lymphocyten, mononucleären Leukocyten, Mastzellen.

Je nachdem man mit nur karyophilem oder auch plasmophilem Alaunhämatoxylin färbt, ob man bei zweizeitiger Färbung eine kräftige Hämatoxylinfärbung dem Eosin nachschickt, aber an erster Stelle nicht allzukräftig mit Hämatoxylin vorfärbt, variieren die entstehenden Bilder etwas, weniger hinsichtlich der Kernstrukturen, die bei nachgeschicktem Hämatoxylin bloß viel dunkler erscheinen, als in bezug auf die Darstellung der basoplastischen Substanzen in Lymphocyten, mononucleären Leukocyten und Mastzellen, die gar nicht in die Erscheinung treten, wenn mit angesäuertem Hämatoxylin vorgefärbt und mit Eosin kräftig nachgefärbt wird.

Die Einzelheiten werden an der Hand der einzelnen Tafeln hervorgehoben werden.

Einige allgemeine genealogische Ergebnisse aus Taf. I—X.

Prototyp 1 und 2 zeigen normale Blutverhältnisse, die Hämatoxylinfärbung wiegt vor, das Eosin tritt zurück.

Wir sehen große mononucleäre Leukocyten in den ersten Horizontalreihen; sog. Übergangszellen in den zweiten, mit mehr oder minder stark gebuchteten polymorphen „Übergangskernen"; „kleine" Lymphocyten verschiedenen Kalibers in den dritten Riegen, und „multinucleäre" Leukocyten in den letzten Riegen.

1. Die früher verschiedentlich geäußerte Ansicht mancher Forscher (A. Fränkel u. a.), daß die kleinen Lymphocyten zu großen Lymphocyten bzw. mononucleären Leukocyten würden, ist sattsam wieder und wieder widerlegt durch die histologische Tatsache, daß in den blutbildenden lymphadenoiden Mutterorganen die kleinen Lymphocyten durch fortgesetzte Mitose aus den großen Lymphocyten und Leukocyten der Keimzentren hervorgehen.

2. Die antiquierte Ansicht, daß die polynucleären Leukocyten direkt aus kleinen Lymphocyten hervorgehen (Benda, Stöhr u. a.), ist wohl ebenfalls, besonders durch die farbenanalytischen Forschungen der Ehr-

1) Bei Hämatoxylin-Eosinfärbung gelangt also die neutrophile Granulation wie so viele andere morphotische selbst basophile Bestandteile des Blutes, z. B. basophile Punktion der roten Blutkörperchen, Nukleoide, Zentralpunkt der Blutplättchen färberisch auch nicht zur Darstellung.

LICHschen Schule, erledigt. Die farbenanalytischen Studien mit differentiellen Kombinationsfärbungen mittels basischer und saurer Anilinfarbstoffe haben gezeigt, daß die polynucleären Leukocyten, die bekanntlich durch Emigation zu den eigentlichen Eiterzellen werden, cytogenetisch direkt nichts zu tun haben mit den neben ihnen im Eiter, Blut, Lymphdrüsen und Knochenmark vorkommenden kleinen Lymphocyten, sondern in direkter Abhängigkeit stehen zu färberisch und morphologisch ihnen in jeder Weise entsprechenden neutrophilen etc. Myelocyten des Knochenmarks.

Wenn man allerdings bloß Hämatoxylinpräparate studiert, speziell solche mit spezifisch karyophilem Hämatoxylin und starker Eosinfärbung (cf. Taf. II, Taf. VI) oder Präparate selbst mit schwacher Eosinfärbung und plasmophilem Hämatoxylin, wie auf Tafel I, oberflächlich betrachtet, so läßt sich gewiß ein gewisser cytogenetischer Konnex konstruieren. Sind doch, wie besonders Prototyp 2 demonstriert, kleine Lymphocyten sowohl wie polynucleäre Leukocyten deutlich trachychromatisch, d. h. zeigen kräftige Kernfärbung i. G. zu den großen Zellen mit schwächer gefärbten schwach färbbaren (amblychromatischen) Kernen; auch sind die Zellen, i. G. zu den größeren leukocytären Gebilden, in der Größe nicht allzuweit auseinander stehend.

Aber bei genauerem Zusehen fehlen doch alle erforderlichen morphologischen Übergänge. Zwar zeigen auch unsere abgebildeten Lymphocyten stellenweise (besonders Prototyp 2, Fig. 9 u. 10) leichte Kerneinbuchtung, aber von hier bis zur „Polynucleärität" ist doch ein weiter Raum, dessen sämtliche Interspatien uns die Vertreter jener Ansicht schuldig geblieben sind und es auch stets bleiben werden. Auch die Lymphocyten mit leichter Kernbuchtung weisen vielfach noch einen deutlichen Nucleolus auf; den polynucleären Leukocyten geht dieser stets abhanden.

Durchaus aber hindert den kritischen Beobachter, einen solchen Konnex zwischen kleinen Lymphocyten und Leukocyten zu konstruieren, das ruhige eingehendere Studium der feineren Cytoplasmaverhältnisse in chemischer und morphologischer Hinsicht. Selbst wo die Eosinfärbung stark prävaliert, nimmt man doch sofort wahr, daß das Cytoplasma der multinucleären Leukocyten viel stärker oxyphil ist, als das der Lymphocyten (Taf. III).

Wo aber das Hämatoxylin stärker gefärbt hat, da zeigt sich dem geschulten mikroskopischen Blick, daß das Cytoplasma der polynucleären Leukocyten glatt homogen erscheint, während das der Lymphocyten keineswegs hyalin ist, sondern ein sparrig-wabiges Spongioplasma erkennen läßt.

Noch mehr wird der angenommene cytogenetische Konnex widerlegt durch polychromatische Anilinfärbungen, die wir später zu besprechen haben werden. Es zeigen nämlich Lymphocyten basophiles Spongioplasma, die polynucleären Leukocyten neutrophile Körnung in dem oxy-

philen Zelleib. Übergangsformen wie Lymphocyten ohne Basophilie mit neutrophilen Körnern sind nie beobachtet worden.

3. Indem Ehrlich die polynucleären neutrophilen Leukocyten striktest von den Lymphocyten zu trennen urgierte hat er sie von jeher schon bei seinem ersten Blutstudien, aber auch später, als er im Knochenmark ihre normalen eigentlichen Vorstufen, Mutterzellen und Stammformen die neutrophilen mononucleären Myelocyten kennen gelehrt hatte, in genetischen Konnex zu bringen gesucht mit den großen mononucleären Leukocyten des Blutes.

Ein Scheinbeweis für diese seine irrige frühere Ansicht, die er leider auch jetzt immer noch nicht fallen gelassen hat, kann eben gerade nur durch morphologische Kernbilder erbracht werden, wie solche mit allen scheinbaren Übergängen durch das alleinige oberflächliche Betrachten von Präparaten, gefärbt mit saurem Ehrlichschen Hämatoxylin, vorgetäuscht werden. In der Tat zeigen Zellen wie Fig. 6 Prototyp 1, Fig. 7 Prototyp 2, Fig. 7 Prototyp 3 hochgradige Kernzerklüftung. Aber nur wenn man unmittelbar daneben die viel kleineren polynucleären Leukocyten nicht sieht, wie sie hier in genauer Wiedergabe der Dimensionen abgebildet sind, kann man auf die Idee kommen, diesen Gebilden gewaltsam eine Konnex aufzuoktroyieren.

Schon Taf. III zeigt, wie viel stärker oxyphil die kleinen polynucleären Leukocyten sind. Ferner sind ihre Kerne zumeist viel dunkler, trachychromatischer gefärbt, viel schlanker, graziöser und eleganter, während die der großen Zellen hellgefärbt (bläschenförmig bei Anilinfärbung) und plump bohnen-, nieren-zwerchsackförmig sind.

Ehrlich suchte seine Ansicht, die auch durch oberflächliches Betrachten an hierfür sehr ungeeigneten Hämatoxylinfärbungen eine scheinbare Stütze erhält, in erster Linie aber durch kombinierte Anilinfärbungen zu stützen, und sein Schüler Stilling will bei myeloider Leukämie schon in den „Übergangszellen" spärliche neutrophile Granula gefunden haben. Hiergegen ist zu sagen, daß diese Übergangszellen des leukämischen Blutes auch jedenfalls als neutrophile Myelocyten mit reiferen gebuchteten Kernen zu deuten sind, die, sofern sie nicht ihre Granula z. T. verloren haben, was ja auch vorkommt, als Übergangsformen nicht von mononucleären Leukocyten direkt zu polynucleären Leukocyten anzusehen sind, sondern von mononucleären Leukocyten erst durch überstürzte Reifung zu mononucleären Myelocyten. Das leukämische Blut zeigt pathologische Verhältnisse, es ist nicht normales Blutgewebe, sondern es besteht Myelämie, heterotroper Übertritt des gesamten z. T. noch unreifen Knochenmarkparenchyms in das Blut. Ich kann es auch selbst einem Forscher wie unserem Altmeister Ehrlich gegenüber versichern, daß ich im normalen Blut solche allen Anforderungen entsprechende „Übergangszellen" nie gefunden habe, auch nicht bei Anilinfärbungen. Findet man einmal im anscheinend normalen Blut spärliche mononucleäre Zellen mit

neutrophiler Granulation, so handelt es sich eben nicht um Übergangsformen mononucleärer Leukocyten zu polynucleären Leukocyten, sondern um Myelocyten, also um pathologisches Blut.

Ich muß leider diejenige Anilinfarbmethode, mit der Ehrlich und seine Schüler zumeist gearbeitet haben, das (Methylgrün) Triacid für eine der für diese Frage allerungeeignetsten Methoden erklären. Da Methylgrün ähnlich wie Hämatoxylin, ja sogar noch in viel höherem Maße nur Kernchromatin, nicht basophile Plasmastrukturen tingiert, so ist es hiermit unmöglich, mit Sicherheit einen reifen Myelocyten, dessen intergranuläres Plasma oxyphil ist, von einem hypothetischen mononucleären Leukocyten mit neutrophilen Granulis zu unterscheiden, dessen basophiles Plasma ebenso wie das oxyphile des Myelocyten bei dieser Färbung mit der roten sauren Fuchsinsulfosäure gefärbt erscheint. Es ist dieses die reine Willkür.

Nur mit der vielmehr zeigenden panoptischen Methylenblau-Eosinmethode ist solches möglich, da das oxyphile Plasma des Myelocyten hier rot, das basophile des mononucleären Leukocyten blau sein müßte. Diese Färbung zeigt denn auch, was später noch genauer ausgeführt werden wird, daß Übergänge von mononucleären Leukocyten zu Myelocyten (Myeloblasten Naegelis, Lymphoidzellen mit neutrophilen Granulis Michaelis-Wolff), unreife Myelocyten in der Tat existieren aber nur im Knochenmark und leukämischem Blut, daß aber mononucleäre Leukocyten mit Übergangskernen im normalen Blut nie neutrophile Granula in noch so spärlicher Form führen. Ferner, daß wenn im anscheinend normalen Blut derartige Zellen bei Triacidfärbung sich finden, daß diese selbst ihrem morphologischen und chemischen Gesamtverhalten nach ganz und gar nicht als zwanglose Übergangsformen zu polynucleären Leukocyten imponieren können, sondern vielmehr auf Grund pathologisch-klinischer Beobachtung und nach den Ergebnissen kontrollierender Methylenblaufärbung als mehr oder minder fertige Myelocyten gedeutet werden müssen, daß Blut selbst aber als pathologisches zu erklären ist. Von einer allmählichen Reifung des basophilen Leukocytenplasmas zu oxyphilem Leukocytenplasma kann also nicht die Rede sein. Selbst schon eine einfache gut gelungene Hämatoxylinfärbung zeigt bei aufmerksamen Studium, daß auch die vorgeschrittensten Übergangszellen stets nur schwach eosingefärbt sind, vor allem stets wabiges schwach hämatoxylinophil gefärbtes Spongioplasma führen, ebenso wie die mononucleären Leukocyten mit einheitlich runden Kernen, während die polynucleären Leukocyten stärker eosingefärbt, oxyphil erscheinen und morphologisch homogenes Plasma aufweisen.

Es fehlt also hier jeder allmähliche Übergang.

Ich erkläre deshalb die sog. Übergangszellen nicht für Zwischenformen zwischen mononucleären und polynucleären Leukocyten, sondern einfach für gereiftere ausgebildete Indi-

viduen mononucleärer basophiler Leukocyten, deren jüngste Formen eben rundliche ungebuchtete Kerne führen. Auch diese reifen Stadien des normalen Blutes sind stets chemisch basophil und absolut frei von neutrophiler Granulation und zeigen niemals Kernbilder, welche auch nur annähernd zwanglos in Konnex zu den Kernen der polynucleären Leukocyten gesetzt werden können.

Nicht der mononucläre Leukocyt oder die Übergangszelle wird normalerweise im Blut direkt zum polynucleären Leukocyt, sondern er wird im Knochenmark erst zum mononucleären Myelocyt und erst dieser ist die unmittelbare Vorstufe des polynucleären Leukocyten. Auch zwischen mononucleären basophilen ungekörnten Leukocyten und Übergangszellen bezw. Lymphocyten und einkernigen oxyphil gekörnten Myelocyten kann man noch besondere unreife Zwischenformen im Knochenmark (Leukämie) finden. Es sind das basophile rundkernige Lymphocyten mit spärlicher Granulation (Wolefs gekörnte Lymphoidzellen). Dieselben finden sich nie im normalen Blute. Hier sind die Übergangszellen mit gebuchtetem Kern stets granulationsfrei und als reife Gebilde anzusehen: im Knochenmark werden sie nicht direkt unter Körnchenaufnahme und gleichzeitiger Streckung des Kerns zu polynucleären Leukocyten, sondern erst durch Granulaproduktion zu lymphoiden Myeloblasten mit gebuchtetem Bläschenkern, dann durch Verlust der Basophilie zu entsprechenden Myelocyten und schließlich durch Kernumwandlung zu polynucleären Leukocyten.

4. Wie Ehrlich die Lymphocyten von den polynucleären Leukocyten trennt, so trennt er sie auch von den mononucleären Leukocyten. Er stützt sich hierbei auf Anilinfärbungen, welche ergeben haben sollen, daß die (kleinen) Lymphocyten schwach basophile, die (großen) mononucleären Leukocyten stark basophile Kerne besitzen, bezw. daß das Cytoplasma der Lymphocyten stärker basophil (speziell gegenüber dem Kern), das der Leukocyten aber schwächer basophil (im Verhältnis zum Kern) sei. Diese Beobachtung ist durchaus richtig, die daraus gezogenen Schlüsse sind aber nicht die notwendigen.

In der Tat ist das Cytoplasma der mononucleären Leukocyten schwächer basophil als das der Lymphocyten. Dieses ist aber lediglich die Folge der Reifung der Lymphocyten zu mononucleären Leukocyten infolge Substanzeinlagerung in das basophile Plasma oder zwischen das basophile Spongioplasma, und es hindert dieses äußerliche Symptom nicht, einen Konnex zwischen Lymphocyten und Leukocyten anzunehmen. Daß vollends die Kerne der Lymphocyten schwach basophil, die der mononucleären Leukocyten stark basophil sein sollen nach den Ergebnissen der Methylenblaufärbung muß ich in dieser generellen Fassung bestreiten. Stets findet man in demselben Präparat, wie ich noch zeigen werde, große mononucleäre Leukocyten mit scheinbar schwach basophilen Kernen und Lymphocyten mit stark basophilen Kernen je nach zufälligen Schwankungen in der angewandten Färbemethode. Nur die allerschmalrandigsten

jüngsten Lymphocyten (wie sie sich bei lymphadenoider Leukämie finden) zeigen meist dieses Phänomen der Inversion. Die Lymphocyten des normalen Blutes mit etwas breiteren Rändern schon nicht mehr; es ist daher lediglich ein zufälliger Effekt der gerade angewandten Färbungsmanipulation, ob das Inversionsphänomen zustande kommt oder nicht. Bei Sukzessivfärbungen von Methylenblau-Eosin fehlt es fast konstant, bei Simultanfärbung kann man es häufiger konstatieren.

In der spongioplastischen Cytoplasmastruktur aber zeigen nicht nur bei Anilinfärbungen, sondern auch bei unseren Hämatoxylinfärbungen Lymphocyten und mononucleäre Leukocyten die nämliche wabige (basophile hämatoxylinophile) Zeichnung, wodurch ihre gewebsgenealogische Zusammengehörigkeit eklatant wird (cf. Taf. I, Prototyp 1, Fig. 4 u. 8, Prototyp 2, Fig. 5 u. 8).

Selbstverständlich liegt es mir fern, große mononucleäre Leukocyten und kleine Lymphocyten in direkten zellgenealogischen Konnex zu bringen. Schon die verschiedene Größe, die verschiedene Färbbarkeit der Kerne (bei kleinen Lympocyten viel dunkler) hindert dieses.

Aber ich behaupte, daß die großen mononucleären Leukocyten mit ihren Endphasen, den „Übergangszellen", nichts als weitere und ältere Fortbildungsstadien der großen Lymphocyten (Taf. II, Fig. 1, VII, Fig. 1, VIII, Fig. 1) sind, aus denen die kleinen Lymphocyten durch fortgesetzte differenzierende Proliferaten hervorgehen. Mononucleäre Leukocyten und Lymphocyten gehören jedenfalls zu der nämlichen engeren Einheit derselben Zellart, während mononucleäre und polynucleäre Leukocyten mit verschiedenen chemisch tinktoriellen Plasmaeigenschaften zu zwar miteinander entfernt verwandten aber verschiedenen Zellarten gehören. Ich werde dieses des weiteren im einzelnen besonders an den Anilinfärbepräparaten der Leukämien noch beweisender zu belegen in die Lage kommen.

Das deutliche Hervortreten des Nucleolus in den (großen) Lymphocyten gegenüber den mononucleären Leukocyten ist kein Gegengrund: mit der Reifung und Alterung geht der Nucleolus allmählich verloren, was ich noch weiter zeigen werde; denn es gibt mononucleäre Leukocyten mit Nucleolus (Taf. III, Prot. 5, Fig. 4, Taf. VI, Fig. 13; Taf. VII, Fig. 4, 14).

Auffallend ist höchstens, daß dort, wo große Leukocyten vorkommen, noch lange nicht große Lymphocyten aufzutreten brauchen, sondern daß beide verschiedenen chemotaktischen Reizen und Gesetzen zu folgen scheinen. Indes dasselbe liegt bei den neutrophil etc. gekörnten Zellen vor. Die Anwesenheit neutrophiler Leukocyten hat nicht notwendigerweise die Anwesenheit neutrophiler Myelocyten zu Folge. Die unreifen Stammformen bleiben normalerweise zu Hause in den Keimzentren; und was die kleinen Lymphocyten anbetrifft, so kommen zwar bei ihnen anscheinend stets und überall ziemlich schmalrandige unreifere Formen neben

breitrandigen älteren kleinen mononucleären basophilen ungekörnten Leukocyten vor — aber erstens treten die wirklich ganz schmalrandigen Formen doch nur bei Leukämie etc. in Masse ins Blut über, die meisten kleinen Lymphocyten zeigen doch schon mehr minder breiteren Rand und Kernbuchtung (Taf. I, Prot. 1, Fig. 7—10, Prot. 2, Fig. 8—10), sind also meist schon kleine uninucleäre Leukocyten; zweitens ist die ganze Klasse der „kleinen Lymphocyten" schon relativ höher differenziert und hier die Grenze zwischen den einzelnen, durch verschiedene Kernformation repräsentierten Altersstadien nicht so scharf geschieden wie zwischen den absolut unreifen indifferenzierten ungekörnten Keimzentrumszellen (Hämatogonien), der Urform sämtlicher adenoider Parenchymzellen (auch der Erythoblasten) im allgemeinen und der mononucleären Leukocyten im besonderen. Auch die polynucleären Leukocyten bilden eine gemeinschaftliche Klasse reifer zusammengehöriger Zellgebilde mit verschiedenster mehr oder minder polymorpher Figuration der Kerne. Es darf demnach aufrecht erhalten werden, daß die großen mononucleären basophil ungekörnten Leukocyten die direkten Weiterbildungsformen (Altersformen) der großen basophilen ungekörnten Lymphocyten sind, aus denen sie unmittelbar hervorgehen. Damit ist nicht gesagt, daß die großen Lymphocytenurformen sich nicht auch durch Differenzierung weiter entwickeln können, z. B. durch Teilung in kleine Lymphocyten, durch Metaplasie des Cytoplasma in Übergangsformen zu (unreifen) Myelocyten (Myeloblasten, Lymphoidzellen) und polychromatischen Megaloblasten. Dadurch entstehen aber andere höhere Zellarten; der mononucleäre Leukocyt aber entsteht lediglich durch direkte cytogenetische Alterung, bleibt ein Individuum der nämlichen Zellart. [Vielleicht entstehen Myelocyten und Myeloblasten auch erst aus den großen Leukocyten, nicht unmittelbar aus den unreifen Keimzentrums-Hämatogonien.] Taf. III, Protot. 5, Fig. 1 zeigt deutlich, daß zwischen großem Lymphocyt und großen Leukocyt eine scharfe morphologische Grenze nicht zu ziehen ist.

5. Somit kommen wir zu dem Schluß, daß bei den verschiedenen Leukocytenformen die einzelnen morphologischen Arten und Größen durch die chemisch-tinktoriellen Verhältnisse der Cytoplasmen bestimmt werden. Die Zusammengehörigkeit wird bedingt durch gemeinschaftlichen Charakter des Zelleibes.

In jeder Art oder Größe aber wird die individuelle cytogenetische Alterung bedingt durch Fortschreiten der Kernentwicklung von der Karyosphäre zum Karyolobus, von der Rundkernigkeit zur Polymorphose.

Ich werde im einzelnen zu zeigen haben, daß diese fortschreitende Polymorphose der Kerne bei jeder differenzierten Leukocytenart verschieden und spezifisch ist, anders bei kleinen Lymphocyten, anders bei neutrophilen, eosinophilen und Mastzellen, so daß die Annahme von Arnold, E. Grawitz, Lenhartz, daß die verschiedenen morphologisch-tinktoriellen Erscheinungsformen der Leukocyten nur verschiedenen funk-

tionellen Äußerungsformen derselben Zelle seien, nicht aufrecht zu erhalten sein dürfte, vielmehr Ehrlichs Ansicht von der verschiedenen Ausbildung der einzelnen differenzierten Arten zu Recht besteht. Ich werde zu zeigen haben, wie kleine Lymphocyten und Mastzellen einerseits ganz andere Kernfigurationen bilden, als die anders differenzierten reifen eosinophilen und neutrophilen Leukocyten, so daß ein Übergang der einen Form in die andere durchaus ausgeschlossen gelten muß. Dagegen ist die Kernreifung bei den weniger differenzierten großen Zellen mit Bläschenkernen, den mononucleären Leukocyten sowohl wie den α- und ε-Myelocyten im großen und ganzen die gleiche. Daraus folgt, daß nun auch die älteren reifen (polynucleären) α- und ε-Leukocyten andere Kernfigur darbieten als die älteren großen α- und ε-Myelocyten mit polymorph gebuchteten bläschenförmigen Übergangskernen, und andererseits auch die älteren und reiferen kleinen (Riederschen) Lymphocyten bezw. kleinen uninucleären Leukocyten andere Kernfigur aufweisen als ihre phylogenetisch tiefer stehenden Vorfahren, die großen mononucleären Leukocyten mit bläschenförmigen Übergangskernen. Geht bei den höher differenzierten Granulocyten die morphologische Ausbildung und Kernpolymorphose des polynucleären Leukocyten noch weiter hinaus über die des tiefer stehenden großen Myelocyten mit Übergangskern, so bewahrt bei den ungekörnten also im ganzen weniger differenzierten Zellgebilden der mehr ausgebildete kleine Lymphocyt in der Form des kleinen uninucleären Riederschen Leukocyten mit einer gewissen Zähigket seinen typischen Lymphocytenkerncharakter i. G. zu dem indifferenteren variableren großen mononucleären Leukocyten mit den saftreichen labileren Kernen, dessen Übergangskerne oft recht hochgradige Polymorphose und Verjüngung, Windung und Zweiteilung des Kerns erkennen lassen, während die kleinen uninucleären Leukocyten entweder nur flache Anbeulung und Eintreibung oder eine einzige tiefere schärfere kaffeebohnenartige Einkerbung des sonst unveränderten Lymphocytenkerns erkennen lassen.

Nach dieser allgemeinen geneologischen Einleitung wollen wir jetzt die morphologisch-tinktoriellen Einzelheiten, welche unsere Tafeln zeigen, einzeln näher unter die Lupe nehmen und sehen, welche Schlüsse aus ihnen teils im Sinne unsrer eben ausgeführten geneologischen Stipulationen, teils überhaupt in sonstiger Hinsicht zu ziehen sind.

Tafel I.

Die beiden dargestellten Blutpräparate zeigen die Zelltypen des normalen Blutes: große mononucleäre (uninucleäre) Leukocyten und ihre Entwicklungsendstadien, die mit Unrecht sogenannten Übergangszellen (Prot. 1, Fig. 5, 6; Prot. 2, Fig. 7). Kleine Lymphocyten; polynucleäre (multinucleäre) Leukocyten, die nach Färbung mit neutralen Farbstoffen als neutrophil gekörnt zu gelten haben; und eosinophile polynucleäre Leukocyten; diese fehlten im Prot. I vollständig, ebenso wie Mastzellen in beiden fehlten.

In beiden Fällen war zuerst mit Eosin schwach vorgefärbt und dann kräftige Hämatoxylinfärbung hinterhergeschickt worden, infolgedessen traten nur die eosinophilen α-Granulationen leuchtend rosarot in die Erscheinung; die oxyphilen Zelleiber der neutrophilen Leukocyten aber erscheinen schwach lila gefärbt, nur einen Stich mehr rosig als die Leiber der (basophilen) ungekörnten Lymphocyten und uninucleären Leukocyten. In den neutrophilen Leukocyten ist auch von einer bloßen Andeutung einer Körnung nichts zu sehen; entweder ist die ε-Körnung durch den Alaunfarbstoff aufgelöst oder sie ist bloß nicht gefärbt; aber auch eine negative Aussparung ist nicht wahrzunehmen.

Die eosinophilen Körner sind deutlich abgegrenzt rundlich, von verschiedener Größe und unregelmäßiger, aber durch den ganzen Zelleib verteilter Anordnung. Sie sind eingebettet in ein mit Eosin nur sehr schwach angefärbtes (schwach oxyphiles!) Grundplasma. Wir werden später bei den Anilinfärbungen zu zeigen haben, wie sich die α-Granula zum spongioplastischen Mitom verhalten.

Das wichtigste Ergebnis des hier verwendeten Färbungsmodus ist in dem Verhalten der Zelleiber der (basophilen, ungekörnten) mononucleären Elemente, der großen Leukocyten und kleinen Lymphocyten zu erblicken.

Im Gegensatz zu dem der polynucleären (neutrophilen) Leukocyten erscheinen sie nicht homogen, sondern weisen ein wirkliches zartes hämatoxylinophiles Spongioplasma auf, sowohl die größeren, wie die kleineren Elemente. Zarte weiche Fäden, mit breiten Füßchen an der Zellober-

fläche ansetzend, streben, sich verästelnd, dem Kern zu, an dessen Membran sie in die viel stärker gefärbten Chromatinfäden derselben überzugehen scheinen. Nur in der Gegend der Kerneinbuchtungen fehlen diese Cytoplasmastrukturen. Auch bei den kleinen Lymphocyten in verkürztem Maßstabe dasselbe Verhältnis. Hier scheint (Prot. 1, Fig. 9 u. 10) der schmale Cytoplasmarand diskontinuierlich aus helleren paraplastischen vakuolenartigen Lücken zwischen dem daneben befindlichen hämatoxylinophilen breiten Spongioplasmabalken zu bestehen.

[In Prot. 1, Fig. 4 zeigt der Zellrand eine große Vakuole: diese dürfte ein Artefakt sein, entstanden durch Antrocknung und Fixation des Zelleibes auf einer zufälligen Unregelmäßigkeit des Deckgläschens.]

Ich werde bei den Anilinfärbungen den Beweis dafür erbringen, daß dieses schwach gefärbte hämatoxylinophile Zellgerüst identisch ist mit der ausgesprochen basophilen Randzeichnung der mononucleären Leukocyten und Lymphocyten. Im Gegensatz zum basophilen Kernchromatin spricht hier aber das Alaunhämatoxylin nur sehr schwach an, ebenso wie bei den Mastzellkörnern; immer aber noch besser als das Methylgrün, die Base des unglückseligen Triacids, welches die basophilen Lymphocyten- und Leukocytenleiber absolut homogen, von der sauren Komponente gefärbt, Mastzellkörner aber ganz ungefärbt erscheinen läßt.

Bei einer gut gelungenen Hämatoxylinfärbung ist diese spongioplastische Zeichnung das einzige sichere Unterscheidungsmittel zwischen großen mononucleären basophilen ungekörnten Leukocyten und ungekörnt scheinenden mononucleären neutrophilen Myelocyten.

Jedenfalls erscheint das cytoplastische Protoplasma der mononucleären basophilen ungekörnten größeren und kleineren Elemente aus mindestens zwei Substanzen zusammengesetzt, einem mehr hämatoxylinophilen gerüstförmigen Spongioplasma und dem dazwischen gegossenen paraplastischen Chylema, welches sich mit Eosin schwach anfärbt.

Was nun die Kernverhältnisse der vier Zelltypen des normalen Blutes anbetrifft, so zeigen die Kerne der polynucleären Neutrophilen und Eosinophilen eine bei beiden Arten ziemlich identische hochgradige Polymorphose. Bei beiden Zellen handelt es sich um gar keine eigentliche Multinuclearität oder Vielkernigkeit, sondern nur um hochgradige Einschnürung mit Dehnung der eingeschnürten Stelle, so daß stellenweise deutlich sichtbare dünnste Kernfäden zwischen den dickeren rundlichen Segmenten des vielfach gewundenen und gebuchteten Kerns bestehen bleiben (Prot. 2, Fig. 12 u. 14).

Im septischen Blute freilich, sowie im Eiter tritt vielfach vollständige Zerreißung der Brücken und daraus resultierende Karyorrhexis zur Multinuclearität ein.

Die Windungspolymorphose ist also nur ein höherer Grad der Kernbuchtung, wie ihn die „Übergangsformen“ der großen mononucleären Leukocyten zeigen, weshalb Ehrlich annahm, daß die multinucleären Leukocyten nicht bloß aus mononucleären entsprechend gekörnten Vorstufen (Myelocyten), sondern sogar auch aus den mononucleären basophilen ungekörnten großen Leukocyten entständen.

Letztere zeigen aber niemals ein nur annähernd gleich stark gebuchtetes Übergangsstadium, erreichen auch nur ausnahmsweise eine den polynucleären Leukocyten annähernd entsprechende Kleinheit (Prot. 1, Fig. 6; Prot. 2, Fig. 7).

Es sind eben die großen mononucleären Leukocyten mit ihren schwach färbbaren amblychromatischen „Bläschen“kernen eine viel weniger differenzierte tieferstehende Stufe, bei der die Kernentwicklung niemals so hohe Grade erreicht, wie bei den höher entwickelten kleinen tachychromatischen Leukocytenformen. Die Kernpolymorphose bleibt bei den großen mononucleären ungekörnten Elementen auf der Stufe der Zwerchsackbildung der Bohnen- oder Nierenform stehen.

Auch die kleinen Leukocytenformen sind nicht von Anbeginn an polynucleär, d. h. so hochgradig zerklüftet; auch ihre Kernform entwickelt sich aus einer kompakteren dunkel färbbaren Form kleiner Myelocyten; dieselben finden sich nicht im normalen Blute; eine Andeutung davon aber, daß auch die polynucleären Leukocytenkerne kompaktere Vorstufen haben, zeigt z. B. Prot. 1, Fig. 11 (cf. auch Taf. V, VI, VIII).

Während bei den großen, weniger differenzierungsfähigen mononucleären Leukocyten der Kern stets einheitlich mehr oder minder kompakt an einer Stelle, höchstens an zweien eingebuchtet erscheint, beruht die Kernpolymorphose der polynucleären Leukocyten darauf, daß der Kern sich gleichzeitig an mehreren Stellen rosettenförmig einstülpt oder die ausgestülpten Teile sich dehnen, oder daß er quasi bilateral, von zwei Seiten her, nicht multipel sich einstülpt, sondern total diffus sich komprimiert zu einem mehr länglichen stäbchenförmigen Kern, Kernstab; dieser Stab wächst dann und krümmt sich U = hufeisen- oder wurstförmig. Der gleiche Habitus entsteht, wenn der Kern oder nur wie der Kern seiner unreifen Altvordern (großen Myelocyten) an einer Stelle sich erst buchtet und dann die gebogene gastrulaförmig eingestülpte Schale sich bipolar auszieht.

Dieser wurstförmig gekrümmte Kernstab schlängelt sich dann nach verschiedenen Richtungen des Raumes (s. Taf. II, Fig. 25, 27; Taf. VIII, Fig. 27), wobei er an mehreren multiplen Stellen sich quer einschnürt und diese Einschnürung dann in dünnere Kernfäden auszieht. Die dazwischen liegenden breiteren Kernsegmente zeigen bei Hämatoxylinfärbung deutlich netzförmige Chromatinstruktur. Dieses ist ein Vorgang normaler Reifung, wie er mit zunehmendem Wachstum der Zelle und des Kerns, also mit höherem Alter auftritt. Er ist kein Zeichen der

degenerativen Alterung. Die polynucleären Zellen sind teilungsfähig (Flemming), sind höchst funktionsfähige Gebilde (Alexinbildung, Phagocytose) und spielen bei lokalen Entzündungs- und allgemeinen Infektionsprozessen eine höchst wichtige aktive Rolle. Die polynucleären Zellen sind lokomobil. Bei der Wanderung zeigt der Kern die verschiedenste Gestaltung; er akkomodiert sich der Örtlichkeit; aber die Polymorphose ist nicht der bloße Ausdruck der Lokomobilität, des Lokomotionsvermögens, kommt auch nicht etwa durch Lokomotion als solche selbst zustande. Auch mononucleäre Zellen sind lokomobil (Makrophagen, uninucleäre Wandermastzellen des Gewebes); auch bleibt der polynucleäre Leukocyt, selbst wenn er nicht gerade wandert, polynucleär, z. B. an seiner Bildungsstelle im Knochenmark. Man darf also nicht den Begriff der Pseudopodienaussendung mit der Kernpolymorphose konfundieren.

Ganz ähnlich liegen die Verhältnisse bei den übrigen gekörnten polynucleären Leukocyten, speziell den eosinophilen; auf unserer Tafel zeigen die Zellen fast die nämlichen Kernverhältnisse. Und doch werde ich noch weiter zu zeigen haben, daß trotz der prinzipiellen Gleichheit im einzelnen kleine Abweichungen bestehen. Die Kernfragmente bleiben meist dicker, kugeliger und werden selten mehr wie zwei an der Zahl, so daß die Annahme von Arnold, Grawitz, Lenhartz, daß derselbe Leukocyt bald neutrophil, bald eosinophil erscheine oder die eine fertige Art sich in die andere verwandle, schwer akzeptabel erscheint; es sind zwar verwandte, aber spezifisch verschiedene Zellen; ihre Kernreifung ist prinzipiell die nämliche, im einzelnen aber different. Wenn auch die neutrophile Körnung eigentlich eine nur modifiziert oxyphile ist, speziell u. U. durch saure Farbstoffe gut zur Darstellung gelangt, so ist doch ihr Chemismus und ihre Morphologie eine ganz andere; das intergranuläre Plasma der eosinophilen ist weniger oxyphil wie das der neutrophilen Zellen: nie sind in derselben Zelle feine neutrophile, schwächer färbbare neben gröberen stark färbbaren Granulis dargestellt worden, wennschon in der Tat unreife, oder schwach fixierte α-Granula ebenfalls in neutralen Farbstoffen zur Darstellung gebracht werden können: dieses ist dann aber gleichmäßig in der Zelle mit allen Granulis der Fall, sowohl den kleinen wie den großen. Ich habe aber nie eine Zelle gesehen, die bei Triacidfärbung feine regelmäßige neutrophile und daneben auch gröbere stark oxyphil gefärbte Granul aufwiese. Auch kommen nie Mastzell- und neutrophile Granula miteinander vor. Über das Nebeneinandervorkommen basophiler und eosinophiler Granula siehe später unten.

Welches ist nun die äußere Veranlassung zur Polymorphose des Zellkerns, welche bei den polynucleären Zellen die höchsten Grade erreicht? Ich behaupte, in Bezugnahme auf Arbeiten von Ballowitz und Maximow, daß die Sphäre mit den Centrosomen hiermit in gewisser Beziehung steht. Besonders bei den großen mononucleären Zellen, den ungekörnten Leukocyten (lymphoiden Myelocyten, Myeloblasten etc.) wie

den gekörnten Myelocyten, speziell an Leukämiepräparaten sieht man, daß an der Stelle, wo der Kern sich beginnt einzubuchten, hier die spongioplastische Zeichnung, dort die neutrophile oder eosinophile Körnung fehlt (s. z. B. Taf. V, Fig. 6 u. 14; Taf. VIII, Fig. 13), so daß daselbst ein heller fast ungefärbter rundlicher oder semilunarer Hof zustande kommt, in dem wir, wie Schnittpräparate mit Eisenhämatoxylin zeigen, das Archoplasma mit dem Centrosom anzunehmen haben.

Auch bei den kleinen Lymphocyten finden wir eine Andeutung fortschreitender Kernausbildung, die jedoch niemals solche Grade erreicht, wie bei den hochdifferenzierten kleinen Leukocyten, selbst nicht wie bei den variablen und differenzierungsfähigen mononucleären großen Leukocyten. Nur leichtere Antreibungen oder scharfe Einkerbungen, stets an einer Stelle bloß, kommen zu Gesicht (Prot. I, Fig. 8; Prot. II, Fig. 9, 10). Das macht, daß der kleine Lymphocyt als solcher selbst ein relativ reifes konstantes und wenig bildungsfähiges Gebilde ist, das seinen sehr ausgeprägten Typ ziemlich streng bewahrt.

Was Struktur und Färbbarkeit der Kerne anbetrifft, so ist das Chromatin bei den kleinen Lymphocyten und den kleinen polynucleären ε-Leukocyten am stärksten tingibel (Prot. 2, Fig. 8—10, 11—12). Die Kerne der polynucleären Eosinophilen sind etwas weniger gefärbt wie die der Neutrophilen. Bei Anilinfärbung mit metachromatischen basischen blauen Farbstoffen erscheinen die Kerne der Neutrophilen vielfach violett, die der kleinen Lymphocyten (und großen Leukocyten) blaugrau, die der eosinophilen Polynucleären grünlich blau. Die Kerne der großen mononucleären Leukocyten, die sich bei Anilinfärbung angeblich stärker basophil verhalten sollen als die der Lymphocyten, sind hier bei Hämatoxylin im ganzen matter gefärbt, als die der kleinen Lymphocyten.

Was die Struktur anbetrifft, so zeigen die großen Mononucleären und die kleineren Polynucleären deutliche Netzstruktur; die der kleinen Lymphocyten erscheinen gewöhnlich großschollig, stark verklumpt (Prot. 2, Fig. 8—10).

Gewisse Besonderheiten sollen bei späteren Tafeln erörtert werden.

Hierdurch, in Verbindung mit dem meist konstanten Nucleolus, der bei Hämatoxylin-Eosin noch schwächer eosingefärbt als das Plasma und weniger regelmäßig konturiert erscheint als bei Anilinfärbungen, erhält der kleine Lymphocyt einen stark ausgeprägten charakteristischen Typus selbst in Fällen, wo er nicht die klassische Form des relativ schmalen Randes um relativ großen Kern aufweist (Prot. 2, Fig. 8). Daß der Nucleolus bisweilen färberisch nicht in die Erscheinung tritt, indem er bei der Kerneinbuchtung verloren geht oder selbst bei Rundkernigkeit nicht sichtbar ist, zeigt u. a. Prot. 1, Fig. 7, 8, 10.

Während bei polynucleären Leukocyten der Nucleolus konstant fehlt, findet er sich vielfach, ebenso wie wohl stets bei großen Lymphocyten.

aus denen sie entstehen, bei großen mononucleären Leukocyten (Prot. 1, Fig. 4, Taf. III; Prot. 4, Fig. 3; Prot. 5, Fig. 4).

Was schließlich den morphologischen Habitus der Leukocyten normalen Blutes anbetrifft, so ist über den der mononucleären Gebilde noch einiges zu erörtern.

a) Die großen mononucleären Leukocyten inkl. der Übergangszellen. Auch ihr Kern ist selten, eigentlich nie, ganz rund und weniger distinkt konturiert wie der nucleinreiche der kleinen Lymphocyten, der selbst bei Kernbuchtung eine straffe Konsistenz aufzuweisen scheint. Schon die zartere Färbbarkeit und lockere Gerüststruktur sprechen bei relativer Nucleinarmut für den Saftreichtum, die hohe Labilität und Plastizität dieser größeren Kerngebilde.

Liegt ihr Kern mehr zentral, so erscheint das Cytoplasma relativ schmal (Prot. 1, Fig. 3; Prot. 2, Fig. 3, 6). In dieser Lage schon stülpt er sich zumeist ein, so daß auch die Übergangszellen vielfach relativ großen Kern und schmäleren Rand aufweisen (Taf. III, Prot. 4, Fig. 6; Prot. 5, Fig. 5).

Liegt es exzentrisch, so erscheint das Cytoplasma am entgegengesetzten Pol relativ mächtig und voluminös, der Kern hingegen klein konzentriert, lymphocytenhaft (Prot. 1, Fig. 1; Prot. 2, Fig. 1) und diesen Habitus behält die Zelle, wenn der Kern in dieser Lage seine Polymorphose durchmacht (Taf. II, Fig. 7).

b) Was die kleinen Lymphocyten angeht, so zeigt ein Blick auf Prototyp 2, Fig. 8—10, daß die durch Gemeinschaftlichkeit der Kerncharaktere zusammengehaltenen Gruppe größere und kleinere Individuen aufweist. Der eigentliche kleine Lymphocyt (Fig. 10) zeigt schon nierenförmige Einkerbung (viel schärfer[1]) als die Buchtungen der großen Leukocyten); der mittelgroße „kleine" Lymphocyt (Fig. 9) zeigt eine flache

1) Rieder hat in seinem Atlas Taf. VII, Fig. 26 karyorrhektische Kernformen bei einem Falle von akuter lymphadenoider Leukämie, gefärbt mit Hämatoxylin-Eosin, abgebildet, die Ehrlich entsprechend dem Überwiegen von Lymphocyten bei diesem Krankheitsbild ganz naturgemäß als „polynucleäre" Lymphocyten deutet (Anämie I, p. 47, 48). In diesem Falle handelt es sich in der Tat um wirkliche Vielkernigkeit und Karyorrhexis und scheint hier in dem besonderen Falle als pathologisches Symptom, bedingt durch die krankhafte Überreifung und daraus folgende Hinfälligkeit der Kerne gedeutet werden zu müssen. Jedenfalls kommen im normalen Blute bei kleinen Lymphocyten solche Bilder als Ausdruck der physiologischen Reife nicht vor. Die Kernveränderung macht dort schon bei einer einfachen Einbuchtung Halt. Leider gibt die schematisch gehaltene Kernzeichnung bei Rieder keinen genauen Aufschluß über Details. Ich habe ähnliches bei Fällen von lymphadenoider Leukämie gesehen, aber nur, wenn nach Romanowsky gefärbt war, wofür ich später Abbildungen bringen werde; da aber war es ganz evident, daß die fraglichen Bilder Riederscher Lymphocyten meist gar keine eigentlichen kleinen Lymphocyten mit streng bewahrtem Lymphocytencharakter waren, sondern Übergangszellen aus den Reihen der „kleinen" mononucleären Leukocyten größerer Form bezw. der mittelgroßen „großen" mononucleären Leukocyten kleineren Kalibers. Jedenfalls ging auch daraus hervor, daß die Lymphocyten der mittelgroßen und großen Form ihren Charakter

Antreibung des Kerns und auch schon ziemlich voluminöses Cytoplasma, ganz anders als es die klassische Definition der Schmalrandigkeit postuliert, die eher in Prot. 1, Fig. 9 u. 10 befriedigt erscheint. Trotzdem ist es ein „kleiner" Lymphocyt. Es gibt aber auch hier größere Formen und auch hier reift und wächst das Cytoplasma ganz analog und parallel wie bei den „großen" Mononucleären. Fig. 8 vollends mit seinem Nucleolus und ziemlich dunklen Kerne ist wohl noch ein kleiner Lymphocyt mittelgroßer Sorte (denn der Name „großer" Lymphocyt ist für die Stammform der großen Mononucleären vergeben), doch dürfte man ihn per analogiam seinem ganzen Habitus nach erst mit Recht als „kleinen mononucleären Leukocyten" bezeichnen, der vom „kleinen" bezw. mittelgroßen Lymphocyten in gleicher Weise seinen Ausgang nimmt, wie der große mononucleäre Leukocyt vom großen Lymphocyt, nur daß er seine Artcharaktere etwas konservativer bewahrt.

Da nun auch bei den „großen" mononucleären Leukocyten kleinere Individuen neben den großen vorkommen (Prot. 1, Fig. 2; Prot. 2, Fig. 2), so sind diese mittelgroßen Formen oft etwas schwierig auf ihre Herkunft von großen oder kleinen Lymphocyten (kleinerer oder größerer Individualität) auseinanderzuhalten (z. B. Prot. 1, Fig. 7); den besten Aufschluß geben noch die Kernverhältnisse, wo sie gut ausgesprochen sind. Schließlich sei erwähnt, daß im normalen Blute des Erwachsenen selbst die typischen kleinen Lymphocyten, sowohl größerer wie kleinerer Observanz (Prot. 1, Fig. 9, 10; Prot. 2, Fig. 10), stets mehr oder minder meßbar breites Cytoplasma und eigentlich nie streng runde Kerne haben, sondern ebenso wie ihre Mutterformen, die großen Mononucleären, mehr oder minder gereifte Gebilde sind, deren unreife Vorstufen (die eigentlich typischen kleinen Lymphocyten mit ganz rundem „nackten" Kerne und schmälstem Rande) im Stammorgan zurückgeblieben sind.

Bei den mittelgroßen Formen muß man sich nach Obigem stets gegenwärtig halten, daß ein Teil von ihnen mit amblychromatischen Kernen direkt durch Alterung aus kleineren „großen" Lymphocyten hervorgegangen ist (Prot. 1, Fig. 2), ein anderer Teil aber stammt direkt aus „kleinen" Lymphocyten größeren Kalibers (Prot. 2, Fig. 8), welche ihrerseits aus den „großen" Lymphocyten und Leukocyten durch Teilung hervorgingen, so daß dieser Teil erst indirekt von den „großen" Lymphocyten kleineren Kalibers abstammt. Somit sind große Lymphocyten kleineren Baues zu trennen von kleinen Lymphocyten größeren Formats und die mittelgroßen mononucleären kleinen Leukocyten jedesmal, soweit möglich, auf ihre Abkunft hin zu untersuchen, weil dieses u. U. klinisch erheblich sein kann. Eine kleinzellige Lymphocytose ist oft weniger bedenklich, als eine Hyperleukocytose (Mononucleose) größerer unreifer Gebilde.

keineswegs so streng wie die der kleinen Form konservieren, sondern kontinuierlich übergehen in die mit ihnen in eine Zellart gehörenden „mononucleären Leukocyten und Übergangszellen".

Tafel II.

Über die besonderen Ergebnisse, welche auf Konto der abweichenden Färbung speziell gegenüber Tafel I zu setzen sind, ist schon das Wesentliche und Notwendige in der genealogischen Übersicht zu Tafel I—X gesagt worden. Speziell die oxyphilen Leiber der polynucleären neutrophilen Leukocyten (Fig. 23—27) erscheinen viel stärker gefärbt als in Taf. I, das basophile (hämatoxylinophile) Spongioplasma der Lymphocyten und mononucleären Leukocyten noch schwächer und weniger distinkt als bei Tafel I, während das Paraplasma dieser Zellen stärker Eosin aufgenommen hat, wennschon lange nicht so stark als das Plasma der neutrophilen Leukocyten, bei denen im übrigen verschiedene Stadien des Prozesses der Kernzerklüftung und Schlängelung dargestellt sind.

Speziell zeigt Fig. 23 einen sog. Ringkern, eine Form der „Polynuclearität", wie sie sich besonders bei Ratten fast als Regel findet. Man kann sich die Entstehung dieser Bildung vielleicht so vorstellen, daß die Sphäre den Kern nicht nur gastrulaähnlich eingestülpt, sondern, diese Einstülpung vor sich bis an den entgegengesetzten Kernpol hertreibt, bis sie diesen völlig durchlocht hat, wobei sie den Kern genau transversal durchwandert. Der übrig gebliebene schlauchförmige Gürtel streckt sich dann wieder wie sonst auch, und zeigt Einschnürungen und Ausbuchtungen (etwa wie in Fig. 24).

Es sei übrigens schon hier erwähnt, daß nicht nur bei niederen Vertebraten (Alligatoren etc. wo es überhaupt die alleinige Regel ist), sondern auch beim Menschen, hier allerdings nur neben stark polymorphkernigen Formen „polynucleäre" neutrophile Leukocyten mit mehr oder minder einheitlicher Kernform vorkommen, ähnlich der der mononucleären „basophilen ungekörnten" Übergangszellen (Taf. III, Prot. 4, Fig. 7, 8; Taf. V, Fig. 9, 17; Taf. VI, Fig. 6; vor allem Taf. VIII, Fig. 26). Es sind dieses eigentlich mehr oder minder unreife kleinere Myelocyten mit Übergangskern. Andernfalls trifft man ähnlich wie beim Alligator so auch beim Menschen, speziell oft bei lymphadenoider Leukämie, neben Riederschen mononucleären Leukocytenformen große „mononucleäre" Leukocyten (resp. Übergangszellen) mit zwei (nie mehreren) großen ovoiden, meist völlig getrennten Kernen.

Dieses nebenher vorangeschickt.

Das Wesentlichste, was unsere Tafel zeigt, ist die genaue Abbildung eines sog. großen Lymphocyten, der unreifen Ur- und Stammform sämtlicher Leukocytenformen, der Keimzentrumszelle oder der Hämatogonie.

Soweit mir bekannt, ist die genaue Kernstruktur dieser Gebilde bisher noch nie veröffentlicht worden. Ehrlich gibt (Anämie I, p. 46 u. 47) nur reproduzierte Photogramme von Anilinfärbungen, die lediglich genaue Plasmastruktur nicht aber Kernzeichnung erkennen lassen. Man erblickt hier ein radiär gerichtetes Kernnetz, nicht unähnlich dem der jüngeren Megaloblasten.

Auch sonst ist der Typ des großen Lymphocyten ziemlich charakteristisch, ähnlich dem des kleinen (cf. auch Taf. VII, Fig. 1; Taf. VIII, Fig. 1), d. h. relativ großer runder Kern, inmitten eines im ganzen schmalen und schmächtigen Plasmaleibes.

Ganz besonders fällt auch hier, wie bei den „kleinen" Lymphocyten mittelgroßer und kleiner Form (Fig. 8, Fig. 19, auch Fig. 9, Fig. 20) der konstant vorhandene Nucleolus, die scharfe runde Kernkontur und der relativ schmale Cytoplasmarand ins Auge. Im übrigen ist die Chromatinstruktur der großen Lymphocyten viel lockerer als die der kleinen (Fig. 18, Fig. 19), wodurch letztere nucleinreicher, erstere stärker gefärbt erscheinen.

Wie wir aber gesehen haben, daß die mittelgroßen und kleinen Lymphocyten allmähliche Übergänge darbieten zu mittelgroßen kleineren und kleinsten uninucleären Leukocyten, so behaupte ich, daß auch die großen mononucleären Leukocyten und Übergangsformen weiter nichts als direkte cytogenetische Altersentwicklungsformen dieser großen Lymphocyten sind. Fig. 2, selbst Fig. 6 zeigt z. B. fast genau die nämliche Kernstruktur, nur daß die Kernkontur unregelmäßig geworden und der Nucleolus unsichtbar geblieben ist. Aber auch bei den kleineren mononucleären Leukocyten geht ja der Nucleolus oft verloren (Fig. 11, 12, 14, 15, 21, 22), während doch Fig. 11 sich kaum viel anders verhält als der mittelgroße Lymphocyt mit gebuchtetem Kern Fig. 16 und die Zelle Fig. 22, nicht wesentlich verschieden ist von dem kleinen Lymphocyt Fig. 21.

(Daß andererseits bei größeren mononucleären Leukocyten der Nuclolus erhalten bleiben kann, zeigt uns Taf. IV, Prot. 6, Fig. 2; Taf. VI, Fig. 3 und 13; Taf. VII, Fig. 4; Taf. 8, Fig. 12.)

Im übrigen weist die Beschaffenheit des Cytoplasmas bei großen Lymphocyten in tinktoriell morphologischer Hinsicht genau die gleichen Eigenschaften auf wie die der großen mononucleären Leukocyten, ebenso wie das ja auch bei mittelgroßen und kleinen Lymphocyten gegenüber den entsprechenden kleineren mononucleären Leukocyten der Fall ist. Es findet sich auch hier ein (basophiles) hämatoxylinophiles Spongioplasma und Körnchenfreiheit.

1. Was im übrigen unsere Tafel an Einzelheiten darbietet, so repräsentiert Fig. 7 einen für große mononucleäre Leukocyten sehr hochgradigen Fall von Kernpolymorphose; trotzdem, abgesehen von dem verschiedenen tinktoriellen Verhalten des Cytoplasmas, zeigt die enorme Größe dieser großen mononucleären Leukocyten zur Genüge, daß von dieser „Übergangszelle" aus kein Übergang hinüberführt zu der viel kleineren Größe der polynucleären kleinen Leukocyten (Fig. 23—27), die ziemlich konstante Größe aufweisen.

Auch sonst zeigen die kleineren mittelgroßen und kleinsten mononucleären Elemente manche interessante Einzelheit zur Stütze unserer bisherigen Erläuterungen und Ausführungen.

Fig. 18 zeigt, abgesehen vom Mangel des Nucleolus, einen klassischen kleinen Lymphocyten von strengstem Typus. Hier wirklich einmal ein fast nackter Kern mit kaum wahrnehmbaren Plasmarand. Solche Zellen finden sich im normalen Blute des Erwachsenen außerordentlich spärlich, eigentlich gar nicht. Dort haben auch die kleinen Lymphocyten selbst bei Konservierung ihres charakteristischen lymphocytären Habitus und Nucleolus (Taf. I, Prot. 2, Fig. 8—10) meist leichte Kerneintreibung und meßbar breiten Zellrand, also den morphologischen Habitus kleiner mononucleärer Leukocyten; bei lymphadenoider, speziell akuter Leukämie sind solche Formen wie die in Rede stehenden häufiger. Im vorliegenden Falle handelt es sich um einen ähnlichen Modus beschleunigter Zellentwicklung, nämlich um Kinderblut, bei dem ja auch, i. G. zum normalen Blut Erwachsener, unreife große Lymphocyten in die Zirkulation eindringen.

Fig. 11—15, auch 16 und 17 sind typisch für mittelgroße uninucleäre Leukocyten und „Übergangszellen" (natürlich führt auch von diesen kleinen Elementen kein wahrer Übergang zu den kleinen polynucleären Leukocyten).

Und ebenso sind Fig. 21 und 22, die kleinsten uninucleären Leukocyten, direkt entsprechende Fortentwicklungsformen der kleinsten Lymphocyten (Fig. 18—20). Ihre kompakten, dunkel gefärbten Kerne sind von den mehr lockeren der größeren mononucleären Leukocytenformen ebenso weit verschieden, wie die der kleinen Lymphocyten (Taf. I. Prot. 2. Fig. 9 u. 10; diese Taf. II, Fig. 19 u. 20) von den Kernen der großen Lymphocyten (Fig. 1).

Daß auch diese kleinen ausgebildeten Lymphocyten erst recht stattliches Cytoplasma besitzen, welches der in Fig. 18 erfüllten klassischen Abstraktion gar nicht mehr recht entspricht, zeigt besonders Fig. 22. Die Zelle ist nicht wesentlich viel kleiner als etwa Fig. 9, 10, 16. Trotzdem weist die dichte Struktur des Kerns sie aus der mittelgroßen Größe in die Gruppe der kleinsten Lymphocyten resp. mononucleären Leukocyten.

Tafel III.

Prototyp 4 zeigt eine weniger gut gelungene Färbung. Das Spongioplasma der basophilen ungekörnten mononucleären Gebilde ist nicht gut und deutlich ausgeprägt, da mit Eosin stark vorgefärbt und nur relativ schwache Hämatoxylinfärbung nachgeschickt ist.

Aus solchen Präparaten kann man allerdings einen Übergang aus mononucleären „Übergangszellen" mittlerer Größe zu polynucleären Leukocyten konstruieren, besonders wenn man keine Kontrollfärbungen zu Rate zieht. Ich habe absichtlich die polynucleären (neutrophilen) Leukocyten dicht hinter die mittelgroßen mononucleären ungekörnten gesetzt und Fig. 5—11 demonstriert diesen scheinbaren Pseudoübergang, zumal die polynucleären Gebilde 9 und 10 noch recht mononucleär erscheinen. Daß Fig. 7 und 8 trotz der geringen Kernpolymorphose keine ungekörnten mononucleären Leukocyten kleinerer Größe sind, sondern etwas unreifere neutrophile Leukocyten resp. fortgeschrittenere kleinere Myelocyten. habe ich einmal aus dem Kernverhalten geschlossen, welches dieselbe dunkle Färbung, wie bei Fig. 9 u. 10, dagegen präzisere Struktur aufweist als die gleich großen Gebilde Fig. 5 und 6. Ferner sprechen für die Trennung von mononucleären Übergangszellen und Zuordnung zu polynucleären neutrophilen Leukocyten Kontrollbeobachtungen an gut gefärbten Hämatoxylinpräparaten, welche, bei gelungener Spongioplasmazeichnung, homogene mononucleäre Myelocyten neben spongioplastischen mononucleären Leukocyten aufwiesen, schließlich Triacidfärbungen, welche solche mittelgroße Gebilde mit relativ wenig polymorphem Übergangskern, teils mit reichlicher neutrophiler Körnung im oxyphilen Zelleib, teils gänzlich ohne solche aufwiesen, während Übergangsformen im Sinne Ehrlichs mit spärlicher Körnelung gänzlich vermißt wurden.

(Zellen mit polymorphem Kern und spärlicher neutrophiler Körnung in basophilem Zelleib wurden auch bei Methylenblau-Eosinfärbung vermißt; derartige Gebilde gibt es nur bei größeren Zellen mit mehr oder minder rundlichem Kern [myeloide Leukämie, Knochenmark]; dieses sind die Übergänge von (größeren) einkernigen ungekörnten lymphoiden Myelocyten, Myeloblasten, Myelogonien, großen mononucleären Leukocyten, zu größeren neutrophilen einkernigen Myelocyten, deren

letzte Entwicklung höchstens stärkere Kernbuchtung, nie Polynuclearität aufweist. Von großen mononucleären Leukocyten zu den kleinen polynucleären neutrophilen Leukocyten gibt es keine direkten Übergänge. Diese stammen ab stets nur von kleinen einkernigen Myelocyten mit dunkel färbbaren Kernen und mit reichlicher Körnung, allenfalls von kleinen mononucleären Leukocyten des Knochenmarks (Myeloblasten) mit spärlicher Körnung.)

Fig. 1 und 2 zeigt die nächsten Weiterentwickungsstadien großer Lymphocyten, i. e. große mononucleäre Leukocyten mit zentralem Kern und schmalem Rand, aber schon ohne Nucleolus und ziemlich unregelmäßigen Kernkontur, also quasi jüngste große mononucleäre Leukocyten. Übergänge von großen Lymphocyten zu eigentlichen großen mononucleären Leukocyten (Fig. 3—6).

Ganz diese nämlichen Gebilde wie Prot. 4, Fig. 1 und 2 zeigt auch Prot. 5, Fig. 1 und besonders Fig. 2, da 1 noch als mittelgroßer Lymphocyt durchgehen könnte. Bei dieser Färbung ist das Spongioplasma wieder gut ausgesprochen (Fig. 3, 5, 6). Fig. 6 zeigt in der Kernform starke Differenz gegenüber Fig. 11, deren Cytoplasma homogen, stark oxyphil und viel weniger mächtig entwickelt ist.

Der mittelgroße Leukocyt (Fig. 8) ist ebenso groß wie der große Leukocyt (Fig. 4), aber sein Kern doch näher stehend dem des mittelgroßen „kleinen“ Lymphocyten (Fig. 10).

Tafel IV.

Prototyp 6 und 7 zeigen in ihrer Nebeneinanderstellung nochmals die färberischen Unterschiede stärkerer und geringerer Eosinfärbung im Vereine mit der stärkeren und schwächeren plasmophilen Wirkung des Hämatoxylins. Namentlich heben sich die polynucleären neutrophilen Leukocyten (Prot. 6, Fig. 15, 16) gut ab von den mononucleären Gebilden, und in Prot. 7 zeigen besonders Fig. 3 und 12, ein großer mononucleärer Leukocyt und ein mittelgroßer Lymphocyt, schöne Spongioplasmafärbung.

Im übrigen zeigt Prot. 6, Fig. 5 wieder eine Übergangszelle mit stark polymorpher Kernfigur, von der trotzdem ein himmelweiter Weg ist zu den schlanken dunkelgefärbten, nicht bläschenförmigen Kernen von Fig. 13 u. 14.

Interessant sind Prot. 6, Fig. 6 und 7. Der Größe nach nicht viel kleiner als die großen mononucleären Zellen Fig. 3—5, bezw. deren kleinere Individuen 1 und 2, weist die Tachychromasie ihrer Kerne sie näher zu den mittelgroßen und kleinen Lymphocyten 8—11 resp. 12. Demnach sind sie als Fortentwicklungsformen der größeren Individuen mittelgroßer Lymphocyten, d. h. als größere mittelgroße Leukocyten zu betrachten, während 1 und 2 kleinere große Leukocyten vorstellen. Fig. 2 und 11 sind fast genau korrespondierende lymphocytogene Entwicklungsformen zweier paralleler Zellartreihen verschiedener Größe und Phylogonie. Fig. 12 zeigt einen ganz kleinen Lymphocyten, der trotzdem deutlich meßbaren Rand hat.

Prototyp 7. Auch hier sind Fig. 1 und 2 kleinere Individuen aus der Gruppe der großen mononucleären Leukocyten jedenfalls auffällig viel kleiner als Fig. 3. Sie sind demnach wohl eben entstandene Fortbildungsformen der mittelgroßen Lymphocyten (Fig. 10—12), die ihren Lymphocytencharakter, besonders von Schmalrandigkeit, noch nicht ganz verloren haben. Noch kleinere Formen sind Fig. 14, 15 und 16, und auch hier ist Fig. 17 das Abbild einer winzig kleinen Lymphocytenzwergform.

Tafel V.

Prototyp 8 bietet mancherlei Interessantes und Lehrreiches. Das Präparat ist vorgefärbt mit Karmalaun, dem zum Kontrast eine Nachfärbung mit Rhodamintannat nachgeschickt ist, also dem Lack eines schwach basischen rötlichen Farbstoffes mit gerbsaurer Beize. Die Cytoplasmen haben dabei nur eine schwach rötlich graue Färbung angenommen: dieser rötliche Schimmer ist namentlich deutlich in Fig. 28, Fig. 26, 27, Fig. 9 und 17, und zwar in absteigender Stärke. Ein eigentlicher saurer Farbstoff als substantiv wirkende plasmophile Gegenfarbe ist nicht angewandt. Infolgedessen ist die oxyphile Körnung des eosinophilen polynucleären Leukocyten (Fig. 28) ungefärbt geblieben, erscheint negativ ausgespart resp. nur schwach karminrosa innerhalb des zarten hämatoxylinophilen Spongioplasmas.

Weniger karminrosa, aber immerhin stärker als die Leiber der mononucleären Elemente gefärbt, erscheinen die homogenen oxyphilen Cytoplasmen der polynucleären neutrophilen Leukocyten (Fig. 26 u. 27).

Ähnlich verhalten sich Fig. 9 und 17. Man könnte diese Gebilde hiernach in der Tat für „Übergangszellen" zu den polynucleären Leukocyten halten, und ich tue dieses ebenfalls. Es sind aber m. E. nicht Übergangsformen von mononucleären ungekörnten Leukocyten größerer Form (Fig. 4—8) zu polynucleären der kleineren Form (Fig. 14—16), sondern, wie ich aus anderen früher erörterten Ursachen annehme, Übergangsformen von mononucleären neutrophil gekörnten mittelgroßen und kleinen Myelocyten: also entsprechende Gebilde wie Taf. III, Prot. 4, Fig. 7 und 8. Einmal nötigt hierzu die Färbung des oxyphilen Plasmas, die der der polynucleären Leukocyten (Fig. 26, 27) entspricht, also stärker rötlich ist, als die der mononucleären großen Leukocyten: zweitens die viel zartere und elegantere Kernform. Zwar zeigt das Cytoplasma dieser zwei Übergangszellen noch eine Andeutung, einen Hauch von Spongioplasma; das beweist, daß diese „wenig gekörnten" Spillingschen Übergangsformen im Knochenmark des pathologischen Falles aus mononucleären basophilen ungekörnten mittelgroßen und kleinen Lymphocyten, lymphoiden Leukocyten, Myelo-

blasten hervorgegangen sind; daß es sich also noch nicht um kleine fertige Myelocyten mit oxyphilem Plasma und reichlicher Körnung handelt; diese pathologischen Übergangsformen sind aber entschieden zu trennen von den mittelgroßen und kleineren „Übergangszellen" des normalen Bluts, die stets deutliches Spongioplasma, keine Oxyphilie, sondern Basophilie und stets Körnerlosigkeit aufweisen. Mit anderen Worten: die normalen Übergangsformen wie Fig. 6 und 7, eventuell Fig. 14 und 16 und Fig. 25 zeigen niemals noch so spärliche Granulation. Das Vorkommen von Übergangszellen mit Körnung ist als eine Form der pathologischen Myelocytose zu bewerten.

Aus genanntem Verhalten geht also hervor, daß sich in der Tat gewisse farblose Blutkörperchen sehr variabel verhalten, bald ungekörnt, bald gekörnt auftreten: es sind dieses aber nicht, wie Arnold meint, die polynucleären Gebilde, welche wir als gereifte und ausgebildete Zellformen anzusprechen haben, sondern die größeren mononucleären Gebilde vom Typ der Lymphocyten und mehr oder weniger mononucleären Leukocyten. Dieselben sind bald ungekörnt basophil, bald führen sie im basophilen Zelleib spärlichere oder reichlichere Granulationen. Aus letzteren (Myeloblasten), wenn sie neutrophil sind, gehen dann durch Teilung die kleinen Myelocyten mit reichlicher Granulation im oxyphilen Zelleib hervor. Aus diesen kleinen mononucleären Myelocyten des Knochenmarks und normalen Blutes mit spärlicher oder reichlicher Granulation im basophilen oder oxyphilen Zellleib gehen dann Myelocyten mit Übergangskern, und schließlich aus diesen endlich die polynucleären Leukocyten hervor. Aus großen mononucleären basophilen ungekörnten Leukocyten entstehen ebenso, sowohl aus den großen Formen wie den kleineren Individuen, entsprechende größere oder kleinere einkernige Myelocyten mit amblychromatischen Übergangsbläschenkern, aber nur im Knochenmark, die als solche auch nur in pathologisches Blut übertreten. Niemals aber gehen aus großen oder kleineren mononucleären ungekörnten Leukocyten im normalen Blut durch Übergangszellen hindurch direkt polynucleäre gekörnte Leukocyten hervor, und niemals treten solche gekörnte Übergangszellen, die sich stets im Knochenmark finden, aber stets nur Übergänge von mononucleären lymphoiden Zellen zu mononucleären Myelocyten darstellen, in normales Blut über.

Fig. 15 und 16 zeigt mittelgroße Lymphocyten mit stärkerer Kernbuchtung (Rieder?).

Fig. 10 und 11 soeben aus mittelgroßen Lymphocyten hervorgegangene mittelgroße mononucleäre Leukocyten mit bereits etwas unregelmäßiger Kernkontur.

Auch von Fig. 1 ist schwer zu sagen, ob es noch ein echter großer Lymphocyt ist (wofür der Nucleolus und der schmale Rand sprechen

könnte) oder bereits ein mononucleärer Leukocyt, wofür die leichte Konturunregelmäßigkeit des Kerns spricht. Solche jugendliche mononucleäre Leukocyten sind jedenfalls im normalen Blut äußerst selten oder gar nicht aufzufinden.

Die Kernzeichnung ist auffallend distinkt und zarter, als man es sonst bei Hämatoxylin zu sehen gewohnt ist. Wenn man will, kann man auch in der Struktur der Kerne (Fig. 9 und 17) Unterschiede gegen über beispielsweise Fig. 6 und 8 und 15 und 16 heraus erkennen, indem erstere der Struktur von Fig. 26 und 29 näher stehen. Es scheint, daß die besonders scharfe Netzstruktur hier auf Konto der adjektiven Tanninbeizung zu setzen ist.

In Fig. 28 zeigt die eosinophile Zelle nur zwei Kernfragmente, dagegen die neutrophilen Zellen (Fig. 26 und 27) drei resp. vier Fragmente.

Tafel VI.

Hämatoxylin schwach vorgefärbt, Eosin stärker nachgefärbt[1]). Deutlicher Unterschied gegenüber Prot. 6, wo Hämatoxylin stark vorgefärbt war vor starker Eosinfärbung, Bilder, die annähernd denen gleichen, wo nach starker Eosinfärbung Hämatoxylin stark nachgefärbt wird (Prototyp 10).

Daher im allgemeinen matte wolkige Kernfärbung und keine Spongioplasmastruktur. Trotzdem haben die mononucleären Elemente (Fig. 1—15) einen leichten hämatoxylinophilen bläulichen Schimmer in den Cytoplasmen, während die Leiber von Fig. 16 und 17 rein und kräftiger rosarot gefärbt erscheinen, im übrigen ihre Kerne viel intensiver den Farbstoff aufgenommen, haben als beispielsweise die großen mononucleären Übergangszellen mit stark polymorpher Kernfigur (Fig. 8). Wie soll von dieser großen Übergangszelle ein Übergang zu den kleinen tachychromatischen Zellen (Fig. 16 und 17) gefunden werden? Nein, ein solcher existiert eben nicht; erstere Zelle ist basophil und absolut ungekörnt.

Fig. 16 zeigt eine kompaktere, einheitlichere, weniger gebuchtete Kernfigur (Vorstufe der eigentlichen polymorphen Kernfigur), ein Verhalten der neutrophilen Elemente, dessen stärkeres oder geringeres Auftreten bei Krankheiten neuerdings ARNETH diagnostisch zu verwert engesucht hat. Bei gewissen Tierarten (Krokodil) führen alle „polynucleären" Leukocyten nur solchen einheitlichen Kern, während die mononucleären Leukocyten hohe Kernpolymorphie, ja selbst getrennte Kerne führen.

Fig. 13 zeigt dem Habitus nach einen typischen mononucleären Leukocyten, sogar noch mit Lymphocytennukleolus; sein Kern ist aber dunkler als der der großen Formen (Fig. 1—8); ich betrachte deshalb die Zelle als Fortbildungsform der mittelgroßen Lymphocyten (etwa von Fig. 9). Sie verhält sich etwa zu Fig. 5 wie Fig. 14 zu Fig. 7, und ebenso verhält sich wieder Fig. 15 zu Fig. 13.

1) Cf. Taf. III, Protot. 4.

Tafel VII.

Als besonders wohlgelungen und in mehrfacher Hinsicht instruktiv dürfte die vorliegende Tafel gelten.

Erstens kräftigste und exakteste Färbung aller mit den zwei angewandten Farbstoffen überhaupt sichtbar zu machender morphologischer Individualitäten, der Kernstrukturen mit negativer Aussparung der Nucleolen, und der Spongioplasmastrukturen.

Zweitens stärkstmögliche Vergrößerung.

In qualitativer Hinsicht zeigt unsere Tafel primo loco wieder einen typischen „großen Lymphocyten" (Fig. 1), der sich, ebenso wie der entsprechende in Tafel 2, von den soeben aus ihm entstehenden jüngsten mononucleären Leukocyten (Prot. 4, Fig. 1 u. 2; Prot. 5, Fig. 1 u. 2; Prot. 7, Fig. 1 u. 2; Prot. 8, Fig. 1) doch noch immer etwas abhebt durch den noch scharf bewahrten Lymphocytencharakter, namentlich die strenge Kernkontur, wodurch ein solcher großer Lymphocyt der Keimzentren als vergrößerte Projektion der aus ihm entstehenden reifen kleinen Lymphocyten (Fig. 18—20) erscheint.

Zweitens finden wir auch hier einen eosinophilen polynucleären Leukocyten (Fig. 29) mit nur zweigeteiltem Kern, dessen zwei Fragmente viel voluminöser und kugeliger und schärfer voneinander geschieden sind als die der entsprechenden neutrophilen Gebilde, z. B. selbst bei dem zweiteiligen Leukocytenkern in Fig. 27, dessen Segmente mehr ineinander übergehen und länglicher gestreckt erscheinen. Man sieht die Körnchen der oberen Zelleibskalotte, die über dem Kern gelagert sind, auf dem optischen Querschnitt innerhalb der Kernstruktur.

Drittens aber finden wir hier zum ersten Male hämatogene polynucleäre Mastzellen (Fig. 30—32) abgebildet, deren Kernstruktur bisher ebenfalls, wie die der großen Lymphocyten, eine Terra incognita war. Wer diese Gebilde aber einmal gesehen und ihr Bild in sich aufgenommen hat, der wird sie stets sogleich wieder erkennen, auch im Hämatoxylinpräparat, bei dem ihre „spezifische" Körnung färberisch nicht zum Ausdruck gelangt.

Daß wir hier Mastzellen vor uns haben, bezw. Gebilde, die wir nach den bisher für diese Zellformen gültigen Kriterien als solche ansprechen müssen, habe ich aus Kontrollpräparaten mit basischen Anilinkernfarbstoffen festgestellt, bei denen die in typischer Weise zum färberischen Ausdruck gelangten Zellen den nämlichen überaus charakteristischen Kern aufwiesen, dessen äußere Form sie ebensoweit von polynucleären Neutrophilen wie auch Eosinophilen trennt. Es handelt sich nämlich um ganz eigentümliche breite blattförmige Gebilde, deren einzelne Fragmente mannigfache kleine Spitzchen und Ausläufer aussenden.

Ferner zeigen diese polynucleären Mastzellen, die in ganz normalem Blute nach meinen Erfahrungen ebensowenig vorhanden sind, wie Spillings mononucleäre Übergangsformen mit spärlicher neutrophiler Körnelung, ein deutlich sichtbares, scharf mit Hämatoxylin färbbares wabiges Spongioplasma, das noch schärfer und deutlicher erscheint als das der lymphoiden ungekörnten Leukocytenformen, mit denen es sonst die größte Ähnlichkeit hat, nur daß diese Formation im Eosinpräparat i. G. zu der der Lympocyten und mononucleären Leukocyten kein Eosin aufzunehmen scheint. Dieses hämatoxylinophile Spongioplasma weist nämlich zwischen seinen Mitommaschen rundliche, absolut ungefärbte anoxyphile ausgesparte (negativ gefärbte) Lücken, Vakuolen auf, die sich i. G. zu dem chylematösen Protoplasma der lymphoiden Zellform nicht mit Eosin mitfärben.

An Kontrollpräparaten mit basischen Anilinfarbstoffen habe ich nun erkannt, daß diese negativen Lücken oder Vakuolen bei unseren Zellen mit blasig-schaumigem Cytoplasma nicht etwa die ungefärbten groben Mastzellgranula sind, die das Hämatoxylin abweisend perhorreszierten. Nein, die vielfach äußerst kleine, aber meist zu gröberen Tröpfchen verschmelzende mucoide Mastzellkörnung sitzt nie in den Maschenräumen des Spongioplasma, sondern gerade auf dem hämatoxylinophilen Fädchenwerk hie und da unregelmäßig verstreut. Durch Hämatoxylin wird sie demnach allerdings doch nicht zur Darstellung gebracht, nicht einmal negativ, sondern erscheint in gleicher Weise unsichtbar wie die neutrophile Spezialkörnung; das Hämatoxylin färbt aber ebenso wie die basischen Anilinfarben das schaumblasige basophile Spongioplasma dieser Zellen, wodurch wohl bewiesen ist einmal, daß die Körnung selbst jedenfalls kein Mucin ist, weil sie dann doch gerade durch Hämatoxylin (speziell Muchämatein) ebenso kräftig gefärbt werden müßte wie durch basische metachromatische rote (Safranin, Neutralrot, Acridinrot, Pyronin) und blaue (Methylviolett, Kresylviolett, Kresylblau, Neutralviolett, Amethyst, Thionin, Azur. Toluidinblau) Farbbasen; zweitens, daß sie von der Substanz des basophilen Spongioplasmas selbst, welches durch Hämatoxylin ohne weiteres darstellbar ist, chemisch unterschieden ist. Vermutlich werden die γ-Körnchen, welche aus diesem Spongioplasma gebildet werden, durch das Alaunhämatoxylin ähnlich wie die ε-Granula aufgelöst, so daß nur das, übrigens

auch bei Anilinfärbung, ebenfalls metachromatische Fädchenwerk restiert. Über die Natur der Mastzellkörnung wissen wir nichts; wir wissen nur, daß die spärliche Körnung der hämatogenen polynucleären Mastzellen sehr wasserlöslich ist (L. Michaelis), ebenso wie die der azurophilen Lymphocytengranulation (Pappenheim, A. Wolff), von der sie aber chemisch unterschieden ist[1]). Ferner wissen wir, daß sie sich auch morphologisch unterscheidet von der grobklumpigen des mononucleären hämatogenen (myelogenen) Mastzellmyelocyten und der regelmäßig angeordneten sehr zahlreichen feinkörnigen der glyzerinlöslichen (Ehrlich) histogenen Mastzellen. Vielleicht ist die hämatogene Mastzellkörnung gar keine eigentliche vom Cytoplasma sezernierte Körnung, d. h. Ausdruck einer spezifischen funktionellen metabolischen Sekretion, die als Ausdruck höherer progressiver Differenzierung von großen Lymphocyten, aus denen auch die Mastzellen entstehen, erworben würde. Vielleicht sind es nur irgendwie veränderte, aber nicht morphologisch höher differenzierte Lymphocyten- oder Leukocytenformen, die einfach als Phagocyten oder Transporteure von Nahrungströpfchen fungieren, die sie exogen von außen her aufgenommen haben. Jedenfalls bestehen zwischen Lymphocyten und diesen hämatogenen Mastzellen ähnliche innige Beziehungen, wie zwischen kleinen lymphocytoiden Wanderzellen des Gewebes (Polyblasten) und histogenen Wandermastzellen[2]).

Erwähnt soll jedenfalls werden, daß auch das sparrig-retikuläre Gerüstnetzwerk des Lymphocytencytoplasma durch Wasserbehandlung „schleimig" degeneriert, d. h. dann mit geeigneten Farbbasen metachromatisch reagiert.

Die abgebildete schaumig-wabige Bläschenstruktur der Mastzellleiber erscheint etwas schärfer als die des normalen Lymphocyten, weicht ebenfalls in der Farbnuance etwas von jener ab. Im Farbbasenpräparat z. B. erscheint das Mastzellspongioplasma qualitativ ebenso metachromatisch, nur quantitativ etwas weniger stark, wie die Mastzellgranulation auf ihm, weshalb man bei ungenügendem Studium leicht auf den Gedanken kommen kann, das Spongioplasma sei der Ausdruck und übrig gebliebene Rest der durch Wasser nur teilweise aufgelösten Mastzellkörnung. Dieses ist nicht der Fall; beides, Körnung und Spongioplasma coexistiert nebeneinander; die Körnung sitzt auf dem Gerüst, dasselbe teilweise verdeckend.

1) Die azurophile Granulation ist nur mit Hilfe der Eosinbeize darstellbar (die Mastzellkörnung ohne solche und mit allen basischen Farbstoffen); mit Methylenazur werden die Lymphocytengranula dann rein rot, die γ-Granula dunkelviolett. Die Lymphocytengranula liegen regellos interspongioplastisch.

2) Im Gegensatz dazu wären die oxyphilen und amphophilen Plasmosomen ein notwendiges Ingredienz, ein biophorer Apparat der in dieser morphologischen Weise spezifisch differenzierten Zellformen.

Als Specimen negativ gefärbter (nicht aufgelöster) Granulation siehe die eosinophile Zelle Taf. V, Fig. 28.

Nach ihrer völligen Auflösung tritt letzteres hervor. Für die absolut genaue zeichnerische Darstellung dieses wabig angeordneten Gerüstwerks übernehme ich jede Garantie. Rekapitulieren wir also: Nach Hitzefixation bleibt bei Färbung mit wäßriger Hämatoxylinalaunlösung in den polynucleären hämatogenen Mastzellen nach Auflösung der γ-Granula ein scharf tingiertes Spongioplasma zurück, das nicht etwa der Ausdruck der Auflösung der Granula ist, d. h. aus den gelösten Körnchen durch Auseinander- und Zusammenfließen derselben entstanden ist, sondern auch im tadellos hergestellten Farbbasenpräparat präsistiert und auf sich die ungelösten Körnchen erkennen läßt. Dieses Spongioplasma scheint indes bloß ein metachromatisch verändertes Lymphocytenspongioplasma zu sein.

Sehen wir nun zu, was unsere Tafel sonst noch an besonderen und bemerkenswerten Einzelheiten aufweist.

Da sind zuerst die kleinen Lymphocyten (Fig. 18—20), die absichtlich in dieselbe Kolonne vertikal unter den großen Lymphocyten (Fig. 1) zu besserer Vergleichung gesetzt sind. Derselbe morphologische Habitus und Typ aller dieser rundkernigen Rundzellen ist unverkennbar. Daß der Nucleolus im Makrolymphocyt zentral, bei den Mikrolymphocyten mehr exzentrisch liegt, ist wohl nur zufällig. Sowohl der große wie der kleine Lymphocyt weisen in ihrem schmalen Cytoplasmaleib flockig-breite sparrige stark farbstoffgierige Spongioplasmazeichnung auf. Ehrlich beschreibt (Anämie I, p. 48) eine cytolytisch-plasmoschistische Degeneration der Leibessubstanz großer Lymphocyten. Auf unserer Tafel weisen gerade die kleinen Formen (Fig. 18 u. 19) diese Degeneration auf.

In Fig. 2—26 sind ferner besonders die mittelgroßen Weiterentwicklungsformen der Lymphocyten zusammengesellt, von Fig. 2—12 die zu der „großen“ Form gehörigen, von Fig. 13—16 die zur „kleinen“ Form zählenden. So sind Fig. 24 verkleinerte Abbildungen von Fig. 4, Fig. 21 u. 22 von Fig. 2 u. 3 u. s. f.

Mit fortschreitender Entwicklung wird der Nucleolus färberisch immer weniger darstellbar, das Cytoplasma mächtiger, die Spongioplasmafäden darin rücken weiter auseinander und erscheinen weniger dicht und derb. Auch hier finden wir bei den großen Formen in Fig. 11 und 12 starke Kernpolymorphose, typische „Ehrlich'sche Übergangszellen“, aber auch abgesehen von der früher erörterten Körnchenlosigkeit dieser basophilen Gebilde fehlt jede morphologische Zwischenform von großen mononucleären Leukocyten zu den kleinen polynucleären Leukocyten in Fig. 27 und 28, deren Kern viel nucleinreicher und saftärmer ist. Es fehlen eben bei den kleinen Lymphocyten und kleinen mononucleären Leukocyten entsprechende hinreichend stark polymorphe Weiterentwicklungsformen, wie wir solche bei den mehr differenzierungsfähigen und plastischen großen Zellen finden, aus welchem Mangel gerade wir ja schließen, daß die klei-

neren Zellen die reiferen und fertigen Lymphocytenformen darstellen. In der Tat bringen es die kleineren Formen über das Stadium der Fig. 17 nicht viel weiter mehr hinaus. Die höher entwickelte Art wahrt strenger ihren einmal erworbenen Habitus. Die polynucleären gekörnten Leukocyten stammen also direkt weder von großen noch von mittelgroßen und kleinen basophilen ungekörnten mononucleären Leukocyten und Übergangszellen ab, sondern von mononucleären, entsprechend gekörnten kleinen Myelocyten, die allerdings ihrerseits als solche, also mononucleär, von mononucleären ungekörnten lymphoiden Elementen, Lymphocyten und Leukocyten (Myeloblasten) des Knochenmarks abstammen.

Tafel VIII.

1. Wieder ein „großer“ Lymphocyt in seinem charakteristischen Habitus, nur von etwas kleinerer Individualität als in Taf. II und VII.

Auch hier aber sieht man, daß doch immer noch ein gewisser Unterschied statthat zwischen dem mittelgroßen und größeren jungen (eben aus Lymphocyten entstandenen) mononucleären Leukocyten kleinerer Observanz, wie etwa in Fig. 7 oder Taf. VII, Fig. 2, Taf. V, Fig. 1, Taf. IV, Prot. 7, Fig. 1, Taf. III, Prot. 5, Fig. 1 und dem eigentlichen, bloß zufällig klein gebliebenen Makrolymphocyten.

Jedenfalls scheint der Zusammenhang zwischen kleinen Lymphocyten und kleinen mononucleären Leukocyten ein engerer zu sein wie zwischen großen Lymphocyten und großen mononucleären Leukocyten (Makrolymphocyten und Makrophagen), was wohl daran liegt, daß kleine eigentliche, d. h. unreife Lymphocyten im normalen Blute kaum vorkommen, sondern die daselbst sich findenden Mikrolymphocyten schon samt und sonders eigentlich durchweg, genau genommen, nur kleine, mehr oder weniger mononucläre Leukocyten sind.

Da echte große Lymphocyten aber im normalen Blute überhaupt nicht vorkommen, sondern gleich mehr oder weniger ausgebildete große mononucleäre Leukocyten, so vermißt man hier die Zwischenformen zwischen großen Lymphocyten und großen mononucleären Leukocyten, die z. B. ein Leukämiepräparat in Menge darbietet und die wir auch in Prot. 4, Fig. 1, Prot. 5, Fig. 1, Prot. 7, Fig. 1, Prot. 8, Fig. 1 kennen gelernt haben.

Der Übergang vom kleinen Lymphocyt zum kleinen mononucleären Leukocyt ist bei der Tendenz zur Wahrung ihrer morphologischen Eigentümlichkeit bei dieser Zellart kein so schroffer wie bei den sich lebhafter und proteusartig umwandelnden großen Zellen.

Jedenfalls scheint die Differenz zwischen Fig. 18 und 21 auf Taf. VII geringer zu sein wie zwischen Fig. 1 und 2 auf Taf. II und auch den gleich großen Zellen 1 und 2 und 1 und 13 auf Taf. VII, was wohl daran liegt, daß hier auf Taf. VII Fig. 1 zu den „großen“ Lymphocyten

gehört, Fig. 2 und Fig. 13 aber nur große Exemplare der „mittelgroßen“ d. h. kleineren Zellart darstellen.

Vollends auf vorliegender Tafel VIII scheint eine starke Differenz zwischen großen Lymphocyten und großen mononucleären Leukocyten obzuwalten. Natürlich darf der kleine „große“ Lymphocyt (Makrolymphocyt) [Fig. 1] nicht mit dem größeren großen mononucleären Leukocyt (Makrophagen) [Fig. 2] verglichen werden, sondern nur mit dem kleinen Makrophagen (mittelgroßen mononucleären Leukocyten) [Fig. 7]. Und doch ist der Unterschied kein prinzipieller; denn den Verlust des Nucleolus in Fig. 2 haben wir ja als ein gewöhnliches Vorkommnis kennen gelernt. Desgleichen ist die stärkere Basophilie (Hämatoxylinophilie) der Ctyoplasmen in Fig. 1 gegenüber Fig. 7 nicht weiter wunderbar, da ja bei der Umwandlung der Lymphocyten in mononucleäre Leukocyten bei der Vergrößerung des Zellrandes das Spongioplasma sich auf eine größere Fläche verteilt, ausbreitet, verdünnt und so weniger dunkel gefärbt erscheint (Abnahme der Basophilie).

Andererseits aber ist vielleicht auffallend, wennschon nicht verwunderlich, daß dieser kleine „große“ Lymphocyt (Fig. 1) doch von mittelgroßen und großen „kleinen“ Lymphocyten, wie etwa Fig. 18, 21, 2 (Taf. VII) namentlich in der Kernformation leicht differiert. Die Übergänge, die die Natur sicher auch hier geliefert hat, sind in dem betreffenden Blutpräparat zufällig wohl nicht aufgefunden worden.

2. Dafür haben wir (Bothriocephalusanämie mit Milztumor und Lymphocytose) hier wieder eine ganze Serie kleiner und kleinster Lymphocyten (Fig. 14—25), darunter in diesem pathologischen Blute in Fig. 14—16 auch einige echte wirkliche eigentliche unreife kleine Lymphocyten ohne meßbaren Rand. Während diese ohne Nucleolus sind, weisen die weiterentwickelten kleinen mononucleären Leukocyten und Riederschen Formen (Fig. 23 und 25) indessen noch ihren Nucleolus auf.

3. Von diesen Formen führt kein Übergang zu den kleinen polynucleären Leukocyten (Fig. 26—30), deren jüngste Form (Fig. 26) noch eine Art kleiner,zwar doch schon etwas älterer aber immerhin noch nicht gänzlich ausgereifter Myelocyten vorstellt. Ebenso fehlt jeder derartige Übergang von den großen mononucleären basophilen ungekörnten „Übergangszellen“ (Fig. 6 und 13), (die noch deutliche Hämatoxylinophilie der Leibessubstanz aufweisen i. G. zu den kleinen polynucleären Zellen mit oxyphilen Zelleibern) trotz der analogen Ähnlichkeit der Kernfiguration in der großen Zelle (Fig. 6) und der kleinen (Fig. 27). Es zeigt auch dieses wiederum nur, daß zwei verschiedene Zellartreihen den gleichen cytogenetischen Entwicklungsgang der Reifung durchmachen; weiter nichts. Übergangsbeziehungen von der einen zur andern branchen deshalb noch keineswegs notwendig vorhanden zu sein.

4. Besonders interessant und auffallend sind die Zellformen Fig. 2—6, die von den Fig. 7—13 etwas differieren.

Fraglos sind diese großen lymphoiden Zellgebilde Weiterentwicklungsformen großer Lymphocyten, nur erscheinen sie äußerst labil und mit Neigung zu cytolytischer Zerfließung. Die zarte Kernfärbung und das Zurücktreten des Spongioplasmas beruht vielleicht auf dem angewandten Färbemodus, bei dem die starke Eosinfärbung die Tinktion der nucleinarmen saftreichen amblychromatischen Kerne majorisiert i. G. zu den mehr farbstoffbegierigen Strukturen der kleinen Elemente in Fig. 9, 10, 11 und 14—30. Daß die kleinere nucleinreiche Form (Fig. 1) den Gebilden Fig. 7—13 näher steht als Fig. 2—6, ist schon erwähnt. Im übrigen zeigt auch Fig. 2 den für Lymphocyten ziemlich charakteristischen Nucleolus.

Diese großen labilen Gebilde der zweiten Riege (Fig. 2 – 6) erscheinen stellenweise fast wie Endothelien. Indessen ist nicht zu vergessen, daß ja große Lymphocyten ursprünglich von bindegewebigen Endothelien abstammen (Follikelbildung um Gefäßewände), sowie daß entzündlich gereizte Gefäßendothelien ja ebenfalls eine Brut lymphocytoider Elemente produzieren. Andererseits haben wir es hier mit perniziöser Anämie zu tun, bei der große Lymphocyten und (aus ihnen entstehende) endotheloide Megaloblasten ganz besonders riesenhaft auswachsen. Bei myeloider Leukämie werden wir über diese riesenhaften Bildungsformen farbloser Leukocyten, die im normalen Blute fehlen, noch ganz besonders zu reden haben.

Tafel IX und X.

Prototyp 13—15 stellen in ihrer Zelldarstellung verschiedene Urbilder und Grundformen von Lymphocytenlenkämien dar.

In allen drei Abbildungen ist trotz der vorhandenen Übergänge doch der starke färberische Unterschied der Kerne bei den großen amblychromatischen (L) und den kleinen trachychromatischen (l) Formen zum Ausdruck gelangt. Andererseits erscheint aber in Prototyp 13 die Kernmorphologie sowohl der großen wie der kleinen Zellgebilde erheblich verschieden von jener in Prot. 12 und 14.

Prototyp 13.

Hier sind jedenfalls die Kerne der Mikrolymphocyten (l) in ihrer Struktur nicht wesentlich verschieden von den früher von uns zur Darstellung gebrachten (etwa Prot. 11, Fig. 14—25).

Von diesen Gebilden unterscheiden sich die betreffenden Formelemente der größeren Makrolymphocyten und Makrophagen (L) eigentlich nur graduell durch ihre größere räumliche Ausdehnung einerseits und die weniger starke Färbbarkeit andererseits, die teils auf einem Plus von achromatischen Karylinin (Kernsaft), teils auf einem Minus von Chromatin (zartere und dünnere Nucleinfädchen) beruht. Im übrigen finden wir bei L und l die nämlichen bekannten mehrfach erwähnten Verhältnisse: alle Übergänge zu mononucleären Leukocytenformen mit breiterem Cytoplasmasaum bei großen wie kleinen Formen, deren Kerne teils noch mehr rund (jüngere Stadien), teils schon mehr eingebuchtet gebogen und verzogen sind (ältere Formen mit polymorphem Übergangskern).

Ich habe hier diesmal, um zu zeigen, wie eng zusammen Lymphocyten und mononucleäre Leukocyten gehören, beide Zelltypen promiscue durcheinander in dieselben Riegen gesetzt, doch so, daß die Gebilde mit gebuchtetem Übergangskern möglichst untereinander in dieselbe Vertikalkolonne zu stehen kommen. In der Tat findet man hier auch bei den großen Gebilden (L) alle Übergänge von ausgesprochen strengem Lymphocytentypus zu mononucleären Leukocyten. Sonst wäre in Prot. 13 höchstens

noch zu bemerken, daß hier in unserm Falle, namentlich bei den größeren amblychromatischen Gebilden, eigentliche mononucleäre Leukocytenformen mit relativ kleinen, noch mehr oder minder runden Kernen im voluminösen Zelleib fehlen. Es prävalieren die mehr lymphocytenförmigen Zellgebilde mit ralativ schmalem Leibesrand um große, wenn auch schon weniger streng runde und mehr oder minder eingekerbte Übergangskerne. Hier scheint demnach die Buchtung der Kerne ihrer Verkleinerung, resp. dem Wachstum der Leiber vorangegangen zu sein.

Im übrigen ist hier bei den großen amblychromatischen Gebilden, speziell den Makrolymphocyten die Kernstruktur, so ähnlich sie der der kleinen trachychromatischen Lymphocyten ist, doch recht verschieden von der Kernstruktur gewisser, früher von uns dargestellter großer Lymphocyten.

Während die großen mononucleären Leukocyten Fig. 2—6 und auch die mittelgroßen Lymphocyten Fig. 10—13 doch deutliche Ähnlichkeit erkennen lassen etwa mit Fig. 2, 7, 9 Prot. 1, Fig. 1—6 Prot. 4, Fig. 1—8 Prot. 5, Fig. 1—5 Prot. 6, Fig. 1—8 Prot. 7, Fig. 1—16 Prot. 8, Fig. 1—15 Prot 9, Fig. 6 u. 7 Prot. 11, scheint auf den ersten Blick eine große Lücke zu klaffen zwischen dem großen Lymphocyten Fig. 1, der alle Übergänge aufweist zu dem großen Leukocyten Fig. 2—6 und den früher abgebildeten Makrolymphocyten Prot. 3, 10, 11.

Indessen liegen auch hier wohl keine prinzipiellen Differenzen vor, sondern nur zufällige Unterschiede der jeweiligen Fixation und Färbung, oder des zufällig funktionell vorhanden gewesenen physiologischen Nucleingehaltes. Jene drei früher dargestellten Makrolymphocyten wiesen nämlich zwar ein scharf prononciertes, mehr oder minder radiär konzentrisch angeordnetes Gerüstwerk auf, annähernd ähnlich denen der aus ihnen sich durch Umlagerung differenzierenden Megaloblasten, während hier Fig. 1 ein spinngewebsfeines unregelmäßiges Fädchenkonvolut aufweist, aber doch ganz so wie die aus diesem großen Lymphocyten hervorgehenden mononucleären Leukocyten Fig. 2—13. Doch haben wir auch andererseits wieder (Prot. 2 Fig. 1—7, Prot. 3 Fig. 2—17, Prot. 10 Fig. 2—16) große mononucleäre Leukocyten kennen gelernt, deren morphologischer Kerncharakter im Prinzip wieder ganz der gleiche war wie der der drei früher beschriebenen typischen großen Lymphocyten.

Im übrigen sind bekanntlich, nämlich bei akuter Lymphocytenleukämie, große unreife Lymphocyten sehr reichlich im Blut anzutreffen; unsere amblychromatischen Zellen Fig. 1—13 zeigen deren in reichlicher Menge und lassen ihre Unterschiede gegenüber den banalen kleinen Lymphocyten Fig. 14—21 studieren. Allerdings sind die hier auftretenden Makrolymphocyten, wie bereits eingangs erwähnt, bereits keine ganz unreifen streng lymphocytischen Jugendformen mehr, sondern bereits mehr oder minder durch Kernbuchtung mononucleo-leukocytär verändert.

Prototyp 12.

Auch bei diesem Fall chronischer Lymphocytenleukämie mit Milztumor sind alle Zellgrößen vorhanden, und in jeder Größe promiscue sind die leukocytären Weiterentwicklungsformen neben die streng lymphocytären gesetzt. Es zeigt sich, daß letztere hier gar reichlich vorkommen, i. G. zum normalen Blut (Fig. 1, 27, 35, 36, 45, 51, 52), aber doch relativ rar zu sein scheinen gegenüber der mannigfaltigen Masse der aus ihnen sich bildenden mononucleo-leukocytären Formationen.

Bei letzteren ist zu bemerken, daß hier i. G. zu Prototyp 13, die Formen mit Übergangskernen, speziell Riederscbe Gebilde (Fig. 17, 50), äußerst spärlich sind. Es prävaliert der eigentliche Makrophagentypus, der typische mononucleäre Leukocyt mit noch mehr rundlich ovoidem Kern und mächtigerem Zelleib, sowohl bei den kleinen trachychromatischen wie den großen amblychromatischen Zellen. Da diese nun, wie gesagt, an Zahl den eigentlichen echten Lymphocyten mit starrer Rundung des Kerns und äußerst spärlichem Leib überlegen sind, so hätten wir hier eine typische Form der mononucleären Leukocytenleukämie, zumal auch diese Großen mononucleären Leukocyten das mikroskopische Gesichtsfeld weit mehr beherrschen als die kleinen, die doch, wie früher auseinandergesetzt, ihrem ganzen Habitus nach immer noch mehr oder minder lymphocytär erscheinen.

Während im vorliegenden Falle die zufällig getroffene Fixation nur eine ähnlich verschwommene Kernfärbung der größeren saftreichen Gebilde gestattet hat, wie etwa in Prototyp 9, wobei auch die Nucleolen viel verwaschener aussehen als beispielsweise in Prototyp 13, finden wir bei den Mikrolymphocyten eine kräftige dunkle Kernfärbung vor, namentlich bei den kleinsten Zwergkörperchen l^z Fig. 31—34. Eine differenzierte Struktur ist aus dem Fädchenkonvolut zumeist nicht zu entwirren, wie ja gewöhnlich oder doch vielfach bei kleinen Lymphocyten; namentlich ist es der Fall bei den jüngsten Formtypen Fig. 35, 45, 51, 52, aber auch bei älteren Formen Fig. 48, 49. Wir sind solchen Gebilden früher wiederholt begegnet.

Aber da, wo wir hier eine Struktur finden, weicht dieselbe doch auffallend ab von der sonst bisher dargestellten Lymphocytenkernstruktur. [Vergl. z. B. Fig. 38, 39. auch 41 mit den Kernstrukturen früherer Lymphocyten.] Wir finden hier [bei diesen drei Zellen] zum ersten Male radiär strukturierte Radkerne, d. h. das Chromatin besteht, ähnlich wie bei den kleinen Normoblasten, aus relativ wenigen, aber dicken Klumpen von Nuclein, die in Kegelform mit breiter Basis zapfen- oder papillenartig der Kernwand aufsitzen, so daß ihre Kegelspitzen, sich verjüngend, dem Kernzentrum zustreben. Vielfach schwebt im Kernzentrum noch eine kugelige Chromatinmasse (chromatischer Pseudo-Nukleolus), während der echte plasmatische Nukleolus dann meist exzentrisch zwischen zwei Chromatinkegeln (Radspeichen des optischen Querschnitts) plaziert ist.

Von der oben geschilderten radiären Struktur Großer Lymphocyten unterscheidet sich diese Formation dadurch, daß die Radiärbälkchen dicker und klobiger sind, daß sie wirklich gradlinig starr, nicht so kommaartig geschwungen erscheinen wie dort und daß sekanten- oder sehnenartig die Radien schneidende und in kurze Stücke zerteilende quere Verbindungsbrücken fehlen. Zwischen den durch die Chromatinkegel gebildeten Sektoren bleiben nur wenige trapezoide weite Lücken, nicht so viele enge Maschen wie dort.

Ähnlich sind die Unterschiede dieser Radkerne von denen der Erythroblasten, speziell Megaloblasten, während die Normoblastenkerne schon sehr ähnliche Struktur aufweisen, nur daß bei ihnen das Chromatin noch kräftiger chromaffin ist, daher die Konturen der Balken stets scharf und nie verwaschen erscheinen.

Während wir der Ansicht sind, daß die jüngsten Megaloblasten aus typischen echten großen Lymphocyten hervorgehen durch Cytoplasmadifferenzierung und Chromatinmetakinese, können wir die Behauptung, daß die Normoblasten aus Mikrolymphocyten hervorgehen, wobei die Lymphocyten mit Radkern vielleicht Zwischenprodukte seien, nicht so bestimmt aufstellen.

Uns scheint eher, daß normaliter die Normoblasten ebenso aus Megaloblasten durch differenzierende Proliferation hervorgehen, wie die Mikrolymphocyten aus Makrolymphocyten; vielleicht besteht bei Anämien ein anderer Modus, der auch Normoblasten aus Mikrolymphocyten sich bilden läßt, dann allerdings wohl kaum durch Vermittlung der hier geschilderten Lymphocyten [hb-freien Erythroblasten (Löwit)] mit Radiärkernen. Uns scheint vielmehr, als ob die Radkernbildung der farblosen Lymphocyten eine besondere progressive Weiterentwicklung der gewöhnlichen Lymphocyten vorstellt, aber nicht physiologischer Natur, die demnach also auch mit der Differenzierung zu Hb-bildenden und führenden Erythroblasten nichts zu tun hat, sondern daß in dieser Formation eher eine mehr pathologische Differenzierung zu erblicken ist, wie wir sie bei chronischer Entzündung und Hypertrophie der lymphadenoiden Gewebe und ihrer fixen und mobilen Parenchymzellen finden, die somit der analogen physiologischen progressiven Metamorphose zum Erythroblasten lediglich parallel läuft und koordiniert ist. Hierüber weiter unten.

Prototyp 14.

Hier lassen sich die „Radkern"-Lymphocyten besonders gut studieren; sind hier doch nicht nur einige derselben den gewöhnlichen Lymphocyten beigemischt, wie in Prototyp 12, sondern alle Lymphocyten sind hier mit solchen Kernrädern versehen, nicht nur die kleinen, sondern auch die Makrolymphocyten; ja selbst die lymphoiden großen und kleinen mononucleären Leukocyten mit runden und gebuchteten Kernen. Wieder ein Beweis von der Zusammengehörigkeit der mononucleären Leukocyten

und Lymphocyten. Stellenweise (Fig. 18, 22, 27) sehen die Kerne dadurch wie karyorrhektisch zerbrochen aus. Auch hier überwiegt der mononucleäre Leukocytentyp numerisch über die strenge rundkernige schmalrandige Lymphocytenform (Fig. 24, 25, 26) und die „Übergangszellen"; auch hier hat demnach eine Art mononucleärer Leukocytenleukämie vorgelegen.

Besonders bei den Zellen mit reniformen Übergangskernen (Fig. 7, 8, 16, 17, 29) kann man aus der Kernstruktur Schlüsse auf das Zustandekommen dieser besonders chromophilen Radspeichenanordnung ziehen Es scheint nämlich, als ob aus dem ursprünglichen Kerngerüst nur ganz bestimmte Partien besonders chromaffin werden. Benannte Figuren besitzen nämlich noch Andeutungen der ursprünglichen typischen Lymphocytenstruktur, nur daß durch partielle Accentuierung die beginnende Radkernstruktur bereits hervorgehoben und angedeutet erscheint. (So auch bei den großen Formen Fig. 1, 6, ferner 9, 11, 12, 13, 28, 30.)

Bei meinen früheren ersten Studien über die Bedeutung und Entstehung der Radkernlymphocyten glaubte und hoffte ich hier eine neue besondere Form von Zellen vor mir zu haben. Ich dachte an gegensätzliche Verhältnisse zwischen gewöhnlichen lymphatogenen einerseits und histogen-neugebildeten pathologischen Lymphocyten andererseits, oder an Verschiedenheiten zwischen den großen und kleinen Parenchymzellen einerseits des normalen gewöhnlichen typischen Lymphadenoidgewebes, andererseits des Lymphsarkom- und Myelomgewebes. Alle diese Vermutungen erwiesen sich bei weiterem Studium hinfällig. Ich fand, daß die histogenen Lymphocyten ihrer Kernstruktur nach gewöhnlich ganz ebenso wie banale adenogene Zellen sich verhalten und daß unter Umständen auch in dem Lymphadenoidgewebe die Zellen Radkernstruktur aufwiesen, ebenso wie bisweilen die histogenen lymphocytoiden Elemente. Bei Lymphsarkomzellen vollends habe ich meist nie Radkerne gefunden. Sie verhielten sich gewöhnlich wie große nicht streng schmalrandige Lymphocyten, nur mit stärkerem Hervortreten des Nucleolus. Daß vollends zwischen den Lymphocyten bei funktioneller Lymphocytose und denen bei hyperplastischer Leukämie im Verhalten der Kerne kein prinzipieller Unterschied besteht, lehren ja gerade die hier vorgeführten drei Prototypen von hyperplastischer Leukämie, welche Lymphocytenleukämien ohne (13) und mit Radkern (14), ja sogar gemischt mit beiden Arten von Lymphocyten (12) darbieten.

Die eigentliche Erklärung für die Bedeutung der Radkerne wird die Erläuterung der folgenden Tafel bringen. Hier sei nur das Eine schon angedeutet, daß speziell die Parenchymzellen des mehr chronisch-entzündlichen, also nicht gerade akut vereiterten Lymphadenoidgewebes (Tonsillarhypertrophie, Lymphdrüsen bei Schlafkrankheit, Malariamilz, Typhusfollikel, tuberkulöse Pseudoleukämie, Rhinosklerom und Lepradrüsen) „Radkerne" führten, allerdings auch bisweilen bei gewissen

Fällen von klinisch als „akute lymphadenoide Leukämie“ rubrizierten Formen. Es fehlten gewöhnlich typische Radkerne in ganz normalem Drüsengewebe, bei akuter interstitieller purulenter Lymphadenitis, bei chronischer Lymphocytenleukämie und bei Myelom und Lymphosarkom.

Im übrigen bestanden in den untersuchten Fällen folgende histologische Verhältnisse:

bei normalem Drüsengewebe, namentlich von Kindern, fanden sich kleine aber deutliche Keimzentren mit großen Lymphocyten und mononucleären Leukocyten, oft in Mitose. In der Peripherie kleine Lymphocyten; beide Formen ohne Radkerne;

bei chronischer Leukämie waren keine Keimzentren vorhanden; die Follikel waren diffus konfluiert, die follikuläre Zeichnung verwischt. Es waren nur kleine Lymphocyten ohne Radkern vorhanden. Mitosen sehr selten;

bei Lymphosarkom und Myelom meist nur große Lymphocyten und Leukocyten ohne Radkern;

bei Tonsillarhypertrophie und akuter Leukämie sehr große hypertrophisch-hyperplastische Keimzentren und schmale periphere Zonen kleiner Zellen. Die großen wie die kleinen Zellen zeigten zumeist Radkernstruktur.

Was hier von Drüsen und Follikeln gilt, gilt auch in den physiologischen und pathologischen Zuständen für Milz und Knochenmark. Führen doch alle drei Organe nebeneinander Lymphocyten und mononucleäre Leukocyten und Übergangszellen. Nur das Mark bildet physiologischerweise auch die aus lymphoiden Zellen entstehenden Granulocyten (Myelocyten) und aus diesen sich bildenden polynucleären Leukocyten, ebenso wie Erythroblasten, ebenfalls lymphocytären Ursprungs. Erst unter pathologischen Verhältnissen (gemischtzellige Leukämie, Tumoren-Anämie, Scharlach, Typhus) machen auch Milz und Drüsen solche myeloide resp. erythroblastische Umwandlung durch.

Erwähnt sei nur, daß dort, wo Radkernbildung auftritt, die Lymphocyten und noch mehr die karyosphärischen mononucleären Leukocyten mit voluminösem Rand und ovoidem Kern über die karyolobischen Übergangszellen mit schmälerem oder breiterem Rand um polymorph gebuchteten Kern überwiegen. Es scheint, daß durch die Radkernbildung und die selbige verursachende dabei erfolgende Chromatinbeladung die plastische Umformung des Kerns zu reniformen Buchtungen etc. behindert wird. Bekanntlich altern auch die (ebenfalls lymphocytogenen aber viel nucleinreicheren) Erythroblasten nicht durch Kerneinbuchtung, sondern nur durch Kernsaftverlust und pyknotische Schrumpfung des sphärisch bleibenden Kerns. Umgekehrt können primär gebuchtete Übergangskerne gewisse Ansätze zur Radkernbildung durch partielle Mehrbildung (Mehraufnahme) von Nuclein und besondere Anordnung des gespeicherten Chromatinvorrats darbieten (Fig. 7, 8, 17); jedenfalls neigen die runden, nicht gebuchteten Kerne mehr zur Radkernbildung.

Tafel XI, XII.

Prototyp 15, 16.

Die Tafel ist kombiniert aus zwei in der gleichen Weise fixierten und gefärbten Präparaten des nämlichen Falles. Der Fall, den ich im März—April des Jahres 1898 als Volontär auf der Königsberger medizinischen Klinik (Geh. Rat LICHTHEIM) mit dem Assistenzarzt Herrn Dr. FROHMANN zugleich beobachtete, ging unter der hämatologischen Bezeichnung einer Mononucleose bezw. Myelocytose. Als ich jetzt bei Herstellung des Atlasses meine Sammlung genauer durchstudierte, fiel mir der Fall aus gleich weiter zu besprechenden Gründen besonders auf und veranlaßt mich, ihn noch besonders neben den sonstigen Darstellungen von mononucleären Leukocyten und Myelocyten zur Reproduktion zu bringen. Nach der mir von meinem ehemaligen Chef Herrn Prof. LICHTHEIM in liebenswürdigster Bereitwilligkeit zur Verfügung gestellten Krankengeschichte handelte es sich um einen Fall (15jähriges Mädchen Githel Capnicki) von Icterus gravis mit Anämie; hypertrophische Lebercirrhose nebst Milztumor und Komplikation mit Tuberkulose des rechten Fußgelenks. Ob das Knochenmark p. m. in toto und im Reizungszustand (entzündlich, anämisch, regenerativ) oder gar in den Fußwurzelknochen bezw. in der Femurepiphyse tuberkulös war, ist nicht angegeben, da die sonst sehr genaue Sektion (M. ASKANAZY) auf diesen Punkt damals noch nicht geachtet hatte. Vom Blutbefund finde ich 14 Tage nach der Aufnahme 1 Tag vor dem Exitus den Index $\frac{W}{R} = \frac{52\,000}{3\,040\,000} = \frac{1}{58}$, Hb 40 %, also klinisch absolute Hyperleukocytose „Weißes Blut“ sehr starken Grades, eine fast leukämische Dyskrasie (klinische subleukämische Pseudoleukämie), aber ohne entsprechende hyperplastische anatomische Grundlage und auch, wie wir gleich sehen werden, hämatologisch vom typischen Blutbild der lymphocytären oder gar gemischtzelligen Leukämie abweichend; außerdem Fehlen von Lymphdrüsenschwellung, nur sehr geringer Milztumor, geringe Anämie, Ikterus, hypertrophische Cirrhose, so daß auch gegen BANTI, Anaemia splenica und Leukanämie das klinische Bild wie die hämatologisch-cytologische Formel spricht. Wir müssen also einen Zustand von gemischter funktioneller Reizungsleukocytose annehmen.

Wie ein orientierender Blick auf unsere Tafel zeigt, fehlen Mastzellen. Es sind vorhanden: rechts: eosinophile Myelocyten, eosinophile Leukocyten, neutrophile Myelocyten, polynucleäre neutrophile Leukocyten und Arnethsche Übergangszellen von neutrophilen polymorphkernigen Myelocyten zu neutrophilen polynucleären Leukocyten, d. h. kleine Myelocyten nicht mit einheitlichem reniformen Übergangskern, sondern schon stärker polymorpher Kernfigur, aber doch noch nicht so weit vorgeschritten wie bei der ausgesprochenen „Polynuclearität". Auf die klinische Bedeutung dieser Zellformen hat neuerdings Arneth die Aufmerksamkeit besonders gerichtet.

Links: ungekörnte Lymphocyten und mononucleäre Leukocyten.

Im einzelnen verzeichnet die Krankengeschichte vom 31. März 1898 folgenden Blutbefund (Dr. Frohmann):

I. Es sind quantitativ vermehrt in erster Linie die polynucleären neutrophilen Leukocyten, ferner aber auch die mittelgroßen und kleinen Lymphocyten, die großen mononucleären Leukocyten und Übergangszellen, die polynucleären grobkörnig-eosinophilen Leukocyten.

II. Es besteht Qualitätsänderung des Blutes durch Vorhandensein heterogener Elemente wie: größere und kleinere rundkernige neutrophile Myelocyten; größere und kleinere polymorphkernige neutrophile Myelocyten [Arneth].

Es fand sich ferner ein großer rundkerniger feinkörnig-eosinophiler Müllerscher Myelocyt; sowie mehrere mehr oder weniger große rundkernige und polymorphkernige basophile (δ) Trojesche Myelocyten [Myeloblasten Nägeli?].

Alle diese heterogenen Elemente relativ nicht in der Menge wie bei echter myeloider gemischtzelliger Leukämie.

III. Schließlich ist notiert geringgradige Anisocytose, starke Blutplättchenvermehrung, spärliche größere und kleinere pyknotische Normoblasten.

Treten wir nunmehr in die detaillierte Besprechung der einzelnen Zellformen ein und betrachten zuerst auf linker Tafelhälfte die ungranulierten Zellformen.

Hier dürfte zunächst auffallen, daß auch hier wieder (wie in Prot. 14) sämtliche Gebilde entweder ausgesprochene Radkernfigur oder doch die morphologisch angedeutete Neigung zu einer solchen erkennen lassen.

Ein näherer Blick zeigt uns nun aber weiter folgendes: einen auffallenden Unterschied zwischen den Gebilden, die ohne weiteres als Lymphocyten (Fig. 1—7) bezw. mononucleäre Leukocyten und Übergangszellen (Fig. 8—12, 13—17) zu rekognoszieren sind, und den weiter abgebildeten Zelltypen Fig. 20—33.

Letztere, große und kleine Individua, zeigen eine noch viel ausgesprochenere Radkernfigur mit noch klumpig stärker färbbaren Speichen

wie auf voriger Tafel, ferner aber auch noch stellenweise geradezu enorm gedehntes, ballonartig aufgeblähtes und äußerst dunkel in einer düsteren Mischfarbe von Eosin und Hämatoxylin gefärbtes Cytoplasma, dessen hämatoxylinophile Spongioplasmazeichnung verloren gegangen scheint. Zwischen den gewöhnlichen lymphoiden Zellformen und den zuletzt genannten stehen als Zwischenstufen und Übergangsgebilde Fig. 18 und 19. Auch hier wie bei Prototyp 14 zeigt sich bei Zellen mit Übergangskern geringere Neigung zur Radkernstruktur (s. Fig. 19 und 27).

Wie sind nun diese bisher noch nicht besonders beschriebenen und abgebildeten „polychromatischen" Gebilde zu deuten?

Man könnte an kernhaltige Erythroblasten, speziell bei den großen Riesenformen an farblose Hb-freie Vorstufen von Gigantoblasten denken, wofür die Radkernstruktur zu sprechen scheint; indes ist der Radkern der Erythroblasten bei Megaloblasten viel feiner und zierlicher, bei Normoblasten viel präziser, schärfer und noch dunkler färbbar, so daß die hier beschriebenen Gebilde in der Mitte zu stehen scheinen zwischen den zierlichen Kernstrukturen der früher beschriebenen großen Lymphocyten (Taf. II, VII, VIII) und denen der endothelioiden Megaloblasten. Diese Idee ist also fallen zu lassen, zumal diese Hb-freie Zellform farblosen Lymphocyten und mononucleären Leukocyten ihrem ganzen Habitus nach jedenfalls viel näher steht als Hb-führenden Erythroblasten.

Erinnert man sich nun, daß Ehrlich (Anämie I, p. 53) für Türks „Reizungsformen" die Möglichkeit eines früheren Entwicklungsstadiums kernhaltiger roter Blutkörperchen in Erwägung zieht (intensiv färbbares homogenes Protoplasma), so wäre in erster Linie an diese Gebilde zu denken, die sich ja nach Türk (was hier der Fall ist) häufig gleichzeitig und unter denselben Bedingungen finden, wie Myelocyten (mit denen sie aber m. E. morphologisch-tinktoriell nicht das Mindeste zu tun haben).

Nun sind als tinktorielle Kriterien für Reizungsformen bei Ehrlich angegeben: Mit Triacidlösung außerordentlich intensive sattbraune Färbung des verschieden mächtigen Cytoplasmas, ferner runder einfacher, oft exzentrisch gelagerter, mäßig intensiv blaugrün sich färbender Kern, der (bei Triacid) kein deutliches Chromatingerüst darbietet.

Nach Engel (Leitfaden zur klinischen Untersuchung des Blutes, 2. Aufl., 1902, p. 50) sollen die Reizungsformen umgekehrt aus polychromatischen Roten hervorgehen, soweit letztere nicht entkernt werden. Er findet bei Triacidfärbung intensiv braunviolettrotes Plasma mit Vakuolen; der Kern, stärker gefärbt als bei Lymphocyten, zeigt wenig Struktur von gleichmäßig „speckigem" Aussehen (Engel, Taf. I, 4f, Taf. II, 11 [leichte Andeutung zu Radkern], Taf. IV, 5k, 6i [Radkern]). Er findet auch bei Methylenblau und Hämatoxylin-Eosin intensive Plasmafärbung; abgebildet von diesen beiden ist nur eine Methylenblaufärbung (Taf. III, 3g), leider keine Hämatoxylinfärbung (s. auch Türk, Vorlesungen über klinische Hämatologie 1904, p. 369).

Leider besitze ich von dem Fall, dessen prinzipielle und wichtige Bedeutung ich erst jetzt bei der Durchmusterung erkannt habe, keine Triacid- und Methylenblaupräparate mehr, indes glaube ich doch fast mit Bestimmtheit die Behauptung aufstellen zu dürfen, daß wir es hier mit den noch wenig erforschten Türkschen Reizungsformen zu tun haben, wofür außer den schon angeführten Kriterien des lymphocytären Habitus besonders sprechen dürfte das mächtige außerordentlich stark und dunkel polychromatisch färbbare vakuolige[1]) Cytoplasma und die exzentrischen stark färbbaren Radkerne, Dinge, die allerdings beide den Gedanken und Vergleich mit Erythroblasten nahelegen.

Welches ist nun die Bedeutung der Türkschen Reizungszellen? Mit Myelocyten dürften sie cytogenetisch nichts zu tun haben. Ein Blick auf die rechte Hälfte der Tafel (Typus) zeigt dies wohl deutlich genug; auch mit Erythroblasten dürften sie weder in progressiven noch regressiven Konnex zu bringen sein. Vielmehr stellt ihr ganzes bis jetzt bekanntes morphologisch-tinktorielles Verhalten (Körnchenfreiheit, starke Basophilie) sie in nahe Beziehung zu den Lymphocyten und mononucleären Leukocyten, mit denen sie die größte Ähnlichkeit besitzen. Leider fehlen noch genügende Beobachtungen über die Romanowsky-Tinktion hinsichtlich des Vorkommens azurophiler Granula (vielleicht in den Vakuolen). Türk (Vorlesungen, p. 369) hat keine gesehen. Speziell die bei ihnen sich anscheinend konstant findenden Radkerne bringen sie den Lymphocyten sehr nahe, bei denen sich ja ebenfalls (s. vorige Tafel) gelegentlich solche finden, und haben mich zu der Überzeugung gebracht, daß die „Reizungsform" ein anderes und besonderes Weiterentwicklungsstadium der Lymphocyten ist, welches der progressiven funktionellen Differenzierung zu Hb-führenden Erythroblasten parallel läuft. Hier wie dort erleidet der unentwirrbare Kern der indifferenten Lymphocyten bei der Weiterentwicklung und Umbildung eine scharf ausgeprägte Metakinese des Chromatins (Chromatokinese) zu Formen des Radkerns, indem bei der Differenzierung eine straffe Chromatinumordnung und Anordnung der Nucleinfäden statthat, die sich jetzt mehr radiär einstellen und zentripetal orientieren.

Etwas Ähnliches findet sich ja auch bei der dritten Möglichkeit der Differenzierung myelogener Lymphocyten (ungekörnter Myeloblasten) zu gekörnten Myelocyten; auch hierbei tritt mit höherer Differenzierung stärkere Färbbarkeit und straffere Ausrichtung der Kernnetzstruktur zutage, wie später gezeigt werden soll.

Nun aber finden sich die „Reizungsformen" nach meinen Untersuchungen nicht im normalen Mark, auch nicht in Lymphdrüsen und Milz unter gewöhnlichen Verhältnissen, auch nicht bei reiner funktionell regeneratorischer Anämie oder beim Embryo, sondern ich fand sie da-

[1]) Die Vakuolen besonders deutlich in Fig. 23, 26, 29.

selbst nur bei infektiös-toxischen, bezw. entzündlichen „Reizungen". Es sind also pathologische Formen und möchte ich danach die Reizungszelle (ähnlich wie gewisse Mastzellen) als eine pathologische Weiterbildungsform der Lymphocyten angesehen wissen, während Erythroblasten und α- und ε-Myelocyten die progressive Metamorphose repräsentieren.

Es scheint, daß die regressive Degeneration zur Reizungsform (Phlogocyten) unter Aufnahme einer stark färbbaren Substanz, welche das Spongioplasma verdeckt, in einer Hypertrophie des Cytoplasmas besteht, sowie in Nucleinvermehrung und Chromatokinese des Kerns.

Für diese Annahme einer pathologischen Umwandlung der Lymphocyten spricht noch besonders folgender Umstand. Genaue vergleichende Studien haben mich belehrt, daß bei der progressiven Differenzierung zu Erythroblasten und Myelocyten normaliter nur die jüngsten ganz indifferenten und unreifen (großen) Lymphocyten sich umwandeln durch Hb-Produktion und Körnchenbildung, nicht aber mehr die älteren großen mononucleären Leukocyten und Übergangszellen. Der junge, eben entstandene große schmalrandige Myelocyt altert dann als solcher weiter durch gleichzeitige Vermehrung von Granula und Kernbuchtung oder verjüngt sich durch differenzierende Proliferation zu kleinen Myelocyten mit reichlichen Granulis. Normalerweise fehlen aber mononucleäre Leukocyten und Übergangszellen mit spärlichen Granulis [sowie Erythroblasten mit reniformen Übergangskernen]; erst bei myeloider Leukämie fanden sie sich, oder beim Embryo bezw. Neugeborenen, d. h. bei überstürzter Reifung. Nur in pathologischen Fällen also differenzieren sich ferner auch die kleinen Lymphocyten direkt weiter in Normoblasten und kleine Myelocyten, so daß diese nicht nur homoplastisch aus großen entsprechend differenzierten Mutterzellen entstehen, sondern auch heteroplastisch aus kleinen noch nicht differenzierten Vorstufen.

Hier nun, bei der Bildung der Phlogocyten, fand ich, daß nicht nur die großen Lymphocyten, sondern auch mononucleäre Leukocyten (seltener Übergangszellen) sich umzuwandeln scheinen, und daß die kleinen Reizungszellen von der Größe kleiner Lymphocyten nicht sowohl aus den großen durch Proliferationsdifferenzierung hervorgehen, sondern überwiegend aus kleinen Lymphocyten und mononucleären Leukocyten. Es liegt demnach pathologische Weiterbildung vor. Also die aus einem großen Lymphocyt entstandene junge große Reizungszelle entwickelt sich nicht als solche weiter, wie die übrigen differenten Leukocytenformen, d. h. also dadurch, daß sie Kernbuchtungen durchmacht, sondern jedes Altersstadium einer Reizungszelle entsteht jedesmal direkt ad hoc aus dem jeweiligen betreffenden Altersstadium der lymphocytoiden Zellart, aus der sie hervorgeht.

Demgemäß möchte ich die Lymphocyten ohne chromophiles Plasma mit Radkernen (Taf. X Prot. 14) als erstes Stadium der

pathologischen Umbildung von Lymphocyten zu Reizungszellen ansehen, also als entzündlich veränderte Lymphocyten, bei denen zuerst bloß der Kern verändert ist. Es wären dieses also Zwischenstufen in der Entwicklung von Lymphocyten zu Phlogocyten, unmittelbare Vorstufen oder unfertige Formen des letzteren. In der weiteren Entwicklung zu Reizungsformen folgt dann auf die Metakinese des Kerns (Prot. 14 Fig. 1—7 erste Stadien, Fig. 18, 19 weitere Stadien; vielleicht auch Taf. VII Fig. 13) die Chromophilie des Zelleibes. [Beginnende Plasmaveränderung s. unsre Tafel Fig. 18, 19.]

Bei meinen von ganz anderen Gesichtspunkten ausgehenden Studien über Plasmazellen bin ich nun ganz nebenher zu dem Resultat gelangt, daß die Türkschen Reizungsformen Plasmazellen seien (Virch. Arch. 1901, Bd. CLXVI, p. 457, 491). Viel später, vielleicht ohne meine Arbeit zu kennen, jedenfalls ohne sie zu zitieren, hat Hofmann dieselbe Ansicht vertreten (Ziegler Beitr. XXXV, 1904).

Für diese Ansicht spricht morphologisch der gesamte lymphocytäre Habitus, ferner der chromophile Zustand des Cytoplasmas, d. h. sein Reichtum an stark basophilem (mit Methylenblau stark färbbarem) Granoplasma, welches das Spongioplasma verdeckt, und vor allem der exzentrische typische Radkern, der sich speziell bei Plasmazellen vom Typus Marschalko findet.

Nach Marchand, Pinkus, Herbert, Unna, Pappenheim gelangen entzündlich umgebildete histiogene Lymphocyten und aus ihnen entstehende Plasmazellen unter Umständen in die Zirkulation; ihr Vorkommen daselbst (Milzvene) hat Marschalko sogar durch Abbildungen demonstriert, die sich völlig mit unseren hier beigebrachten Zellen decken. (Vergl. auch die vorzüglichen Abbildungen von Plasmazellen in Unnas Atlas, Heft 6—7.)

Nach den jetzigen modernen Anschauungen sind Plasmazellen unter entzündlichen Reizen veränderte Lymphocyten (lymphatomyelogener oder) histogener Abkunft; infolge der entzündlichen Hypertrophie (nach Blutplasmaextravasation?) wird erst der Kern verändert [Nucleinvermehrung, Chromatin-Metakinese zur Radstruktur], dann das Cytoplasma; Zunahme der Basophilie durch exogene Aufnahme und Assimilation chromaffinen Granoplasmas.

[Bei der morphologischen Differenzierung zu Erythroblasten oder Myelocyten handelt es sich um autogene Metabolie und Metamorphose des Cytoplasmas, wohl nicht um Aufnahme und Umbildung einer Substanz von außen her, sondern um Neubildung von besonderen Individualitäten, die zu bestimmten integrierenden morphologischen Bestandteilen der Leibessubstanz werden mit bestimmter physiologischer Funktion (Hb, neutrophile, eosinophile Granula, Alexinbildung).] Die Mastzellkörnung allein scheint auch pathologisch zu sein, aber die Bestimmung zu haben, wieder sezerniert und abgegeben zu werden, wofür

die im Gewebe bei Hautaffektionen vorhandenen frei zerstreuten Granula sprechen (Unna, Ehrlich).

Also:

Hb-produktion, α-, ε-Granulabildung ist physiologisch progressive Differenzierung zu bestimmter Funktion. Die metabolisch neugebildete Substanz wird morphologisches Ingrediens.

Mastzellkörnung entsteht unter pathologischen Umständen durch exogene Substanzaufnahme. Die neugebildete Substanz ist aber nicht morphologisches Ingrediens, sondern wird nur temporär beibehalten. Sie ist kein bioblastisches Biophor, das bestimmte Funktion ausübt, sondern wird nur als Ballast transportiert und dann wieder sezerniert bezw. exzerniert (Mucinophoren, ähnlich wie Chromatophoren, Melanocyten, Siderophoren).

Bei der Plasmazellbildung wird die Zelle krankhaft überernährt; sie hypertrophiert. Nicht das gewöhnliche Nahrungsblutserum wird assimiliert, sondern entzündliches exsudiertes fibrinhaltiges Blutplasma. Diese gespeicherte Mast ist tote Masse ohne Funktionszweck, die die Zelle belastet. Während Hb- und α-Granula bei der Zellteilung sich auf die junge Brut fortvererben, ist dieses bei dem entzündlichen krankhaften Granoplasma der Plasmareizungszelle nicht so der Fall. Es geht bei der Mitose verloren und wird in der Zelle aufgelöst. Die echten Plasmatochterzellen sind frei davon. Wo kleine Plasmazellen Granoplama führen, sind sie eben direkt als solche aus kleinen Lymphocyten entstanden.]

Ich betrachte also alles in allem die Türkschen Reizungsformen des Blutes als in die Cirkulation gelangte aus entzündlichem Gewebe stammende mobile Plasmazellen von Marschalkoschem Typ. Ich werde später gelegentlich der Methylenblaufärbung noch den Schlußstein des Beweises für diese Behauptung beibringen. Es wären demnach Plasmazelllen dann besonders stark basophile mononucleäre Leukocyten mit mächtigem Cytoplasma, das fast noch stärker basophil ist wie sonst bei den schmalleibigen Lymphocyten. Diese Zellen entsprechen den betreffenden Abbildungen von Engel und der bezüglichen Beschreibung von Türk völlig.

Um über Herkunft und Bedeutung der Reizungszellen (Phlogocyten) umfassendere Aufklärung zu gewinnen, erübrigt es nur noch, hier einen kurzen Abriß der Geschichte der Plasmazellen und deren Bildung und Entstehung folgen zu lassen, wie sie sich im Lichte der neuesten Forschungen ausnimmt.

Vorbemerkt sei, daß die Lehre von den Plasmazellen Unnas im heutigen Sinne aufs engste verknüpft ist mit der Frage nach der pathologischen Bedeutung und Herkunft der kleinen runden lymphocytiformen entzündlichen Granulationszellen überhaupt, von denen diese Zellen eben nur einen besonderen Typ repräsentieren. Die Lehre von den Plasmazellen ist somit heute nur ein komplizierender Faktor der allgemeinen Lehre der chronischen interstitiellen produktiven Entzündung des Bindegewebes (kleinzelligen Infiltration). Sie hat aber einen ganz anderen Ausgang genommen.

Nachdem RANVIER für den morphologischen Typus einer fixen Bindegewebszelle ein sehr protoplasmaarmes Gebilde erklärt hatte, hat WALDEYER als Ausnahme von diesem Typ gewisse im Bindegewebe sich findende, bisweilen mobile, plasmareiche Zellen mit dem Namen „Plasmazellen" belegt, zu denen u. a. auch die granulierten EHRLICHschen Wandermastzellen gehörten.

Als UNNA die Färbung mit basischen Anilinfärbungen an Stelle der bisher üblichen Hämatoxylin-Eosinfärbungen zum Zweck der Protoplasmafärbung anwandte, fand er in der pathologisch veränderten Cutis, namentlich im rundzelligen Granulationsgewebe, kleinkernige Rundzellen mit breitem, stark basophilem, körnig-scholligem Cytoplasma, die er nunmehr, unter WALDEYERS Konsensus, als Plasmazellen *κατ' ἐξοχήν* bezeichnete.

Er erklärte diese Gebilde für eine besondere Zellart, und zwar für pathologische Bildungen der Haut des geschlechtsreifen Warmblüters; bei Kaltblütern und Kindern vermißte er sie.

Diese Angaben UNNAS wurden nun von den Nachprüfern systematisch Punkt für Punkt zu widerlegen gesucht. Indessen werden wir finden, daß im Prinzip heute doch seine erste Ansicht als zu Recht bestehend gelten muß. Die Plasmazelle hat ihre besondere Beachtung verdienende Daseinsberechtigung und ist ein pathologisches Gebilde histiogener Abkunft. Daß man sie auch bei anderer Fixation, mit anderen basischen Farbstoffen, ja selbst mit sauren oder gar mit Hämatoxylin darstellen und erkennen kann, ist richtig; doch ist UNNAS Methode nach wie vor mit die vorzüglichste und bequemste und bringt sie am besten und charakteristischsten zur Anschauung. Allerdings sind die Plasmazellen nicht in ihrem Vorkommen auf die Haut beschränkt, sondern finden sich überall im Körperstroma; ihr Plasma zwar zeigt keine granuläre Struktur, d. h. echte Granulation, wie eosinophile Leukocyten (und Mastzellen), sondern ist nur durch Anhäufung von basophilem „Granoplasma" granulös grobklumpig-schollig beschaffen, wie sich derartiges als normale Cytoplasmastruktur im NISSLschen basophilen Tigroid der Ganglienzellen findet. Das alles aber ist mehr nebensächlich: Der eigentliche Hauptstreit galt folgenden Punkten.

MARSCHALKO bemühte sich als Erster, nachzuweisen, daß die Plasmazellen UNNAS nur Zellen im Bindegewebe, keine Zellen bindegewebiger Abkunft seien (und somit im Sinne WALDEYERS ihren von UNNA ihnen beigelegten Namen nicht verdienen), daß sie überhaupt keine besondere Zellart seien, sondern nur ein besonderer morphologischer Typus der ganz banalen emigrierten Blutlymphocyten, daß sie schließlich keine pathologischen Gebilde seien, sondern auch normaliter an gewissen Stellen des Bindegewebes und vor allem in dem lymphadenoiden Gewebsapparat sich fänden. Demgegenüber betont UNNA immer wieder, daß bei entzündlichen Reizungen typische fixe Bindegewebszellen mit stark basophil färbbarem „granoplasmareichen" Cytoplasma vorkommen und Übergangsformen von diesen zu den rundlichen eigentlichen Plasmazellen. Er betont, daß die Lymphocyten in den Gefäßen nie solch chromaffines, stark basophiles Cytoplasma führen, und viel kleiner seien als seine extravaskulären Plasmazellen. Vollends die angeblich normalen Orte mit Plasmazellen, Schleimhäute und speziell Lymphdrüsen, seien infolge ihrer zufälligen Lage und physiologischen Funktion den verschiedensten latenten chronischen Reizungen ausgesetzt, so daß man dort von „normal" im strengen Sinne nicht reden könne. Demgegenüber versuchte KROMPECHER den Nachweis zu erbringen, daß die UNNAschen Übergangszellen nicht Übergänge von Bindegewebszellen zu Plasmazellen seien, sondern umgekehrt von Plasmazellen zu Bindegewebsfibroblasten, wie derartiges ja sicher und unzweifelhaft vorkommt bei der Umbildung von Granulationsgewebe in fibröses Narbengewebe; aber die Plasmazellen selbst seien, wie MARSCHALKO betont habe, Lymphocyten und der erwähnte Übergang zeige, daß ein Übergang von Lymphocyten zu Bindegewebszellen möglich sei, z. B. in luetischen Lymphdrüsen, bei der harten fibrösen Pseudoleukämie (BENDA) etc.

Als Beweis für die lymphocytäre Extravasatnatur der Plasmazellen hatte Marschalko angeführt ihre Lagerung um Gefäße, wobei in nächster Nachbarschaft des Gefäßes kleine gewöhnliche Lymphocyten sich finden ebenso wie im Gefäßlumen; mit größerer Entfernung ins Gewebe hinein erhalten diese Lymphocyten erst einen „Radkern“[1]) (Übergangszellen von Lymphocyten zu Plasmazellen); später wächst ihr Plasma und wird stark basophil durch Aufnahme chromophiler Substanz. Die Plasmazellen seien also zwar metamorphosierte Bildungen, aber doch keine besondere Zellart, sondern ganz gewöhnliche hämatogene bezw. lymphatogene (adenogene) Lymphocyten, bloß daß sie in ihrem morphologischen Habitus modifiziert sind. Ein weiterer Beweis für die lymphocytäre Natur dieser rundlichen Plasmazellen sei besonders ihr Vorkommen in den Lymphdrüsen, wo man alle Übergänge von Lymphocyten zu Plasmazellen finden könne. Demgemäß seien diese rundlichen lymphocytären Gebilde zwar nicht als besondere Zellart, immerhin doch als eine besondere Gruppe von Zellen zusammenzufassen und müßten abgesondert werden von den stark basophil im Plasma sich färbenden fixen Stromazellen. Diese chromaffinen Bindegewebszellen Unnas vollends seien, wie Marschalko ganz willkürlich annimmt, gar keine eigentlichen Plasmazellen, sondern seien wieder ganz andere Gebilde, die allerdings den Unnaschen Namen eher verdienten, aber von den von Unna früher so bezeichneten Rundzellen getrennt werden müßten. Es seien dieses lediglich im „Plasma gefärbte“ Bindegewebszellen und Fibroblasten.

Demgegenüber betonte Unna nun wieder, daß die Anordnungen um Gefäße herum oft gerade im Gegenteil in nächster Nachbarschaft des Gefäßes große Plasmazellen zeigen, während erst weiterhin kleinere folgen, daß oft erst in weiter Entfernung von der Gefäßwand die Rundzellanhäufung sich findet, daß weiter in der Gefäßwand selbst nur äußerst selten oder nie ein Lymphocyt gefunden würde, während polynucleäre Eiterzellen so und so oft bei der Diapedese betroffen werden; die im Endothel gefundenen Lymphocyten (Mosse, Glinsky, M. Askanazy) sind mit Borst und Pappenheim vielmehr als gewucherte Endothelien zu deuten, auch sei diese angebliche Emigration (Immigration) meist um dickwandige Arterien herum zu konstatieren, wo doch von Diapedese überhaupt keine Rede sein könne. Schließlich findet die entzündliche Plasmombildung und kleinzellige Rundzellinfiltration (Lymphocytenwall) nicht nur viel später, sondern auch an ganz anderen Orten (Peripherie des Entzündungsherdes) statt, als die polynucleäre Leukocytenemigration (Zentrum). Somit seien umgekehrt die großen Plasmazellen in der Adventitia Abkömmlinge der Gefäßwandzellen und die Mutterzellen der weiter peripherisch angeordneten kleinen lymphocytoiden plasmaarmen (atrophischen) Tochterzellen, also ein Modus der Zellbildung entsprechend dem bei der Bildung der Malpighischen Milzfolliksl. Gerade umgekehrt als wie Marschalko meint, finde eine Einschwemmung solcher Plasmazellen bezw. kleiner lymphocytoider Tochterzellen ins Blut hinein statt, wie Unnas Schüler Herbert nachwies (bestätigt von Marchand und Pincus), aber nicht durch Gefäßwände hierdurch (Mosse), sondern in offene Lymphspalten hinein. Im Blut verlören dann die Plasmazellen durch die Kochsalzeinwirkung ihr Granoplasma, wodurch sie sich früher von den Lymphocyten färberisch unterschieden und figurieten nunmehr jetzt im Blut als histiogene Lymphocyten neben den eigentlich adenogenen. Im Blut aber gäbe es keine präformierten Plasmazellen, und solche könnten daher extravasal im Gewebe gelagert nicht aus dem Blut stammen. [Gegenüber dieser letzten Behauptung hat Marschalko indes untrüglich nachgewiesen, daß auch echte Plasmazellen mit Granoplasma im Blut vorkommen können, die vielleicht aus dem Granulationsgewebe stammen, vielleicht aber auch aus entzündlich veränderten

1) Dieser Name ist zuerst von Pappenheim in die Nomenklatur eingeführt worden in seiner Inauguraldissertation, Berlin 1895, gelegentlich der Studien über Entkernung der Erythroblasten.

lymphopoetischen Organen. Er hat sie in der Milzvene gefunden und abgebildet. Die Zellen gleichen völlig den Türkschen Reizungszellen.]

In diese Unna-Marschalkosche Fehde hat nun die Nachforschung wesentlich vermittelnd eingegriffen. Es ist schließlich durch schritt- und staffelweise Modifikationen ein Kompromiß zustande gekommen, der zwar die Detailbeobachtungen Marschalkos zu Recht anerkennt, im Prinzip aber Unnas ursprünglicher Anschauung mehr und mehr Halt verleiht. — Vor allem hat man sich besonders mit der Frage beschäftigt, ob Lymphocyten oder mononucleäre Leukocyten überhaupt diapedetisch emigrieren können. Bis jetzt ist ein strikter Beweis für Warmblüter nicht erbracht, nur die Lokomobilität der Lymphocyten steht fest; auch Maximows bloße Schlußfolgerungen in jener Richtung sind weder durch seine eignen Arbeiten noch die histologischen Befunde anderer Autoren bewiesen, wie erst neuerdings wieder Bobst [Zieglers Beiträge XXXVI] hervorhob. Nirgends findet man Bilder, die für Emigration der Lymphocyten sprechen. Ja, bei der produktiven Entzündung findet sich nicht einmal weder generell noch lokal besondere Vermehrung der Lymphocyten im Gefäßlumen (Pseudoleukämie), was doch bei der akuten Eiterung hinsichtlich der polynucleären Leukocyten in so hohem Maße der Fall ist (Curschmann). [Beim Kaltblüter (Frosch) lediglich scheint Emigration großer mononucleärer Leukocyten in spärlichem Maße vorzukommen [Neumann[1])]. Deshalb hat sich auch Ribbert veranlaßt gesehen zu der Hypothese des ubiquitären präformierten Lymphadenoidgewebes zu greifen, aus dessen hyperplasierenden Follikeln das entzündliche Rundzellgewebe sich bilden soll. Das Granulationsgewebe sei also in der Tat aus echten Lymphocyten bestehend, doch seien dieselben nicht hämatogen emigriert, sondern autochthon in loco innerhalb des gereizten Gewebes entstanden, also primär extravasaler Abkunft. Leider ist solches hypertrophisches Lymphadenoidgewebe an sehr vielen Orten nicht nachzuweisen gewesen (Cornea). Maximow sucht daher die große Masse der entzündlichen Infiltrationszellen auf eine Vermehrung der präformierten lymphocytenförmigen Wanderzellen im Bindegewebe zurückzuführen, die also auch schon bei der Entzündung selbst extravasa im Gewebe vorhanden waren; immerhin nimmt er für sie doch eine früher vor der Entzündung stattgehabte Emigration aus den Gefäßen an.

Während nun Unna sowohl die Gruppe der Marschalkoschen lymphocytären Gebilde als auch die im Plasma gefärbten fixen Bindegewebszellen gemeinsam als Plasmazellen von verschiedenem Habitus bezeichnete und erstere aus letzteren ableitete, d. h. beide zu Einer Gruppe von entzündlichen Zellen rechnete, bemühte sich Almkvist zu zeigen, daß die „histoiden Unnaschen Plasmazellen“ im trockenen Gewebe, bezw. bei späteren Entzündungsstadien, (fibröser Umwandlung) sich fänden, die „lymphocytären Marschalkoschen Plasmazellen“ aber dort, wo noch stärkere Exsudation statthat (akutere Stadien, Schleimhäute), mithin doch beide Gebilde nur verschiedene Erscheinungsformen Einer Zellart seien, die aber, wie er mit Marschalko annimmt, hämatogenen Ursprungs sei. Die Urform sei die rundliche Zelle; im trockenen Gewebe würde sie desmoid.

Erst Ioannovics war der erste, der eine Entstehung Marschalkoscher Plasmazellen aus Unnaschen Plasmazellen, d. h. aus fixen Bindegewebszellen anerkannte und somit auch eine histogene Entstehung des Marschalkoschen Zelltyps zuließ. Enderelen und Justi allerdings bemühten sich, zu zeigen, daß diese histo-

1) Beim Frosch sind auch die sicher emigrierenden mehr minder polymorphkernigen Leukocyten basophil und körnchenfrei. Daraus aber beim Warmblüter Schlüsse auf die Entstehung der extravasalen polynucleären neutrophil gekörnten Zellen im Gewebe selbst direkt aus ursprünglich emigrierten Lymphocyten ziehen zu wollen (Neumann), dürfte nicht zulässig sein.

genen Marschalkoschen Zellen von Ioannovics keine „echten" Plasmazellen seien, sondern nur Pseudoplasmazellen, d. h. junge im Plasma gefärbte Fibroblasten; die echten Marschalkoschen Plasmazellen seien lymphocytär-hämatogen, d. h. entstammten ursprünglicher Emigration. Trotzdem mußten sie zugeben, daß zwischen beiden nicht zu rubrizierende Übergangsformen vorkommen, so daß man beide Zellformen doch nicht stets mit Sicherheit auseinanderhalten kann.

Dazu hat jüngst L. Ehrlich, Unnas Schüler, positiv gezeigt, durch Abbildung von Übergangsbildern, daß typische lymphocytoide Plasmazellen mit Radkern aus Unnaschen im Plasma gefärbten Bindegewebszellen durch direkte Teilung und Knospung gebildet werden.

Weiter hat, die hämatogene Natur der Marschalkoschen Plasmazellen negierend, Pappenheim ausgeführt, daß die Plasmazellen um die Gefäße vielfach herum follikulär angeordnet seien, wie etwa ein Malpighischer Follikel um eine Pinselarterie, indem die großen Plasmamutterzellen der Gefäßwand am benachbartesten liegen und von ihnen mitotisch und amitotisch die kleinen Tochterzellen abstammen. Ebenso verhält es sich in pathologischen Drüsen [von Benda bestätigt] (Tonsillarhypertrophie, akute Leukämie, Schlafkrankheit). Auch hier bildeten große Plasmazellen das Keimzentrum. Ferner fehlen im normalen Blut und bei lokalen Entzündungen große Lymphocyten; also können diese großen Plasmazellen in ihrer Menge nicht aus dem Blut ausgewandert sein, auch nicht gut von großen mononucleären Leukocyten und den zu diesen gehörigen Übergangszellen herstammen, deren Emigrationsfähigkeit, beim Warmblüter ebenfalls noch nicht einmal sicher feststeht.

Alles in allem scheint die Sachlage derart, daß von allen Forschern mindestens morphologisch zwei Typen zugestanden werden, mehr spindelige, desmoide, fixe, und ovaläre lymphocytiforme mobile. Die Meinungen differieren nur darin, ob und in welcher Weise zwischen beiden ein cytogenetischer Konnex besteht. Marschalko sowie Enderlein und Justi und Iannovics trennen beide schärfstens. Ersteres seien veränderte Bindegewebszellen, letzteres veränderte emigrierte Lymphocyten. Unna und Almkvist halten sie für verschiedene Typen Einer Zellart, ersterer histiogener, letzterer hämatogener Abkunft.

Im übrigen hat der Streit um die Herkunft speziell der lymphocytenähnlichen runden Plasmazellen vom Typ Marschalko ziemlich dieselben Phasen durchgemacht wie die Frage nach der Herkunft der kleinen entzündlichen Infiltrations- resp. Granulationszellen. Unna und seine Schüler allein nehmen eine lediglich Herkunft aus fixen im Plasma gefärbten Bindegewebsplasmazellen an; die übrigen Forscher leiten sie lediglich von den lymphocytischen entzündlichen Rundzellen ab. Was die Herkunft dieser letzten aber betrifft, so hält man sie entweder für emigrierte Lymphocyten (Baumgarten, Marschalko) bezw. Wanderzellen im Bindegewebe hämatogenen Ursprungs (Maximow), oder präsistente Lymphomzellen (Ribbert) oder ließ sie durch fortgesetzte Proliferation aus fixen bindegewebigen Zellen hervorgehen (Marchand, Borst, Pappenheim).

Die ursprüngliche Annahme Marschalkos von der überwiegenden Emigration hämatogener Lymphocyten im Sinne Baumgartens als vornehmstem Faktor für die Bildung dieser Zellen ist schließlich allmählich doch ziemlich verlassen worden. Nur in bescheidenem Maße wird Emigration noch zugelassen von Maximow. Schon Pincus leitete die Plasmazellen zwar auch noch von echten Lymphocyten, indes von primär extravasalen Lymphocyten ab und ließ das granulomatöse Plasmom sich bilden aus den Ribbertschen präformierten Lymphomen im Bindegewebe, also jedenfalls doch nicht aus emigrierten adenogenen Lymphocyten des Blutes. Maximow leitet die Plasmazellen zum großen Teil ab von den primären lymphocytenähnlichen Wanderzellen des Bindegewebes, die zerstreut im Bindegewebe stets präformiert sich finden; er meint zwar, ohne daher Beweise beizubringen, daß diese ursprünglich einmal emigriert waren, bei der Entzündung selbst aber spiele die Emigration nur eine geringe

Rolle; es vermehre sich die Wanderzelle in loco. Allerdings übersieht er, daß s. Z. Saxer, der sich am eingehendsten mit der Natur der Wanderzellen beschäftigt hat, diese Wanderzellen, oft von der Form großer Lymphocyten, nicht aus dem Blut ableitete, sondern extravaskulär aus fixen Bindegewebszellen (Klasmatocyten) entstehen ließ. Marchand nämlich läßt die entzündlichen Lymphocyten aus wuchernden Bindegewebszellen brutweise entstehen und leitet aus ihnen dann die rundlichen Plasmazellen ab. Diese wären dann zwar lymphocytiform aber histiogen, und diese histiogene indirekte Entstehung wäre zu trennen von der direkten, die Unna annimmt.

Jedenfalls sind sich die Forscher darüber einig, daß, wie Unna schon annahm, Marschalkosche Plasmazellen nur bei entzündlichen Reizen entstehen, nicht nur in der Cutis, sondern überall im Bindegewebe, wahrscheinlich, wie Enderlen und Justi annehmen, durch exogene Aufnahme einer chromaffinen Substanz: ferner daß die Plasmazellen zum Teil nur eine besondere Abart der entzündlichen runden lymphocytoiden Granulationszellen sind und mit diesen in Eine Gruppe gehören; nur pathologische Modifikationen derselben sind. Es ist nur die Frage, einmal, wann und wo solche Plasmazellen aus lymphocytoiden Rundzellen entstehen, und zweitens — woher stammen, welcher Natur sind diese lymphocytoiden Rundzellen, welche sich gelegentlich in die Marschalkoschen Plasmazellen umformen?

Pappenheim ist nun unter Berücksichtigung alles dessen, was festgestellt scheint, zu folgender Anschauung vom Wesen der entzündlichen Rundzellen und Plasmazellen gekommen.

Bei stark entzündlichen Reizen (Toxine, pyogene Kokken), sei es, daß sie akut oder chronisch wirken, kommt es aus den funktionell gereizten Gefäßen des Entzündungsherdes zur hämotogenen Emigration myelogener neutrophiler polynucleärer Leukocyten, die das lädierte Gewebe infiltrieren und die Noxe zu beseitigen suchen. Die Toxine diffundieren in die Gefäße hinein und locken chemotaktisch die in den entzündlichen Kapillaren zufällig vorbeipassierenden Leukocyten in Menge an. Beim Abklingen der Entzündung bezw. beim Wirken anderer Reize (Tuberkelbazillen, Proteine, Granulationsgeschwülste) kommt es zur produktiven granulierenden chronischen lymphocytoplastischen Neubildung. Das um das reizende Agens und lädierte Gewebe herumliegende peripherisch benachbarte „gesunde" aber reaktiv gereizte Gefäße (Gefäßwände etc.) reagiert durch Neubildung von Lymphocyten, die nunmehr ihrerseits an und in das ganze lädierte Gewebe mit samt seinem Entzündungsherd heranwandern. Bei einer Entzündung kommt es also zuerst zu aktiver chemotaktischer Emigration der polynucleären Leukocyten, dann zur extravaskulären Neubildung von Lymphocyten. Zuerst tritt funktionelle Reizung der Gefäße des lädierten Gewebes in bezug auf ihren Inhalt ein, dann plastische Reizung der Gefäßwände des reagierenden Gewebes; d. h. das lädierte Gewebe wird zuerst passiv infiltriert durch den flüssigen und morphotischen Gefäßinhalt (Depot von transportierten Leukocyten), dann aber reagiert die gereizte Umgebung aktiv durch Proliferation von lymphoiden Elementen (Lymphocytenwall, Granulom) und Gefäßwandsprossung. Dabei produzieren auch z. T. die Endothelien und Perithelien (Marchandsche Klasmatocyten), eine Brut lymphocytoider Elemente; andererseits wuchern und hyperplasieren die Kapillaren durch Vermehrung der vasoformativen Zellen. Die teils durch Vermehrung, teils durch Neubildung entstandenen kleinen lymphocytischen Rundzellen sind mobil und wandern dann ebenfalls, aber peripherisch von außen her, an den Entzündungsherd heran, ihn in toto einkapselnd, durch Phagocytose reinigend und organisierend, in dessen Zentrum zu Beginn der Entzündung die polynucleären Leukocyten durch Phyocytose und Sekretion von Schutzstoffen, die direkte Noxe selbst zu beseitigen gesucht hatten. Im einzelnen sind in betreff der lymphocytiformen

kleinen entzündlichen Rundzellen folgende verschiedene Modi ihrer Abkunft und Bildung anzunehmen.

Mit MARCHAND und BORST ist anzunehmen, daß die Gefäßwände, Perithelien und Endothelien, vielleicht auch aber sonstige Bindegewebszellen unter entzündlichen Reizen eine Brut lymphocytoider Elemente durch Proliferation produzieren, zuerst großer Makrophagen (große mononucleäre leukocytoide Wanderzellen) und dann aus diesen durch amitotische Proliferation entstehende kleine lymphocytoide Gebilde.

Auch an anscheinend normalen Orten entsteht derartiges schon ohne manifeste Entzündung in geringem Maße dauernd. Daher stammen dann die leukocytoiden Wanderzellen des normalen Gewebes. Bei entzündlicher lymphocytoplastischer Reizung vermehren sich dann auch diese präformierten Wanderzellen in loco (MAXIMOW).

Drittens hypertrophieren bezw. hyperplasieren die eventuellen RIBBERTschen echten extravasalen Lymphocytenfollikel des Bindegewebes, wo solche vorhanden sind. Von Lymphocytenemigration aus den Blutgefäßen, d. h. von Diapedese hämatogener bezw. echter lymphato-myelogener Lymphocyten durch die Kapillarwände ist aber nirgends in wesentlichem Maße die Rede. Höchstens könnten aus den offenen Lymphseen Lymphocyten noch hinzu wandern und sich vermehren. Solcher Art sind also die Granulationszellen produktiver Entzündungen. Entweder sind es neugebildete histiogene lymphocytoide Wanderzellen oder extravasal gebildete RIBBERTsche Lymphocyten, aber keine aus dem retikulären Gewebsapparat stammende hämatogene emigrierte Zellen, keine Extravasathaufen und passiv verschleppte Depots echter Lymphocyten des Blutes. Da RIBBERTsche Follikel vielfach nicht nachweisbar sind, ist im wesentlichen histogene Abkunft anzunehmen. Ähnlich bildet sich ja auch auf anämischer Basis aus gereiztem Fettmark lymphoides rotes Mark.

Alle diese verschieden gebildeten entzündlich vermehrten Rundzellen können nach MARCHAND und PINCUS retrograd durch Vermittlung des Lymphstroms wieder ins Blut gelangen. Andernfalls kann sich dieses Rundzellgewebe, soweit es nicht regressiv zugrunde geht und resorbiert wird, in Fibroblasten und narbig-fibröses Dauerbindegewebe umformen. Jedenfalls handelt es sich bei der lokalen chronisch produktiven oder granulirenden lymphocytoplastischen Entzündung lediglich um eine lokale Angelegenheit des reagierenden Gewebes, nicht aber, wie bei der akuten mit Leukocytose einhergehenden Entzündung und Erkrankung, um eine Mitbeteiligung und generelle chemotaktische Reizung des Knochenmarkssystems (oder der regionären Lymphdrüsen). Zu Lymphocytose kommt es nur bei entsprechender lokal-entzündlicher Reizung von (Drüsen und) Knochenmark (akute Leukämie), doch sind die „Metastasen" bei dieser Krankheit nicht auf diese, d. h. auf Emigration zu beziehen, sondern sind ebenfalls äquivalente entzündliche lymphadenoide Hyperplasien präformierter Lymphome oder lymphatischer Neoplasien, die selbst zur Lymphocytose beitragen.

Wir hätten somit alles in allem drei verschiedene Formen entzündlicher lymphocytoider Rundzellen, alle drei verschiedener Herkunft:

1. Echte Lymphocyten, aber extravasal im entzündeten Gewebe selbst vermehrt. Sie stammen z. T. aus den Lymphspalten, z. T. aus den extravaskulären RIBBERTschen lymphadenoiden Follikeln, welche bei Entzündung hypertrophieren und hyperplasieren. Diese echten Follikel, die als solche postembryonal weit verbreitet im Organismus sich finden, ohne indes ubiquitär zu sein, sind embryonal nach SAXER aus primären Wanderzellen entstanden, welche ihrerseits aber aus Gefäßwandzellen, Endothelien, Klasmatocyten etc. bindegewebiger Natur hervorgehen;
2. lymphocytoide Rundzellen, hervorgegangen aus der entzündlichen starken Vermehrung der präformierten lymphocytoiden Wanderzellen des Bindegewebes. Diese selbst sind postembryonal entstanden zu denken, hervorgegangen aus

einer unter latenten Reizen vor sich gehenden spärlichen Proliferation bindegewebiger Gefäßwandzellen;

3. lymphoeytoide Rundzellen, die erst unter dem Entzündungsreiz ad hoc als junge Zellbrut neu gebildet werden durch eine Proliferation der gereizten fixen bindegewebigen Gefäßwandzellen.

Also die RIBBERTschen Lymphomparenchymzellen sind echte extravaskuläre Lymphocyten im Bindegewebe, die embryonal aus fixen Bindegewebszellen entstanden sind, bei der Entzündung aber lediglich amitotisch und mitotisch sich vermehren.

Die extravaskulären lymphocytoiden Wanderzellen des Bindegewebes entstehen fortlaufend postembryonal aus fixen Bindegewebszellen, vermehren sich als solche bei der Entzündung durch Zellteilung.

Drittens aber werden bei der Entzündung neue histogene Lymphocyten erst ad hoc neoplastisch gebildet durch jetzt erst stattfindende plastische Reizung fixer Bindegewebszellen, welche bei der Granulation proliferieren und hiermit eine junge Brut indifferenter Rundzellen produzieren.

Aus allen diesen drei genannten Zellformen können nun Plasmazellen entstehen. Unter besonderen Umständen nämlich, bei gewissen Formen entzündlicher Blutplasmaexsudation, tritt pathologische Granoplasmaspeicherung auf, eine Art von Hypertrophie. Diese hat statt sowohl an den fixen Stromazellen, als auch an den oben erwähnten, z. T. von diesen abstammenden histogenen leukocytoiden und lymphocytoiden Rundzellen; ja schon normaliter ist solches u. U. der Fall bei den normalen Wanderzellen gewisser Örtlichkeiten (MARSCHALKO), gewissermaßen als physiologisches Vorbild der entzündlichen Plasmazellbildung.

Auf diese Weise entstehen einmal die „normalen" Plasmazellen aus den präformierten Wanderzellen (MAXIMOW), ferner die drei Arten pathologischer entzündlicher Plasmazellen im rundzelligen Granulationsgewebe chronischer produktiver Entzündungen des Bindegewebes. Außerdem nehmen aber auch fixe Bindegewebszellen bei derartiger entzündlicher Reizung Granoplasma auf, und auf diese Weise entstehen aus fixen Bindegewebszellen die im Plasma gefärbten Bindegewebszellen (desmoiden Plasmazellen von UNNAschem Typ und L. EHRLICHS Übergangszellen von Bindegewebszellen zu lymphocytoiden Plasmazellen); im übrigen ist zu bemerken, daß bei den runden lymphocytoiden Plasmazellen vom MARSCHALKOschen Typ aus leukocytoiden großen Rundzellen die großen eigentlichen Plasmamutterzellen vom ovalären Typ MARSCHALKOS, aus kleinen lymphoeytoiden Elementen aber nach BENDA ein Teil der kleinen UNNAschen Plasmatochterzellen hervorgehen.

Hierbei geht anscheinend die Nucleinvermehrung, Substanzaufnahme und Chromatokinese im Kerne der Plasmaumwandlung vorauf; erst Radkernstruktur, dann Zelleibschromophilie. Wir finden somit als Vor- oder Zwischenstufen fixe Bindegewebszellen und mobile Wanderzellen beide mit Radkern ohne basophiles Granoplasma [Übergangszellen zu Plasmazellen (s. vorige Tafel)]. Ob kleine Plasmatochterzellen mit chromophilem Granoplasma als solche durch direkt fortgesetzte Proliferation aus großen mit Granoplasma beladenen leukocytoiden Wanderrundzellen entstehen, ist fraglich; jedenfalls gehen die kleinen Plasmazellen auch aus kleinen lymphocytoiden granoplasmafreien Vorstufen hervor. Schließlich können nach L. EHRLICH große Plasmazellen nicht nur entstehen, wie oben geschildert, durch exogene Granoplasmaaufnahme in große leukoeytoide Rundzellen histiogener Abstammung, also indirekt durch Vermittlung granoplasmafreier Gebilde, sondern auch direkt dadurch, daß bereits granoplasmaführende fixe Bindegewebszellen proliferieren und als solche schließlich eine Brut größerer granoplasmatischer Rundzellen produzierten. Aber auch alle diese mobilen runden Plasmazellen können ähnlich retrograd ins Blut gelangen

wie die granoplasmafreien entzündlichen histioiden Lymphocyten (MARSCHALKO), und diese Formen sind es, die alsdann im Blut als TÜRKS Reizungsformen figurieren.

Rekapitulieren wir also, so hätten wir folgendes: Es entstehen aus fixen Bindegewebszellen durch fortgesetzte Proliferation erst große leukocytoide mobile Rund- und Wanderzellen und aus diesen eine Brut kleiner lymphocytoider Elemente. Durch Granoplasmaspeicherung werden die fixen Bindegewebszellen zu fixen UNNAschen Plasmazellen, die leukocytoiden Zellen zu großen Plasmazellen, die lymphocytoiden Elemente zu kleinen Plasmazellen. Andererseits gehen wohl auch aus UNNAschen Plasmazellen durch Proliferation große MARSCHALKOsche Plasmazellen und aus diesen kleine Plasmatochterzellen hervor. Wir hätten also drei Typen Plasmazellen zu unterscheiden, eine fixe Art (UNNAsche Plasmazellen, im Plasma gefärbte Bindegewebszellen), zwei mobile Arten, große MARSCHALKOsche makrolymphocytoide Plasmazellen und kleine mikrolymphocytoide Plasmatochterzellen. Letztere zwei Typen sind von lymphocytoidem Habitus und mobil und stehen morphologisch dem fixen UNNAschen Typ gegenüber, gehören aber genetisch mit letzterem doch in Eine Entwicklungsreihe. Es sind also alle drei histioide Elemente. Geht das Granulom bezw. Plasmom in Narbengewebe über, so finden sich KROMPECHERsche Übergangszellen. Mit hämatogenen intravasalen adenogenen (lymphatisch-medullären) Lymphocyten haben alle diese Gebilde nichts zu tun; sie entstehen in ihrer Mehrzahl nicht durch Emigration hämatogener Lymphocyten. Solche eigentliche Blutlymphocyten kommen kaum in den entzündeten hämatopoetischen Organen geschweige denn in entzündetem Bindegewebe in die Verlegenheit, zu Fibroblasten zu werden, denn in entzündeten Lymphdrüsen liefern wohl Kapsel und Trabekel die desmoplastischen Granulationszellen. Fibroblasten entstehen somit vielmehr nur unter Wahrung der Kontinuität des gewebsphylogenetischen Zusammenhangs, d. h. nur aus lokal und autochthon entstandenen histogenen lymphocytoiden Elementen durch Vermittlung der KROMPECHERschen Übergangszellen.

Die histogenen Lymphocyten (lymphocytoiden Elemente) sind den hämatogenen resp. lymphatogenen eigentlichen Lymphocyten nur morphologisch und tinktoriell homolog, aber wohl nicht funktionell biologisch in ihren Schicksalen und Aufgaben äquivalent. Wie aber jene zu Granulocyten, z. B. normaliter zu eosinophilen Myelocyten, pathologisch zu Mastzellen werden, so auch die histogenen Lymphocyten. Dadurch entstehen eosinophile und basophile stets mononucleäre Wanderzellen ihstogener Abkunft. Letztere können auch aus fixen eosinophil und basophil gekörnten Stromazellen durch Proliferation entstehen, welch letztere (Klasmatocyten RANVIERS) aus ungekörnten fixen Stromazellen (Klasmatocyten MARCHANDS) hervorgegangen zu denken sind. Auch lymphocytoide Plasmazellen können Mastzellgranula erhalten resp. Wandermastzellen können unter entzündlichen Reizen basophiles Chromoplasma speichern. Alsdann entstehen KROMPECHERsche Plasmamastzellen mit Radkernen, welche nichts weiter sind wie in Plasmazellen übergegangene mucoid degenerierte histiogene Lymphocyten.

Siehe Schema p. 75.

Diesen histogenen lymphocytoiden Plasmazellen entsprechen nun und stehen gegenüber auch wirkliche lymphocytäre Plasmazellen lymphato-myelogener (besser als hämatogener) Abkunft. Diese kommen aber nicht im entzündeten Bindegewebe, sondern nur in gereizten Retikulärgewebsformationen vor.

Werden nämlich die Lymphdrüsen oder das retikuläre Gewebe von gewissen entsprechenden Reizen getroffen (Tonsillarhypertrophie, akute Leukämie, Schlafkrankheit), so wandeln sich daselbst die großen Keimzentrumszellen um in große Plasmazellen vom Typ MARSCHALKO, die kleinen peripherischen Lymphocyten in kleine Plasmatochterzellen (PAPPENHEIM, BENDA). Natürlich können auch diese u. U. in das Blut gelangen (MARSCHALKO); dabei würden dann ebenfalls die großen Zellen als TÜRKS Reizungsformen figurieren, die somit histiogener wie lymphato-myelogener Abkunft sein können, was man ihnen allerdings im Blut, welches ja eine Vertretung aller Organe

Schema.

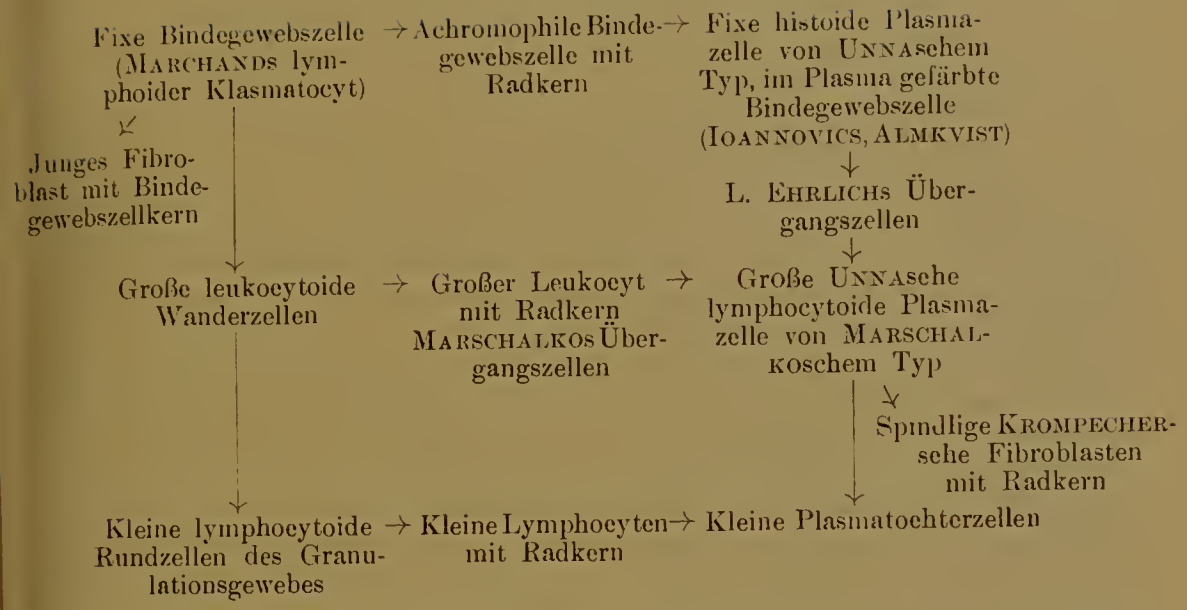

ist, nicht ansehen kann. Im Blut also kann man sowohl histogene wie lymphatogene Elemente, Lymphocyten und Plasmazellen lymphatogener und histogener Abkunft antreffen. Zu beachten ist aber, daß diese lymphocytären Plasmazellen nur in entzündlichen hämatopoetischen Organen bezw. lymphadenoidem Gewebe, nicht im sonstigen entzündeten fibrillären etc. Bindegewebe vorkommen bezw. gebildet werden. Im letzteren gibt es allenfalls u. U. lymphocytäre Plasmazellen aus Ribbertschen Follikeln, sonst aber überwiegend nur histiogene lymphocytoide Plasmazellen, aber keine emigrierten adenogenen Lymphocyten oder gar lymphocytäre Plasmazellen. Umgekehrt werden z. T. aber auch in entzündeten hämatopoetischen Apparaten histiogene Plasmazellen aus den Stromazellen der Trabekel und Kapsel gebildet.

Wir können somit der Herkunft nach zwei verschiedene Arten Plasmazellen unterscheiden.

1. Die histiogenen:
   a) die fixen Unnaschen desmoiden spindeligen Bindegewebsplasmazellen;
   b) die mobilen Marschalkoschen lymphocytoiden Mutter- und Tochterplasmazellen, welche erstere ursprünglich auch aus obigen fixen Zellen direkt oder indirekt abzuleiten sind.

   Diese Marschalkoschen Zellen entstehen einmal fast schon physiologisch an bestimmten Orten aus ungekörnten Wanderzellen des Bindegewebes;

   ferner pathologisch bei der Entzündung einmal aus histioiden fixen Plasmazellen durch Proliferation, ferner aus den sich lokal vermehrenden lymphocytoiden Rund- und Wanderzellen, also histiogenen Lymphocyten.
2. Die lymphato-myelogenen oder lymphocytären.

   Diese entstehen extravaskulär aus echten Lymphocyten der großen hämatopoetischen Apparate (Drüsen, Milz, Knochenmark, Thymus, Solitärfollikel) sowie der kleinsten schlummernden Ribbertschen Knötchen, hier und da schon sporadisch unter angeblich normalen Verhältnissen, gewöhnlich in Menge bei gewissen entzündlichen Vorgängen (Skrofulose, Pseudoleukämie, Typhus etc.).

Unter angeblich normalen Verhältnissen gehen also sowohl echte Lymphocyten des retikulären Lymphapparates, wie lymphocytoide Wanderzellen des fibrillären Bindegewebes sporadisch in rundliche Plasmazellen über.

Der Form nach unterscheiden wir ebenfalls zwei Arten von Plasmazellen:

1. die fixen spindeligen histioiden Plasmazellen vom Unnaschen Typ;

2. die rundlichen mobilen Plasmazellen vom Marschalkoschen Typ. Letztere sind
   a) histiogen (lymphocytoid),
      entstanden aus fixen Plasmazellen (L. Ehrlich, Iovannovics),
      entstanden aus histiogenen mononucleären mobilen Leukocyten und lymphocytoiden Wanderzellen;
   b) lymphato-myelogen (lymphocytär),
      entstanden aus echten Lymphocyten in loco innerhalb der hämatopoetischen Apparate und der Ribbertschen Follikel.

Hämatogene Plasmazellen, entstanden aus ursprünglich lymphatomyelogenen Lymphocyten, sei es im Blut gebildet, sei es nach der Emigration im entzündeten Gewebe, gibt es nicht. Doch kommen Plasmarundzellen im Blut vor, und zwar sowohl lymphatomyelogene wie histiogene.

Wie wir somit in vorstehendem gesehen haben, entstehen in der Tat Plasmazellen auch aus Lymphocyten bezw. gibt es lymphocytogene Plasmazellen, nur sind diese Lymphocyten keine hämatogenen aus dem Blut stammende emigrierte Zellen des Gefäßinhaltes, sondern, soweit sie wirklich echte Lymphocyten sind, sind sie en masse angehäufte Parenchymzellen extravaskulärer Lymphomfollikel, wie solche hie und da präformiert schon im Gewebe selbst, also auch im entzündeten Gewebe (sie fehlen z. B. in der Cornea) vorkommen können. Aus diesen entstehen die lymphocytären Plasmazellen lymphatogener Abkunft, ebenso wie in entzündeten Lymphdrüsen. Meist aber handelt es sich bloß um histiogene Lymphocyten sog. lymphocytoider Wanderzellen, welche sich präformiert ubiquitär zerstreut und mobil im Gewebe finden und von fixen Stromazellen abstammen und sich unter entzündlichen Reizen vermehren bezw. von fixen Stromazellen neugebildet werden. Dieses sind die lymphocytoiden Plasmazellen histiogener Abkunft.

Neben allen diesen lymphocytären und lymphocytoiden mobilen Plasmazellen lymphatogener und histiogener Abkunft bestehen aber noch die verschiedenen histioiden bezw. desmoiden Plasmazellen, die im Plasma gefärbten Bindegewebszellen und Fibroblasten von Unna, Ivannovics, Enderlen-Justi, Almkvist, L. Ehrlich und Krompecher. Dieses sind einmal Bindegewebszellen, die unter entzündlichen Reizen ebenfalls ebenso wie die leukocytoiden mobilen Wanderzellen entzündliches Exsudat gespeichert haben (Unna), ferner Übergangszellen von diesen zu Marschalkoschen Plasmazellen (Ivannovics, L. Ehrlich, Almkvist, Enderlen-Justi), bezw. Übergangszellen von Plasmazellen zu Fibroblasten (Krompecher).

Bei gewissen latenten normalen Reizen bilden sich vereinzelte Plasmazellen je nach dem Ort des Reizes einmal in den lymphatischen Apparaten aus Lymphocyten (lymphatomyelogene Plasmazellen), sowie in anderen Fällen im fibrillären Bindegewebe aus lymphocytoiden Wanderzellen (histiogene Plasmarundzellen).

Bei lokaler Entzündung des Bindegewebes entstehen nebeneinander simultan histiogene Plasmarundzellen einmal aus fixen Bindegewebszellen und chromaphilen Bindegewebsplasmazellen, ferner aus lymphocytoiden Wanderzellen — dann aber auch lymphatogene Plasmazellen aus den extravaskulär gebildeten Lymphocyten Ribbertscher Follikel, wenn solche zufällig gerade vorhanden sind.

Bei lokaler Entzündung des lymphopoetischen Apparates kommt es ebenfalls sowohl zur Hyperplasie der Parenchymzellen und Bildung lymphatogener Plasmazellen wie zur lymphocytoplastischen Proliferation der Stromazellen und Bildung lymphocytoider Plasmazellen.

Bei gewissen generalisierten konstitutionellen infektiös-toxischen entzündlichen Prozessen (Typhus, Pseudoleukämie) kommt es sowohl zu allgemeiner entzündlicher Reizung des lymphatischen Apparats wie zu multipler lokaler Granulombildung im Bindegewebe.

Hierbei entstehen einmal lokale Granulationsvorgänge: a) Neubildung und Vermehrung lymphocytoider Rundzellen mit Umbildung in histiogene lymphocytoide

Plasmazellen; b) Hyperplasie kleinster Ribbertscher Follikel der gereizten Örtlichkeiten mit Vermehrung ihrer Lymphocyten und Übergang derselben in lymphocytäre Plasmazellen;

ferner allgemeine entzündliche Hypertrophie auch der gesamten großen retikulären Gewebsapparate, der Lymphdrüsen, Milz etc., mit lymphocytoplastischer Proliferation ihrer Stromazellen und Vermehrung ihrer Parenchymzellen und Übergang vieler derselben in lymphato-myelogene lymphocytäre Plasmazellen.

Im Gegensatz dazu handelt es sich nach Benda angeblich bei lymphadenoider Leukämie nicht um entzündliche Hypertrophie des lymphatischen Apparates und vaskularisierte Granulationsbildung des Bindegewebes, sondern lediglich um echte Hyperplasie des lymphatischen Apparates und der Ribbertschen Follikel im Bindegewebe. Hier fände dann keine entzündliche Plasmazellbildung statt, obwohl die „metastatischen" Leukome und Lymphocytome fast ganz den pseudoleukämischen Lymphomen und den Typhomen gleichen. Überhaupt ist echte und entzündliche Geschwulstbildung, mitotische Hypertrophie und Hyperplasie von lymphadenoidem Retikulärgewebe und fortgesetzte Proliferation (Granulation) des Bindegewebes zu neugebildetem vaskularisiertem Rundzellgewebe schwer auseinanderzuhalten[1]). Sowohl aus den Entzündungsherden des Bindegewebes wie von entzündlich gewissen lymphopoetischen Organen gelangen histiogene oder echte Lymphocyten u. U. auch Plasmazellen ins Blut. Besonders stark ist die Lymphocytose oder Phlogocytose, wenn das Knochenmark affiziert ist (akute Leukämie). Bei hyperplastischen Reizungen der lymphatischen Gewebe besteht nur Aleukämie, bei denen des Knochenmarks allein kann es zu echter Lymphocytenleukämie kommen. Die akute Lymphocytenleukämie scheint eher ein entzündlicher Granulationsprozeß des Kochenmarks zu sein (s. Prototyp 14 Radkernzellen) mit starker Hyperlymphocytose, als eine echte Hyperplasie.

Bei gewissen nicht lokalen, sondern generellen Konstitutionskrankheiten, Infektionen und Intoxikationen geht also auf jeden Fall eine Produktion lymphatogener Plasmazellen einher gleichzeitig mit Produktion histiogener, lymphocytoider und desmoider Plasmazellen. Es kommt nämlich bei gewissen chronisch produktiven lymphocytoplastischen Reizen sowohl zur Hyperplasis der präformierten Lymphdrüsen wie zur gleichzeitigen Neoplasis von histogenen Lymphomen und Granulomen (Typhus abdominalis, Pseudoleukämie). Sind nun diese konstitutionellen Lymphocytoplasien nach Art und Virulenz der Reizung sowie Art und Disposition des gereizten Gewebes von besonderer Natur, dann gehen sowohl die lymphatogenen wie auch die histogenen Lymphocyten in Plasmazellen über. Dort entstehen vergrößerte Keimzentren, hier „metastatische" Plasmome. Es scheint, daß derartiges, wie gesagt, sich nur auf entzündlicher Basis abspielt, nicht aber bei reiner autonomer Geschwulstbildung statthat; also nicht bei echter chronischer Lymphocytenleukämie mit ihrem malignen aleukämischen Vorstadium und bei Lymphosarkombildungen, sondern nur

1) Pröscher will neuerdings die Verschiedenheiten zwischen granulomatös-entzündlicher Pseudoleukämie mit bloßer Lymphoeytose und echter lymphomatöser (hyperplastischer?) Lymphocytenleukämie mittels der chemotaktischen Theorie erklären. Bei Pseudoleukämie wirke die Noxe konstitutionell multipel lokalisiert im ganzen lymphopoëtischen Gewebsapparat und den besonders durch die Gefäßverhältnisse disponierten Gewebsörtlichkeiten, zu denen sie embolisch (quasi pyämisch) metastatisch verschleppt wird. Besteht aber generelle Blutintoxikation (quasi Sepsis oder Toxinämie), wobei dann auch das gesamte Knochenmark durchseucht wird, so kommt es nach aleukämischem Vorstadium schließlich zu Leukämie. Im ersteren Falle nur geringe passive Ausschwemmung aus den multiplen äquivalenteneen Metastasen durch vis a tergo (Lymphocytose), im letzteren Falle starke aktive Emigration aus dem Knochenmark durch chemotaktische Reizung a fronte (Leukämie).

bei der entzündlich granulomatösen Pseudoleukämie Sternberg-Benda und der infektiösen akuten Leukämie, deren Blutveränderung wohl nur als fondroyente Hyperlymphocytose anzusehen ist. Es entsteht in diesem Falle eine Pseudoleucaemia plasmacellularis [Foa[1]), Micheli[2])] bezw. wenn sie myelogen ist, ein Myeloma plasmacellulare multiplex, bezw. malignes myelogenes Plasmom [Hofmann[3])].

Auch aus diesen entzündlich granulomatösen Plasmomen können, wie schon erwähnt, große und kleine Reizungsformen ins Blut gelangen, sowohl aus dem hypertrophisch-entzündlichen lymphadenoiden Gewebsapparat selbst, wie aus den neoplastischen lokalen „Metastasen" in den parenchymatösen Organen und sonstigem lokal gereizten Bindegewebe des Körpers.

Eine echte Leucaemia plasmacellularis und Reizungszellen-Leukämie indes dürfte, falls sich die Bendasche Anschauung vom entzündlichen Wesen lediglich der Pseudoleukämie und unsere Auffassung vom Wesen der Plasmazellen und Reizungszellen bewahrheitet, einstweilen nicht zu erwarten sein.

Das Auftreten von Reizungszellen (Plasmazellen) im Blut dürfte gerade vielmehr selbst bei noch so starker absoluter und selbst gemischtzelliger Hyperleukocytose gegen Leukämie und nur für eine besondere Art von infektiös-entzündlicher Granulomatose sprechen (s. unser Fall).

Unter welchen besonderen Umständen entzündliche Bindegewebszellen und Lymphocyten überhaupt zu Plasmazellen (Reizungszellen) werden und unter welchen Umständen diese dann (chemotaktisch direkt aus den Lymphdrüsen oder (durch Vermittlung des Lymphstromas) aus den Metastasen) ins Blut gelangen, ist eine andere noch weiter zu untersuchende Frage.

Wir haben also gesehen, daß die Plasmazellen (Reizungszellen, Phlogocyten) sowohl lokal bezw. in multiplen entzündlichen direkt gereizten Lokalitäten entstehen, wie auch von den konstitutionell auf dem Blutwege gereizten hämatopoetischen Apparaten (Lymphknoten, Drüsen, Milz und Knochenmark) gebildet werden können und aus all diesen Ortschaften u. U. in die Zirkulation gelangen. Eine Umwandlung von Lymphocyten und mononucleären Leukocyten im Blut selbst zu Reizungszellen scheint nicht angenommen werden zu dürfen. Aus dem Knochenmarkssystem (Türk) scheinen sie nur dann vornehmlich zu stammen, wenn eine besonders starke Reizungszellleukocytose vorliegt (unser Fall), da ja die architektonischen Verhältnisse des Knochenmarks einer größeren Ausschwemmung (Leukocytose, Leukämie) besonders günstig zu sein scheinen, jedenfalls viel günstiger als es bei entzündlichen Granulomen, sowie Milz und Drüsen der Fall ist. Ein spärliches Vorkommen scheint demnach eher für eine bloß lokale Herkunft in letzterem Sinne zu sprechen.

Jedenfalls aber dürfte ihr Vorkommen überhaupt für einen besonderen entzündlichen infektiös-toxischen Prozeß zu verwerten sein, während ihr Fehlen im Blut keineswegs gegen einen solchen spricht.

1) S. Fol. haematol., Bd. I, p. 166.
2) Ebenda, Bd. I, p. 440.
3) Ebenda, Bd. I, p. 441.

In unserm vorliegenden Falle könnten dieselben aus der entzündeten Leber oder Milz, aus dem tuberkulösen Gelenkfungus oder aber dem durch das cirrhotische Gift bezw. tuberkulöse Virus affizierten Knochenmark stammen, auf welches ja auch die simultane Myelocytose zu beziehen ist.

Wenden wir uns nun zur Besprechung der rechten Hälfte unserer Tafel.

Dieselbe enthält im Gegensatz zur linken lymphoiden Hälfte ausschließlich diesen entsprechende Formen von Granulocyten, und veranschaulicht uns die Entstehung der sogenannten polynucleären Leukocyten aus ihren Vorstufen, den mononucleären Myelocyten, denen wir hier zum ersten Male begegnen.

Beginnen wir mit der neutrophilen Reihe Fig. 34—71.

Hier sind zuerst einmal in Fig. 38—50 entsprechende Entwicklungsformen von Myelocyten den betreffenden Entwicklungsformen der großen mononucleären ungekörnten Leukocyten (Splenocyten) [Fig. 8—17] gegenüberstellt.

Im großen und ganzen bei beiden annähernd gleich großen Arten dasselbe Prinzip: Bohnen- und Hufeisenformbildung des Kerns. Dazu kommt, daß bei Hämatoxylinbeizenfärbung beide Zellarten in gleicher Weise ungekörnt und schwach oxyphil erscheinen.

Aber gewisse Unterschiede treten doch ohne weiteres sehr bald bei genauerem Zusehen zutage.

Erstens scheinen die Kerne der Myelocyten doch kräftiger gefärbt (reicher an Nucleinvorrat), wenn auch nicht ganz so dunkel, wie die aus ihnen entstehenden mehr trachychromatischen, noch reiferen polynucleären Leukocyten. Zweitens erscheinen sie straffer konturiert, weniger labil und plastisch als die zarten weichen Gebilde ihrer ungekörnten einkernigen Vorstufen, was sich namentlich zeigt bei Vergleichung der am meisten entsprechenden Formen 15 einerseits und 39 bis 42 andererseits, oder 16 und 50.

Auch erscheint die innere Kernstruktur präziser und ausgesprochener in der Zeichnung als bei den mononucleären ungekörnten Leukocyten.

Mit fortschreitender Differenzierung geht also auch eine Veränderung des inneren Kernhabitus Hand in Hand. Daselbe werden wir später in noch höherem Grade bei der Differenzierung der ungekörnten lymphoiden Zellformen zu Hb-führenden Erythroblasten finden.

Weiter kann man feststellen, daß die wirklich mononucleären und mehr oder weniger rundkernigen Formen bei den Myelocyten weniger oft in die Erscheinung treten als bei den unreiferen ungekörnten Formen. Mit Entstehung der Körnung in diesen setzt vielmehr gleich sehr bald eine leichte Buchtung des Kerns ein.

Schon an dieser und an der stärkeren und ausgesprochenen Kernzeichnung und Färbung sind die Myelocyten relativ leicht von den mononuclären Leukocyten auch bei Hämatoxylinfärbung zu unterscheiden, d. h. also bei Ausfall einer besonderen Sichtbarmachung ihrer spezifischen Granulation.

Doch gilt dieses nur für die schon etwas vorgeschrittenen Formen mit Übergangskernen. Zu diesen kommt auch noch als zweites Unterscheidungsmittel hinzu, daß ihr Cytoplasma etwas stärker oxyphil ist als das der nur schwach mit Eosin sich färbenden mononucleären Leukocyten, ferner daß sie kein hämatoxylinophiles Spongioplasma besitzen wie jene. Dieses ist eigentlich das beste Unterscheidungsmittel bei Hämatoxylinfärbung (natürlich darf nicht saures Ehrlichsches, lediglich Kerne färbendes Hämatoxylin angewendet sein, sondern ein relativ alaunarmes Hämatoxylin-reiches, wie das plasmafärbende Delafieldsche).

Schwieriger liegt allerdings die Sache bei etwaigen mehr karyosphärischen, großkernigen und plasmaarmen Myelocyten wie Fig. 38, welche annähernd solchen Formen wie Fig. 8 und 9 auf der lymphoiden Seite entspricht. (Großer gekörnter Pseudolymphocyt.)

Hier muß zugegeben werden, daß, falls nicht außerordentlich geübte Kenneraugen in Betracht kommen, bei der Einordnung solcher Formen in die noch ungekörnte oder bereits gekörnte Reihe vielfach der Willkür freies Spiel gelassen werden wird. Auch solche Formen zeigen nämlich vielfach einen noch gut erkennbaren Hauch und Anflug von Spongioplasma gerade wie die lymphoiden Zellen, und lediglich die bereits etwas prononcierte Kernstruktur gibt Veranlassung, diese Form bereits auf der rechten Seite der Tafel unterzubringen.

Die schwere Differenzierbarkeit hat seinen guten Grund. Es handelt sich nämlich um Übergangsformen der einen Zellart in die andere. Es sind dieses jene jungen einkernigen Myelocyten, welche bei Methylenblau-Eosinfärbung als gekörnte große Pseudolymphocyten imponieren, also als schmalrandige Gebilde mit großem rundlichen Kern und spärlichen Körnchen, nicht im oxyphilen Zelleib (wie bei den reiferen Myelocyten), sondern noch innerhalb eines basophilen Zelleibs. Es sind also Wolffs gekörnte myelogene Lymphoidzellen bezw. Nägelis gekörnte Myeloblasten.

Diese jungen ε-Myelocyten mit basophilem Cytoplasma entstehen also nicht homoplastisch durch Teilung aus fertigen reifen Myelocyten (mit oxyphilem Zellleib) — ein Modus der Myelocytenvermehrung, der natürlich auch vorkommt —, sondern heteroplastisch durch Differenzierung und Neubildung aus ungekörnten mononucleären Leukocyten (lymphoiden Myeloblasten, Splenocyten), wie etwa Fig. 8. Diese Fig. 8 ist, wie bereits erwähnt, selbst eine bloße Zwischenform zwischen großem Lymphocyt (Taf. II Fig. 1) und fertigem großen mononucleären Leukocyt (Taf. II Fig. 5, Protot. 14 Fig. 6), entspricht also den Formen jüngster mononucleärer Leukocyten wie Protot. 5 Fig. 2. Entsprechende Formen,

wie Fig. 38, deren Körnchengehalt bei noch restierender Cytoplasmabasophilie durch kombinierte Anilinfärbungen sicher gestellt ist, können füglicher Weise als „Promyelocyten" bezeichnet werden.

Die reifen Myelocyten dagegen mit breiterem Zellrand, sowie diejenigen jungen schmalrandigen Myelocyten, die homoplastisch durch Teilung aus schon präformierten gekörnten reiferen Myelocyten hervorgegangen sind, führen bei Hämatoxylinfärbung kein erkennbares Spongioplasma, und zeigen bei Methylenblau-Eosinfärbung keine Basophilie der Plasmagrundsubstanz, sondern führen die Körnung in oxyphilem Zellleib.

Wie aus den großen mononucleären ungekörnten lymphoiden Leukocyten schließlich als Endprodukt die fälschlich sogenannte „Übergangszelle" mit stark eingebuchtetem gelappten Kern hervorgeht (Fig. 16, 17), ebenso resultiert bei der gekörnten Reihe ein entsprechendes Gebilde Fig. 42 und 43. Auch hier bereits stärkere Kernfärbung und ausgesprochenere fortgeschrittenere Kernplastik, als Effekt der höheren Differenzierung der ganzen Zellart.

Ein Blick der Vergleichung läßt diese Zellgebilde sofort in Analogie bringen zu den eigentlichen polynucleären Zellformen Fig. 64—66 und Fig. 67—71. Sie verhalten sich wie diese, nur sind sie größer. Es sind also eine Art vielkerniger Riesenzellen, nur daß die echten Myeloplaxen und Megakaryocyten des Knochenmarks lymphoid, d. h. ungekörnt und basophil sind.

Aus der Existenz solcher Bilder (wie Fig. 42 und 43 neben Fig. 61 und 71) folgt, daß auch die gekörnten Myelocyten, ebenso wie die lymphoiden Zellformen, in mindestens zwei Größen vorkommen, entsprechend den großen Lymphocyten und großen mononucleären Leukocyten einerseits und den kleinen Lymphocyten und kleineren mononucleären Leukocyten andererseits.

Unten, speziell bei den eosinophilen gekörnten Formen, ist dieses durch die zufällig gewählten Bilder noch deutlicher (vergl. Fig. 72, 73 einerseits, Fig. 74—77 andererseits).

Daraus folgt also, daß die Bildungen der eigentlichen und gewöhnlichen polynucleären Leukocyten lediglich Entwicklungsstufen einer kleineren Myelocytenform sind.

Die Entwicklungsreihe der großen Form endet gewöhnlich schon bei Gebilden wie Fig. 50 (nur in pathologischen Fällen, wie hier, schreitet sie weiter fort zu Gebilden wie Fig. 42, 43); die Entwicklungsreihe des kleinen Myelocyten aber überholt ihre Ahnen und schließt ab mit der bekannten stark differenzierten Kernform des polynucleären Leukocyten.

Bei der eosinophilen Zellart könnte Fig. 77 als solcher kleiner Myelocyt gelten.

Bei den neutrophilen Formen ist vielleicht Fig. 35 als solche zu bewerten, also als neutrophiler kleiner Pseudolymphocyt, die direkte und eigentliche Vorstufe der polynucleären Leukocyten.

Ein vergleichender Blick mit Fig. 5—7 deckt auch sogleich den Unterschied gegenüber den kleinen ungekörnten Lymphocyten auch bei dieser sonst hierfür wenig geeigneten Hämatoxylinfärbung auf. Der Kern ist relativ kleiner und zeigt eine vom Lymphocytenschema abweichende Struktur.

Vielleicht ist Fig. 34 als etwas größere entsprechende Form, also als mittelgroßer einkerniger und rundkerniger Myelocyt aufzufassen, dessen nächste Weiterentwicklungsform die Fig. 36 und 37 wäre.

Möglicherweise aber handelt es sich auch um degenerierte Zelltypen, sogenannte kugelkernige einkernige polynucleäre Zellen (kontradictio in adjekto), durch Verklumpung der Segmente des polymorphen Kerns entstanden (wie andererseits nach Ehrlich ja auch polynucleäre Zellen durch Quellung wieder einkernig werden sollen). Diese „einkernigen Polynucleären" wären dann das Gegenstück zu den bei gewissen niederen Tieren, Fischen und Sauropsiden, sich findenden großen mononucleären lymphoiden ungekörnten Leukocyten mit zwei großen, deutlich getrennten Kernen.

Weiter zeigen unsere Abbildungen in Fig. 71 eine wirklich polynucleäre (multinucleäre), also vielkernige Zelle, durch Karyorrhexis entstanden.

Derartige Gebilde kommen bekanntlich normalerweise im Blute nicht vor. Sie finden sich dagegen bei Leukämie und im Eiter.

Die gewöhnlich sogenannten polynucleären Zellen sind vielmehr selber nur stärkere Grade der Polymorphose wie in Fig. 69 und 70.

Bei dieser Gelegenheit sei gleich wieder aufmerksam gemacht auf die feineren Unterschiede in der Kernbildung zwischen den polynucleären Neutrophilen Fig. 69 und 70 und den polynucleären Eosinophilen Fig. 78, 79. Dort die schlanken, stark ausgezogenen eleganten Stabkerne, hier größere rundliche durch fädige Brücken verbundene Kernkugeln.

Auch Gebilde wie Fig. 64—68 kommen wohl noch normalerweise im Blute vor und werden als polynucleäre Zellen bezeichnet, obwohl es sich nur um einen stärker gewundenen wurstförmig gekrümmten Kernstab handelt, der noch nicht durch fadenförmige Ausziehungen an mehrere Segmente zerteilt ist.

Andererseits rechnet man die Einkernigkeit, also das Hauptkriterium, das zur Nomenklatur eines Myelocyten berechtigt, nur bis zur stark gebuchteten reniformen Hufeisenform. Also die einfachen, plumpen Bläschenkerne wie Fig. 39—41, 44—49, wohl auch noch derart große, matt färbbare und etwas stärker gekerbte Kerne wie Fig. 50 gehören hierher.

Sobald aber der Kern beginnt, stärker färbbar zu werden, aus der mehr oder weniger rundlichen Blase in schlankere bilateral gestreckte Wurstformen überzugehen, oder Kerbungen und Verzerrungen anzunehmen, welche Übergänge zu den polynucleären Zellformen darstellen, so haben wir die verschiedenen Gebilde der zwei Riegen

Fig. 51—65. Einkernig sind sie noch, aber Myelocyten sind es nicht mehr, stark polymorphe polynucleäre Leukocyten aber noch nicht.

Auf die pathologische und prognostische Bedeutung dieser im normalen Blute fehlenden noch nicht ganz reifen Übergangszellen hat jüngst Arneth das Augenmerk gerichtet. Wir sind ihnen bereits im Protot. 4 Fig. 7—10 Protot. 8 Fig. 9 und 17 begegnet. Ich würde vorschlagen, sie als Arnethsche Zellen oder „Metamyelocyten" zu bezeichnen.

Schließlich wäre noch zu erwähnen, daß unser Fall keine Leukämie war, also nicht auf plastischer Wucherung des Knochenmarks oder des sonstigen lymphadenoiden Gewebsapparats beruhte.

Sowohl das ganze klinische Bild wie die pathologische Anatomie sprechen dagegen. Aber auch wichtige hämatologische Gründe sprechen gegen gemischtzellige Leukämie und selbst atypische myeloleukämoide Pseudoleukämie. Abgesehen von der zu geringen Zahl der Leukocyten, die ja bloß gegen ausgesprochene Leukämie, aber nicht gegen etwaiges aleukämisches Vorstadium spricht, fehlten erstens Mastzellen, zweitens waren eosinophile Zellen nur wenig vorhanden, speziell eosinophile Myelocyten außerordentlich selten. (Die Eosinophilen weisen übrigens eine besondere Degeneration ihrer Körnung auf. Dieselbe war nicht gut darstellbar und erschien nur wie ein feiner Chagrin.)

Weiter bestand eine überwiegende einseitige deutliche neutrophile Myelocytose und schließlich eine Türksche Phlogocytose (Reizungszelleukocytose, Plasmacytose, Plasmazelleukocytose). Somit ist schließlich selbst lymphadenoide medulläre Wucherung mit Reizungsmyelocytose ja sogar entzündliche medulläre Pseudoleukämie nicht gut anzunehmen, zumal bei derselben doch stets die lymphoiden Zellformen prävalieren und daneben gewöhnlich nur ε-Myelocyten, nicht α-Myelocyten auftreten, ferner aber auch keine so ausgesprochene Polynucleose besteht, wie hier.

Nein, es handelt sich auch hämatologisch, ebenso wie klinisch-anatomisch um eine bloße funktionelle (toxische?) Reizung entzündlicher Natur, nicht einen plastischen Geschwulstprozeß.

Von den sehr ähnlichen Blutbildern der leukämischen und diesen verwandten atypischen leukämoiden Wucherungsprozessen wird im III. Teil des Atlasses gehandelt werden.

Prototyp 1.

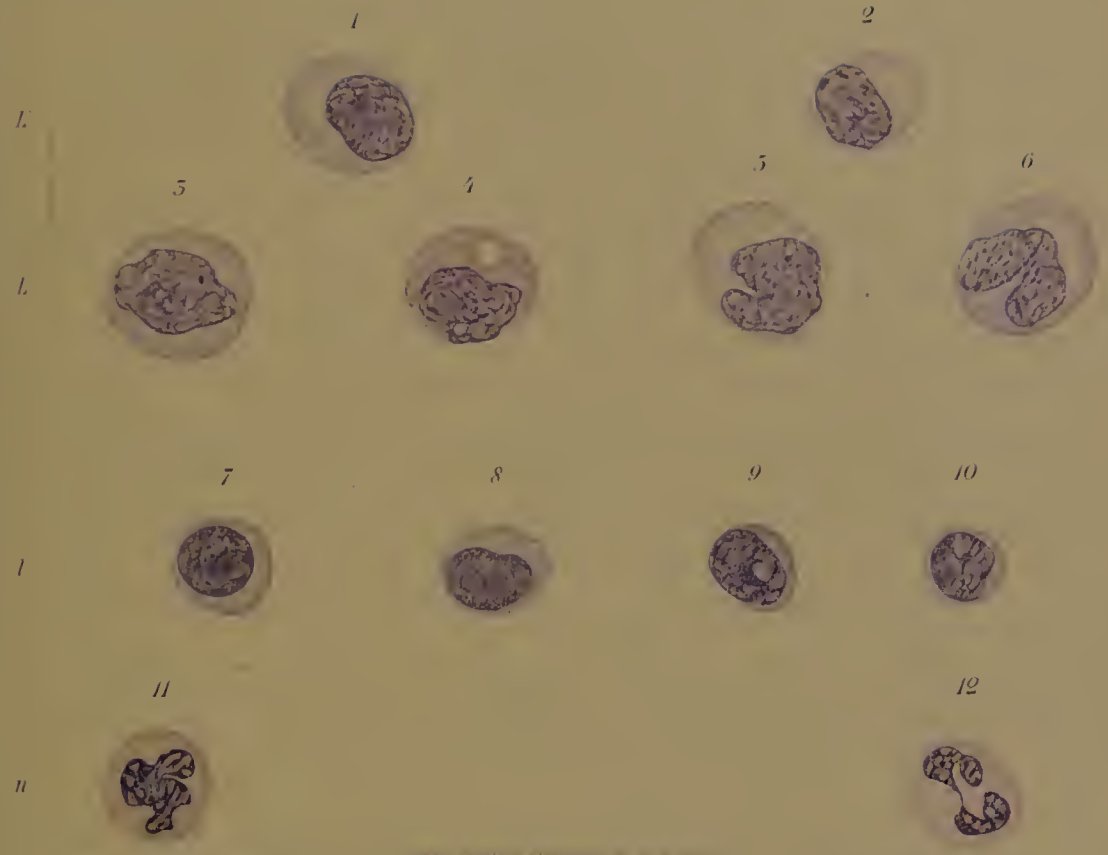

Prototyp 2.

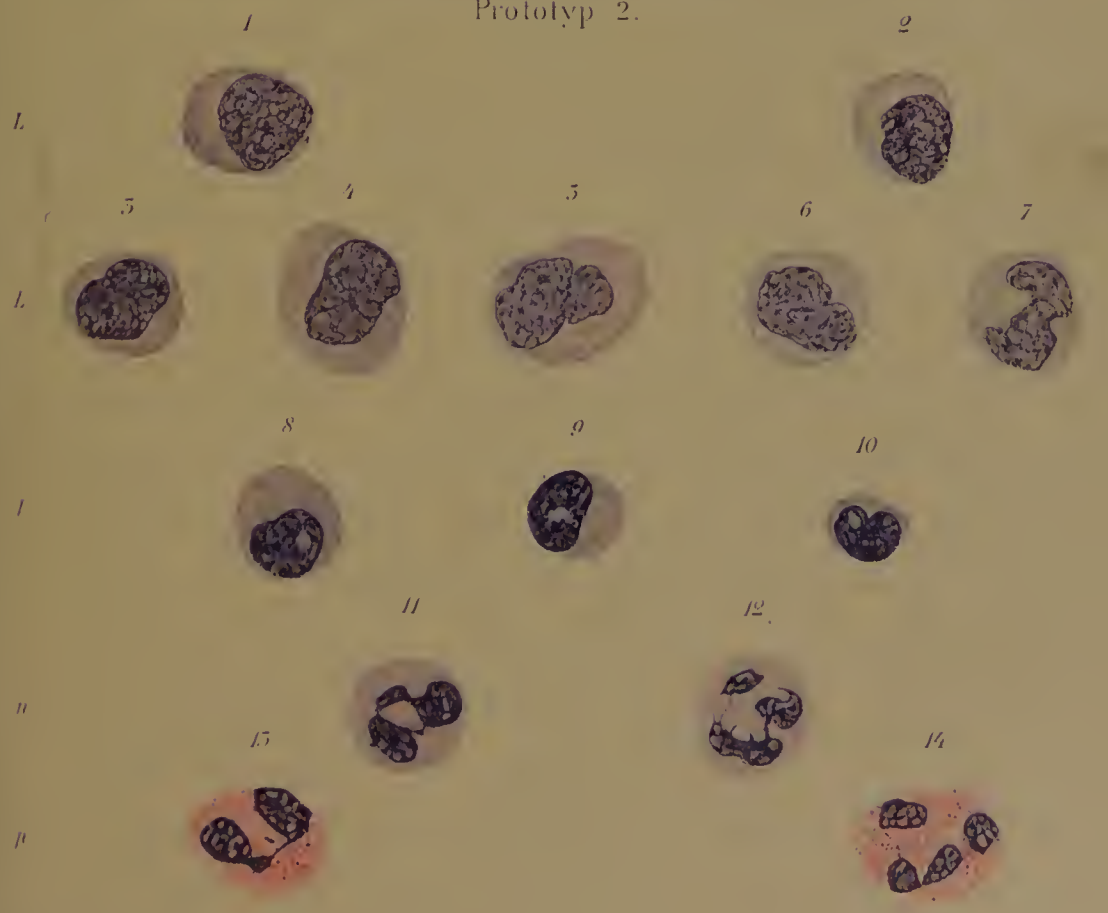

Verlag von Gustav Fischer in Jena.

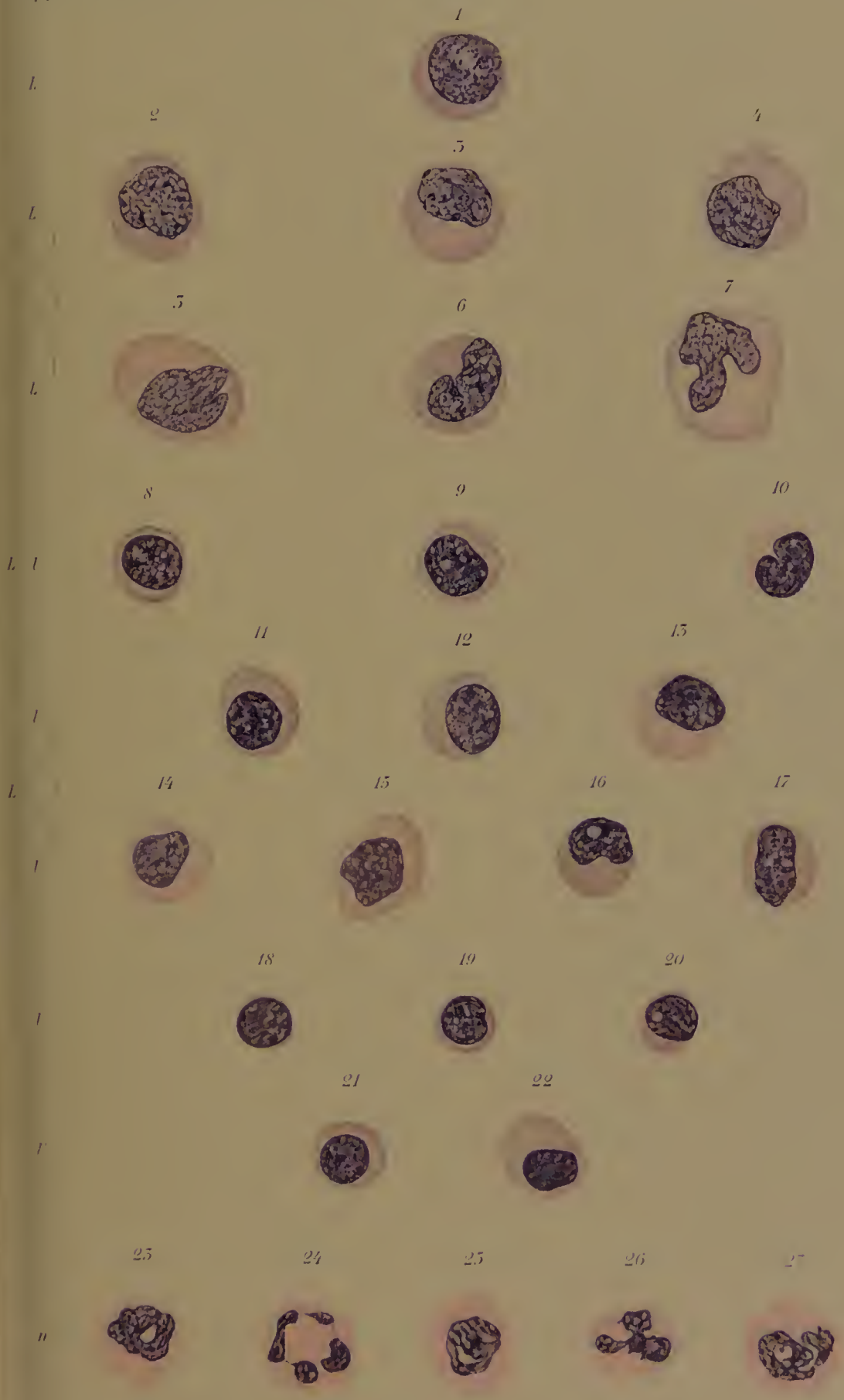

Druck von Gustav Fischer in Jena

Prototyp 4

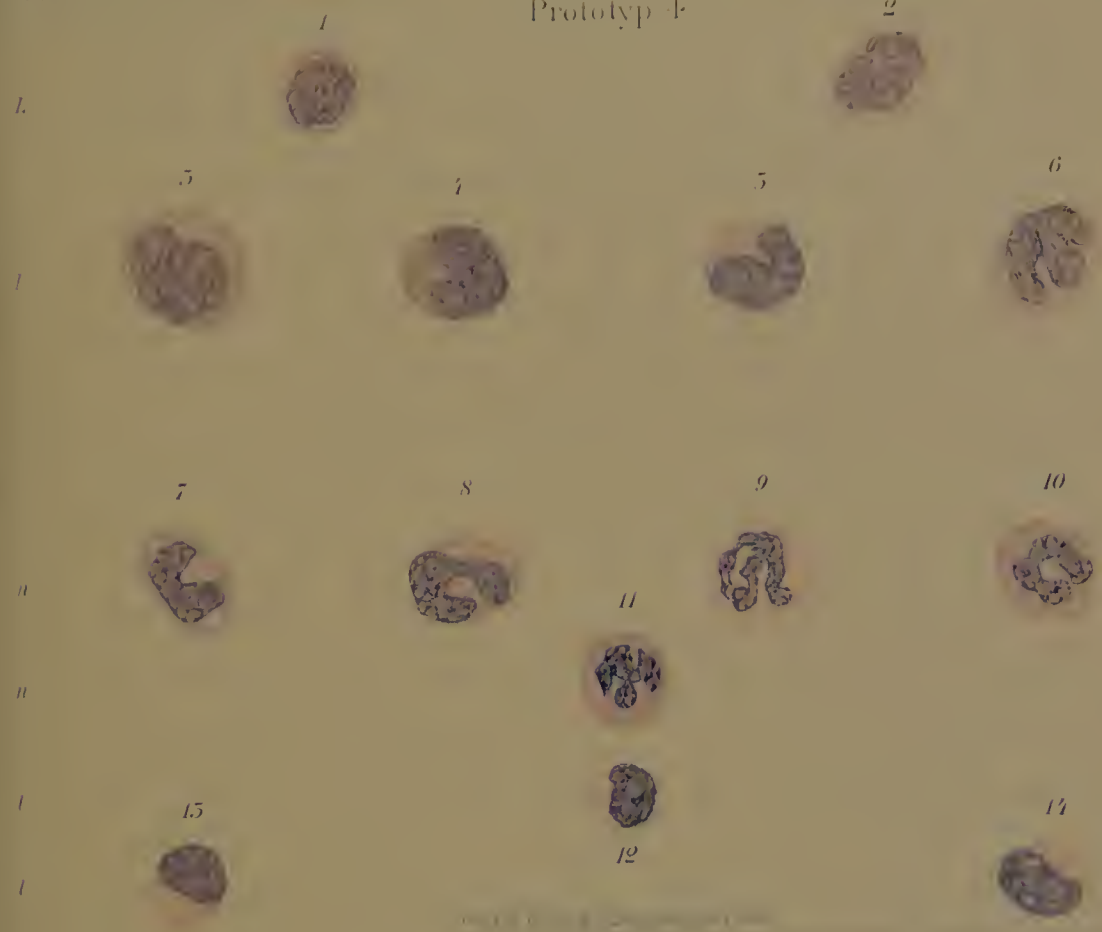

Prototyp 5

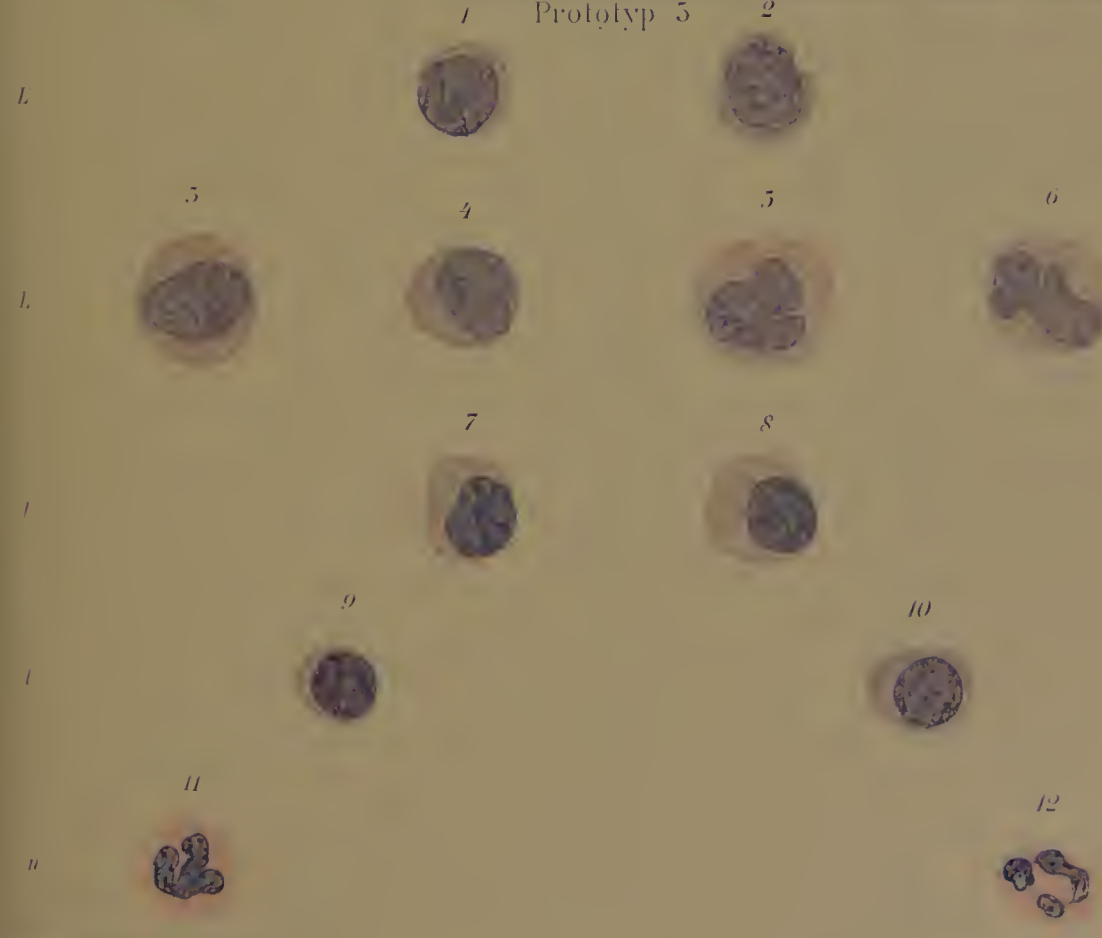

Prototyp 6

Prototyp 7

Gustav Fischer

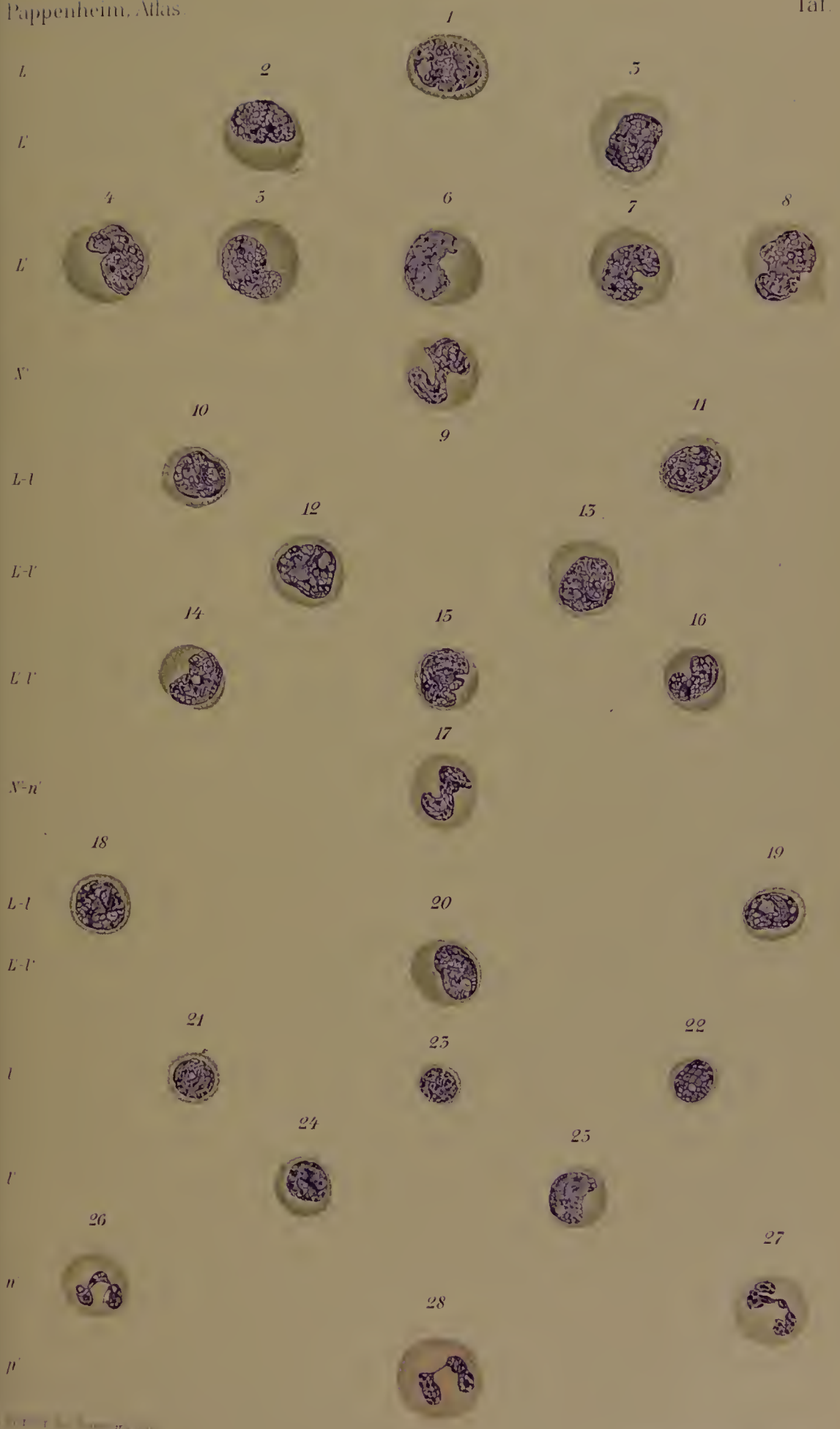

Gustav Fischer

Prototyp 9

Gustav Fischer

Prototyp 10

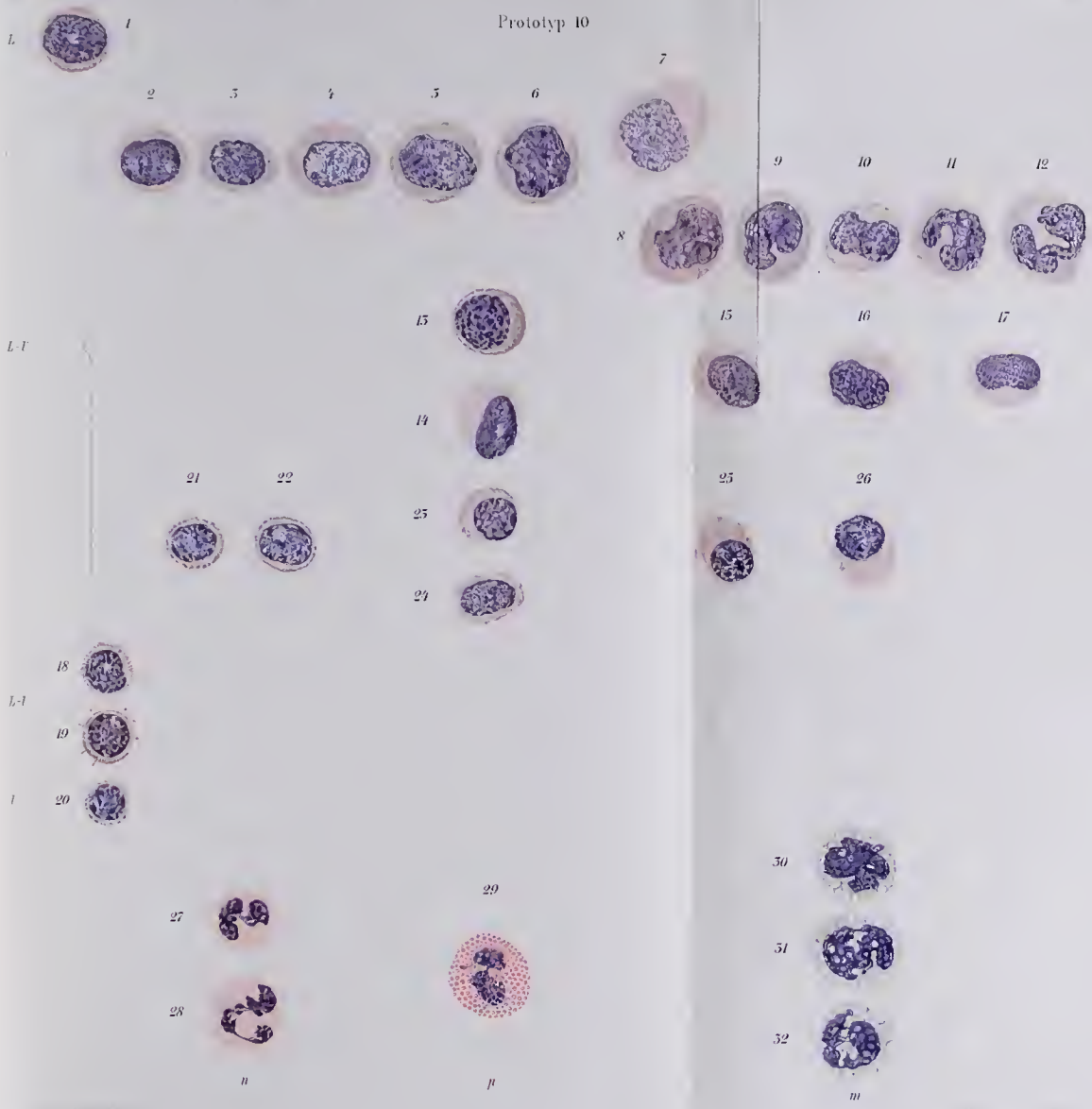

Verlag von Gustav Fischer in Jena

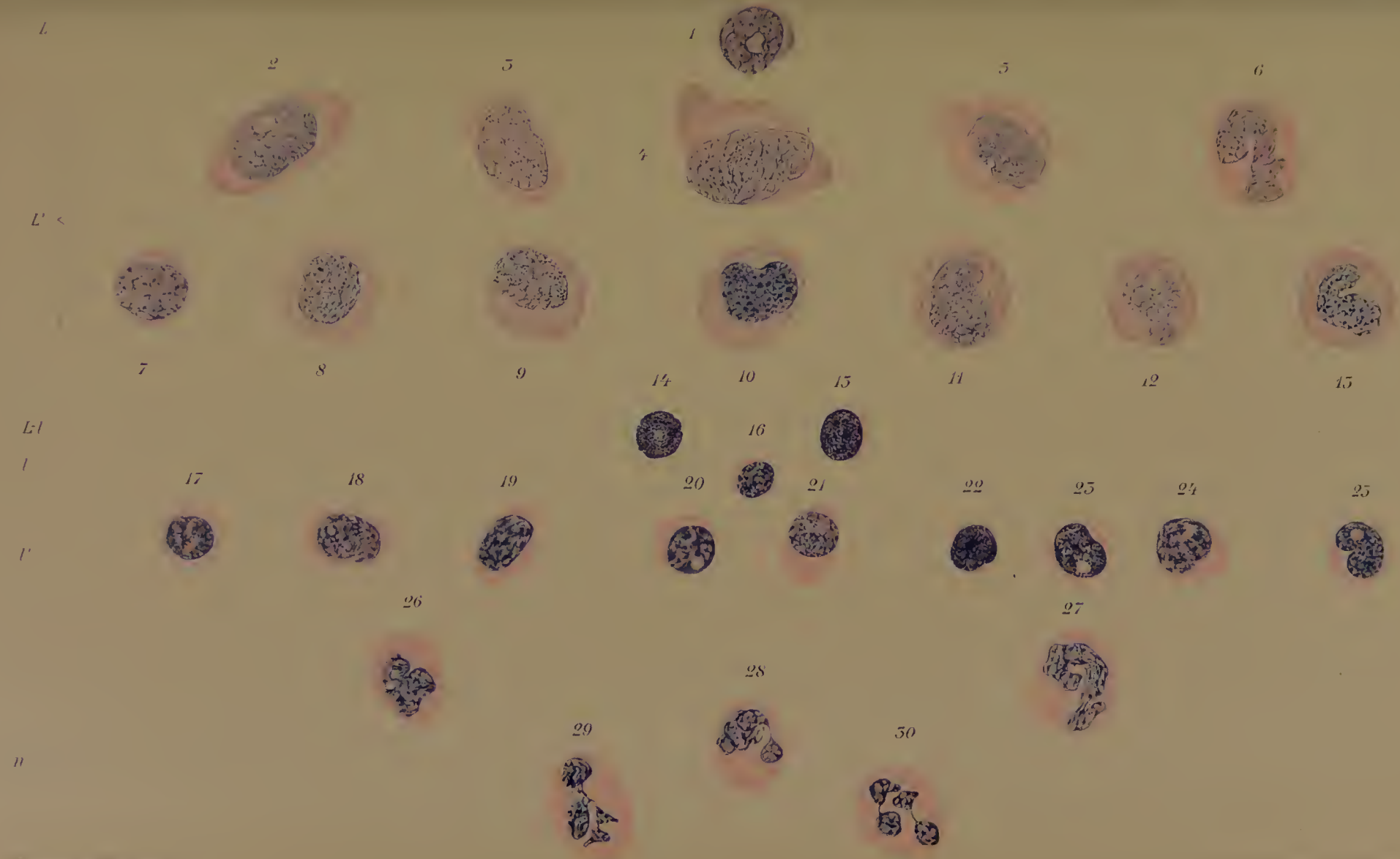
L
L' <
L-l
l
l'
n
1
2
3
4
5
6
7
8
9
10
11
12
13
14
15
16
17
18
19
20
21
22
23
24
25
26
27
28
29
30

Prototyp 12

Gustav Fischer

Prototyp 13



Prototyp 14



Verlag von Gustav Fischer in Jena

ATLAS

der

menschlichen Blutzellen

von

Dr. Artur Pappenheim

Zweite (Schluß-)Lieferung

Tafel XIII—XXV

Mit 3 Figuren im Text.

UNIVERSITY
COLLEGE
LONDON

Tenaciter porro.

Verlag von Gustav Fischer in Jena
1909

Alle Rechte vorbehalten.

28586

DEN MANEN

des unvergesslichen

H. F. MÜLLER

zum Gedächtnis.

Einführungsworte zur zweiten Lieferung.

Tempora mutantur nos et mutamur in illis.

Während die in diesem II. Teil reproduzierten Tafeln schon seit Jahren fertig vorlagen, verzögerte sich die Abfassung des Textes infolge des fortwährenden Flusses der Ansichten und des andauernd unentschiedenen Streits über die wichtigsten hämatologischen Kardinalfragen. Dazu kommt, daß die neueste der Färbemethoden, die Giemsafärbung, die allein unter allen Färbemethoden infolge ihrer einzig dastehenden Panopsis befähigt erscheint, die in Rede stehenden diffizilen Fragen der Hämomorphologie, um die jetzt der Kampf geht, zur Entscheidung zu bringen, erst in letzter Zeit ein durchschlagendes Übergewicht über die übrigen älteren Färbungen erlangt hat.

Bei der Abfassung des Werkes hatten die jetzt im Vordergrund stehenden Fragen, ferner auch die Giemsafärbung, noch nicht die Bedeutung, die ihnen jetzt zukommt. Damals hätte von dieser Färbung vielleicht ein Prototyp lediglich der ausgesprochenen reifen Zellformen der Lymphocyten und verschiedenen Leukocyten und Myelocyten genügt.

Jetzt müßte ein Werk, das Anspruch auf Vollständigkeit macht, davon mehrere Tafeln und zwar gerade besonders auch über die strittigen Zellformen bringen.

Noch ein weiteres aber ist zu erwähnen. Wie oft, so wuchs auch hier der Stoff während der Bearbeitung. Auch die in diesem zweiten Teil abgehandelten älteren (antiquierten) und unvollkommenen Färbemethoden bedurften, um erschöpfend behandelt zu sein, einer größeren Tafelzahl, als ursprünglich vorgesehen war. So kommt es, daß es innerhalb der ursprünglich in Aussicht genommenen Anzahl von 25 Tafeln nicht mehr möglich wurde, wie ursprünglich beabsichtigt, die Morphologie und Entwicklung der Erythrocyten sowie die Zellformen der myeloischen Leukämie (leukämischen Myelose) abzuhandeln.

Damit aber das Erscheinen des Werkes nicht noch länger über Gebühr zu verzögert würde, haben Autor und Verlag sich entschlossen, trotz der erwähnten Unvollständigkeiten das Werk schon jetzt zur Ausgabe zu gelangen zu lassen.

Um aber dem Abnehmer des Atlasses nicht einen Torso, sondern ein inhaltlich abgeschlossenes Werk zu bieten, das alles enthält, was man nach dem jetzigen Stand der Wissenschaft erwarten und beanspruchen kann, haben wir im Einverständnis und mit Bewilligung des Herrn Verlegers die Herausgabe noch eines kurzen dritten Ergänzungsteils in Angriff genommen, welcher bei nur ganz kurzem erklärenden Begleittext (Tafelerklärung) noch die reifen Leukocyten des Blutes bei MAY-GRÜNWALD-Färbung, ferner die sog. Myeloblasten, Lymphoblasten und Lympholeukocyten (Splenocyten inkl. Übergangszellen) bei GIEMSA- und kombinierter MAY-GIEMSA-Färbung, die sonstigen unreifen Zellformen der myeloischen Leukämie bei den verschiedenen Hauptfärbungen (Hämatoxylin, Triazid, MAY-GRÜNWALD, MAY-GIEMSA) sowie schließlich die Morphologie und Entwicklung der Erythroblasten nebst der Pathologie der Erythrocyten enthalten soll.

Da die bisher reproduzierten unvollkommenen Methoden ihrer Natur nach bei der Entscheidung der wichtigsten theoretischen Fragen im Stich lassen, so ist es verständlich, daß in diesem vorliegenden zweiten Teil, der sich ausschließlich mit solchen ganz oder partiell unvollkommenen Methoden beschäftigt, weitaus der größte Teil des dadurch ziemlich voluminös gewordenen Textes durch schwierige differentialdiagnostische und epikritische Diskussionen ausgefüllt ist. Ist doch bei diesen unvollkommenen Methoden der subjektiven Willkür bei der diagnostischen Rubrizierung der einzelnen Zellen ein weiter Spielraum gelassen und gehört ein großes Maß kritischer Disziplinierung dazu, dieses subjektive Moment möglichst auszuschalten durch ausgiebige kritische Erörterung des pro et contra.

Hieraus wird es verständlich, daß der vorliegende Teil des Atlasses nicht das werden konnte, was die meisten wohl von ihm erwarteten, ein durch kurzen apodiktischen Text die Tafeln erklärendes Lehrbuch, ein bequemer Führer oder Wegweiser für den lernenwollenden Anfänger.

Die Lektüre ist vielmehr schon durch die sich überall aufdrängenden theoretischen Exkurse keine ganz leichte; sie setzt liebevolles Sichvertiefenwollen in die Materie seitens des bereits in die Grundbegriffe eingeführten, aber des Studiums der detaillierteren Feinheiten beflissenen Hämatologen voraus.

Trotzdem und trotz all dieser Unvollkommenheiten wird der Leser, wie ich glaube ohne Unbescheidenheit sagen zu dürfen, in dem Werk eine Menge der verschiedensten Fragestellungen angeschnitten und die verschiedensten hämocytologischen Probleme diskutiert finden, desgl. eine große Menge bisher nicht beschriebener morphologischer Feststellungen und Einzelbeobachtungen, hinsichtlich der Strukturen der Kerne und Cytoplasmen, die er anderswo vergeblich suchen wird.

So wird sich dem Leser bei aller Sprödigkeit des Stoffes trotz der genannten Unvollkommenheiten des Werkes und der Rückständigkeiten der hier allein erörterten Methoden doch eine Fülle von Anregung und Belehrung bieten.

Denn auch aus den hier abgehandelten, vielfach ja doch nur partiell unvollkommenen Methoden ergeben sich doch bereits schon gewisse, auch durch die vollkommensten Methoden nicht weiter zu erschütternde oder zu modifizierende wissenswerte Tatsachen.

Dahin gehört in erster Linie der sich wie ein Faden durch das Buch ziehende Beweis, daß die sog. polymorphkernigen Übergangszellen Ehrlichs als dauernd lymphoide Zellen keine direkten oder indirekten Übergangszellen und Vorstufen der polymerisiertkernigen granulierten Leukocyten sind, vielmehr nur das bloße Endstadium der Entwicklung der sog. großen mononucleären Leukocyten (Splenocyten, Lympholeukocyten): d. h. die Feststellung, daß die sog. Übergangszellen bloß buchtkernige (leukocytoide) Lympholeukocyten sind, die mit den breitleibigen ovalärkernigen Lympholeukocyten in Eine Zellkategorie gehören.

Ferner die damit im Zusammenhang stehende von uns erwiesene und bewiesene Tatsache, daß die übergangszellförmigen und sonstigen Lympholeukocyten des cytologisch normal zusammengesetzten Blutes nie spezialgekörnt, weder amphophil oder pseudoeosinophil noch wie beim Menschen neutrophil sind (wie Nägeli, Türk u. a. dieses behaupten), sondern nur azurophil gekörnte lymphoide Zellen sind, wie das schon Michaelis-Wolff festgestellt hatten.

Die genetische Zugehörigkeit dieser Lympholeukocyten konnte im vorliegenden Teil nur wiederholt diskutiert, nicht aber definitiv entschieden werden. Dagegen haben wir als besonderen Typus der kleinen Lymphocyten den der leukocytoiden Lymphocyten aufgestellt, und die großen Riederformen (riederförmigen Großlymphocyten, Myeloblasten) als besonderer neuer Typ von den Lympholeukocyten unterschieden und abgesondert.

Im ersten Teil hatten wir auf Grund der bloßen Hämatoxylinfärbungen die Lympholeukocyten als direkte cytogenetische Fortbildungsstufen der Großlymphocyten ansprechen zu sollen geglaubt. Nachdem die Großlymphocyten von dualistischer Seite als ausschließlich einseitige Myeloblasten in Anspruch genommen waren, wurden neuerdings von dieser Seite die Lympholeukocyten, entsprechend unsern früheren sie betreffenden lenkogenetischen Ausführungen, als bloße Altersstufen der Myeloblasten, also ebenfalls als Myeloblasten angesprochen (K. Ziegler), mindestens aber zum myeloiden System gerechnet (Nägeli, Türk).

Je nach den verschiedenen weiteren Färbungen ergeben sich nun aber, wie der Leser finden wird, nun wieder verschiedene andere neue genetische Beziehungswahrscheinlichkeiten.

Nachdem wir neuerdings die Riederzellen als eigentliche cytogenetische Altersstufen der Großlymphocyten kennen gelernt, mußten die

Lympholeukocyten anders als früher bewertet werden. Als erste Möglichkeit bot sich die dar, sie als aus der großlymphocytären Stammzelle entspringenden besonderen dritten artlichen Entwicklungszweig neben Lymphocyten und Leukocyten aufzufassen (Türk, Banti).

Im Laufe der fast fünfjährigen Fertigstellung dieses Buches waren aber weitere neue Anregungen in der Wissenschaft zur Diskussion gestellt worden, so besonders die der artlichen Verschiedenheit der Großlymphocyten von den eigentlichen Lymphocyten, d. h. die ihres nicht lymphocytären, sondern vielmehr myeloiden Charakters (dualistische Theorie).

Wenn wir demgegenüber auch auf Grund der bisher angeführten Färbungen an der morphologisch lymphocytären Natur der Großlymphocyten (monophyletische Anschauung) festhalten mußten, so mußten wir doch mit den Dualisten gegenüber den Behauptungen, welche kleine Lymphocyten und Großlymphocyten als bloße funktionsverschiedene Angehörige Einer Zellart aufgefaßt wissen wollen, zugeben, daß zwischen Großlymphocyten und Lymphocyten gewisse artliche, allerdings nur graduelle und durch Übergänge verknüpfte morphologische Differenzen, namentlich der Kernstruktur, existieren, insofern als diese bei Hämatoxylin (und Giemsa) leptochromatisch, Lymphocyten pachychromatisch erscheint.

Andrerseits hatten wir schon früher festgestellt, daß die Großlymphocyten, trotz dieses ihres spezifisch eigenartigen leptochromatischen, d. h. also jedenfalls nicht myelocytären Kerns, doch die (artlichen) Vorstufen (Vorart) der Myeloleukocyten sind [1]).

Es mußte hiernach schließlich zweifelhaft werden, ob die Lympholeukocyten, die mit den Granuloleukocyten sicher nichts Direktes zu tun haben, überhaupt noch in direkter genetischer Abhängigkeit zu den Großlymphocyten stehen, und ob nicht die mittels Hämatoxylin festgestellte Beziehung zu größeren Lymphocytenformen nur eine solche war zu den von den Dualisten kennen gelehrten, von den Großlymphocyten als besonderer Typ abzusondernden, größeren (einseitig lymphoblastischen) Mikrolymphocyten (Mesolymphocyten).

In der Tat kommen wir denn auch an der Hand der zuletzt besprochenen Färbungen dazu, diese Möglichkeit vorerst ins Auge zu fassen, die Lympholeukocyten mit Weidenreich und Ferrata als bloße leukocytoide Altersstufen nicht der Großlymphocyten, sondern bloß der großen Lymphocyten zu betrachten, ohne aber bislang zu einem bindenden Entscheid zu gelangen.

Wie schon erwähnt, — und das möge man nicht als Fehler dieses Buches vermerken, sondern es ihm vielmehr als Ausfluß geübter Objektivität zugute halten — ergeben die verschiedenen in verschiedener Weise

---

1) Woraus sich ergibt, daß die Großlymphocyten, obwohl sie kein eigentlich lymphocytäres Kerngerüst haben, ebenfalls sehr wohl auch die Vorart der Lymphocyten sein können.

unvollkommenen und in ihrem panoptischen Darstellungsvermögen beschränkten Färbungen je nach ihrer tinktoriellen Eigenart und der verschiedenen Richtung der ihnen gesteckten darstellerischen Grenzen verschiedene genetische Beziehungen, die erst durch die bisher noch nicht abgehandelten vollkommeneren panoptischen Methoden kontrolliert, bestätigt oder richtiggestellt werden müssen.

Dementsprechend muß sich das epikritische Ergebnis einzelner Tafelerörterungen naturgemäß manchmal scheinbar widersprechen. Die dabei hier und da aufstoßenden Wiederholungen und Rekapitulationen über die darstellerischen Grenzen der einzelnen Färbemethoden haben aber ihren wohlbedachten didaktischen Zweck.

Während so also im vorliegenden Teile beispielsweise die Morphologie der großen Lympholeukocyten, ihre absolute Verschiedenheit von Myelocyten und Granuloleukocyten, ferner ihre nahe Verwandtschaft zu gewissen Lymphocytenformen im Prinzip über jeden Zweifel erhaben als ein weiteres wichtiges Ergebnis festgestellt werden konnte, so war es doch nicht möglich, schon jetzt ihre genaue genetische Zugehörigkeit völlig klarzustellen, da die Ergebnisse der bisher abgehandelten Färbungen in dieser Beziehung schwankende waren.

Ebenso mußte die definitive Lösung der derzeit brennendsten theoretischen Frage, die der genetischen Beziehung der Großlymphocyten zu den lymphoblastischen großen Lymphocyten, der Erörterung der mehr panoptischen Giemsamethoden überlassen bleiben.

Somit leidet mein Buch, wie zugegeben werden muß, an gewissen Unstimmigkeiten, die meine Beurteiler je nach dem von ihnen einzunehmenden Standpunkt, d. h. je nach dem sie das erstrebenswerte Ziel oder den dazu eingeschlagenen Weg ins Auge fassen, entweder als in höchstem Grade tadelnswert, oder aber als einen Vorzug vermerken werden. Sie lagen aber unvermeidlich durchweg in der Natur der Sache begründet, insofern, als es unmöglich war, den noch im Fluß befindlichen Stoff mit Hilfe der allein bisher abgehandelten älteren unvollkommenen Methoden bereits jetzt schon von einem gewonnenen höheren Ruhepunkt aus zu einem in allen Teilen einheitlichen Lehrgebäude zu gestalten. Das soll heißen: in einigen wichtigen leukogenetischen Einzelfragen (Lympholeukocyten) konnte der ganzen Sachlage nach bisher noch kein feststehender Standpunkt gewonnen werden, sondern hier mußte man sich z. Zt. noch, bis zur Hilfenahme besserer Methoden, mit einem non liquet begnügen. In der prinzipiellen Kardinalfrage aber, der Beziehung der Lymphocyten zu den Zellen des myeloischen Systems, konnte indes auf Grund der bisherigen Methoden durchweg ein einheitlicher Standpunkt, nämlich der eines durch eine gemeinsame Stammzelle (der Hämatogonie oder des Urlymphocyt) gebildeten indirekten genetischen Zusammenhanges, d. h. eine im Prinzip unbedingt monophyletische, allerdings nur gemäßigt monophyletische Auffassung, vertreten und durchgeführt werden,

die indes in den meisten wichtigsten Einzelheiten die von Ehrlich begründeten und von den Dualisten übernommenen Anschauungen akzeptiert und bestehen läßt.

Sollen wir noch von weiteren Unvollkommenheiten unseres Buches reden, so wäre zu nennen, daß einzelne Zeichnungen (Tafel XIII) und lithographische Reproduktionen (Tafel XVII) technisch nicht ganz auf der Höhe der sonstigen Tafeln, speziell der des ersten Teils stehen, indessen gerade als solche sehr instruktiv wirken, indem sie gewissermaßen durch den Gegensatz, als Folie, zeigen, wie schwierig und wie vollkommen schließlich die Herstellung der übrigen Tafeln war.

Vielleicht wird man finden, daß unsere an die gestellte schwierige Aufgabe gewandten Kräfte vor der Größe dieser versagten, da z. Zt. ja nur ein äußerlich und innerlich noch nicht ganz in sich abgeschlossenes Werk vorliegt. Wie dem auch sei, uns tröstet das Bewußtsein, das Erschöpfendste gewollt und versucht zu haben, daß aber schließlich doch alles durchschnittliche Menschenwerk stets mehr oder weniger Stückwerk zu bleiben verurteilt ist.

Berlin im September 1909.

Inhaltsverzeichnis.

Seite

Vorrede zur zweiten Lieferung V

Tafel XIII 84

Prototyp 17 (Fall 16): Myokarditis mit Eosinophilie.

Eosin = Hämatoxylin FRIEDLÄNDER. Achromat. $^1/_{12}$ homogen, Huyghens-Ocular 2. Projektionshöhe: Objekttisch.

Prototyp 18 (Fall 17): sekundäre Karzinomanämie bei Magenkarzinom mit Knochenmarksmetastasen.

Hämätoxylin FRIEDLÄNDER = BIONDI-HEIDENHAIN. Achromat. $^1/_{12}$ homogen, Huyghens-Ocular 2. Projektionshöhe: Objekttisch.

Tafel XIV 96

Prototyp 19 (Fall 18): Anaemia splenica pseudoleucaemica (bei einem 10jährigen Knaben) mit Myelocytose (Myeloide Form der granulomatösen Pseudoleukanaemia lienalis).

Chromalaun-Hämatoxylin HANSEN = EHRLICHS Glyzeringemisch. Achromat. $^1/_{12}$ homogen, Huyghens-Ocular 2. Projektionshöhe: Objekttisch.

b) **in Verbindung und Gegenfärbung mit basischen Farbstoffen.**

Tafel XV a, b 122

Prototyp 20 (Fall 19): Granulomatöse lymphatische Pseudoleukämie; Hodgkins maligne Lymphdrüsengranulomatose.

Alaunhämatoxylin DELAFIELD = Thionin. Achromat. $^1/_{12}$ homogen, Huyghens-Ocular 2. Projektionshöhe: Objekttisch.

Prototyp 21 (Fall 10): Chlorosis.

Hämatoxylintablette GRÜBLER = Romanowsky-Leishmanntablette Borrough-Wellcoms. Achromat. $^1/_{12}$, Huyghens-Ocular 2. Projektionshöhe: Objekttisch.

Rückblick über einige Hauptergebnisse der Hämatoxylinfärbung zur theoretischen Genealogie der Leukocyten 149

Seite

II. Teil.

Bloße Anilinfärbungen.

Färbetheoretische Vorbemerkungen zur differentiellen Kombinationsfärbung mit Anilinfarben und über die Kombinationsgemische bei der Verwendung basischer Kernfarbstoffe 164

a) Unvollkommene Kombinationsgemische.

1. Homogene Simultanfärbung mit nur sauren Farbstoffen.

Zur mikrochemischen Farbanalyse und zur Analysierung der färberischen Ergebnisse bei den gebräuchlichen Farbgemischen 239

Disposition des II. Teils 261

Über die leukogenetische Bedeutung der einzelnen morphologischen Zelltypen bzw. den morphologischen Ausdruck und die morphologischen Veränderungen bei der genetischen Entwicklung der Leukocyten. Zur Nomenklaturbewertung 270

Rückblick 314

Die morphologischen Charakteristica und Unterschiede, sowie über die gegenseitigen genetischen Beziehungen der verschiedenen lymphoiden Zellformen zueinander im allgemeinen, und über das morphologisch tinktorielle Verhalten der lymphoiden Leukocyten im besonderen gegenüber Lymphocyten und Granuloleukocyten 349

Vorbemerkung zu Tafel XVI—XXV 427

Prototyp 22 (Fall 20): chronischer Morbus Brightii, Ödeme, Urämie. Ehrlichs Glyzeringemisch modifiziert nach Huber. Achromat. $^1/_{12}$, Huyghens-Ocular 2. Projektionshöhe: Objekttisch.

2. Unvollkommene heterogene Simultanfärbung mit Benutzung von Methylgrün als kernfärbender basischer Komponente.

Prototyp 23 (Fall 21): Gicht, Schrumpfniere, Stauungen. Ehrlichs Triazid, modifiziert nach Philipp-Annsohn. Achromat. $^1/_{12}$, Huyghens-Ocular 2. Projektionshöhe: Objekttisch.

3. Homogene Kombinationsgemische aus zwei basischen Farbstoffen, davon einer Methylgrün ist.

Vorbemerkung zu Prototyp 23—29 betreffs Methylgrün 433

Tafel XVII—XX 439

Vorbemerkung zur Methylgrün-Pyroninfärbung.

1) Über Kern-Plasmadifferenzierung 439

2) Zur Einführung 445

Prototyp 24 (Fall 22). Rhachitis und Skrofulose. Pappenheims Methylgrün-Pyroningemisch. Achromat. $^1/_{12}$ homogen. Huyghens-Ocular 2, Projektionshöhe: Objekttisch.

Prototyp 25 (Fall 23: Morbus Addisonii). Methylgrün-Pyroninfärbung. Achromat. $^1/_2$ homogen. Huyghens-Ocular 2. Projektionshöhe: Objekttisch.

Prototyp 26 (Fall 8): Multiple akut fieberhafte Lymphadenitis. Methylgrün-Pyroninfärbung. Achromat. $^1/_{12}$, Huyghens Ocular 2. Projektionshöhe: Objekttisch.

Seite

Prototyp 27 (Fall 24): Akute makrolymphocytäre hyperplastische (myeloide?) Leukanämie ohne Drüsenschwellung. Mit Myelocyten und schmalleibigen Zellen vom Typ der Myeloblasten NÄGELI.
Orange, — Methylgrün + Pyronin. Achromat. 1/12, Huygh.-Ocular 2. Projektionshöhe: Objekttisch.

Prototyp 28 (Fall 25): Akute makrolymphocytäre Sarkoleukämie bei Lymphdrüsentumoren und mit Milzmetastasen; die schmalleibigen großen Zellen entsprechen dem Typ der NÄGELIschen Myeloblasten. Keine STERNBERGschen Riederzellen.
Triazid aus Methylgrün + Pyronin + Orange. Achromat. 1/12 homogen, Huyghens-Ocular 2. Projektionshöhe: Objekttisch.

Prototyp 29 (Fall 12): chronische lymphadenoide Leukämie mit Milztumor (Follikelschwellung).
Jodgrün + Akridinrot. Achromat. 1/12, Huyghens-Ocular 2. Projektionshöhe: Objekttisch.

4. Sukzessive heterogene Methylenblau-Eosinfärbungen und unvollkommene panoptische Gemische.

Farbtechnische Vorbemerknng zu Tafel XX—XXV 482

Die Mängel der auf den folgenden Tafeln vorgeführten Methoden und die Zelldifferenzierung bei solchen mangelhaften Färbungen . . . 492

Tafel XX 501

Prototyp 30 (Fall 26): Coma Diabeticum.
Methylenblautriazid. Achromat. 1/12 homogen, Huyghens-Ocular 2. Projektionshöhe: Objekttisch.

Prototyp 31 (Fall 27): subakute (lymphadenoide?) Lymphocytenleukämie mit mäßig reichlichen Promyelocyten, Myelocyten, Splenocyten und Reizungszellen, Mastzellen und kleinen Lymphocyten; die Leukämiezellen vom Typ der Lymphoblasten NÄGELI.
MICHAELIS' Acetongemisch. Achromat. 1/12 homogen, Huyghens-Ocular 3. Projektionshöhe: Objekttisch.

Tafel XXI 514

Prototyp 32 (Fall 28): Diabète broncé.
Konzentrierte wässerige Methylenblaulösung längere Zeit (5 Min.) vor. Verdünnte (2 %ige) alkoholische Eosinlösung kurze Zeit (1 Min.) nach. Achromat. 1/12 homogen, Huyghens-Ocular 2. Projektionshöhe: Stativbasis.

Prototyp 33 (Fall 29): atrophische Laennecsche Lebercirrhose.
Verdünnte 2 %ige wässerige Eosinlösung vor. Konzentrierte wässerige Methylenblaulösung mit Methylalzusatz kurze Zeit nach. Achromat. 1/12 homogen, Huyghens-Ocular 2. Projektionshöhe: Stativbasis.

Tafel XXII 519

Färbetechnische Vorbemerkung 519

Prototyp 34 (Fall 30): chronische lymphatische Aleukämie (aleukämische Lymphadenose).
Färbung PLEHN-CZENZYNSKY-ZIEMANN. Achromat. 1/12 homogen, Huyghens-Ocular 3. Projektionshöhe: Objekttisch.

Prototyp 35 (Fall 31): Tropische Malaria.
Färbung v. WILLEBRAND. Achromat. 1/12 homogen, Huyghens-Ocular 3. Projektionshöhe: Objekttisch.

Seite

Tafel XXIII 527

Prototyp 36 (Fall 32): akute (lymphadenoide?) hyperplastische Leukämie mit großen breitrandigen (nach NÄGELI lymphoblastischen!) Lymphocyten und Riederformen.

Alte ROMANOWSKY-NOCHT-REUTER-Methode. Achromat. $^1/_{12}$ homogen, Huyghens-Ocular 4. Projektionshöhe: Objekttisch.

Prototyp 37 (Fall 31): akute (myeloide?) Chlorolenkosarkomatoses mit großen breitrandigen (nach NÄGELI lymphoblastischen!) Lymphocyten und Riederzellen.

Alte ROMANOWSKY-NOCHT-MICHAELIS-Methode.

Tafel XXIV 538

Prototyp 38 (Fall 32): Morbus Basedowii mit Sklerodermie.

Alte methylalkoholische LEISHMANN-Lösung. Achromat. $^1/_{12}$ homogen, Huyghens-Oculer 2. Projektionshöhe: Objekttisch.

Prototyp 39: Mastzellen gewöhnlichen nicht leukämischen Blutes verschiedener Fälle.

PAPPENHEIMS Methylenazurtriazid (GÜBLER).

Tafel XXV 543

Prototyp 40 (Fall 33): lobäre Pneumonie beim 12jährigen Kinde mit Myelocytose.

Färbung nach JENNER. Achromat. $^1/_{12}$ homogen, Huyghens-Ocular 3. Projektionshöhe: Stativbasis.

Rückblick und Ausblick 550

Überblick über die Tafeln I—XXV, sowie deren wesentlichste Darstellungen 562

Tafel I—XII. Hämatoxylin-Eosin.

Tafel XIII—XIV. Hämatoxylin-Triazid, Hämatoxylin-Glyzerin.

Tafel XV. Hämatoxylin + Methylenblau.

Tafel XVI—XIX. Anilinfarbengemische mit basischen Anilintarbstoffen, kein Methylenblau enthaltend.

Tafel XX—XXV. Färbungen mit Methylenblau-Eosin.

Tafel XXIII und XXIV. Azurfärbungen.

Tafel XXIII. Akute makrolymphocytäre Leukämien mit Riederformen und azurophiler Granulation.

Tafel XXIV. Azurgranula in den verschiedensten lymphoiden Zellformen gewöhnlichen Blutes, auch in großen mononucleären Lympholeukocyten und Übergangszellen.

Tafel XXV. Entwicklung der Granulocyten. Gegenstück zu Tafel XI/XII.

Vergleichende Zusammenstellung einiger wichtiger in den Tafeln XIII—XXV geschilderter Zelltypen 570

Berichtigung.

p. VI, Zeile 17 von oben: lies lienal statt lineal.
p. 2, Zeile 4 von unten: lies Kresylecht statt Kresylet.
p. 3, letzte Zeile: lies lung statt lnug.
p. 5, Zeile 11 von oben: lies Erythro statt Erytho.
p. 5, Zeile 24 von oben: lies Erythro statt Erytho.
p. 5, Anmerkung: lies Toluidin- statt Tolnidin-.
p. 6, Zeile 18 von oben: lies Erythro- statt Erytho-.
p. 6, Zeile 20 von oben: lies baso- statt basa-.
p. 6, Zeile 24 von oben: lies Baso- statt Basa-.
p. 7, Zeile 1 von oben: lies Baso- statt Basa-.
p. 7, Zeile 11 von unten: lies Baso- statt Basa--
p. 9, Zeile 8 von oben: lies 4 statt 3.
p. 9, Zeile 13 von oben: lies ergebnis statt ergebis.
p. 23, Zeile 5 von oben: lies Blutstudien statt Blutstndien.
p. 24, Zeile 17 von oben: lies mononucleären statt mononncleären.
p. 27, Zeile 16 von oben: lies aufrecht statt aufrecht.
p. 32, Zeile 9 von unten: lies Granula statt Granul.
p. 35, Zeile 3 von unten: lies konservieren statt konserviern.
p. 37, Zeile 7 von oben: lies Anilin statt Anlin.
p. 40, Zeile 5 von oben: lies 13, 14 statt 15, 16.

Tafel XIII.

Prototyp 17. Diese im übrigen nicht besonders gut ausgefallene Zeichnung habe ich lediglich wegen der hier vorhandenen hochgradigen Eosinophilie wiedergeben zu sollen geglaubt, die in ihren Einzelheiten manches Instruktive zum Studium der eosinophilen Zellen bietet.

Daß Fig. 4 kein Vor- und Übergangsstadium der Zellen 15—17 ist, ist in den voraufgehenden Tafeln wohl mit hinlänglichen Gründen bewiesen worden und zu meiner Genugtuung scheint in der neuen hämatologischen Literatur auch fast ganz allgemein diese alte, von Ehrlich inspirierte Anschauung zugunsten der von mir aufgestellten Behauptung verlassen zu sein, nach der die „Übergangszelle" kein intermediäres oder temporäres Durchgangsstadium ohne eigne Dauerexistenz vorstellt, sondern den Abschluß der Entwicklung der großen mononucleären ungekörnten Leukocyten, oder, wie Türk im Anschluß an Virchow neuerdings diese Zellen zu nennen vorgeschlagen hat, der Splenocyten bildet, als welche sie bei den gekörnten Zellen ein Analogon in den Myelocyten mit gebuchteten „Übergangskernen" (s. Tafel XI/XII, Fig. 15—17, 33—41, 50—57) findet. Nur bei ungenügender und allein kernfärbender Hämatoxylintinktion ohne geeignete Plasmafärbung oder sonstige Anilin-Kontrastfärbung und mit zufällig schlecht ausfallender Kernstruktur kann man „Übergangsbilder" zwischen lymphoiden einkernigen Zellen (großen Splenocyten oder kleinen Lymphocyten) und gekörnten polymorphkernigen Zellen konstruieren, wie E. Grawitz auch heute noch immer solche annimmt.

Färbt man mit Triazid, so findet man in den großen bucht- und bläschenförmigen Zellen des n o r m a l e n Blutes niemals neutrophile Körnchen.

Findet man aber in solchen „Übergangszellen" mit Triazid derartige spärliche neutrophile Körnchen, so kann man sicher sein, daß das Blut nicht normal ist, und daß es sich hier nicht um echte Ehrlichsche Übergangsbilder von ungekörnten mononucleären Splenocyten zu polynucleären Leukocyten handelt, sondern um Spillingsche Zellen, d. h. um ältere buchtkernige Myelocyten bezw., wegen der spärlichen Körnung,

um unreife (noch im Plasmagrund basophile) Promyelocyten, welche man bei Triazid (s. u.) infolge der Unvollkommenheit dieser (die Basophilie nicht zum Ausdruck bringenden) Färbung nicht gut von den reifen Myelocyten unterscheiden kann.

Bei den eosinophilen Zellen Fig. 18—27 fällt nun vor allem auf, daß in erster Linie eine deutliche Zweiteilung des Kerns in dessen Polymorphose prävaliert (Fig. 18—23), und daß — auch wo er in Drei- und Mehrteilung auftritt (Fig. 24—27), dieses dritte mittlere Kernsegment nur ein unterdrücktes mittleres Anhängsel vorstellt im Gegensatz zu der Kernpolymorphose der neutrophilen Leukocyten [Prototyp 3 (Fig. 23—27), Prototyp 4 (Fig. 7—11), Prototyp 15/16 (Fig. 58—71) und unser Bild (Fig. 17)], wo vielfach mehr Segmente auftreten, die Zweiteilung überhaupt sehr selten ist, alle Segmente ungefähr gleichwertig sind und schlankere, geschlängelte, bilateral orientierte Stabformen prävalieren.

In Fig. 27 besteht eine beginnende Fünfteilung, indem die zwei großen Hauptkugeln des Kerns sich nochmals teien, das dritte unbedeutende Mittelstück aber unverändert zu bleiben scheint.

Daß allerdings auch bei polynucleären Eosinophilen gelegentlich eine gleichmäßigere Dreiteilung des Kerns vorkommt, sahen wir in Prototyp 15/16, Fig. 78, s. a. Prototyp 2, Fig. 14.

Aber hier wie in Prototyp 10, Fig. 29 hatten wir darauf aufmerksam gemacht, was wir zuerst von allen Forschern beschrieben haben, daß die polynucleäre Kernfigur der Eosinophilen bei aller wesentlichen Gleichheit im einzelnen doch charakteristisch differiert von der polynucleären Kernfigur der Neutrophilen und Mastzellen (Prototyp 10, Fig. 30—32), so daß man schon am bloßen singulär auf Kerne gefärbten Hämatoxylinpräparat oder an isolierten Kernen zerstörter Zellen erkennen kann, zu welcher Zellart der betreffende Kern gehört. Dieses Faktum wird auch bei dem hier vorliegenden Blutbilde wiederum bestätigt.

Während bei den Neutrophilen an den Metamyelocyten (Prototyp 15/16, Fig. 58—69) sich zuerst gewisse gleichmäßig geschlängelte schmale Kernbänder aus dem runden Myelocytenkern entwickeln (Prototyp 15/16, Fig. 64, Prototyp 11, Fig. 27, Prototyp 4, Fig. 9, Prototyp 3, Fig. 27), aus dem sich dann durch Einschnürung sogleich mehrere, meist schon zumindest drei schmale ovoide Kernsegmente abteilen (Prototyp 3, Fig. 24, Prototyp 6, Fig. 14, Prototyp 10, Fig. 28, Prototyp 15/16, Fig. 65—67), zieht sich hier bei den Eosinophilen der Kern sogleich in 2 durch fädige Brücke verbundene kugelige Kernsegmente auseinander (s. unser Bild Fig. 21—24). Diese charakteristische Differenzierung vollzieht sich erst mit der Reifung der Zellen in die funktionstüchtigen ergastischen Formen; die unreifen germinativen Markzellen, die großen Myelocyten bzw. Promyelocyten verhalten sich aber ganz so wie bei der neutrophilen Gruppe; es kommt bei den großen Bläschenformen hier überhaupt nicht weiter

wie bis zur reniformen „Übergangsform“ der Kerne; dasselbe gilt auch noch von der halbreifen Metamyelocytenform (Fig. 19), welche sich in gleicher Weise auch bei den neutrophilen Zellen (Prototyp 15/16, Fig. 54 u. 62, Prototyp 8, Fig. 9 u. 17, Prototyp 4, Fig. 7 u. 8) vorfindet. Die reifere Zellgenerationsreihe dagegen läuft erst zwar auch dieselbe Entwicklung durch (gemäß Häckels biogenetischem Gesetz), überholt diese dann aber in für die jeweilige Zellart charakteristischen Formationen.

Auffallend ist, daß sich hier trotz hochgradigster Bluteosinophilie und stärkster chemotaktischer toxischer Reizung der Eosinocyten durch das (neurotoxische) Asthmatoxin selbst bei eifrigstem Suchen keine eigentlichen α-Myelocyten gefunden haben, wie solches nach Arreth in der neutrophilen Reihe bei hochgradiger Leukocytose mit Leukolyse und überspannter funktionell regeneratorischer Inanspruchnahme der leukocytoblastischen Organe der Fall zu sein pflegt. Es kam nur zur Auslockung der halbreifen (eine Zweiteilung des Kerns andeutenden) Metamyelocyten; eine weitere höhere Verschiebung des eosinophilen Blutbildes nach links bis zur Einkernigkeit hat nicht stattgefunden.

Vorbemerkung zu Prototyp 18 und 19.

Wir haben im ersten Teil die Unvollkommenheiten des Alaunhämatoxylins hinsichtlich der differentiellen Zellanalyse eingehend auseinandergesetzt.

Abgesehen davon, daß es unmöglich ist, die neutrophile Körnung zur exakten Darstellung zu bringen, fallen auch die basophilen Cytoplasmastrukturen und Produkte der Zelleibssubstanz teils ganz aus (Mastzellkörnung), teils treten sie nur relativ matt hervor (als retikuläres, spongioplastisches Cytomitom oder Spongioplasma).

Daraus folgt, daß speziell dort, wo die innere und äußere Kernstruktur als Hilfsmittel in Fortfall kommt, also besonders bei den unreifen einkernigen Stamm- und Mutterzellen, eine Unterscheidung zwischen den nativ ungekörnten (Lymphocyten, Splenocyten) und den infolge der Hämatoxylinfärbung ungekörnt erscheinenden, künstlich entkörnten Zellformen (ε-Myelocyten) sehr schwierig, ja bei den zwischen beiden existierenden Übergangsformen die Unterscheidung zwischen lymphoiden ungekörnten Myeloblasten einerseits, myeloiden eher entkörnten Promyelocyten andererseits unmöglich werden kann (cfr. Tafel XI/XII, Fig. 8 und Fig. 38, Fig. 15 und Fig. 39).

Es ist ja richtig, daß der Kern der lymphoiden Zellen weicher, matter, plastischer und labiler erscheint, als der straffer strukturierte, schärfer konturierte, farbgierigere der höher differenzierten Granulocyten und Erythroblasten selbst bei deren großen amblychromatischen unreifen Formen; aber in weniger gelungenen Präparaten und auch bei Alkoholfixation läßt dieses Kriterium öfters im Stich (cfr. Tafel VI und IX); dazu kommt, daß die höher differenzierten trachychromatischen Lymphoido-

cyten ebenfalls schon einigermaßen farbgierige, wenn auch plumper strukturierte Kerne haben wie die amblychromatischen Myeloidgewebszellen (Myelocyten, Myeloblasten). Wie also will man hier feststellen, ob eine große bläschenkernige ungekörnte Zelle mit schwach gefärbtem Plasma ein großer primär ungekörnter Lymphoidocyt (Lymphocyt, Splenocyt oder gar Myeloblast mit Myelocytenkern) oder ein künstlich entkörnter Promyelocyt (Myelocyt mit basophilem Grundplasma, gekörnter großer Lymphoidocyt) oder ein reiferer ε-Myelocyt (mit Körnchen im oxyphilen Plasma ist? Diese Unterscheidung ist fast ganz unmöglich bei bloßer Hämatoxylinfärbung ohne differenzierende saure Kontastfärbung (cfr. auch Prototyp 7 u. 8), aber auch bei singulärer Kontrastfärbung mit nur Einer sauren Farbe gelegentlich nicht durchzuführen (Prototyp 9).

Nur bei relativ alaunarmem Delafieldhämatoxylin ohne Gegenfärbung, oder bei zartester Orange oder Eosingegenfärbung (Prototyp 4 und 11) treten feinste Unterschiede für das geübte Auge auf, welche vor allem darauf beruhen, daß die diskreten basophilen Protoplasmastrukturen der unreifen Zellgebilde noch eine gewisse Hämatoxylinophilie aufweisen, während die höher differenzierten Myelocyten und Erythroblasten (Normoblasten) solche Strukturreste von den Vorstufen ihrer Unreife her nicht mehr besitzen und dafür eine diffuse ausgesprochene und deutliche Oxyphilie erkennen lassen.

Im Gegensatz zu den vorhin genannten Übergangsformen mit schwieriger Unterscheidung (Prototyp 1, 2, 7, 8, 9) wird hier bei diskreter singulärer Gegenfärbung zwischen den Extremen einer allgemeinen Zellbasophilie und einer allgemeinen Zellreife oder Oxyphilie immerhin eine grobe Unterscheidung möglich, indem sich doch hier an solchen Präparaten die reiferen ε-Myelocyten ziemlich genau so verhalten wie die reifsten polynucleären Leukocyten, d. h. stark eosinophil-oxyphiles und vor allem homogenes Plasma aufweisen (Prototyp 3, 5), während die basophilen Lymphocyten infolge der hämatoxylinophilen Strukturen eine bläulich lilafarbene — gewissermaßen leicht polychromatische Plasmastruktur erkennen lassen (Prototyp 6, 10, 11).

Daß aber selbst bei gut erhaltener Kernstruktur diese Plasmaunterschiede nicht immer so deutlich sind, wie in den genannten Fällen, zeigt Taf. XI/XII, und deshalb lag es nahe, zu versuchen, ob es nicht möglich sei, diese originär vorhandenen, wenn auch vielfach geringfügigen Unterschiede durch einen einfachen, leicht gelingenden Kunstgriff, wie etwa eine kombinierte statt einer singulären Kontrastfärbung, noch schärfer herauszumodellieren und sinnfälliger zum Ausdruck zu bringen.

Besonders wertvoll müßte solche Färbung sein, wenn es gelänge, auch die einkernigen Zwischenstufen zwischen den einkernigen basophil-(hämatoxylinophil) spongioplastischen, primär körnchenfreien Lymphoidocyten und den einkernigen artefiziell homogenen und schon stark oxyphilen Myelocyten deutlich erkennbar zu machen, d. h. die Promyelocyten mit

neutrophilen Körnchen im basophilen Zelleib, und diese letzteren einerseits von den Lymphoidocyten, andererseits von den Myelocyten abzugrenzen. Diese Promyelocyten sind bei singulärer Gegenfärbung allenfalls eben nur an der inneren bereits schon mehr myelocytischen Kernstruktur zu erkennen, verhalten sich aber sonst, da ja doch die Körnchen fortfallen, das Plasma nur schwach oxyphil, noch nicht homogen, sondern noch retikulär strukturiert ist, ganz wie die lymphoiden Splenocyten und Makrolymphocyten. Eine solche grobe Unterscheidung und Trennung der primär körnchenfreien basophilen Zellen und der künstlich entkörnten noch nicht völlig oxyphilen Zellen wäre nur und besonders dann deutlich, wenn bei Kontrastfärbung mit zwei sauren Farbstoffen die eine Zellart mehr den einen, die andere mehr den anderen sauren Farbstoff bevorzugte. Der Unterschied beruhte dann nicht auf verschiedener Intensität desselben im Plasma aufgenommenen Farbstoffs und Farbentons (wie bei Prototyp 15/16, Fig. 13 und 39), sondern auf verschiedener Qualität der Farbtönung, wobei es dann lediglich akzessorisch ist, wenn die eine anoxyphile (basophile) Zellart den einen sauren Farbstoff in schwacher Nuance, die andere mehr weniger oxyphile Zellart den zweiten sauren Farbstoff in stärkerer Nuance aufnimmt.

Die genannten Zwischenformen der noch unfertigen Promyelocyten würden dann (außer durch die Kernstruktur) sich dadurch erkennen lassen, daß sie entweder eine Mischfarbe des Protoplasma aufweisen würden, oder, falls sie schon durch die stattgehabte Kern- und Plasmadifferenzierung den myeloiden Zellen näher stehen als den lymphoiden, daß sie sich bereits qualitativ durch die besondere Farbnuance ganz wie die reiferen Myelocyten verhalten, also von den Lymphoidocyten streng abgesondert sind; von den reifen homogenen und stärker oxyphilen Myelocyten würden sie sich aber darin unterscheiden, daß sie den betreffenden zweiten Farbstoff in schwächerer Intensität aufgespeichert haben und außerdem vielleicht in gelungenen Präparaten noch deutliches hämatoxylinophiles Spongioplasma aufweisen.

Allerdings würde, selbst wenn diese Unterscheidung gelänge und sich nach den vorgedachten Prinzipien verwirklichen ließe, d. h. also sowohl Lymphocyten, wie reife Granulocyten (Myelocyten) und unreife Granulocyten (Promyelocyten) als solche sicher diagnostiziert werden könnten, dann doch noch die Unterscheidung der gekörnten unreifen Promyelocyten von einer zweiten Art unreifer Zellen, den primär ungekörnten Myeloblasten ausstehen, welche sich lediglich durch den Myelocytenkern von ihrer Ursprungsstammzelle, dem Makrolymphocyten unterscheiden. Es folgt nämlich aus anderen farbanalytischen Studien (Methylenblau-Eosin, Methylgrün-Pyronin), daß auch diese Zellen infolge der internen Kernumwandlung trotz starker spongioplastischer Basophilie gegenüber singulärer Methylenblau- oder Pyroninfärbung, sich doch bereits schon gegenüber saurer Gegenfärbung etwas oxyphil verhalten und somit bei den in

Rede stehenden Hämatoxylintinktionen mit kombinierter Kontrastfärbung das gleiche Verhalten wie die bereits neutrophilen aber künstlich entkörnten Promyelocyten aufweisen. Während sie durch diese bereits stattgehabte Differenzierung des Kerns und Cytoplasma von dem originären stark basophilen Großlymphocyten qualitativ unschwer zu trennen sind, versagt die differentielle Abtrennung dieser bereits etwas oxyphil cytoplastischen, primär körnchenfreien Myeloblasten von den gekörnten aber sekundär entkörnten unreifen ebenfalls bereits etwas oxyphil erscheinenden Promyelocyten mittels Hämatoxylinfärbung selbst unter kombinierter Gegenfärbung mit zwei sauren Farbstoffen. Hier müssen andere, mehr panoptische Hilfsfärbungen Platz greifen. Es fehlt eben die basische Farbe zur Darstellung des Cytoplasma. Bei Triazid, wovon wir später sprechen werden, sind zwar Myeloblasten von Promyelocyten, aber Großlymphocyten nicht von Myeloblasten, Promyelocyten nicht von Myelocyten zu trennen. Die panoptische Differenzierbarkeit wird erst völlig durchgeführt, wenn zur Kernfärbung mit basischen Farbstoffen auch färberische Darstellung der basophilen Plasmastrukturen unter gleichzeitiger Anwendung basischer und saurer Farbstoffe kommt, und gewisse Zellformen nicht an negativen und bloß graduellen Kriterien erkannt zu werden brauchen, sondern alles panoptisch und positiv dargestellt wird. Bis zur Besprechung dieser gedachten Färbungen möge man in Erinnerung behalten, daß lymphoide Myeloblasten bereits einen Myelocytenkern haben, d. h. ein homogenes, mehr oder weniger basophiles (homogen neutrophiles) Plasma besitzen, also sich gewissermaßen verhalten wie große Lymphocyten oder Splenocyten mit Myelocytenkern; bei den Promyelocyten treten aber in dem basophilen Lymphoidoytenleib zu dem Myelocytenkern noch Myelocytenkörnchen hinzu.

Also trotz aller Kunstgriffe, leiden alle Hämatoxylinfärbungen doch mehr oder minder an Unvollkommenheit hinsichtlich der Panopsis. Nur wirklich panoptische und vollkommene Anilinkombinationen können hier Aufschluß geben und uns diese feine Differenzierung zwischen Myeloblasten und Promyelocyten ermöglichen. — Dies soll später gezeigt werden.

Prototyp 18. Es wurde als saure Gegenfärbung jene Kombination zweier saurer verschiedenkörniger Farbstoffe erprobt, die, zuerst von Ehrlich verwandt, in seiner Hand so hervorragende Dienste in verschiedenster Hinsicht geleistet hatte, nämlich die Kombination von Orange-G mit S-Fuchsin, wie sie in seinem neutrophilen Triazidgemisch vorhanden ist.

Der Einfachheit halber hielten wir es für angezeigt, gleich das fertige Triazidgemisch selbst zu verwerten, da störende Einflüsse des basischen Methylgrüns nicht zu befürchten waren. Da die neutrophilen Körnchen gelöst sind, kann es hier nicht einwirken, Mastzellkörner tingiert es überhaupt nicht, und den basophilen Seitenketten der cytoplastischen

Spongioplasmen hat es ebenfalls nicht die geringste Affinität. Allein auf die Kernsubstanzen wirkt es ein. Da es aber auch den Kern nur sehr matt und schwach tingiert, war hier eine Störung der Hämatoxylinfärbung durch Methylgrün nicht weiter zu befürchten. In der Tat, wenn man sehr stark mit Hämatoxylin vorfärbt, wird hernach das Methylgrün fast ganz beiseite gedrängt und außer Aktion gesetzt. Dasselbe ist der Fall, wenn man mit Hämatoxylin nachfärbt.

Sehr überraschend aber ist das Ergebnis, wenn man mit dünner Hämatoxylinlösung im Brutschrank nur kurze Zeit progressiv vorfärbt, so daß eben Wirkung eintritt, und dann mit einem Triazidpräparat (am besten frisch bereiteter Biondi-Heidenhain-Lösung; Rosintinktion hat zuviel S-Fuchsin, Bergonzini zu wenig) nachfärbt.

Alsdann ergibt sich folgende Kerndifferenzierung:

Am dunkelsten, wesentlich durch Hämatoxylin, vermutlich zuerst und am gierigsten von diesem sind angefärbt die Kerne der neutrophilen Granulocyten; sie erscheinen mehr weniger schwärzlichblau (bei den reifen trachychromatischen polynucleären Leukocyten [Fig. 16 u. 17]) bis bläulichgrau (bei den einkernigen Myelocyten [Fig. 13] und einfach kernigen Metamyelocyten) [Fig. 14, 15].

Weniger hat das Hämatoxylin in den Kernen der lymphoiden und eosinophilen Zellen gehaftet, deren trachychromatische reife kleine Lymphocyten (Fig. 9—12) ein bläuliches Russischgrün als Mischfarbe aufweisen, während die unreiferen großen amblychromatischen mononucleären Zellen mit saftreicherem Bläschenkern diese schmutzige Mischnuance in noch hellerem Ton enthalten.

Der Kern der eosinophilen Zellen (Fig. 18) scheint nur Methylgrün in schwächster Nuance zu enthalten, was somit auch auf qualitative chemische Unterschiede zwischen den polynucleären Kernen dieser und der neutrophilen Art hindeutet (s. Prototyp 19 u. 22). Wenn dieses vielleicht eine bloße Folge verschiedener Funktionszustände sein könnte, so spricht doch die gleichzeitige, bei beiden Zellarten verschiedene, charakteristische Kernform dafür, daß diese besondere biologische Funktion immerhin Folge einer besonderen Kern- und Plasmadifferenzierung ist, bzw. diese plastische Differenzierung der dauernde anatomische Ausdruck, die Ursache und Grundlage dieser stationären funktionellen Differenzierung ist, nicht aber, daß die anatomische Form temporärer Ausdruck und Folge eines jeweilig wechselnden Funktionszustandes ist; denn dann müßte nicht nur eine polynucleäre Zelle mononucleär werden können, sondern auch eine neutrophile Zelle eosinophil, mindestens aber umgekehrt eine eosinophil-gekörnte Zelle ungekörnt basophil. Beim Granulaverlust bleibt aber der reife polynucleäre neutrophile und eosinophile Leukocyt stets in spezifischer Weise polynucleär mit oxyphilem Plasma. Das nebenbei.

Das Wesentliche, was unser Prototyp weiter zeigt, ist, daß mit der besonderen Kernfärbung auch eine besondere zellartliche Plasmadifferenzierung parallel geht, insofern also unsere obige theoretische Überlegung und Voraussetzung richtig eingetroffen war.

Die (polynucleären) ε-Granulocyten zeigen einen schmutzig lila (Hämatoxylin plus schwach S-Fuchsin) gefärbten, nicht eigentlich homogenen, sondern leicht chagrinierten Zelleib, während der Zelleib der lymphoiden Splenocyten und Lymphocyten ganz homogen und schwach graugelblich (Hämatoxylin plus Orange) erscheint; eine distinkte spongioplastische Zeichnung hat die angesäuerte Hämatoxylineinwirkung nicht hervorzubringen vermocht und Methylgrün färbt diesen anatomischen Bestandteil ja gar nicht.

Auch Mastzellen würden sich hier nur durch die besonderen Kernformationen deklariert haben können; denn für ihre Körnung und ihr Spongioplasma war ebenfalls kein adäquater Farbstoff disponibel.

Jedenfalls also ist eine Differenzierung eingetreten zwischen den Leibern der lymphoiden ungekörnten und der granulierten aber entkörnten Zellen, indem jene mehr den hellen gelben, diese den dunkleren roten sauren Farbstoff bevorzugten; somit steht also zu erwarten, daß diese Differenzierung auch eintritt und entsprechend unterscheidende Merkmale liefert bei den großen ein- und bläschenkernigen Zellformen der beiden Zellarten, den lymphoiden Splenocyten dort, den großen Myelocyten (bzw. Promyelocyten) hier; wie oben ausgeführt, sind diese zwei Zelltypen bei singulärer Hämatoxylin- bzw. Hämatoxylin-Eosinfärbung kaum zu differenzieren, zumal, wenn wir bei der Kerndifferenzierung zum charakteristischen Myelocytenkern noch nicht weit genug vorgeschritten ist (Taf. XI/XII, Fig. 8 u. 38, Taf. V, Fig. 14, 16). Das Plasma ist ja auch bei den Promyelocyten noch basophil spongioplastisch, neutrophil eingelagerte Körnchen aber, welche bei panoptischen Färbungen positiv erkennbar würden, läßt Hämatoxylin nicht erkennen. Bei singulärer Hämatoxylinfärbung oder singulärer Gegenfärbung mit Eosin müssen demnach die Myelocyten ganz wie die lymphoiden Zellen erscheinen. Unser Kunstgriff mit zwei sauren Farbstoffen schützt vor der Verwechslung und differenziert, soweit bei den natürlichen Grenzen dieser Färbung möglich, bestens große einkernige lymphoide und neutrophile Zellgebilde.

Innerhalb der Neutrophilen, künstlich entkörnten Zellen allerdings sind Myelocyten und Promyelocyten nicht weiter differenziert, da das hier absichtlich verwandte saure Hämatoxylin keine Spongioplasmastrukturen in den noch basophilen Promyelocyten anzufärben vermag. (Über diese kompliziertere Differenzierung siehe folgende Tafel.)

Woran erkennt man nun die einkernigen neutrophilen Myelocyten und wie unterscheiden sie sich von den lymphoiden Leukocyten und Splenocyten?

Neben den ungekörnt erscheinenden verschiedenen Zellen, die ihrem Habitus und ihrer Kernformation nach als polynucleäre neutrophile Leuko-

cyten angesprochen werden müssen, finden sich größere mehr oder minder einfachkernige Elemente mit teils gebuchteten, teils großem runden ovoiden Kern, die eine prinzipiell gleiche nur weniger dunkle Kernfärbung und eine qualitativ gleiche nur weniger rötlich und mehr grangelbliche Plasmafärbung darbieten wie die entsprechenden Polynucleären. Dieselben müssen also zur gleichen Zellart der neutrophilen Granulocyten gehören, und wir gehen wohl nicht fehl, wenn wir, je nach ihrer Kernformation, die einen als Metamyelocyten (Fig. 14), die anderen als typische Myelocyten (Fig. 13) ansprechen.

Wir haben also hier zum ersten Male einen deutlichen färberisch plasmatischen Unterschied zwischen lymphoid ungekörnt seienden rundlichkernigen Splenocyten (Fig. 3—6) und ungekörnt erscheinenden Myelocyten (Fig. 13).

Es ist klar, daß auch die gebuchtetkernigen Übergangssplenocyten (Fig. 8) in der Myelocytenreihe ein entsprechendes Korrelat mit Übergangskern aufzuweisen haben würden; wieder ein Beweis, daß nicht die übergangskernigen Splenocyten (Fig. 8), sondern die Myelocyten und Metamyelocyten mit Buchtkern den Übergang zu polynucleären gekörnten Neutroleukocyten vermitteln, sowie daß zwischen buchtkernigen ungekörnten Splenocyten (Übergangszellen des normalen Blutes) und buchtkernigen Myelocyten (pathologische Übergangszellen) ein direkter Konnex nicht besteht.

Es ist also mit fortschreitender Differenzierung von der großen basophilen lymphoiden Zelle (Großlymphocyt) zum rundkernigen gekörnten Myelocyt eine teilweise Plasmadifferenzierung eingetreten, welche sich bei unsrer Färbung nicht in einer Abnahme der Basophilie und Auftreten von Oxyphilie bemerkbar machen kann (da ja eine basische Plasmafarbe nicht verwendet wurde), sondern einen Wechsel der färberischen Elektion zwischen den beiden angebotenen sauren Farben erkennen läßt, derart, daß die lymphoiden und dabei mehr basischen Zellen das gelbe Orange, die neutrophilen und zufällig bereits mehr sauren das rote S-Fuchsin bevorzugen.

Dazu kommt noch die besondere dunkle Färbung und straffe anatomische Struktur des Myelocytenkerns, welche sehr verschieden ist von der weichen verschwommenen Kernstruktur der großen lymphoiden Splenocyten.

Somit ist die Zelle Fig. 13, als typischer großer Myelocyt vom Habitus der großen mononucleären Leukocyten (Fig. 3—6), also als splenocytoider Myelocyt, eine willkommene Ergänzung zu der Myelocytenreihe in Tafel XI/XII, wo außer dem makrolymphocytoiden Myelocyt (Prot. 15/16, Fig. 38) nur noch übergangszellige (Prot. 15/16, Fig. 35—57) und mikrolymphocytoide Myelocyten (Fig. 34, 35) vorkommen, aber kein einziger typischer splenocytoider Myelocyt. Dies hängt vielleicht damit zusammen, daß in dem betreffenden

Fall auch unter den Lymphoidocyten (Prot. 15/16, Fig. 8—19) nur schmalrandige großlymphocytoide Formen (jüngste Splenocyten Prot. 15/16, Fig. 8—18) sowie übergangskernige Formen (Prot. 15/16, Fig. 13—17 und 19) vorkommen, aber keine eigentlich typischen Splenocyten wie in Prot. 1, Fig. 1, Prot. 10, Fig. 7. Die Mehrzahl derselben, soweit sie vorkommen, scheint in die Reizungsform übergegangen zu sein (Prot. 15/16, Fig. 25—27), ähnlich wie die schmalleibigen makro- und mikrolymphocytoiden Formen (Prot. 15/16, Fig. 20—24 und 28—35). Die wenigen Exemplare aber, die sich hier fanden, gehören nicht zu den großen Splenocyten, sondern den mittelgroßen leukocytoiden Makro- und Mikrolymphocyten (Prot. 15/16, Fig. 4) wie in Prot. 2, Fig. 8, Prot. 3, Fig. 13 und 22, Prot. 5, Fig. 8, Prot. 9, Fig. 13. Vielleicht folgen die jungen lymphocytoiden und älteren leukocytoiden Splenocyten und Myelocyten verschiedenen chemotaktischen Reizen und Gesetzen bzw. ist je nach der Intensität der chemotaktischen Reizung die Art der regenerativen Zellreifung und Alterung verschieden, derart, daß entweder in dem einen Fall die Zelleiber mehr wachsen, der Kern aber mehr oder weniger rundlich bleibt (mononucleäre Leukocyten, leukocytoider, splenocytoider, endotheloider Habitus) oder in anderen Fällen die Zelleiber nicht wachsen, dafür aber der Kern sich schlängeln und buchten muß (buchtkernige Übergangsformen).

Es sei bemerkt, daß solche große Zellen, wie Fig. 13, als Gegenstücke zu den großen lymphoiden Lymphocyten und Splenocyten (Fig. 1—6), den Mutterformen kleiner schmalrandiger Mikrolymphocyten und breitrandiger mikroleukocytoider Lymphocyten (Fig. 9—12) ihrerseits die Mutterformen ebenfalls kleiner mikrolymphocytoider Myelocytentochterzellen sind (Tafel XI/XII, Fig. 34 u. 35). Wie die Makrolymphocyten und leukocytoiden Makrosplenocyten die germinativen Keimzellen von Mikrolymphocyten und mikroleukocytoiden (endotheloiden) Lymphocyten sind, so sind die makrolymphocytoiden Myelocyten und splenocytoiden Makromyelocyten die Mutterformen mikrolymphocytoider und mikroleukocytoider Mikromyelocytentochterzellen.

Ob schließlich Fig. 1 ein echter Makrolymphocyt ist oder bloß eine Weiterentwicklungsstufe desselben, ein schmalrandiger makrolymphocytoider schwach basophiler großer Splenocyt (cfr. Tafel XI/XII, Fig. 1—4 und Fig. 8), ist bei dieser Hämatoxylinfärbung ohne besondere spezifische Färbung der basophilen Struktur nicht mit Sicherheit zu sagen. Die unregelmäßige Kernform spricht mehr für Splenocyt und gegen Makrolymphocyt.

Somit geht auch aus den Ergebnissen dieser neuen differentiellen Kombinationsfärbung mit Hämatoxylin und zwei sauren Plasmafarben hervor — und wird im nächsten Prototyp noch deutlicher veranschaulicht werden —, daß in der Tat, wie zuerst mit allem Nachdruck Pappenheim urgiert hat, die sogen. „Übergangszelle“ (z. B. Fig. 8) das Endprodukt einer cytogenetischen Entwicklungsreihe, die Endentwicklung der

lymphoiden ungekörnten großen Blutleukocyten darstellt, und nicht — durch Produktion spärlicher Granula und durch „Plasmareifung“ — zu den kleinen polynucleären reichlich gekörnten Leukocyten mit oxyphilem Grundplasma (Fig. 14—17) direkt oder indirekt überleitet, sei es von den großen mononucleären rundkernigen Leukocyten (Fig. 1—6) aus (Ehrlich), sei es von den kleinen Lymphocyten (Fig. 9—12) [Grawitz]. Wäre dieses der Fall, so müßten sich Zellen vom Habitus der Fig. 7 und 8 bereits völlig oder doch fast völlig (als Zwischenform) färberisch so verhalten wie Fig. 14 u. 15. Dieses ist nicht der Fall. Zellen vom Habitus der Fig. 7 u. 8 verhalten sich ganz so wie die Zellen Fig. 1—6 und 9—12. Sie verharren dauernd in ungekörnten lymphoiden xanthophilen Zustand. Diese lymphoiden Splenocyten sind eine eigne spezifisch differenzierte Zellart, die als solche stationär verharrt, erst recht in ihren gealterten und gereiften buchtkernigen Exemplaren. Sie produzieren normalerweise keine Körnchen (myeloide Metaplasie der Milz?). Dazu ist nur imstande ihre schmalleibige indifferente Vorstufe, der große Lymphocyt. Von diesem aber geht der Übergang zum polynucleären Leukocyt nur indirekt erst über den schmalleibigen großen rundkernigen Myelocyt, der dann seinerseits erst buchtkernig und zur gekörnten (pathologischen) Übergangszelle wird. Diese letztere ist ein bloß passageres Durchgangsstadium. Aber die normale buchtkernige sog. Übergangszelle bleibt als alte fertige Zelle stets lymphoid und ungekörnt.

Es bietet sich somit in der Fig. 13 eine besondere eigne einkernige Vorstufe (Myelocyt) für Fig. 14—17 dar, so daß der ein- und rundkernige junge Myelocyt gewissermaßen Zwischenform und Übergangszelle ist zwischen großen ein- und rundkernigen ungekörnten Leukocyten und gekörnten polynucleären Leukocyten, nicht aber die ungekörnte Zelle mit gealterten Übergangskern. Nicht die äußere Kernform, sondern die Plasmanatur (neben der inneren Kernstruktur) ist das Kriterium für die artliche Zugehörigkeit der betreffenden einkernigen Zellen. Bei den Polynucleären kann man freilich schon an der charakteristischen Kernform die artliche Zugehörigkeit erkennen. Jedenfalls aber ist die Plasmabeschaffenheit die Folge der vorgezogenen inneren Kerndifferenzierung und Chromatokinese.

Wenn die gewöhnlichen Übergangszellen des normalen Bluts wie Fig. 8 die normalen Übergangszellen zu polynucleären Leukocyten wären, so müßte vor allem ihr Plasma stets gekörnt und bereits oxyphil gereift sein. Dieses ist überwiegend nie der Fall. Außerdem wäre dann auch die Existenz rundkerniger reichlich gekörnter Zellen mit reiferem oxyphilem Plasma dann unverständlich und überflüssig.

Die „Übergangszellen“ des normalen Bluts sind stets „ungereif“, d. h. noch nicht myelocytisch differenziert, sondern basophil und ungekörnt, sind daher nicht die normalen Übergangsformen und Vorstufen der polynucleären neutrophil gekörnten Leukocyten; letztere

haben vielmehr ebenso wie die eosinophilen Leukocyten in entsprechend (reichlich) gekörnten rundkernigen Myelocyten (Fig. 13) und einfach polymorphkernigen Metamyelocyten (Fig. 14) ihre eignen normalen Vorstufen.

Allerdings entstehen die reichlich gekörnten einkernigen und rundkernigen Myelocyten aus spärlich gekörnten rund- und einfachkernigen Promyelocyten mit Körnchen in basophilem unreiferem Plasma, worüber weiter unten noch die Rede sein wird. Entsprechend sind solche Zellen mit Übergangskern und mehr weniger reichlichen Körnchen im mehr weniger oxyphil gereiften Plasma nicht als normale „Übergangszellen", sondern bereits als ältere Myelocyten mit einfach gebuchtetem Übergangskern, bzw. als Metamyelocyten zu deuten, somit nicht als „normale", sondern als atypische unreife Blutzellen.

Ebenso ist solches der Fall, wenn man einmal gelegentlich in anscheinend normalem Blute eine Zelle mit schwach gebuchtetem Übergangskern in unreiferem basophilen und nur spärlich gekörntem Plasma antrifft. Solche Zelle ist eben keine „normale" (stets ungekörnt erscheinende im lymphoiden Zustand gealterte) „Übergangszelle", sondern ein älterer Promyelocyt mit gebuchtetem Übergangskern, also bereits eine noch unreife pathologische Zelle; das anscheinend normale Blut ist gar nicht normal und die derartigen sich daselbst findenden „Übergangszellen" sind keine normalen, sondern pathologische Blutzellen, was nicht hindert, daß sie an den Ursprungsorten der Blutzellen und an den Zellbildungsstellen die normalen Vorstufen der polynucleären Leukocyten sind.

Entsprechend war das Blut und seine Zellen, von dem Ehrlich-Spilling ihre Beschreibung von der Natur der normalen Übergangszellen und der Bildung polynucleärer gekörnter Leukocyten aus mononucleären rundkernigen ungekörnten Leukocyten abstrahierten, kein normales, sondern pathologisches Blut.

Eine solche pathologische Spillingsche Übergangszelle und einen Promyelocyten mit gebuchtetem Übergangskern in noch unreifem basophilen, aber doch bereits spärlich gekörnten Cytoplasma werden wir auf der folgenden Tafel XIV, Fig. 30 näher kennen lernen.

Tafel XIV.

Prototyp 19. Bei dieser wundervoll gelungenen und ausgeführten Tafel hat das in Prototyp 18 versuchte Färbungs-Prinzip noch besseren Erfolg gehabt, nämlich die Vorzüge der Ehrlichschen Differentialfärbung mittels zweier saurer Farbstoffe auch den Hämatoxylinfärbungen zugute kommen zu lassen; denn auf diese Weise lassen sich schärfer, als das bei der singulären Verwendung des Eosins als Kontrastfarbe gegen Hämatoxylin oder Methylenblau möglich ist, nicht nur zwischen Hämoglobin und eosinophiler Körnchensubstanz, sondern auch die zwischen eosinophiler Körnchensubstanz und dem oxyphilen Grundplasma der neutrophilen Zellen bestehenden chemischen Differenzen tinktoriell sinnfällig zum Ausdruck bringen.

Während wir uns dort der Kombination Orange G + S-Fuchsin bedienten, wurde hier diesmal mit denkbar bestem Erfolg die Zusammenstellung Aurantia-Eosin versucht, wie sie sich in der sauren Trias von Ehrlichs ausgezeichnetem dreifach saurem Glyzeringemisch zusammen mit S-Indulin präformiert findet.

Soweit heutzutage überhaupt Bluttrockenpräparate mit Hämatoxylin noch hergestellt werden, kann ich diese simultane Nachfärbung mit diesem Färbegemisch anstatt mit der einfachen Eosinlösung nur auf das aller angelegentlichste empfehlen. Sie ist bequem handlich und leistet alles, was überhaupt mit Hämatoxylin sichtbar gemacht werden kann. Ich habe auch die Gegenfärbungen nach van Gieson und Kultschitzky mit Pikrin-S-Fuchsin (Pikrin-Bordeaux, Pikin-Congo, Pikro-Chromotrop) und Helianthin-S-Rubin (Helianthin-Bordeaux, Goldorange-Congo, Tropäolin Benzopurpurin) versucht, ferner die Kombinationsgemische von Spuler und Oppel, wie Orange-Eosin, Orange-Erythrosin, Pikrin-Eosin. Alle werden sie übertoffen von den Resultaten der Ehrlichschen Kombination, wie sie in vorliegender Tafel veranschaulicht sind, bei der zugleich ebenfalls wieder ein Spongioplasma anfärbendes Hämatoxylinpräparat verwandt wurde.

Vor allem treten dabei wieder ganz eklatant die chemisch-färberischen Differenzen zwischen den kleinen und großen basophilen nativ ungekörnten Zellen (Fig. 1—29) und den infolge des Alaunhämatoxylin

artefiziell entkörnten neutrophilen Zellen (Fig. 30—40) zutage. Ein vergleichender Blick etwa mit Prototyp 1, 2, 4, 7, 8, 9, 11, vor allem 15/16 wird begreiflich machen, was ich meine. Dort bestanden eben künstlich und fälschlich vorgetäuschte Übergänge zwischen ungekörnten mononucleären und ε-gekörnten polynucleären Leukocyten. Hier zeigt unsere Färbung, daß weder im Ehrlichschen noch im Grawrtzschen Sinne davon die Rede sein kann, daß weder die normalen großen Leukocyten des normalen Bluts mittels der Übergangsform, noch die kleinen Lymphocyten normalerweise zu polynucleären Zellen überleiten.

Bei den gekörnten Zellen ist das mehr oder weniger gereifte (oxyphile) Plasma durch Eosin mehr oder minder kräftig rosafarben tingiert; die basophilen ungekörnten Zellen haben im chylematösen Paraplasma vielleicht einen Hauch Rosafarbe aufgenommen, meist aber eine graugelbliche indifferente Nuance, vor allem aber zeigen sie im spongioplastischen Mitom ein kräftiges bräunliches blaugrau, welches wohl eher auf Hämatoxylin wie auf das anscheinend fast gar nicht zur Geltung gekommene Indulin zu beziehen sein dürfte.

Um gleich in medias res zu gehen und das hier Wichtigste und Interessanteste vorweg zu nehmen, so handelt es sich vor allem um die Deutung der Zelle Fig. 30.

Wir sehen in Fig. 2—22 große und mittelgroße mononucleäre lymphoide Leukocyten (Splenocyten) und Lymphocyten mit rundem oder einfach polymorphem Übergangskern.

In Fig. 31 haben wir, wie in Prototyp 18, einen typischen Myelocyten (etwas kleiner wie dort) vom Habitus der Zelle Fig. 7; in Fig. 32 einen ebenso reifen (stark oxyphilen) älteren Myelocyt mit Übergangskern vom Typus der Zelle Fig. 13 oder 22; in Fig. 33 schließlich einen zu den polynucleären Leukocyten überleitenden Metamyelocyt mit zwar noch einfachem aber doch schon schlankeren Kern (entsprechend etwa dem Typ Fig. 20).

In der Reihe der großen Lymphoidocyten ist die normale Zellentwicklung mit der einfachen Kernbuchtung Fig. 20 bzw. 22 und 28 zuende; bei den höher differenzierten gekörnten Zellen überholt die ontogenetische Entwicklung die Kernpolymorphose der tiefer stehenden Lymphoidocyten in den Formen Fig. 36 bis Fig. 40 gemäß dem biogenetischen gewebsphylogenetischen Grundgesetz.

Die ungekörnt erscheinenden einkernigen Zellen Fig. 31—33 gehören artlich nicht mehr zu den Lymphoidocyten Fig. 1—29, sondern bereits zu den neutrophilen Leukocyten Fig. 34—40 wegen der gleichen Plasmareaktion mit diesen, die schon ihrer besonderen Kernform nach, abgesehen von der roten Plasmafärbung, von den Lymphoidocyten abzutrennen sind.

Auch die Kernfärbung der polynucleären Leukocyten ist viel dunkler und trachychromatischer ausgefallen als die der kleinen trachychromatischen

Lymphocyten (Fig. 24—29). Obwohl also die äußere Kernfigur und selbst die Farbnuance der mononucleären Zellen Fig. 31—33 zur Annäherung an die basophilen ungekörnten Lymphoidocyten verlockt, spricht, abgesehen von der inneren Kernstruktur [und der straffen Kernkontur (z. B. von Fig. 32 i. G. zu Fig. 13—18) von Fig. 31 i. G. zu Fig. 7] ihre Plasmafärbung für Annäherung an die polynucleären Leukocyten Fig. 34—40 und läßt diese Zellen als sogen. Myelocyten (Fig. 31), ältere Myelocyten mit gebuchtetem Übergangskern (Fig. 32) oder reifere kleine Metamyelocyten mit noch stärker entwickeltem Übergangskern ausgelegt werden. Der typische Myelocyt Fig. 31 ist hier bedeutend kleiner als Fig. 13 im Prototyp 18 und erinnert an die lymphocytoide Myelocytenform in Tafel XI/XII, Fig. 34 u. 35.

Ebenso lassen die kleinen Myelocyten mit gebuchtetem Kern (Fig. 32 u. z. T. 33) auch an die möglicherweise Myelocyten vorstellenden Zellen in Tafel V denken, wo wir beklagten, daß das Fehlen einer geeigneten Gegenfärbung die gekörnten aber durch Hämatoxylin entkörnten Zellen von den primär lymphoiden Zellen mit gebuchtetem Kern (Taf. V, Fig. 7, 16, 25) nicht sicher unterscheiden ließ, Zellen, von denen somit manche vielleicht z. T. in Wirklichkeit nicht lymphoid, sondern gekörnt gewesen sein mögen.

Auf unsrer Tafel ist nun weiter die rötliche Nuance der Zelle 31 und 32 einen Schein bläulicher als die mehr gelblich gehaltene der Zellen 34—40, während der Metamyelocyt Fig. 33 etwa die Mitte hält.

Noch mehr blaugrau, aber doch schon deutlich rosarot ist nun aber Fig. 30.

Der Kern ist gebuchtet, matt und zart wie etwa in Fig. 16 oder 18, auch ein deutliches hämatoxylinophiles Spongioplasma ist vorhanden, ganz wie in den lymphoiden Zellen. Man könnte also diese Zelle mit gewissem Recht prima vista leicht für eine Übergangszelle der lymphoiden Leukocyten (etwa Fig. 14) zu polynucleären Leukocyten halten, falls dieses Blut wirklich sonst ganz normal ist.

Die ausgesprochen rötliche Färbung des Cytoplasma, die uns belehrt, daß dieses Cytoplasma bereits oxyphil gereift und somit zur Körnchenbildung designiert und prädestiniert ist, spräche an und für sich nicht dagegen. Aber jedenfalls, wo bereits Körnchen vorhanden, bzw. wie hier als vorhanden anzunehmen sind, handelt es sich bereits um einen neutrophilen Myelocyten.

Da derselbe noch basophiles Spongioplasma zeigt, noch nicht so homogen und hyalin erscheint wie die Zellen 32—40, und ferner nur matt oxyphil ist, muß ein Unterschied zwischen dieser gebuchtetkernigen Zelle bestehen und den entsprechenden kleineren Zellen der Fig. 32 u. 33. Wir haben demnach allerdings eine Übergangsform zwischen den Lymphoidocyten Fig. 2—22 und den Granulocyten 32—40 vor uns. Dabei ist aber nicht etwa eine krankhafte Überreifung von Zellen wie Fig. 16 oder 19 anzunehmen, die über 30 zu 32 werden, sondern, wie 16 u. 19 aus Fig. 6

u. 7 sich entwickelten, und 32 u. 33 aus Fig. 31, so ist auch anzunehmen, daß Fig. 30 aus einer, hier zufällig nicht aufgefundenen, entsprechenden rundkernigen Vorstufe mit großem runden Bläschenkern und schwach oxyphilem spongioplastischen Zelleib sich entwickelt hat.

Was bei Prototyp 18 ausgeführt wurde, gilt auch hier. Fig. 30 ist nicht normale Übergangszelle zwischen Fig. 11 oder 21 zu Fig. 33—40, wie solches Ehrlich-Spilling und Grawitz-Uskow-Benda-Weidenreich lehren, denn dann hätten die absolut körnchenfreien stellenweise (17, 20) stark gebuchtetkernigen Zellen Fig. 13—20, sowie die reich gekörnten aber rundkernigen Zellen wie Fig. 31 keine cytogenetische Stellung, Erklärung und Daseinsberechtigung. Wäre die einfach buchtkernige Zelle Fig. 30 die normale Übergangszelle von den lymphoiden Leukocyten zu polynucleären Leukocyten, vor der also eine entsprechende rundkernige plasmatisch gleichartige Zelle (über 31 plaziert zu denken) nicht zu ergänzen wäre, dann müßten einerseits alle buchtkernigen lymphoiden Leukocyten (Fig. 12—20) bereits sich als solche Übergangszellen ausweisen, und andererseits wäre die Bedeutung des kleinen rundkernigen Myelocyten Fig. 31 nicht zu erklären. Fig. 30 ist somit eine pathologische Übergangszelle, jedenfalls eine atypische, d. h. pathologische Blutzelle, eine zwar normalerweise in der Blutzellbildungsstätte des Knochenmarks sich findende aber in bezug auf die Zirkulation heterotopisierte germinative (unreife) Mutterform. Mit anderen Worten es ist ein Myelocyt (also eine pathologische Blutzelle) mit Übergangskern, der sich nicht von Fig. 16 und 19 ableitet, oder von Fig. 9 und 21, sondern von einem entsprechenden Myelocyt mit rundem Kern, der vor ihr über Fig. 31 zu plazieren gewesen wäre.

Dieser ältere Myelocyt mit Übergangskern unterscheidet sich von dem entsprechenden reiferen Tochtermyelocyt Fig. 32 durch die größere Unreife des noch basophil-hämatoxylinophilen Plasma. Es handelt sich also hier um einen sog. **Promyelocyt** mit zufällig gebuchtetem Kern. [Es ist möglich, daß die große gekörnte Zelle Fig. 13 in Prototyp 18 ebenfalls bloß ein Promyelocyt war, doch konnten dort infolge des gesäuerten Hämatoxylin die feinen Plasmadifferenzen zwischen reifen homogeneren und unreifen basophil-hämatoxylinophilen bzw. spongioplastischen Granulocyten nicht so hervortreten wie hier.]

Wie die kleinere Lymphoidocytengeneration (Fig. 21—29) gemeinhin aus der größeren durch Mitose hervorgeht — abgesehen davon, daß auch in der größeren Generation kleinere Individuen mit den Artcharakteren (am Kern) der großen vorkommen (7—20), so geht wohl auch bei den Granulocyten die kleinere Generation mitotisch oder amitotisch aus der größeren hervor. Ob eine kleinere spezifisch neue Art oder bloß kleinere physiologisch individuelle Differenzen vorliegen, das wird, wie dort, zugunsten der ersteren Annahme durch die neuen und von denen

der größeren Art abweichenden Zellcharaktere entschieden. So ist zwischen 3—6 und 7—9 kein wesentlicher Unterschied, so wenig wie zwischen 12 und 18, wohl aber schon zwischen 11, 12 einerseits und 21—22 resp. 24—29 andererseits.

Dasselbe gilt hier zwischen 30 einerseits und 31 und 32 andererseits; letztere repräsentieren also eine besondere Zellgeneration lymphocytoider kleiner Myelocytentochterzellen. Ebensowenig wie die buchtkernige kleine Lymphocytenform 28 aus den buchtkernigen großen Übergangsformen 20 oder 22 hervorgeht, sondern aus kleinen eignen runden rundkernigen Vorstufen der gleichen Zellart 24—26, ebensowenig geht 32 aus 30 hervor, sondern nur aus 31. Desgleichen geht 30 aus einer zu ergänzenden rundkernigen Promyelocytenform (über 31 zu setzen), hervor, aus welcher aber dann ihrerseits 31 durch proliferative plastische Differenzierung gebildet wird, wie 24 aus 1.

Natürlich sind die allerjüngsten, meist wegen ihrer Unreife nicht im Blut, sondern nur in den zellbildenden Organen vorhandenen Zellentwicklungsanfänge ganz schmalrandig, noch stärker wie 1 und 24, also fast nacktkernig (Taf. XII, Fig. 45, 51); und genau genommen steht vor 31 eine noch schmalrandigere Form, die nicht, wie hier dem spleno- und leukocytoiden Typ Fig. 7 entsprechen würde, sondern mehr dem lymphocytoiden Typ Fig. 24 (cfr. Taf. XV/XVI, Fig. 38).

Das bedeutet m. a. W., daß auch bei den Granulocyten, ebenso wie bei den Lymphocytoiden, nicht nur Eine Zellgeneration angenommen werden darf, deren rundkernige Formen sich zu den gebuchtetkernigen weiterentwickeln, sondern daß auch hier mindestens zwei phylogenetisch verschiedene Reihen angenommen werden müssen, eine unreifere, durchweg größere und protoplasmatischere, und eine im ganzen kleinere und reifere, deren Kerne im ganzen nucleinreicher und deren Cytoplasmen oxyphiler und homogener, d. h. arm an basophilem Spongioplasma sind; ja eigentlich sind noch intermediäre Mittelformen, ferner pathologische Riesen- und Zwergformen, also im ganzen fünf verschieden ausgereifte Größen anzunehmen, die sich durch morphologische, tinktoriell-chemische und physikalische (Dichte, Resistenz) Kriterien unterscheiden lassen.

Der gewöhnliche polynucleäre Leukocyt leitet sich daher nicht direkt vom einkernigen und gebuchtetkernigen großen Myelocyten (der gewöhnlich ein noch basophiles Plasma führender unreiferer Promyelocyt ist) ab (Fig. 30) — daß er sich von der lymphoiden Übergangszelle nicht ableitet, ist schon des öfteren ausgeführt — sondern von einer reiferen kleineren ein- bzw. gebuchtetkernigen Form der Myelocytentochterreihe (Fig. 31) und dem Metamyelocyt (Fig. 32).

In beiden phylogenetischen Entwicklungsreihen bestehen auch hier, ganz so wie wir es bei den Lymphoidocyten gesehen haben und auch bei den Erythroblasten noch sehen werden, prinzipiell gleiche Modalitäten

der Zellalterung, aber bei der reiferen kleineren Art wird stets der bei der unreiferen großen erreichte letztmögliche Kernreifungszustand (Fig. 30) noch überholt und weiter ausgebildet (dem biogenetischen Grundgesetz entsprechend) bis zur Fig. 36. Somit ist die ganze Metamyelocytenart der Myelocytentochterzellen (Fig. 31—40) eine jüngere bzw. höher ausgebildete Entwicklungsstufe der Promyelocytenart (Fig. 30), nicht aber ist der einzelne Metamyelocyt einfach bloß ein älterer Promyelocyt oder bloß eine zufällig individuell kleinere Form derselben sonst größeren Zellreihe. Ebensowenig ist ein Normoblast einfach ein kleinerer oder älterer Erythroblast, der im Jugendstadium groß ist, also identisch mit dem gealterten Megaloblasten; sondern wie es alte Megaloblasten und junge Normoblasten gibt, so auch hier ältere Promyelocyten (Fig. 30) und jüngere Myelocytentochterzellen (Fig. 31). Je nachdem wie man sich einigen will, kann man als Metamyelocyten die ganze rund- und buchtkernige Art der gekörnten Tochterzellen inklusive der polynucleären Leukocyten bezeichnen (31—40), oder bloß das eine individuelle passagere halbgereifte Übergangsstadium (33) zwischen rundkernigen Myelocytentochterzellen (31) und polynucleären Leukocyten (34—40).

Man muß also annehmen, daß der junge großlymphocytoide Promyelocyt vor Fig. 30 (etwa Taf. XI/XII, Fig. 38 bzw. mehrere so gebaute Zellen) verschiedene Entwicklungsgänge einschlagen. Die eine Zelle altert bis zu Fig. 30 unserer Tafel; die andere proliferiert durch fortgesetzte (amitotische) Teilung zu einer Brut junger höher ausgebildeter kleinerer lymphocytoider Tochterzellen, welche als solche über das Stadium (Fig. 32) hinaus bis zu fertigen polynucleären Leukocyten reifen. Während somit die kleinen Lymphocyten nicht so hochgradige Kernbuchtungen durchmachen wie die großen Lymphoidocyten, erreichen die kleinen Myelocytentochterzellen die ausgebildetsten Kernschleifen.

Natürlich kommt auch mitotische Teilung ohne Differenzierung vor, wobei der Zustand der Mutterzelle erhalten bleibt und nicht höheren Differenzierungswert annimmt. Riesen- und Zwergformen scheinen sich nur bei überstürzter Reifung, z. B. bei Leukämie, zu finden.

Daß die Größe der Zelle, abgesehen von dem Zustand der Kernreife, u. U. auch eine Folge der Nahrungsaufnahme und des Wachstums ist, und daß die etwa aus der Mitose unreifer großer Zellen entstehenden Tochterformen kleiner sind als die hypertrophierten Formen der reifen kleinen Reihe, ist selbstverständlich. So ist z. B. Fig. 21 und 27 eine ausgewachsene kleine Zellform, ein Mesolymphocyt, Fig. 20 und 7 dagegen sind kleine Individuen der großen Zellreihe. Das die beiden verschiedenen Entwicklungsreihen der gleichen lymphoiden oder granulierten Zellart unbescheidende Artmerkmal aber liegt in erster Linie im Zellkern.

Aus diesen soeben dargelegten Ausführungen ergibt sich somit gleichzeitig ebenfalls wieder, daß Zelle Fig. 32 (Myelocyt mit gebuchtetem (Übergangs) Kern) nicht nur kein direktes Fortbildungsstadium von einem

Typ Fig. 30 (Promyelocyt mit gebuchtetem Übergangskern) ist, sondern daß auch Zelle Fig. 30 kein dementsprechend direktes Fortbildungsstadium der gewöhnlichen ungekörnten „Übergangszelle", d. h. der Lymphoidocyten mit gebuchtetem Übergangskern (etwa Fig. 14) ist.

Alle diese gebuchtetkernigen Zellen haben ihr eigenes rundkerniges Vorläuferstadium, und somit führt von der ungekörnten Übergangszelle bzw. von dem ungekörnten rundkernigen Großlymphocyten keine Brücke über die ungekörnte oder gekörnte buchtkernige Übergangszelle zum gekörnten polynucleären Leukocyten. Der Übergang der rundkernigen großen Lymphoidocyten zum polynucleären Leukocyten ist vorhanden, geht aber nicht von Fig. 1 u. 2 über Fig. 14, 20 zu Fig. 30, 32—36 und 40, nicht von den gebuchtetkernigen Zellen der einen Reihe zu denen der anderen Reihe (wie Ehrlich und auch Grawitz, sonst so verschiedener Ansicht in anderen Fragen, in dieser Frage gemeinschaftlich annehmen), sondern nur von den rundkernigen Zellen der einen Reihe zu den rundkernigen Zellen der nächst höheren Reihe, also von Fig. 1 u. 2 über den rundkernigen Promyelocyt vor Fig. 30, zu dessen Tochterzelle Fig. 31 und von dort erst über Fig. 32, 33, 36—40. In jeder einzelnen spezifisch differenzierten Entwicklungsreihe reifen dann die rundkernigen Zellen zu breitrandigen oder zu mehreren buchtkernigen Altersformen aus.

Zwischen den kleineren reiferen höher differenzierten Mikrolymphocyten und den kleineren reifen Myelocytentochterzellen scheinen keine entsprechenden direkten Beziehungen unter natürlichen Verhältnissen obzuwalten. Also ein genetischer Konnex zwischen Fig. 1, 2 über Fig. 24 (27) zu Fig. 31, 32, 33—40, dürfte bei Leukämie vielleicht beim Embryo oder aber Strumagewebes in der Norm vorkommen; ein direkter Konnex zwischen Fig. 24 über 28, zu 20 und dann zu 32, 33—40, wie ihn u. a. ebenfalls Grawitz und z. T. auch Weidenreich zuläßt, dürfte meines Erachtens auf Grund der hämatologischen Befunde ebenfalls in Abrede zu stellen sein. Beweisende Bilder für diesen Übergang direkt zu reifen, hoch differenzierten oxyphil plasmatischen Zellen kenne ich nicht, der Übergang wäre auch zu unvermittelt; wohl aber findet man bei myeloider Leukämie allmähliche Übergänge von kleinen basoplasmatischen Großlymphocyten zu kleinen (nur noch z. T. basoplasmatischen) Promyelocyten; alle logischen Überlegungen sprechen demnach lediglich und allein für den von uns angezogenen Zellbildungsmodus.

Ginge aber der Zellbildungsübergang von Fig. 1 u. 2 über 14 zu 30—40, dann wäre die Existenz der besonderen Vorstufen für 30 (rundkerniger Promyelocyt) absolut unverständlich: so aber gelten die übergangskernigen Zellen nicht für Übergangszellen und Zwischenstufen, sondern für nicht weiter umbildungsfähige und also auch nicht überleitende alte Reifungsendprodukte in der Entwicklungsreihe eines Zellgeschlechts. Als solche ausgereifte ergastische Funktionszellen finden sie sich daher

auch schon im normalen Blut. Lediglich die Zellen Fig. 32 und 33 (Metamyelocyten mit einfachem Übergangskern) sind noch nicht ganz völlig gereifte Gebilde, sondern noch weiterer Ausbildung fähig, immerhin aber doch schon hoch entwickelte Ausbildungsstadien der höchst differenzierten Entwicklungsreihe. Daher fehlen sie auch im ganz normalen Blute, leiten aber zu den letzten, definitiven, höchst differenzierten polynucleären Leukocyten des normalen Blutes über.

Wir lehnten also die Zelle Fig. 30 als normale Übergangszelle zwischen Fig. 1 resp. 24 und den Zellen 32—40 ab, auf Grund der tatsächlichen Befunde von Fig. 20 und 31. Es handelt sich nicht um eine normale, sondern um eine pathologische Zelle, eine Spillingschen Übergangszelle bzw. einen Promyelocyt mit karyolobischem Übergangskern.

Andererseits ist die vor sie zu setzende Form, der große karyosphärische Promyelocyt mit rundem kugeligem Kern die direkte Übergangszelle zwischen großen Lymphoidocyten (Fig. 1 u. 2) und den polynucleären ε-Leukocyten 33—40.

Die Entwicklung geht nicht von 1 und 2 über 17, 20, 30, 32—40, sondern einerseits von 1 und 2 zu 24—28, 29, andererseits zum Promyelocyt vor 30 über 31, dann gleich zu 31 und erst dann zu 32—40. Der alte Promyelocyt 30 ist ebenso wie die Formen 17 und 20 z. T. vielleicht ein bloßer funktionell oder vegetativ-trophischer Zustand, d. h. ein aus dem vorhandenen plastischen Differenzierungszustand entwickelter bloßer Funktionszustand oder Alterungsgrad, der aber selbst nicht fortpflanzungs-, proliferations- und differenzierungsfähig ist. Denn die Lymphoidocyten sowohl wie die Granulocyten, differenzieren und proliferieren bloß im karyosphärischen Bläschen(kugel)kernzustand. Im einzelnen hat man sich hierbei die Metaplasierung der Großlymphocyten zu Myelocyten und Myeloblasten so vorzustellen, daß zuerst mit innerer Kerndifferenzierung (Chromatinumlagerung, Chromatokinese) eine artliche Plasmadifferenzierung (Körnchenproduktion, Hb-Bildung statthat. Ist so der neue Artcharakter gewonnen, dann erfolgt erst sekundär und accidentell innerhalb dieser neuen Grundstimmung innerhalb der Zellentwicklungsreihe Alterung und Reifung wie üblich durch Plasmawachstum bzw. äußere Kernbuchtung oder Kernverkleinerung (bis zur Pyknose) mit Nucleinzunahme.

In einem bestimmten einmal erworbenen plastischen Differenzierungszustand kann nun ferner die entwicklungsfähige (junge) karyosphärische Zelle einesteils verharren, bzw. bloß physiologisch-funktionelle, vegetative oder animalische Zustandsveränderungen erleiden, kriechen, wachsen und altern zu polymorphkernigen Gestaltungen, oder aber sich weiter in eine Brut kleinerer, noch höher entwickelter rundkerniger Zellen auflösen, die dann ebenfalls sekundär in diesem neu erworbenen Zustand polymorphkernig und polynucleär werden können. So werden die Großlymphocyten zu kleinen Lymphocyten, die großen Promyelocyten zu Myelocytentochterzellen.

Wie weit eine mehr ungesetzmäßige Kernpolymorphose für animale Bewegungszustände spricht, bleibt noch zu untersuchen. Jedenfalls ist sie in dem hier betrachteten gesetzmäßigerem Ablauf ein Ausdruck der Zellalterung und Reifung, u. U. der physiologischen und pathologischen Degeneration, der bis zur amitotischen Kernsprossung, Kernwandknospung und Karyorrhexis gehen kann.

Dort, in der Gegend der Kerneinbuchtung, ist die Sphäre mit dem Zentrosoma zu suchen, welche diese Kerneinbuchtung bewirkt; an Deckglaspräparaten gelingt ihre Darstellung mit Eisenhämatoxylin oder Chromalaunhämatoxylin (nach Hansen) nicht. Aber ein heller perinucleärer Hof zeigt deutlich ihre Stelle an (so in Fig. 4, 5, 12, 13, 23, 30, 32). Das hier nur die äußere Zellleibsperipherie einnehmende Spongioplasma reicht nicht in diese Stelle des Ceratoplasma hinein.

Daß die leukocytoiden oder splenocytoiden Formen Fig. 21—23 eher als individuell mittelgroße Mikrolymphoidocyten ihrer Kernart nach zu deuten sind, denn als kleinere Makrolymphoidocyten, ist schon bei Prototyp 2, Fig. 8, Prot. 3, Fig. 14, 15, 22, Prot. 6, Fig. 6 u. 7, Prot. 9, Fig. 13 u. a. erörtert worden.

Somit zeigt auch unsere vorliegende Tafel, ähnlich wie Tafel XI XII, eine fortlaufende Kette von Zellentwicklungen im lymphoiden wie granulierten (myeloiden) Zellsystem.

Was speziell das letztere betrifft, so möchte ich an dieser Stelle nochmals betonen, daß ich mir nach wie vor den Modus der Zellalterung einstweilen immer noch wenigstens im Prinzip so vorstelle, wie Eingangs erörtert, und wie ihn auch Jolly, Dominici und Arneth akzeptiert haben; da aber, wie soeben ausgeführt, sekundär und epigenetisch noch animale Funktionszustände der Lokomotion etc. mit den plastischen Alterungsveränderungen des Zellkerns interferieren können, so muß ich eine so spezialisierte Einteilung der Kernreife nach Kernsegmenten, wie sie Arneth zu diagnostischen und prognostischen Schlußfolgerungen vornimmt, für viel zu weitgehend erachten.

Im Prinzip halte ich die erörterte Einteilung aufrecht, und im Prinzip ist auch eine diagnostische Beachtung und Bewertung der Kernformen des neutrophilen Blutbildes durchaus berechtigt, d. h. die Feststellung ob und wie weit es „nach links verschoben" ist. Eine solche Verschiebung nach links besteht aber nur, wenn statt der „polynucläreu" Kernfiguren überhaupt oder überwiegend einfacher gestaltete Übergangskerne der Metamyelocyten oder gar plump gebuchtete runde Bläschenkerne der Myelocyten auftreten, wie solche sich in den Zellformen vor Fig. 35 bis vor 30 (über 31) darbieten. Somit ist es wohl auch wichtig, festzustellen, wie weit die Verschiebung nach links geht, ob nur polymorphkernige Metamyelocyten (Fig. 33—35) wie im Prototyp 4, oder ob schon rund- und polymorph-

kernige Myelocyten (Fig. 31, 32) oder ob gar Promyelocyten vorhanden sind. Andererseits ist es vielleicht von gewissem Interesse (wenn auch diagnostisch z. Zt. noch weniger wichtig), festzustellen, ob echt polynucleäre, d. h. wirklich vielkernig karyorrhektische oder sonst atypische Formen an der rechten Seite der Zellentwicklung auftreten, wie in Fig. 43 und 71 auf Tafel XI/XII. Aber soweit zu gehen, wie ARNETH, und festzustellen, ob die typisch polymorphkernigen (sog. polynucleären) Leukocyten im einzelnen zwei-, drei-, vier-, oder gar sechsfach geteilt sind, d. h. also innerhalb der wohl charakterisierten und ausgereiften polynucleären Kernformation selbst noch morphologische Unterabteilungen mit verschiedener genetischer und diagnostischer Bedeutung zu konstruieren, scheint mir absolut ungerechtfertigt und daher ohne jeden Wert zu sein. Es sind dieses doch bloß typische polynucleäre Zellen in verschiedenen zufälligen und azzessorischen Erscheinungsformen. Es genügt die qualitative Feststellung, ob eine Verschiebung nach links zu Metamyelocyten (oder gar Promyelocyten) besteht, ob nämlich überhaupt andersartige, atypische, weniger oder überhaupt nicht mehr polynucleäre Kernformationen da sind; ob aber die noch vorhandenen typischen polynucleären Leukocyten die oder jene zufälligen Kernformen zeigen, scheint mir ohne jede Bedeutung zu sein. Nicht wie die (reifen und typischen) Polynucleären sich im einzelnen sonst verhalten, sondern ob qualitativ und essentiell überhaupt unreife Polynucleäre, Vorstufen von ihnen, vorhanden sind, darauf allein kommt es an. Vor allem aber ist, wie wir weiter sehen werden, die Triazidfärbung wie für andere, so auch für diesen Zweck höchst ungeeignet.

Wir kommen jetzt, nachdem wir die Unterschiede der Granulocyten von den Lymphoidocyten besprochen haben, zur detaillierten Betrachtung der Granulocyten. Über die Kernfärbung und Kernstruktur der ε-Zellen von Fig. 30—40 haben wir Einiges in Gegenüberstellung zu entsprechenden Formen der Lymphoidocyten bereits erwähnt. Wir hatten gezeigt, daß die äußere Form des gebuchteten Kerns (Fig. 30, 32, 33) viel schärfer und konstanter im Kurvenverlauf erscheint, als der labile proteusartig plastische Kontus entsprechende lymphoider Kerne in den großen amblychromatischen Zellen (z. B. Fig. 15—19). In dieser ausgesprochenen Bestimmtheit liegt ein Zeichen höherer Differenzierung. In dieser Beziehung gleichen sie den kleinen Lymphocyten, die überhaupt ihren äußeren Lymphocytenkerncharakter in allen Alterungsphasen streng bewahren. Andererseits aber ist auch die innere Kernzeichnung klar, deutlich und in bestimmter Richtung gemäß der besonderen Kernfunktion orientiert, ähnlich wie bei den Megalo- und noch mehr den Normoblasten. Auch dieses spricht, zugleich mit Nucleinzunahme und stärkerer Färbbarkeit, für höhere Differenzierung (cfr. Fig. 31—33).

Was nun weiter die eosinophilen Leukocyten (Fig. 41—44) anbetrifft, so herrscht auch hier, wie früher, die Zweiteilung vor, wennschon die Kernformen hier andere sind als etwa in Prototyp 17. Daß bei den Eosinophilen auch stärkere Kernzerschnürungen vorkommen können, zeigt Fig. 14, Prototyp 2, Fig. 28, Protot. 15/16, aber auch in jenen Fällen sind alle diese Kernsegmente mehr oder weniger kugelig und einfach, im Gegensatz zu den stets schlanken vielfach zerklüfteten und mit Fortsätzen versehenen Formen der Neutrophilen (z. B. Prot. 10, Fig. 28).

Solche zweigeteilte Zellkerne wie auf unser Tafel sahen wir schon in Prototyp 2, Fig. 13, Prot. 8, Fig. 28, wie sich denn ja auch in der neutrophilen Reihe die Typen im Prinzip wiederholen; z. B. die L-Form in Fig. 36 und 39 unsrer Tafel finden wir in Fig. 12 von Prototyp 1 usf. Auch bei den Eosinophilen auf unsrer Tafel XIV in Fig. 42—44 sind solche zweigeteilte L-Kerne abgebildet, aber auch hier sind i. G. zu den entsprechenden Neutrophilen (Fig. 39) die Kernsegmente im ganzen mehr rundlich, einfach gehalten, scharf zweigeteilt (s. 43, 44), während bei den Neutrophilen diese Segmente selbst wieder schlanke, länglich gestreckte, geschlängelte und mit Fortsätzchen versehenen Formen angenommen haben (Fig. 38).

Ferner finden wir bei Anwendung mehrerer saurer Farben zum ersten Male oxyphile Körnchen verschiedener Chromophilie in einer und derselben α-Zelle (z. B. 44) die unreifen, jüngeren (oder schwächer fixierten und schwächer entwässerten) wasserreicheren, gequollenen und weniger koagulierten Körnchen sind dunkler gefärbt, nehmen relativ weniger vom hellen diffusiblen gelben Aurantia und mehr von dem dunkleren S-Fuchsin auf. Sie sind also erythro-cyanophil, jene mehr xantophil, physikalisch dichter, kleinporiger. Das Indulin hat bei dem vorhandenen Fixationszustand nicht angesprochen: indes scheint sehr stark erhitzt gewesen zu sein, da die α-Körner im ganzen schon fast so aurantiophil erscheinen wie das Hb; bei schwächerer Fixation würde der Unterschied vielleicht noch zwischen rot (Eosin) bei den reifen und violett (Eosin und Indulin) bei den unreifen Körnchen sich abgespielt haben.

Im übrigen zeigen die stark erhitzten Körnchen einen dunkel gefärbten Rand und ein helleres Zentrum, sonst aber gleichmäßig runde Struktur. Doch finden sich vielfach kleinere Körnchen zwischen den gröberen.

Die Frage der unreifen α-Körnchen ist wie bekannt von Wichtigkeit für die Beziehungen zwischen Mastzellen und Eosinophilen.

Da eine basische Komponente nicht im Farbgemisch war, so konnten hier die „unreifen“ α-Körner sich nicht basophil bzw. cyanophil-amphophil erweisen. Erwähnt muß aber werden, daß solche cyanophil-fuchsinophilen (dunkler rot, dunkler eosinophil, neutral gefärbten) Körnchen in den polynucleären α-Zellen jeden normalen oder gewöhnlichen Bluts sich finden, wirklich amphophil-cyanophile (basophile) Körner hingegen (und nur bei

Methylenblau-Eosinfärbungen erkennbar) nur in den α-Myelocyten des normalen Knochenmarks sowie in den α-Zellen des leukämischen Blutes. Umgekehrt finden sich daselbst auch basophilkörnige Mastzellen mit α-Körnchen. Dort sind auch diese basophil erscheinenden Körnchen vielfach noch nicht metachromatisch (JOACHIM), und die Frage ist somit noch nicht entschieden, ob es sich um echte, in ihrer Art reife und besonders differenzierte Mastkörner handelt, oder um bloße mastkornähnliche Pseudomastzellen, um unreife Vorstufen der eosinophilen Körner. Ob also überhaupt die Mastkörnung, als solche, Vorstufe der α-Körnung ist oder u. U. sein kann, oder ob u. U. die unreife α-Körnung bloß der Mastkörnung ähnlich ist. Es sei ferner daran erinnert, daß im Meerschweinchenknochenmark durch EHRLICHS Glyzeringemisch grobgekörnte, indulinophile Myelocyten, sogenannte β-Zellen darstellbar sind, welche bei MAY-GRÜNWALD-Färbung sich als amphophil-cyanophil erweisen, d. h. mit dem dunklen basischen Methylenblau färben, bei ROMANOWSKY-GIEMSA aber einfach eosinophil erscheinen, und mit Toluidinblau keine Metachromasie aufweisen. Ob die Mastzellen des leukämischen Blutes bei myeloider Mastzellleukämie, die ebenfalls vielfach nicht metachromatisch erscheinen, auch indulinophil sind, ist noch nicht untersucht, und somit steht es noch nicht ganz fest, ob sie wirkliche Mastkörner sind oder vielleicht bloße unreife oder überstürzt gereifte indulinophil-(cyanophil)amphophile, bzw. pseudo-basophile unreife α-Granula. Diese pathologischen, noch deutlich basophilen, unreifen, pseudomastkörnigen α-Körnchen repräsentierten alsdann einen anderen, noch niederen Grad der Unreife, als die hier besprochenen unreifen nur cyanophil-oxyphilen, aber niemals deutlich basophilen α-Körnchen des normalen bzw. nicht leukämischen Blutes.

Andrerseits wäre daran zu denken, daß es auch unreife, noch nicht metachromatische Mastkörner gibt, die sich färberisch gegen Methylenblau gleich verhielten, wie jene pseudomastkörnigen unreifen eosinophilen; auch sie wären im Gegensatz zu den reifen Mastkörnern amphophil und u. U. mit sauren Farbstoffen färbbar. Dann aber müßte man annehmen, daß die scheinbar eosinophilen Körner in einer Mastzelle die unreifen Vorstufen der Mastkörnung sind, was unwahrscheinlich. Denn die unreifen Körnungen pflegen doch die dunkleren Farbstoffe zu bevorugen, sind cyanophil, nicht erythrophil. Andernfalls erscheinen gerade in solchen Zellen vielfach die dann als reife Mastkörner zu deutenden, andern basophilen, blaugefärbten Granula nicht metachromatisch, also atypisch unreif, während doch reife Mastkörner metachromatisch sein müßten.

Vielleicht existiert aber ein, bei myeloider Leukämie auftretendes, indifferentes, indulinophiles und amphophiles (metachromatisch-basophiles) Körnchenstadium als gemeinsame unreife Vorstufe sowohl der reifen absolut basophilen Mastkörner, wie der reifen absolut oxyphilen Eosinophilen, das sich einerseits erst zu halbreifen (siehe die dunkleren Körnchen im normalen Blut), dann zu reifen oxyphilen Körnchen, andererseits

zu typischen, absolut basophilen (niemals amphophil mit sauren Farbstoffen tingierbaren) und metachromatischen Mastzellkörnchen ausbilden würde. Dieses ist jedenfalls wahrscheinlicher, als die Annahme eines direkten Übergangs von absolut basophilen reifen und echten Mastzellkörnern (event. selbst durch ein amphophiles unreifes Körnchenstadium der Pseudomastzellen hierdurch) zu reifen echten α-Körnchen. Dagegen spräche allerdings höchstens vielleicht der Umstand, daß bei den Vögeln die α-Körnchen ovoid (ellipsokristalloid) und ziemlich gleichgeformt erscheinen, Mastkörner aber sämtlich rund, und von wechselnder Größe sind.

Weiter ist bei unserer vorliegenden Färbung zu notieren die abweichende Nuance der α-Kerne (rein hellblau) gegenüber dem mehr violetten Tiefblau der ε-Leukocyten. Etwas Ähnliches hatten wir bereits in Prototyp 18 bemerkt. Die Körnchen, die innerhalb des Kerns erscheinen, sind natürlich nur von der Oberfläche der unteren oder oberen Zellhemisphäre auf den optischen Querschnitt projiziert.

Schließlich finden wir in Fig. 45 ein Zellgebilde, das wir seiner wabig retikulären Spongioplasmastruktur nach als Mastzelle bezeichnen müssen wie die Zellen Fig. 30—32 auf Taf. VII. Der Kernform nach steht sie den α-Zellen näher. Ganz besonders auffallend aber sind kleinste feinste schwärzliche Körnchen im Plasmaleibe etwa von der Form und Größe der Azurgranula der Lymphocyten. Da Alaunhämatoxylin wie Muchhämatein zwar Schleim, aber nicht γ-Granula färbt (Taf. VII), so kann die Färbung nur mit dem sauren Indulin zustande gekommen sein.

Um eine unreife α-Zelle mit indulinophilen α-Körnchen scheint es sich nicht zu handeln, sonst wären reifere α-Körnchen daneben, und auch in den Zellen 41—44 indulinophile Körnchen zur Darstellung gelangt. Echte reife, absolut basophile und metachromatische (metachromatisch-basophile) γ-Körnchen färben sich nicht mit saurem Farbstoff, auch dem dunkelsten nicht.

Daher ist es möglich, daß wir eine wirkliche Mastzelle vor uns haben, mit reifen absolut basophilen, (bei unserer Färbung aber ungefärbt gebliebenen), und unreifen amphophilen, hier mit Indulin gefärbten Pseudomastkörnern, also mit zweierlei basischen Körnchen, ebenso wie unsere oxyphilen Zellen zweierlei oxyphile Körnchen führten. Vielleicht aber handelt es sich auch um eine Art unreifen einkernigen Vorstadiums der Mastzellen, um eine Art von Mastpromyelocyten, die nur Eine Art spärlicher unreifer Mastkörnchen führten. Die unreifen γ-Körner wären also hiernach ebenso amphophil wie die unreifen α-Körner. Wie diese letzten cyanophil und basophil sind, so die unreifen (indulinophilen) Mastkörner möglicherweise cyanophil-oxyphil. Somit könnten die oben erwähnten leukämischen Befunde von Eosinophilen mit Mastkörnern und Mastzellen mit partieller Eosinophilie bei der überstürzten leukämischen Reifung auch durch Zwitterbildung, gleichzeitige Differenzierung einer und derselben unreifen indifferenten Zelle zu Zellen mit zweierlei Körnung er-

klärt werden. Zwecks Entscheidung dieser Frage müßten zwei basische und zwei saure Farbstoffe zu einem Gemisch kombiniert sein (Toluidinblau, Pyronin, Lichtgrün, Orange), dessen eine basische Komponente metachromatisch ist.

Zwischen den Mastzellen und den Lymphoidocyten der Tafel VII fanden wir, trotz des Vorhandenseins von retikulären basophilen Spongioplasmen in beiden Zellarten, hinsichtlich der Färbung von Protoplasma und Spongioplasma eigentlich keine cytogenetisch-verwandtschaftlichen Beziehungen.

Auf unsrer Tafel finden wir indes in Fig. 29 einen mittelgroßen kleinen Lymphocyt (Mesomikrolymphocyt), der hinsichtlich der in seinem Cytoplasma vorhandenen scharfen Vakuolen Analogien und Beziehungen aufweist zu unsrer Mastzelle Fig. 45. Allerdings liegt hier weniger eine verschwommene weich-wabige zartnetzige Struktur vor wie in den gewöhnlich anzutreffenden Mastzellen, als vielmehr Bildung kräftiger dickwandiger, absolut runder gewissermaßen lochförmig ausgestanzter Vakuolen mit besonderem Kontur. Daß aber die Zelle zu der Mastzelle Fig. 45 gehört, geht aus denselben feinen indulinophilen Körnchen, die sie führt, hervor, die übrigens hier durchweg intervakuolär angeordnet liegen, zum Beweis, daß die Vakuolen selbst wohl nicht herausgefallenen „negativ gefärbten" Mastkörnchen entsprechen, etwa derart, wie die Schein-Vakuolen der eosinophilen Zelle 28 auf Tafel V aus vorhandenen, aber ungefärbten und färberischrefraktären α-Körnern gebildet werden.

Wenn die indulinophilen Körnchen hier unreife Mastkörnchen sind — was noch erst weiter zu beweisen wäre — so ist unser Befund ein Beweis mehr für die Ansicht, daß die leukocytären ein- und polymorphkernigen Wandermastzellen z. T. wenigstens aus Lymphocyten und zwar kleinen, fertigen und reifen hervorgehen. Denn unsere Zelle ist, abgesehen von den Vakuolen und den Körnchen, ein typischer kleiner Lymphocyt, sowohl dem Habitus wie besonders dem Kern nach, und nur diese beiden Accedentien der Vakuolen und kleinen Indulingranula unterscheiden die Zelle von einem banalen Lymphocyten wie etwa in Fig. 27. Es handelte sich dann also nicht um einen besonders charakterisierten Mastzellmyelocyten mit eignem Kerncharakter, sondern um einen mastzellgekörnten kleinen Lymphocyten. Im Gegensatz dazu weist der kleine lymphocytoide ε-Myelocyt Fig. 31 besonders gearteten Myelocytenkern auf. Demnach wäre das Auftreten der Mastzellkörnung in lymphoiden Zellen nicht eine progressive plastische Weiterdifferenzierung zu Zellen mit besonderen Funktionen, sondern ein bloßer temporär-passagerer (trophischer?) Funktionszustand in bereits differenzierten und u. U. selbst gealterten Lymphocyten. Ist allerdings einmal in kleinen Lymphocyten oder großen Splenocyten solch Körnchenballast aufgetreten, so erhalten diese gewissermaßen physiologisch-degenerativ veränderten Körnchenzellen mit weiterer Alterung eine besondere und eigne degenerativartige polmorphe Kernfiguration.

Je nach der lymphoiden Zellart, in der diese mucinoiden Körnchen auftreten, sind größere splenocytäre Mastzellen und kleinere lymphocytäre zu unterscheiden. Je nach dem äußeren Habitus sind jedoch schmalrandige kleine (lymphocytoide), große myelocytoide und breitrandige buchtkernige leukocytoide Formen auseinanderzuhalten.

Auch die stark hämatoxylinophil-bräunliche Spongioplasmafärbung unsrer Fig. 29 ist dieselbe wie bei dem Makrolymphocyten in Fig. 1, welche sich hier annähernd identisch verhält wie bei dem Großlymphocyt Fig. 1 auf Taf. VII und dem stark chromophilen Lymphocyt (Plasmazelle!) Fig. 13 auf Taf. VII. Vielleicht handelt es sich hier in Fig 1 ebenfalls um eine schmalleibige große Reizungszelle, bzw. einem zur Plasmazelle degenerierten Großlymphocyten.

Daß die indulinophilen Lymphocytenkörnchen unsrer Fig. 29 mit Mastkörnern oder deren Vorstufen nichts zu tun hätten, sondern mit saurem Indulin darstellbare Azurgranula wären, das müßte erst noch des Weiteren bewiesen werden. Andererseits spricht die starke Chromophilie (Bosophilie, Hämatoxylinophilie) des Spongioplasma in Fig. 1. u. 29 dafür, daß Beziehungen zwischen diesen beiden Zellzuständen vorliegen, daß Fig. 1 entweder die niederste unreife Stufe der jüngsten Großlymphocyten vorstellt (ebenso wie Fig. 1. Taf. VII), oder daß hier der pathologisch-chromophile Zustand der „Plasmazelle" oder Reizungszelle vorliegt, den wir in Taf. VII, Fig. 13 u. Taf. XV/XVI, Fig. 29—33 kennen gelernt hatten, nur daß die Radfigur des Kerns hier nicht so ausgesprochen erscheint. Die letztere Annahme, daß Fig. 1 eine junge große schmalrandige Plasmzelle ist, und ebenso auch die Zellen Taf. II. Fig. 1, Taf. VII. Fig. 1, Taf. VIII, Fig. 1 so zu deuten sind, scheint das Wahrscheinlichere. Diese großen schmalrandigen stark basophil-spongioplastischen (hämatoxylinophilen Zellen) gehen aus den entsprechenden schmalleibigen Großlymphocyten hervor. Jedenfalls haben wir auch bei den Phlogocyten auf Taf. XV/XVI das Vorhandensein von Vakuolen in der Plasmazelle erwähnt. Wäre dem so, dann wäre vielleicht auch der stark chromophil hämatoxylinophile und vakuolisierte Lymphocyt in Fig. 29 eine kleine breitrandige Plasmazelle; dann aber sind die indulinophilen unreifen Mastkörner hier natürlich kein Ingredienz dieser Plasmazelle; es wäre keine Plasmazelle mit indulinophilen Mastkörnern, sondern umgekehrt, es läge der Typus der Krompecherschen Plasmamastzelle, und zwar im Blute, vor uns. Die Natur der Anaemia splenica als einer toxogen entzündlich-granulierenden Krankheit, ähnlich wie Morbus Banti und Anaemia pseudoleucaemia, spricht in dem angedeuteten Sinne. Andererseits da, wie ich des öfteren betont habe, die Granula der Blutmastlenkocyten und der histogenen Mastzellen nur chemisch verwandt, aber nicht identisch, und morphologisch-physikalisch, sogar sehr verschieden sind, könnte man vielleicht dann denken, in der Fig. 29 u. 45 ins Blut übergetretene ent-

zündlich histogene Zellelemente mit spärlichen feinen histiogenen Mastkörnchen vor sich haben.

Demnach beständen zwischen Fig. 1, 29 und 45 freilich keine direkten genetischen Beziehungen, sondern nur indirekte, derart, daß aus stark basophilen Lymphocyten Plasmazellen (Fig. 1) werden die in diesem Zustand durch Aufnahme oder Produktion von metabolischen Mastkörnchen in Plasmamastzellen (Fig. 29) übergehen können. Oder daß stattdessen polynucleäre Mastzellen (Fig. 45) aus mononucleären myelocytoiden Mastzellen (Mastlymphocyten) entstehen, die ihrerseits ebenfalls, wie die Plasmazellen, aus echten Lymphocyten sich bilden. Fig. 25 wäre dann eine Mischform, Plasmazelle sowohl wie Mastzelle, und steht somit in der Mitte zwischen den beiden Entwicklungsendpunkten. Es wäre eine lymphocytogene Plasmazelle mit Mastkörnchen, eine Plasmazelle im gekörnten Mastzellzustand.

Ein Lymphocyt wird entweder eine mononucleäre und später polymorphkernige Mastzelle (Fig. 45), oder eine Plasmazelle (Fig. 1), oder gleichzeitig beides, indem er sich gleichzeitig zweifach verändert, trophisch und degenerativ; d. h. der zur Plasmazelle degenerierte Lymphocyt bekommt auch noch Mastkörnung. Ein solches Studium würde Fig. 29 vorstellen, falls die feine indulinophile Körnung mit der Mastkörnung überhaupt etwas zu tun hat. Für Plasmazellcharaktur spricht die starke Chromophilie des Zelleibs und die eigentümliche Vakuolisierung, für Mastzelle die Körnung und das hier vorhandene echte scharfe Wabenwerk.

Indes wäre es auch möglich, daß die spongioplastischen Vakuolen mit Fettkörnchenbildung in Beziehung stehen, da sie sich etwas anders verhalten als das bloß vakuolenartig angeordnete Wabenwerk bei den sonstigen Mastzellen.

Andererseits sei darauf aufmerksam gemacht, daß sowohl das (intervakuoläre) Spongioplasma, wie auch die metachromatische auf dem Spongioplasma aufgereihte Mastkörnung vielleicht irgendwie eher mit dem lipoiden Lecithin der Zelleibssubstanzen in Beziehung stehen dürfte als mit mucinoider Substanz. Auch das Lecithin gibt u. U. (im Myelin der Nervenscheiden) eine basophil metachromatische und der Fetttinktion ähnliche physikalische Färbung wie die Mastkörner (deren Metachromasie allein durch adsorptive Farbstoffbindung seitens der Mastkornsubstanz zu erklären ist). Wenn das basophile Substrat des Spongioplasma durch den Lecithingehalt des Protoplasma erklärt ist, so ist es möglich, daß bei Lockerung der lipoiden Bestandteile im albuminösen Plasma einerseits fettige körnige Degeneration und Vakuolisierung, andrerseits mucinoide Körnchenausscheidung eintritt. Hiernach entständen Mastkörner in gereiften großen (Splenocyten) und kleinen (Lymphocyten) lymphoiden Zellen durch eine Art Sekretion oder Degeneration, chemischer Umwandlung des lecithinhaltigen Spongioplasma.

Wir behaupten also nach wie vor bei Taf. VII, daß die Mastzellen keine eigne Zellart sind, ebensowenig wie die Plasmazellen, sondern nur ein veränderter Zustand der lymphoiden Zellen, der großen lymphoiden mononucleären Leukocyten (Splenocyten) oder auch der kleinen Lymphocyten. Das Spongioplasma ist bei großen wie kleinen lymphoiden Zellen identisch, bei der Bildung zu Plasmazellen ist es quasi sklerotisch verstärkt, bei den Mastzellen durch äußere Einwirkung vielleicht stark alkalischer Körper- oder Nährsäfte vakuolär rarefiziert und außerdem durch eine Art lipolytischer Verseifung des lipoiden Nucleoalbumins mucinoid verändert und in dieser Form Ursache und Träger der Mastkörnchenausscheidung und Absonderung; die Mastkörner gehen aus dem veränderten Spongioplasma hervor, die Vakuolen sind hier interspongioplastisch, gewissermaßen parenchymatöse Produkte des funktionierenden Zellplasma; die Mastkörner aber Veränderungen des stromatischen Stütz- und Schutzgerüstes (Mitoms) selbst.

Soviel über die Granulocyten.

Hinsichtlich der Lymphoidocyten im einzelnen ist nichts Neues zu sagen, was nicht schon gelegentlich unserer früheren Blutbilder ausgeführt worden wäre. In theoretischer Hinsicht mögen einige weitere Detailfragen hier erörtert werden:

Nach wie vor besteht die alte Streitfrage, ob unmittelbar cytogenetische Entwicklungsbeziehungen zwischen Lymphocyten und mononucleären lymphoiden Leukocyten (Splenocyten) bestehen oder nur mittelbare der zellartlichen Differenzierung, d. h. ob der Typus der Splenocyten nur eine individuelle Alterungsform der (kleinen oder großen) Lymphocyten ist und als solche in dieselbe artliche Zellentwicklungsreihe gehört, oder eine neue differenzierte eigne Zellart vorstellt; wenn das letztere der Fall ist, eine Ansicht, der ich nicht absolut widersachlich gegenüberstehe, ob dann diese neue Art der Splenocyten, ebensowie die Art der Myelocyten, aus dem (großen) Lymphocyten*) sich entwickelt, derart, daß der (große) Lymphocyt als das niederste gemeinsame Vorstadium alle sonstigen Leukocytenformen gewissermaßen seinerseits nur ein passageres indifferentes morphologisch-physiologisches Durchgangsstadium, also auch nur bloße Jugendformen der Splenocyten ist, oder ob die großen Lymphocyten ebenfalls eine besonders differenzierte oder indifferente eigne Zellart für sich darstellen mit eigner cytogenetischer Alterung (Kernbuchtung, Plasmawachstum), koordiniert den Reihen der Myelocyten und Splenocyten. In

*) Die Ansicht von Grawitz, daß die kleinen Lymphocyten zu großen mononucleären lymphoiden Leukocyten auswachsen und hypertrophieren, haben wir schon früher hinreichend oft an der Hand unserer Bilder abgelehnt und gezeigt, daß mittelgroße ältere Mikrolymphocyten (mit Lymphocytenkern) [Prot. 9, Fig. 13, Prot. 6, Fig. 6] noch lange keine Großlymphocyten oder lymphoide Splenocyten sind.

diesem Falle würde der Großlymphocyt in keiner direkten Beziehung zu Splenocyten und Myelocyten stehten, sondern nur in indirekter insofern, als möglicherweise auch er aus einer nämlichen hypothetischen indifferenten basophilen Stammzelle sich herleitet, wie die Splenocyten und Myelocyten.

Wäre diese letzte Annahme von Türk, Wolff, Nägeli, Mosse, Schridde die richtige, dann müßten handgreifliche Unterschiede zwischen der großen indifferenten lymphoiden, universell leukoblastischen Stammzelle und dem Großen Lymphocyten bestehen und aufzufinden sein. Außerdem müßten die Großlymphocyten derartig gewebsartlich differenziert sein, daß sie nur lymphatischer Natur wären, d. h. nur im lymphadenoiden Gewebe vorkommen und existieren können, und nur kleine Lymphocyten mit Myelocyten aus sich hervorbringen. Ferner müßten im Lymphdrüsengewebe indifferente Lymphoblasten neben Großlymphocyten vorkommen, im Pulpagewebe indifferente Lymphoblasten neben jüngeren schmalrandigen Splenocyten, im Myeloidgewebe aber nur indifferente Myeloblasten (keine Lymphoblasten) neben Myelocyten, während Großlymphocyten dort fehlen mußten.

Nach meinen Erfahrungen finden sich aber stets typische, stark basophile Großlymphocyten im Myeloidgewebe neben schwach basophilen Splenocyten und Pappenhimschen Myeloblasten mit Myelocytenkern. Aus den hypothetischen Ribbert-Pinkusschen Follikeln können sie nicht stammen, da solche normaliter im Knochenmark fehlen und dieselben auch im Ruhezustand keine teilungsreifen Bildungszellen führen.

Nur bei entzündlichen oder hypertrophisch-plastischen Reizungen gehen die perivaskulären zentralen kleinen Lymphocyten durch intermediäre temporäre Hypertrophie in den Zustand der plasmazellähnlichen Großlymphocyten über und teilen sich dann teils mitotisch hyperplastisch, teils amitotisch proliferativ, indem sie entweder großzellige Keimzentrumshypertrophie hervorrufen oder diffuse kleinzellige lymphadenoide Hyperplasie durch Differenzierung zu reifen kleinzelligen Lymphocyten. Hierbei gehen natürlich nicht die präformierten, im Zentrum gelagerten kleinen Lymphocyten reiferer Follikel durch Schwellung (Botkin, Haedicke) in teilungsreife große Lymphogoniten über, sondern die ruhenden Gefäßwandzellen proliferierten und produzierten makrolymphoide primäre Saxersche Zellen, d. h. Großlymphocyten (Lymphregionen) und mononucleäre leukocytoide (splenocytoide) Marchandsche Zellen.

Wie man an den lymphatischen Großlymphocyten des Drüsengewebes alle Übergänge zu kleinen Lymphocyten findet, so findet man an den ganz ebenso gebauten typischen Großlymphocyten des Myeloidgewebes alle Übergänge außer zu kleinen Lymphocyten, auch zu Splenocyten und Myelocyten. Oder m. a. W.: Man findet Übergänge zu Myelocyten durch das Stadium der Myeloblasten (schmalrandiger Großlymphocyten und Splenocyten mit Myelocytenkern) und Promyelocyten hindurch,

und zu Splenocyten durch das Stadium der schmalrandigen schwach basophilen jungen Splenocyten oder Splenoblasten, aber nicht von irgend einer besonderen Zellform aus, sondern von typischen Großlymphocyten, von Zellen, die bei Methylenblau-Eosinfärbung alle morphologischen Kriterien der Zellen haben, die Ehrlich Anämie I, p. 47 den Großlymphocyten beilegt.

Somit wären die Großlymphocyten die gemeinsame Stammform der (kleinen) lymphatischen Lymphdrüsenzellen, sowie der Splenocyten und Myelocyten (vielleicht noch der Erythroblasten). Als solche sind sie lymphoplastisch, splenoplastisch und myeloplastisch in Personalunion, und diese Annahme würde von ungezwungensten einerseits die lymphadenoide kleinzellige, und (splenoide) makrolymphoide Metaplasie des Myeloidgewebes, sowie die myeloide Metaplasie des Milzpulpagewebes erklären.

Dagegen spricht freilich, daß bei makrolymphocytärer Leukämie die lymphatischen Keimzentren oft nicht hyperplasiert, sondern i. G. atrophiert sind, entgegen der Behauptung von Pinkus, während umgekehrt solche etwaige vorhandene Hyperplasie nicht unbedingt für rein lymphatische Lymphocytenleukämie spricht, sondern auch im Sinne gemischter lymphoidmyeloider Leukämie der medullären Myeloblasten wie auch der lymphatischen Großlymphoblasten ausgelegt werden kann. Dieses wäre dann eine Art gemischter Leukämie im Sinne von Türk, denn nach dessen Ansicht wäre es nicht die gemeinsame Stammzelle, die unter solchen Verhältnissen sowohl in Drüsen- und Markgewebe wucherte, sondern zwei verschiedene Stammzellen ohne genetische gemeinschaftliche Beziehungen wucherten in zwei verschiedene Gewebsformationen. Ferner könnte gegen die Annahme einer gemeinsamen Stammzelle sprechen, daß wenn bei medullärer Großlymphocytenleukämie die Drüsen mit affiziert sind, daselbst gelegentlich nicht Keimzentrenhyperplasie statthat, sondern anorganoide heterotope Einlagerung und Kolonisation transportierter oder transplantierter Knochenmarksmyeloblasten.

Für die Ansicht, daß die Großlymphocyten kein bloßes indifferentes Granulationsstadium der verschiedensten Lymphocyten, Splenocyten und Myelocyten sind, sondern eine eigne Zellkaste bilden, könnte angeführt werden, daß man unter gewissen pathologischen Verhältnissen eigne Reifungs- und Alterungsstadium eben dieser Großlymphocyten findet, d. h. Zellen mit Großlymphocytenkern, aber mit breitem stark oder schwach basophilem Cytoplasma (endotheloide Großlymphocyten) oder schmalrandige, sonst typische Großlymphocyten, aber mit gebuchtetem Großlymphocytenkern. Dieser gleiche Befund würde dagegen sprechen, daß die Splenocyten bloße Alterungsstadien der Großlymphocyten sind und dafür zeugen, daß auch die Splenocyten eine eigne besondere, von den Großlymphocyten verschiedene Zellart vorstellen. Wir haben solche gealterte breitrandige Großlymphocyten, gewissermaßen als solche, ohne Differenzierung „fortentwickelte", ins Krank

geschossene Zellen vielleicht in Taf. VIII, Fig. 2—4 kennen gelernt und werden die zweite buchtkernige Form auf folgender Tafel kennen lernen. Diese Gebilde würden sich von den eigentlichen älteren Splenocyten dadurch unterscheiden, daß der gealterte und gebuchtete Kern die gleiche feine innere Struktur aufweist wie der typische Großlymphocytenkern. Diese Zellbildungen aber treten sehr selten in die Erscheinung.

Trotzdem ist aber wohl kein eignes Keimzell- oder Großlymphocytengewebe anzunehmen. Es verhält sich mit diesen Zellen gewissermaßen wie mit den Megaloblasten bei perniciöser Anämie. Für gewöhnlich treten nämlich diese im normalen Knochenmark äußerst spärlichen Gebilde nur schmalrandig großkernig auf, also vom Typus der großen Lymphocyten. Als solche sind sie allerdings keine besondere Zellart, sondern nur Durchgangs- und Übergangsstadien zu kleinen Normoblasten, haben kein eignes Dasein, sondern werden aufgebraucht, indem sie aufgehen in einer Brut kleiner junger Normoblasten.

Bei dem großen erythroregeneratorischen Bedarf von roten Blutkörperchen bei der anämisierenden toxogenen Hämolyse müssen nun aber immer unreifere, schließlich die unreifsten Vorstufen funktionell herhalten; jetzt vermehren sich die Megaloblasten teilweise als solche, ohne zu Normoblasten zu werden, wachsen und reifen in diesem ihren unfertigen Zustand, wachsen aus zu alten breitrandigen Megaloblasten und werden schon als solche entkernt zu Makrocyten. Erst bei schwerer toxogener Anämie kommt es zur hyperplastischen Vermehrung und zur Alterung der Megaloblasten als solcher; erst jetzt erhalten sie eignen Artwert.

Ganz ebenso verhält es sich mit den Großlymphocyten.

Normaliter sind sie im Drüsen- und Knochenmarksgewebe äußerst spärlich, aufzufassen als ein bloß indifferentes Vor- oder Keimstadium großer Splenocyten sowie kleiner Lymphocyten (und wohl auch der Promyelocyten). Unter pathologischen Verhältnissen, bei starken hyperplastischen Reizungen (akute Leukämie) erlangen diese indifferenten Gebilde ein eigenes Artdasein; sie gehen nicht mehr ganz auf in ihrer Funktion, werden nicht aufgelöst in eine Brut durch proliferative Teilung entstehender Mikrolymphocyten, gehen nicht mehr durchweg, als Myeloblasten und Splenoblasten in Myelocyten und Splenocyten über, sondern persistieren als solche in ihrer Eigenart, vermehren sich hyperplastisch als Großlymphocyten, und altern als solche durch Anwachsen des Zellleibs (bei realativ konstanter Kerngröße) oder Buchtung des Zellkerns (bei relativ konstant bleibendem Leibesumfang).

Die Großlymphocyten sind nur im Blute des Erwachsenen pathologisch atypisch, d. h. heterotope und unreife Zellen, sind aber trotzdem dabei die normalen germinativen Vorstufen der kleinen Lymphocyten und der granulierten myeloiden Leukocyten und als solche weder anaplastisch entdifferenzierte embryonale atypische Rückverwandlungen von typischen kleinen Lymphocyten oder Myelocyten, noch lymphosarkomatös degenerierte oder gar ausgewachsene hypertrophierte kleine Lymphocyten.

Es gibt freilich auch atypische große Lymphocyten, z. B. bei Chloroleukosarkomatosis; dieselben haben z. T. geteilten und gebuchteten, z. T. vielfach eingekerkten zerklüfteten, schlecht entwickelten und schlecht färbbaren sehr labilen Kern. Sie sind eine unfertige Ausbildungsstufe mit überstürzter degenerativer Reifung. Sie entstehen als solche aus typischen Großlymphocyten und zwar sind sie durch fortgesetzte Teilung entartete Großlymphocyten; sie sind also nicht ihre lymphoplastisch unfertigen indifferenten Vorstufen (wie Türk und Sternberg annehmen), denn das Lymphosarkom ist keine Hyperplasie eines embryonalen Mesenchymgewebes, sondern sie sind der Ausdruck einer anaplastischen Entdifferenzierung makrolymphocytärer germinativer Parenchymzellen des Lymphadenoidgewebes. Durch die fortgesetzte Vermehrung verlieren die typischen Großlymphocyten die Fähigkeit der ruhigen Reifung; sie entsprechen den eben geschilderten endotheloiden pathologisch „ausgewachsenen" Großlymphocyten, nur daß diese letzteren typisch, die Lymphosarkomzellen aber atypisch entwickelt sind; es sind Geschwulstzellen geworden bezw. buchtkernige große Riedersche Lymphocyten (s. Ehrlich, Anämie I, p. 48). Also die Großlymphocyten der einfach hyperplastischen akuten Leukämie sind keine atypischen Anaplasieformen, sondern typische Zellen und Mutterzellen kleiner Lymphocyten und Myelocyten, die Leukosarkomzellen aber sind anaplastisch-degenerative Entdifferenzierungsformen großer Lymphocyten.

Atypische Großlymphocyten sind somit lediglich die spezifisch-leukosarkomatösen Tumorzellen, nicht aber die lediglich unreifen Lymphocyten und Myelocyten, d. h. die unreifen großen Vorstufen der Mikrolymphocyten und Myelocyten, die sessilen Keimzellen des lymphadenoiden und myeloiden leukoblastischen Retikulärgewebes. Zu einer Entdifferenzierung und Entartung kommt es lediglich bei der lymphosarkomatösen Tumorbildung. Bei der einfach hyperplastischen Leukämie, selbst akutester Form, kommt es nur zu mehr oder minder starker Vermehrung der unreifen Vor- und Zwischenstufen, doch sind diese stets mehr weniger gut und typisch ausgebildet.

Wie man bei myeloider Leukämie alle möglichen unreifen Zellbildungsformen des myeloiden Gewebs antrifft, d. h. bei der vermehrten Bildung der Myeloidzellen naturgemäß auch die Übergangs- und Zwischenformen der Zellenbildung in vermehrter Zahl, die unreifen Vorstufen der reifen Myelocyten antrifft, so auch bei lymphadenoider Leukämie. Bei den chronischen Leukämien überwiegen noch die reifen Elemente über die unreifen, je akuter aber der zellbildende Reiz, desto mehr unreifere Zwischen- und Übergangsformen treten auf, bis zur alleinigen Prävalenz der unreifsten Großlymphocyten. Doch sind all diese unreifen z. T. nur partiell granulierten und mit den Zeichen der Kernunreife versehenen Gebilde in ihrer Art nach Kern- und Zellkontur und Färbbarkeit wohl ausgebildet, sogar gewissermaßen durch Plasmawachstum und Kernbuchtung in abnormer aberrierender Weise ausgereift — aber von einer

atypischen Entdifferenzierung ist gar nicht die Rede; in diesem Sinne ist ihr Auftreten nicht zu deuten.

Anaplastisch degenerative Zellformen sind die sekundär entkörnten polynucleären und mononucleären Granulocyten (Leube, Hirschfeld), die sich von primär lymphoiden Zellen unterscheiden dadurch, daß sie homogen oxyphiles, oder neutrophiles gereiftes aber pathologischerweise körnchenfreies Cytoplasma führen, dagegen keinerlei basophiles Spongioplasma wie die normalen Lymphoidocyten. Nur nach der Körnchenlosigkeit verhalten sie sich wie unreife Vorstufen, der chemischen Natur des Cytoplasma nach aber wie reife Granulocyten.

Also ist das Auftreten lediglich unreifer aber wohlgebildeter lymphocytärer oder myelocytärer Zellentwicklungsbilder nicht in Anspruch zu nehmen im Sinne einer entdifferenzierenden Anaplasie bei der Deutung des Wesens hyperplastischer Leukämien, selbst solcher akutester Natur.

Die zweite Frage war, ob nach dem oben Ausgeführten die großen mononucleären lymphoiden Leukocyten (Splenocyten) bloß Alterungsformen der indifferenten Großlymphocyten sind, oder eine besondere Zellart für sich darstellen.

Für die erstere Ansicht ist nach wie vor folgendes ins Feld zu führen: Lymphocyten und ebenso Splenocyten sind, ebenso wie auch Myelocyten, z. T. nur morphologisch-tinktorielle, nicht histologische und histogenetische Begriffe. Wie im lymphatischen und splenoiden Gewebe pathologischerweise Myelocyten und Myeloblasten gebildet werden können, so kommen schon normalerweise mikrolymphoplastische Großlymphocyten im Myeloidgewebe vor als integrierende Urzellen aller dortigen Zellformen. Ebenso finden sich aber neben typischen Großlymphocyten auch stets schmalrandige Splenoblasten im Myeloidgewebe, ferner auch in jedem aktiven und hypertrophischen Keimfollikelzentrum neben den eigentlichen Großlymphocyten.

Wie der Myeloblast, d. h. der ungekörnte lymphoide Myelocyt, der Typ des ungekörnten basophilen Großlymphocyten mit Myelocytenkern das Zwischenstadium repräsentiert zwischen Großlymphocyten und Myelocyten resp. Promyelocyten, so stellt nun der schmalrandige schwach basophile junge Splenocyt das Zwischenstadium dar zwischen Großlymphocyten und breitrandigen oder buchtkernigen lymphoiden Leukocyten. Wir haben solche Zelltypen der großen mononucleären schmalrandigen Splenocyten angetroffen in Prot. 4, Fig. 1 und 2, Prot. 5, Fig. 2, Prot. 7, Fig. 1 und 2, Prot. 9, Fig. 1, Prot. 11, Fig. 7. Der Kern ist schon, trotz des sonstigen Lymphocytenhabitus der Zelle, typischer Splenocytenkern, d. h. labil, plastisch, nicht streng rundlich, z. T. ohne Nucleolen.

Für gewöhnlich wachsen, wie wir hörten, die Großlymphocyten nicht als solche und verharren nicht unter Wahrung ihres „Artcharakters", sondern differenzieren sich metaplastisch zu Mikrolymphocyten, Splenocyten, Myelocyten. Die größte Veränderung erleiden sie bei der Umwand-

lung zu Myelocyten; hier treten die Körnchen als ganz neues Element auf. Als kleine Lymphocyten bewahren sie zwar ihren tinktoriellen Artcharakter, ihre plasmatischen Eigenschaften, aber die totale Verkleinerung in Gemeinschaft mit der besonderen Kernform ist doch schon eine starke Veränderung. Dagegen ist bei der Umwandlung in Splenocyten die Veränderung relativ sehr gering. Der Kern verliert zwar die Nucleolen, nimmt ein wolkig unbestimmtes Gerüst an, und verliert die streng lymphocytäre Rundlichkeit, trotzdem bleibt die Zelle der Urform ähnlich: dieselbe Größe, derselbe lymphoide Artcharakter: sie steht somit gewissermaßen zwischen (kleinen) Lymphocyten und (großen) Myelocyten. Der Größe nach ein Myelocyt, dem Artcharakter nach aber eine lymphoide Zelle. Wie die Milz durch ihre Einschaltung ins Blutgefäßsystem architektonisch gewisse Analogien zum Knochenmark aufweist, histologisch aber den Drüsen nahe steht, so haben die Splenocyten äußerlich gewisse Analogien mit den Myelocyten; auch dieselben groben äußeren Kernwindungen hier wie dort; dem Artcharakter nach aber sind diese lymphoiden Leukocyten bloß lenkocytoide Großlymphocyten.

Streng genommen sind somit allerdings die großen Splenocyten samt den dazugehörigen buchtkernigen lymphoiden Übergangsformen eine besondere dritte splenoide Zellart neben den kleinen Lymphocyten und granulierten Myeloleukocyten. Trotzdem tritt sie an Bedeutung hinter den kleinen Großlymphocyten und Leukocyten zurück. Im normalen Blut betragen sie nur 2—4 %, aller Leukocyten, neben 22 % Lymphocyten und 73 % gekörnten Leukocyten, und daß diese lymphoiden Leukocyten normalen Bluts überhaupt sämtlich aus der cytokeratisch sehr unwesentlichen Milz stammen, steht auch nicht fest; vermutlich stammen sie, wie die höher differenzierten polynucleären gekörnten Leukocyten, größtenteils aus dem Knochenmark. Selbst die sogenannte Splenocytenleukämie ist ein selteneres Ereignis.

Wir möchten demnach den Splenocyten in funktioneller Beziehung einstweilen noch keine besondere Bedeutung beilegen. Trotzdem müssen wir doch wohl der Möglichkeit näher treten, in ihnen theoretisch eine besondere dritte Differenzierungsart der Großlymphocyten zusehen, obschon wir gewöhnlich in praxi mit den zwei Differenzierungs-Arten der kleinen Lymphocyten und der gekörnten myeloiden Leukocyten auskommen. Diese repräsentieren zwei deutlich different verschiedene Bildungsstadien der Großlymphocyten.

Die Großlymphocyten selbst, so sehen wir, bilden allerdings eine eigne Zellart nur unter pathologischen Verhältnissen, aber sie bilden sie. Sonst nur Stammzellen von Mikrolymphocyten und Myelocyten treten sie hier mehr selbständig hervor. Ob man sie aber nun als Lymphoblasten mit Ehrlich zur Zellklasse der Lymphocyten rechnet, ob man sie als Myeloblasten mit K. Ziegler bloß als Myeloidgewebszellen auffaßt, oder ihnen eigene Zellartbefähigung zuspricht, ob also nur zwei (lymphadenoide und myeloide) Zellvölker anzunehmen sind, oder noch ein drittes Volk

der lympho-myeloplastischen Stammzellen (Hämatogenie, Gonocyten), auf jeden Fall stehen die lymphoiden mononucleären Leukocyten den großen Lymphocyten und lymphoiden Myelocyten viel näher, als die Mikrolymphocyten und gekörnten Myelocyten es tun.

Daraus, daß die Großlymphocyten in seltenen Umständen selbst als solche endotheloid auswachsen (endotheloide Großlymphocyten) und dabei die Typen der mononucleären Splenocyten und buchtkernigen lymphoiden Übergangszellen mit Großlymphocytenkern annehmen, folgt streng genommen, daß die eigentlichen und banalen lymphoiden Splenocyten eine davon abweichende besondere dritte Differenzierungsart sind. Da obiges geschehen aber nur selten und unter besonderen Verhältnissen der Fall ist, können wir bei der geringen Veränderung, die die Großlymphocyten bei der Umwandlung zu Splenocyten erleiden, bei den geringen Unterschieden zwischen lymphoiden Großlymphocyten und großen Leukocyten, diese letzteren für gewöhnlich als bloße Alterungsformen, als lediglich besondere morphologische Typen der Großlymphocyten betrachten, die denselben Artcharakter wie diese bewahren. Sie wären hiernach lediglich bloße leukocytoide Großlymphocyten, gewissermaßen die normalen Alterungsfortentwicklungen der Großlymphocyten.

Im Gegensatz dazu wären die eigentlichen, aber seltener auftretenden und nur gelegentlich gebildeten Alterungsformen der endotheloiden Großlymphocyten mit breitem Rand und gebuchtetem Kern mit Großlymphocytenstruktur die pathologischen Reifungsformen der Großlymphocyten; statt der normalen gleichzeitigen Differenzierung bloßes steriles Wachstum ohne jede Metaplastik.

Für die Ansicht, daß die Splenocyten als die normalen gewöhnlichen Alterungsformen der Großlympocyten aufgefaßt werden können, da ihre Entstehung nicht auf dem Auftreten wesentlicher neuer Artcharaktere beruht, sondern die Differenzierung bei ihrer Bildung auf halbem Wege unvollendet stehen bleibt (nur die innere Kernstruktur scheint etwas verändert), — also für diese Ansicht spricht besonders die Analogie bei den Mikrolymphocyten. In derselben Weise nämlich, wie es große schmalrandige (Makrolymphocyten) und breitrandige (leukocytoide Splenocyten) Lymphoidocyten gibt, gibt es nämlich auch bei den kleinen Lymphocyten schmalrandige typische (Taf. XIV, Fig. 24, 25) und breitrandigere leukocytoide oder endotheloide Formen [Patella] (Taf. XIV, Fig. 26—28); bzw. umgekehrt kann man von den kleinen Lymphocyten auf die großen Lymphoidocyten abstrahieren und folgern, daß hier dieselben direkten cytogenetischen Beziehungen obwalten wie bei den kleinen Formen, d. h. daß die splenocytoiden breitrandigen Formen (Fig. 4—6 u. 10) direkt durch einfache Altersfortentwicklung aus den schmalrandigen Lymphocytoiden (Fig. 2, 7) hervorgehen. Während die Großlymphocyten unter pathologischen Verhältnissen ihre eigne Altersentwicklung haben, unter Beibehaltung ihres Kerncharakters auswachsen, repräsentieren also die großen lymphoiden Splenocyten sozusagen die normale Altersentwicklung der Großlymphocyten.

Wir rekapitulieren kurz: Während normalerweise Myelocyten nur im Myeloidgewebe sich finden, pathologischerweise aber auch in Milz und Drüsen gebildet werden und fortgedeihen, finden sich Splenocyten ebenso wie Großlymphocyten stets in allen drei Gewebsformationen, sowohl im Pulpagewebe, wie im Keimfollikel- und Myeloidgewebe. Die Ansicht Ehrlichs, daß die Splenocyten im Blut oder Knochenmark durch Vermittelung der „normalen" (angeblich gekörnten) Übergangszellen zu polynukleären Leukocyten werden sollten, ist aufzugeben, wie wir an der Hand unserer Tafeln mehrfach gezeigt haben.

Ehrlich nämlich trennt die lymphoiden Leukocyten von dem Volk der großen und kleinen Lymphocyten und rechnet sie als lymphoide Leukocyten zu den Myeloidgewebszellen. Er beruft sich hierfür auf die tinktorielle Reaktion, welche bei echten lymphatischen Lymphocyten eine starke Zelleibchromophilie und relativ schwache Kernchromophilie zeigen soll, bei (lymphocytoiden) Leukocyten, Splenocyten und ungekörnten lymphoiden Myelocyten (Myeloblasten) aber das umgekehrte Verhältnis erkennen lassen soll. Dem ist nun aber entgegenzuhalten, daß die Farbreaktion sehr variabel ist und man je nach der vorgenommenen Färbemanipulation bei allen typischen Lymphocyten, namentlich den älteren plasmareichen ebenfalls stark farbgierige Kerne und relativ schwach basophile Plasmen darstellen kann (Eosin-Methylblau sukzessiv) oder umgekehrt auch bei allen großen mononucleären Leukocyten relativ schwächer farbgierige Kerne als es die Zelleiber sind (May-Grünwald).

Auch in ein und demselben Präparat findet man oft bei der nämlichen Zellart (lymphocytäre Leukämie) Zellen, die dem Färbungscharakter nach als Leukocyten gelten müßten (Kern stärker basophil als Cytoplasma), aber sicher nichts weiter als gealterte breitrandige, im übrigen aber sonst typisch echte Lymphocyten sind.

Man wird also nicht fehlgehen, bzw. es ist erlaubt, zu sagen, daß bei den geringen Differenzierungsunterschieden, die zwischen Großlymphocyten und Splenocyten bestehen, die letzteren die normalen bloßen Alterungsstadien der ersteren sind, d. h. wenn letztere normaliter altern, entstehen eben die Splenocyten; die artliche Differenzierung ist eben hier so gering, daß bloß die cytogenetischen Alterungsdifferenzen in erster Linie in die Augen springen.

Sie sind wie die großen und kleinen Lymphocyten lymphoide Zellen geblieben, und wie die Milz als Blutdrüse (die myeloide Metaplasie zeigt Prädilektion speziell zur Milz; gerade letztere scheint zur myeloiden Metaplasie prädisponiert, da sie den Myelocyten besonders gute Existenzbedingungen bietet) teilweise dem Knochenmark nahe steht, andernfalls die Milz aber doch auch morphologische und funktionelle Beziehungen zu den Lymphdrüsen aufweist, so sind die Splenocyten auch nur der äußeren Form nach als leukocytoide Zellen den Leukocyten ähnlich, stehen innerlich aber ihrem wesentlichen Artcharakter nach den Lymphocyten viel

näher. Sie sind vielmehr leukocytoide große Lymphocyten, als lymphoide Leukocyten.

Denn das vor allem scheint für die Zugehörigkeit der leukocytären Lymphoidocyten (Splenocyten) zu den Lymphocyten, d. h. dafür, daß die beiden morphologischen Typen nur Alterungsstufen Einer Zellart sind, zu sprechen, daß gerade bei den kleinen Lymphocyten, die doch sicherlich eine umschlossene einheitliche Zellart bilden, ebenfalls dieselben EHRLICHschen Kriterien für Leukocyten und Lymphocyten statthaben, derart, daß die schmalrandigen Formen (Taf. XIV, Fig. 24 u. 25) bei Anilinfärbung gemeinhin zumeist durchweg stärkere Plasmabasophilie als Kernbasophilie aufweisen, während die kleinen mononucleären Leukocyten (endotheloiden Lymphocyten) Taf. XIV, Fig. 26 u. 27 bei gut gelungener Färbung) stark gefärbten Kern und schwach basophiles Plasma aufzuweisen pflegen.

Über all diese Verhältnisse wird noch weiter unten des Näheren die Rede sein.

Andererseits sind die großen mononucleären leukocytären lymphoiden Splenocyten doch als eine Parallelentwicklung der Myelocyten anzusehen. Es findet derselbe Modus der Reife und Alterung wie bei letzterer statt; den Formen der Splenocyten mit breitem Zelleib und rundlichem relativ kleinen Kern einerseits, oder mit gebuchtetem Kern in relativ schmalen Zelleib andererseits, entsprechen bei den Myelocyten ganz analoge Formationen (s. Taf. XV/XVI, Fig. 8, 15, 16, 17 einerseits [mononucleäre lymphoide Leukocyten], und 38, 39, 50 [mononucleäre myeloide gekörnte Leukocyten] andererseits).

Aus der Krankengeschichte sei bemerkt, daß die Krankheitserscheinungen aus unbekannten Ursachen begannen. Die Milz wuchs fast bis zum Nabel, war sehr hart, die Hautfarbe chlorotisch grünlich blaß. Zuerst fanden sich die hier abgebildeten Bluterscheinungen: geringerer Grad quantitativer Hyperleukocytose mit Myelocytose und polynucleärer Eosinophilie nebst Mastzellen; keine eosinophilen Markzellen. Also leukämoider subleukämischer Blutbestand vom Typ der Anaemia pseudoleucaemica infantum. Bald traten von seiten des erythropoetischen Apparates Erscheinungen regenerativer Insuffizienz auf: vereinzelte pyknotische Normoblasten, Anisocytose mit zahlreichen punktierten Erythrocyten, welche auf toxogene Ursache der Anaemie hindeuteten. Es bestand also lienale Pseudoleukanämie. Der Zustand besserte sich unter Arsen; die Anämie und die Erscheinungen am myeloiden leukoblastischen Apparat gingen fast völlig zurück; es bestand schließlich nur noch Oligochromämie und Oligocytose mittleren Grades gelegentlich mit Fieberattacken und etwas Ikterus, sowie stark degenerative Labilität der Erythrocyten (Anisocytose und leichte Deformation), starke Plättchenvermehrung infolge herabgesetzter Resistenz der Erythrocyten; großer harter (nicht hyperplastischer, sondern granulomatöser) Milztumor mit leichter Leberschwellung; also das Bild eines toxogenen Morbus Banti im kindlichen Alter.

Tafel XV[a|b].

Vorbemerkung.

Auf den bisher beschriebenen Tafeln fanden wir, daß gewisse an Hämatoxylin reiche und relativ wenig Alaunbeize haltige Blauholzpräparate, zumal solche, die ohne Zusatz entfärbender und differenzierender Säuren hergestellt waren (z. B. Delafield), nicht reine Kerntinktionsmittel waren, wie es z. B. Ehrlichs angesäuertes Alaunhämatoxylin, Methylgrün, Safranin, Thionin ist, sondern daß sie, mit Hilfe einer farbsauren plasmophilen Komponente, eines Überschusses an freier, nicht an die Beize zum kernfärbenden karyophilen Lacksalz sich bindender Farbsäure, innerhalb gewisser Leukocyten ein hämatoxylinophiles retikuläres Spongioplasma zur Darstellung gelangen ließen. In dieser Hinsicht, was nämlich die panoptischen Potenzen der einzelnen Tinktionsmittel anbetrifft, sind die genannten Hämatoxylinpräparate als Mittel zur morphologisch-deskriptiven Darstellung des in den Zellindividuen vorhandenen cytoretikulären Mikrostroma, des Substrates gewisser unbekannter biophorer Funktionen, den bloßen kernfärbenden rein karyophilen Hämatoxylinen vorzuziehen. Daraus, daß in den Zellen ein distinktes Cytomitom zur Darstellung gebracht werden konnte (z. B. Taf. VII) geht schon hervor, daß es sich bei der Cytoplasmafärbung mittels Alaunhämatoxylin (was für den Kampêcheholzfarbstoff gilt, gilt natürlich ebenso für die Pernambuk-Rotholzpräparate, oder Alaun-Brasileïn) nicht um Tinktion des diffus oxyphilen Anteils des Zelleibs handelt.

Dieser Zellanteil, der sich, durch Alaun gebeizt, mit saurem Hämatein imprägniert, ist so einfach, mit gleichfalls saurem Eosin oder Orange ohne weiteres nicht darstellbar (Taf. VI, VII, VIII), auch nicht mit neutralen Farbstoffen, wie gleich hinzugefügt werden soll. Es handelt sich vielmehr um ein morphologisches Substrat, das basophil ist, d. h. im Prinzip die gleiche tinktoriell-chemische Chromophilie aufweist wie der Zellkern bzw. dessen nucleinhaltiges Chromatin, jedoch graduell in schwächerem Maße, da dieses Gerüstwerk das Alaunhämatoxylin aus angesäuerter Lösung i. G. zum stärker chromophilen Zellkern (Hämatoxylin Ehrlich) nicht aufnimmt. Erst neben und zwischen diesem hämatoxylinophil-basophilen

Gerüstwerke, interspongioplastisch, liegt die eigentliche oxyphile chylematöse Grundsubstanz des Zelleibs (Taf. VII). Genau genommen hat dieses Cytostroma auch keine direkte Affinität zum sauren Hämatein, sondern nur indirekte, in dem es nur zum Alaun, d. h. der basischen Komponente des Alaunhämatoxylin, der basischen Aluminiumhydroxydbeize direkt Affinität aufweist; es ist also basophil wie das Nucleinchromatin, oder umgekehrt, das nicht angesäuerte Alaunhämatoxylin wirkt im Prinzip qualitativ wie ein basischer (Kern)farbstoff. Im Gegensatz zu den rein basischen beizefreien Anilinfarben besteht aber insofern ein entgegengesetztes invertiertes Verhältnis, als, wie wir hernach sehen werden, die basischen Anilinfarbstoffe dieses Cytomitom stellenweise stärker anfärben als das Kernchromatin (Lymphocyten), während ganz allgemein bei Anwendung von Alaunhämatoxylin die Kernstrukturen der Chromatingerüste eine höhere Affinität zum Kernfarbstoff aufweisen als die basophilen Plasmastrukturen*).

Immerhin sind dem Wesen nach diese hämatoxylinophilen Strukturen absolut identisch mit dem färberischen Substrat, welches bei Anwendung basischer Anilinfarbmittel die Grundlage für die Basophilie der „lymphoiden" Zellen bzw. der Zelleiber abgibt. Daraus geht hervor, daß es sich auch bei dieser Basophilie der Zellen nicht um eine totale diffuse Basophilie handelt, sondern daß diese Basophilie an genau umschriebene diskrete Strukturen geknüpft ist. Nun gilt ganz allgemein der Satz, daß, je jünger eine Zelle ist, desto stärker basophil ihr Zelleib erscheint (Ehrlich, Pappenheim**), M. Askanazy). Dieses bedeutet demnach nicht, daß ihr Zelleib in toto in der Jugend hyalin basophil, mit zunehmender Reife homogen oxyphil erscheint; es bedeutet, wie das eingehende Studium der Leukocyten zeigt, auch nicht, daß diese in der Jugend basophile Gerüstsubstanz des Zelleibes mit der Alterung selbst oxyphil wird. — Auch derartige Dinge kommen vor, z. B. bei der karyolytischen Umwandlung der basophilen Kerngerüste der Erythroblasten in mehr oxyphile Nucleoide, oder bei der Umwandlung unreifer oxyphiler, amphophil-indulinophiler β-Zellkörnungen in absolut eosinophile α-Körner (Chemische Umwandlung durch innere molekulare Umlagerung), sondern es bedeutet, daß basophiles Spongioplasma und oxyphile Grundsubstanz, nebeneinander

*) Es scheint, daß die Basophilis des basichromatischen Kerngerüsts an den Nucleingehalt geknüpft ist; je reicher derselbe an freier (basophiler) Nucleinsäure ist, um so höher und reiner die Färbbarkeit mit Methylgrün (mitotische Chromosomen). Ursache der Kernbasophilie wäre demnach eine eiweißphosphorsaure Purinbasenverbindung. Die Basophilie der Cytoplasmen scheint dagegen auf dem Eiweiß-Lecithingehalt zu beruhen, einer Verbindung des lipoiden Lecithin mit einem Nucleotiston (Globin), also im wesentlichen bedingt zu sein durch einer Verbindung von Fettglyzerinphosphorsäure mit Cholin.

**) Diesen gewöhnlich M. Askanazy zugeschriebenen Satz hat Pappenheim, auf Ehrlichs farbchemischen Studien fortbauend, bereits viel früher präzisiert in Virch. Arch., 151. Bd., S. 117 (1898) und Virch. Arch., 157. Bd., S. 35 (1899).

gelagert, sich gegenseitig morphologisch durchflechtend zu denken sind derart, daß bei der stärksten Basophilie, in der Jugend also, an Masse das bloße inaktive Stützwerk überwiegt, vielleicht auch nur allein vorhanden ist; mit zunehmender Reife der Zellen zu ergastischen Funktionsträgern aber dann die chemische Basophilie (der fast rein saure Charakter) dieses Stützwerks) zu gunsten einer amphophoteren (amphophilen) Oxyphilie etwas abnimmt, indem dieses basophile Gerüst z. T. atrophiert, z. T. rarefiziert und auseinander gedrängt wird durch Einlagerung des eigentlich funktionierenden Zelleibsparenchyms, welches sich zumeist oxyphil erweist, mit Eosin färben läßt. Durch relative Zunahme also dieser oxyphilen Substanz wächst die Zelle und reift, wobei es gleichzeitig zu einer progressiven relativen Abnahme der basophilen Gerüstsubstanz bis zum völligen Schwund derselben kommt. Dieses Verhältnis läßt sich ganz besonders deutlich bei der Entstehung der Erythroblasten, speziell der Megaloblasten, aus ihren lymphoiden Vorstufen verfolgen. Die jüngsten Formen sind absolut und rein basophile Hb-freie schmalrandige Großlymphocyten mit Erythroblastenkern (Löwits Erythroplasten). Mit dem Wachstum des Zelleibs tritt an einzelnen Stellen oxyphiles schwach mit Eosin färbbares körniges Hb in demselben auf, welches das basophile Grundgerüst diffus durchdringt; es entsteht so der Zustand der Polychromatophilie, bei dem sich oxyphile und basophile Zelleibsanteile das Gleichgewicht halten und in gleicher Weise durchsetzen. Schließlich mit Abnahme der Basophilie (Unreife) und zunehmender Oxyphilie schwindet einerseits das basophile Zelleibsubstrat, während das immer mehr zunehmende Hb auch an Oxyphilie (Eosinophilie) zunimmt, und von dem weitporig cyanophilen fuchsinophil-erythrophilen Zustand in den orangeophil-xanthophilen übergeht. Letztere Reife des oxyphilen Parenchyms ist wieder eine Frage für sich. Ähnlich konstatierten wir früher, daß z. B. die pyrrolhaltigen (Aldehydreaktion [Weiss] gebenden) oxyphilen Granulationen selbst eine amphophile, d. h. teilweise basophileQuote besitzen, welche aus der cyanophilen Indulinophilie über die erythrophile Eosinophilie in die xanthophile Auraniophilie übergeht.

Ob das funktionierende oxyphile Substrat (α-Körnung, Hb) selbst noch eine besondere basophile, ihm chemisch oder adsorptiv gepaarte oder es morphologisch-durchdringende Komponente besitzt, oder ob diese Substanz selbst in toto anfangs mehr cyanophil-amphophil, später, mit zunehmender Reife oxyphil wird, ist eine andere Frage.

Hier sollte lediglich gezeigt werden, daß die Basophilie (Unreife) der lymphoiden Zelleiber an ein bestimmtes morphologisch darstellbares Zellnetz geknüpft ist, welches mit zunehmender Reife und abnehmender Basophilie nicht selbst oxyphil wird, sondern schwindet infolge Einlagerung oxyphiler Substanz.

Dieses basophile (hämatoxylinophile) Cytoreticulum findet sich nun nicht in allen Blutzellen: es fehlt in den reifsten höchst entwickelten Zellen,

den reifen Erythrocyten und den reifen polynucleären eosinophilen und neutrophilen Zellen. Speziell bei Hämatoxylin- oder Hämatoxylin-Eosinfärbung erscheinen letztere völlig hyalin und homogen (Prot. 1, Fig. 11. 12; Prot. 3, Fig. 23—27).

Das fragliche Gerüst findet sich dagegen bei den niedersten Leukocyten: einmal bei der niederst differenzierten und niedrig differenziert bleibenden (ungekörnten unreifen) Leukocytenart, den Lymphocyten und den aus ihnen durch einfache Alterung entstehenden mononucleären Splenocyten (Taf. VII, Fig. 1—26), ferner bei den unreifen lymphoiden Vorstufen der höher differenzierten granulierten Leukocyten [und Erythroblasten], den indifferenten großen Myeloblasten (ungekörnte Lymphocyten mit Myelocytenkern) und Promyelocyten (gekörnte Lymphocyten mit bereits fautretender parenchymatöser funktionierender Granulation oder Farbstoffsubstanz) Taf. XIV, Fig. 30. Schließlich findet sich das wabenartige spongioplastische Gerüst im Leib der Mastzellen (Taf. VII, Fig. 30—32, Taf. XIV, Fig. 45).

Wir werden somit zu unterscheiden haben, einmal die Differenzierung der lymphoiden (basophil ungekörnten) Zellen durch Einlagerung interspongioplastischer spezifisch funktionierender Substanz (*a*-Körnchen, Hb) — denn die Bildung der Mastzellkörnung ist wohl keine interspongioplastische progressive Differenzierung, sondern beruht wohl eher auf Degeneration des Spongioplasma (Eiweißlecithids) selbst — ferner die bloße Alterung lymphoider Zellen. Wir deuteten schon an, daß letztere im Prinzip vor allem auf relativer Abnahme und Rarefikation des Cytomitoms beruht, indem eine diffuse nicht spezifisch funktionierende unspezifische interspongioplastische oxyphile Substanz trophisch wächst, zunimmt und so das Cytomitom zur Druckatrophie bringt.

Im Prinzip beruht also bloßes Wachstum (Alterung) und Differenzierung durch Neuauftreten spezifisch funktionierender plastischer Ingredienzien des Zelleibes auf demselben Prinzip. Dort Zunahme des interspongioplastischen präformierten Cytochylems (Leibesparenchym), hier Umwandlung desselben in plastisch differenzierte biophore Zellorgane (Plasmosomen).

In beiden Fällen besteht eine einwirkende Beziehung des Zellkerns, bzw. gewisser Zellkernsubstanzen zum Zelleib.

Wir wissen, daß mit der Alterung der Leukocyten entweder der Zellkern wächst und sich infolgedessen bei konstant bleibendem Zelleib buchtet (Sphäreneinwirkung), oder bei trophisch wachsendem Zelleib der Zellkern sich relativ verkleinert und dichtet.

Letzteres ist besonders gut bei den Erythroblasten erkennbar. Das Chromatin (Nuclein) nimmt an Masse zu, das Oxychromatin entsprechend ab (tritt in das Cytoplasma über) bis zur Pyknose des Nucleins.

Mit der höheren Differenzierung erleidet das Karyomitom (Kerngerüst) charakteristische Anordnungen (Erythroblasten, Myelocyten), welche

ihrerseits nun selbst wohl vorausgehende Grundbedingungen zur plastischen Differenzierung der Zelleiber sein dürften.

Ferner scheint auch der Nucleolus dabei eine gewisse Rolle zu spielen.

Das Nucleolin (Plastin, Pyrenin) der echten plasmatischen Nucleolen ist vom Nuclein stets unterschieden, nie mit Methylgrün färbbar. Es tritt bei der beginnenden Mitose in Vermischung zu den Kerngerüstsubstanzen (Reduktionsteilung und Reifung der Ureier).

Wie bei den Ureiern und Ganglienzellen zeigen die Nucleolen auch sonst stets die gleiche Chromophilie wie die Cytoplasmen; in oxyphilen Zellen sind sie oxyphil, in basophilen Lymphocyten basophil (und zwar bei Giemsafärbung nicht azurophil, bei Methylgrün-Pyroninfärbung pyroninophil). Die Nucleolen spielen nun eine wichtige Rolle bei der Pigmentbildung und Verhornung der Epithelien (Melanocyten, Chromatophoren, Eleidin und Keratoyalinbildung der Körnerzellen).

Die Hb-Bildung ist auch ein der Verhornung morphologisch sehr ähnlicher Prozeß, desgl. die Granulaproduktion.

Hier ist nun zu bemerken, daß allein die unreifen lymphoiden (basophilen) Zellen Nucleolen besitzen, nicht aber die gekörnten Myelocyten und Megaloblasten. Der Nucleolus scheint bei der Bildung dieser spezifisch plastisch differenzierten Substanzen somit zeitweilig verbraucht zu werden.

Plasmazellen und Reizungszellen sind nicht höhere Differenzierungen unreifer Lymphocyten, sondern pathologische Degenerationen, beruhend auf Induration und Sklerose des basophil-scholligen Tigroids. Diese basophilen (von manchen als Zwischenstufen zwischen lymphoiden Zellen und Erythroblasten gedeuteten) Elemente mit Radkern haben einen Nucleolus. Der Kern, zur besonderen neuen Radfigur angeordnet, sondert auch kein Hb ab, ist nicht imstande, Hb-Produktion einzuleiten, wohl auch wegen der Induration des Cytoplasma mit pathologischem, funktionsuntüchtigem Ballast. (Auch pathologische Mastzellen haben eigne Kernfiguration.) — Andererseits haben echte Zwischenstufen zwischen Großlymphocyten und Myelocyten, Nägelis Myeloblasten, im ungekörnten Plasma einen Myelocytenkern aber keinen Nucleolus.

Über die Reifung und Entwicklung der interspongioplastischen funktionierenden Substanzen wird an andrer Stelle noch gehandelt werden. Hier soll uns jetzt vor allem die Frage beschäftigen, in welcher Weise sich das hämatoxylinophile Stroma der Zelle selbst weiter entwickeln kann. In welcher Weise seine normale Entwicklung, Ausbildung, Reifung (Abnahme der Basophilie mit zunehmendem Alter zu mononucleären Leukocyten) bei der Zellreifung sich vollzieht, welche Stelle es bei der Differenzierung der lymphoiden Zellarten zu höher entwickelten Zellen (neutrophilen Leukocyten) spielt.

Ferner sind etwaige Entartungen der Zelle, die auf Degeneration (Verschleimung, sklerotischer Zunahme) dieser Gerüstsubstanz beruhen,

festzustellen. Über die Entstehung der Mastzellkörnung haben wir schon verschiedentlich gehandelt und dieselben auf schleimige partielle Auflösung des Gerüsts bezogen. Die Frage wäre: Beruht die krankhafte Zunahme der Basophilie der Lymphocyten, welche zum Zustand der Reizungszelle oder Plasmazelle führt, auf Vermehrung, Verdickung, Hypertrophie, Induration und Sklerose dieses Spongioplasma, oder auf interspongioplastische Aufnahme von basophilem Granoplasma [Kern]? Oder handelt es sich doch gar um normalen Übergang zum Hbführenden Erythroblasten?

Vor allem, welche normale Form zeigt dieses hämatoxylinophile Spongioplasma, wie ist es normalerweise gestaltet, im Zelleib und gegenüber dem Kern angeordnet?

Um diese Fragen genauer studieren zu können, war es nötig, diese Gerüstsubstanz noch schärfer und stärker gefärbt als bisher zur Darstellung zu bringen. Zwar zeigten Taf. VII und Taf. XIV schon recht prägnante Bilder: — es sei speziell im Zusammenhang mit den soeben diskutierten und formulierten Fragen auf die besonders starke Basophilie der Lymphocyten Fig. 1 u. 13 in Taf. VII, Fig. 1 u. 29 in Taf. XIV hingewiesen, welche schon an vakuolisierte Plasmazellen (Taf. XIV/XV, Fig. 20—32) denken läßt, ferner auf die zarten Zellnetze in Taf. V und VIII und auf solche regulär wabigen Strukturen wie in Fig. 14, Taf. XIV, Fig. 7, Taf. VII. — Es sollte jetzt aber versucht werden, ob sich nicht durch Summierung basischer Farbstoffe mit Alaunhämatoxylin eine noch kräftigere und präzisere Tinktion der in Rede stehenden Substanz erzielen läßt unter Wahrung der zarten Deutlichkeit, die die Hämatoxylinfärbung schon allein (i. G. zur Färbung mit basischen Farbstoffen) aufweist. Ein Vergleich der vorliegenden Tafel mit den vorhin erwähnten Bildern zeigt sofort, daß dieses gewünschte Postulat erfüllt ist.

Wir sehen hier aufs schärfste und deutlichste, daß die betreffende hämatoxylinophil-basophile Substanz einmal in zarteren und feineren weichwolkigen Bröckchen und Flöckchen angeordnet ist, die nur kleiner und zarterer sind als die Tigroidschollen der Unnaschen Plasmazellen (Prot. 20, Fig. 17, 18, 27, 30, 23), — woraus folgt, daß letztere lediglich in Größen- und Massenzunahme derselben basophilen Substanz, also Hypertrophie des basophilen Spongioplasma, oder in einer Induration der Gerüstsubstanz des Zelleibs beruhen dürften, — oder aber auch in einer feinen zartfädigen Netz- und Maschenanordnung (Prot. 20, Fig. 25, Prot. 21, Fig. 17 u. 21). Es scheint als ob die krümlig-schollige und die retikuläre Anordnung der plasmatischen Substanz in den lymphoiden ungekörnten Zellen nur auf den verschiedenen physiologischen oder trophischen Zuständen der Zelle beruht, durch verschiedene Anordnung und Form derselben Masse zustande kommt, aber nicht durch verschiedene Dinge bedingt ist. Die Netzmaschen und Knötchen können zu Bröckchen

auseinandergezogen und verdickt werden, oder die Bröckchen sich zu Netzen aneinanderlagern.

Je basophiler die Zelle primär gemäß ihrer Entwicklungsstufe, oder durch Ernährung oder Plasmazelldegeneration ist, umso dichter, gröber und bröcklicher scheint die basophile Substanz angeordnet; mit zunehmender Ausbildung, Reifung und Alterung der Zelle, erscheint sie zarter, fädiger und geordneter.

Je mehr der niedere Lymphocytentypus noch gewahrt ist, desto randständiger, desto dichter und zusammenhängender ist die Substanz am äußersten Rand angehäuft (Prot. 20, Fig. 28, 29, 30, 41); je mehr diese Basophilie normaler- oder pathologischerweise abnimmt, umso durchsichtiger und zarter erscheint der Zelleib, bis die äußere Peripherie, quasi ausgelaugt, ebenso matt erscheint wie das innere Zentrum (Prot. 21, Fig. 16 u. 26, cfr. auch Prot. 10, Fig. 14, Fig. 12, Prot. 8, Fig. 3, Prot. 3, Fig. 14).

Interessant ist bei den ganz schmalleibigen Lymphocyten eine knopfförmige Anordnung in knotenförmigen Anschwellungen (Prot. 20, Fig. 47 bis 49), die stellenweise die äußerste Peripherie des Zelleibs in schwibbogenartigen Wölbungen vertreiben (Prot. 20, Fig. 49). Von hier aus gehen öfters pseudopodienartige Abschnürungen des Cytoplasma aus durch Klasmatose, Plasmolyse und Plasmorrhexis (Prot. 20, Fig. 48, 8, 10, 17, 42, 39, Prot. 21, Fig. 13), in welche die basophile Substanz ebenfalls eingeht (cfr. Taf. X, Fig. 19).

Mit der Zunahme der Leibessubstanz wird diese basophile Substanz an die äußerste Peripherie gedrängt, wobei sie wohl absolut zunimmt (Prot. 20, Fig. 11, 13, 14) aber doch gegenüber der eingelagerten Grundsubstanz relativ abnimmt (Prot. 20, Fig. 12, 13, 41). Im letzteren Falle bleibt sie auf den äußersten Rand beschränkt, nur wird sie verdünnt und auseinandergezogen (Prot. 21, Fig. 11, 12, 13), oder sie verteilt sich mit herabgesetzter Basophilie, gleichsam verdünnt, auf den im ganzen vergrößerten Zelleib (Prot. 20, Fig. 42, Prot. 20, Fig. 38).

Gerade im letzteren Falle kann man vielfach eine bogen-, vakuolen- und wabenförmige Anordnung wahrnehmen (Prot. 21, Fig. 31, 39, 41). Dieses kommt dadurch zustande, daß bei der perlschnurförmigen ursprünglichen Anordnung der basophilen Substanz der Raum zwischen den Anschwellungen zunimmt und die Anschwellungen selbst auf dünnste fädige Wände rarefiziert werden.

Jedenfalls sehen wir, daß einmal, indem die basophile Substanz die äußerste Zellperipherie einnimmt, eine davon freie zirkumnucleäre Zone zustande kommt (Prot. 20, Fig. 15, 28, 41, Prot. 21, Fig. 10, 11, 12, 13), im anderen Falle aber die basophile Substanz mehr gleichmäßig über den schmäleren oder breiteren Zelleib verteilt ist (Prot. 20, Fig. 17, 18, Prot. 21, Fig. 24, 14, 18).

Wir treten nunmehr in die detaillierte cytologische Besprechung der Tafel ein.

Prototyp 20 und 21.

Wie bei dem folgenden Prototyp 21 so war es auch in Prototyp 20 die Absicht, die Vorzüge der Hämatoxylinfärbung, d. h. die schärfste Darstellung der Kernstruktur, mit den Vorzügen der Färbung mit basischen Anilin(Kern-)farbstoffen, d. h. der prägnanten Darstellung der basophilen Cytoplasmastrukturen zu verbinden. Bei der singulären Färbung mit basischen Farbstoffen, oder bei alleiniger Benutzung dieser als Kernfarbstoffe und alleiniger Kombination derselben mit sauren Farbstoffen (d. h. also ohne Hämatoxylin) tritt nun aber im einzelnen noch eine Fülle der verschiedensten Details in die Erscheinung, deren Betrachtung und eingehende Besprechung Gegenstand des ganzen folgenden Teils unseres Werkes sein soll. Immerhin werden wir schon hier Einiges vorwegnehmen müssen. Vor allem sei bemerkt, daß die basischen Farbstoffe i. G. zu den sauren (Plasma-) Farbstoffen allerdings gemeinhin als Kernfarbstoffe gelten, daß sie aber als solche bei weitem nicht so viel leisten als die adjektiven Blauholzlacke. Vielmehr sind auch die basischen Farbstoffe im gewissen Sinne Plasmafärber und gerade in der exakten Darstellung der Spongioplasmafaserung gewisser basophiler Lymphoidzellen liegt ihr besonderer Wert. Hierin leisten sie Besseres wie die Alaunhämatoxyline: sie sind fast bessere Spongioplasmafärber als Kernfärber, während die Alaunhämatoxyline bessere Kernfärber sind als die basischen Anilinfärber.

Wie wir schon einleitend bemerkt haben, ist die Basophilie gewisser Cytoplasmen, wenn sie vorhanden ist, keine diffuse, sondern an ganz bestimmte bald dichter, bald lockerer gefügte Strukturelemente gebunden. Im Gegensatz dazu ist die, wenn vorhandene, Oxyphilie der oxyphilen Zellen eine diffuse. Schwindet mit der Reifung der basophilen Zellen zu oxyphilen das baso-hämatoxylinophile Spongioplasma, so erscheint die jetzt gereifte oxyphile Zelle diffus oxyphil (Taf. XI/XII, Fig. 17 und 70, Taf. XV, Prot. 20, Fig. 25 u. 55, Prot. 21, Fig. 28 u. 45).

In Prototyp 20 ist ein saurer Farbstoff nicht zur Anwendung gelangt; hier sehen wir mit Ausnahme der neutrophilen Leukocyten Fig. 32, 33 nur basophile Zellen abgebildet und finden bei eingehender Betrachtung basophil gefärbte einzelne zirkumskripte Bröckchen innerhalb des sonst fast gar nicht gefärbten Zelleibs. In den neutrophilen Leukocyten Fig. 32 und 33 haftet die Neutrophilie an entsprechenden feinsten Bröckchen, den ε-Granulis, die aber beim Fehlen eines neutralen Farbstoffs, wie hier in Prototyp 20, nicht zur Darstellung gelangen konnten, ferner aber auch, selbst wenn ein solcher, wie in Prot. 21, Fig. 45, 46 verwandt ist, bei gleichzeitiger Anwendung von Alaunhämatoxylin durch dieses gelöst werden.

Die Grundsubstanz des neutrophil gekörnten Zelleibs ist nun ziemlich stark oxyphil und entsprechend finden wir in Prot. 21, Fig. 45/46, Prot. 10, Fig. 27/28, Prot 3, Fig. 23—27 eine diffuse starke Rosafärbung durch das saure Eosin, während in Prot. 20, Fig. 52, 53, wo eine saure Farbkomponente fehlt, die oxyphilen Zelleiber, die frei von spongioplastischen Strukturen und außerdem durch Alaunhämatoxylin künstlich entkörnt sind, homogen und diffus lichtblau gefärbt erscheinen.

In Prototyp 21 sind die neutrophilen Körnchen ebenfalls gelöst, aber die diffuse kräftige Oxyphilie des unter den Körnchen liegenden und sie tragenden Protoplasma ist durch einen adäquaten sauren Farbstoff kenntlich gemacht. Aus Prototyp 21 geht ferner hervor, daß die basophilen Zellen Fig. 1—44 (Prot. 9, Fig. 1—15, Prot. 19, Fig. 1—30) durchweg die basophilen Zellstrukturen in einem matt oxyphilen äußerst zart diffus rosa gefärbten Grunde eingebettet führen. Dieses ist also das eigentlich oxyphile albuminöse Zellplasma. Die Bezeichnung der Basophilie ist von den basophilen Einlagerungen spongioplasmatischer Natur hergenommen. Ebenso werden die polynucleären Zellen Prot. 20, Fig. 52 und 53, Prot. 21, Fig. 45 u. 46 nicht nach der Chromophilie ihrer Leibesgrundsubstanz als oxyphile bezeichnet, sondern als neutrophile nach der Chromophilie der in dieser Grundsubstanz eingelagerten Bildungen und Differenzierungsprodukte. Mehr minder oxyphil ist die plasmatische Grundsubstanz fast aller Leukocyten; die Bezeichnung, ob oxyphil etc. wird von den besonderen Differenzierungsprodukten des Cytoplasmas abstrahiert. Als oxyphile Zellen bezeichnen wir also nicht solche Gebilde wie Fig. 45/46 in Prototyp 21, sondern eosinophile gekörnte Zellen Fig. 47/48 in Prot. 21, die die stark oxyphilen Körnchen in einem sehr schwach oxyphilen, fast basophilen Cytoplasmagrunde führen.

Was die Zellen mit eingelagerten Cytoplasmastrukturen anbetrifft, so bezeichneten wir dieselben entsprechend bisher als basophile Leukocyten. Kein Geringerer, wie Ehrlich, war es, der in dieser Hinsicht vorangegangen war, indem er die basophilen Einlagerungen als besondere Form basophiler Körnung, als δ-Granulation bezeichnete. In Riegers Atlas Taf. X, Fig. 38, 39 sind derartige, ungenau gesehene basophile δ-Körnchen abgezeichnet. Später in seinem grundlegenden Werk über die Anämie (in Nothnagels Handbuch) I, S. 48 hat Ehrlich die Benennung dieses Strukturelements als einer Körnung zugunsten eines retikulären balken- und sparrenförmigen Netzwerkes aufgegeben. Es gibt also keine δ-Granulation mehr.

Entsprechend sind als basophile Leukocyten eigentlich nur noch die Mastzellen mit der stark basophilen Mastkörnung zu bezeichnen, und die von uns bisher als basophile Zellen bezeichneten Gebilde (also die großen und kleinen Lymphocyten, mononucleären Leukocyten [Splenocyten] und Myeloblasten) sind besser als ungekörnte oder lymphoide Leukocyten, Lymphoidocyten zu bezeichnen; der Ausdruck der basophilen Leukocyten

ist aber den gekörnten Mastzellen, den mastkörnigen Leukocyten zu reservieren.

Während wir bei den eosinophilen Leukocyten, den eosinophil gekörnten Zellen, fanden, daß die oxyphil-eosinophile α-Körnung innerhalb des basophilem Spongioplasma bzw. einer basophilen Grundsubstanz angebracht ist, interspongioplastisch gelagert ist (Prot. 21, Fig. 47 und 48, Prot. 8, Fig. 28), also parenchymatösen Wert hat, finden wir bei den basophilen Mastzellen außer der basophilen Körnung noch die nämliche basophile Plasmastruktur wie bei den basophilen ungekörnten Zellen, stellten aber fest, daß diese γ-Körnung aus dem Spongioplasma selbst hervorzugehen scheint, also nicht cytoplasmatischen, sondern nur cytostromatischen Wert hat. Entsprechend dürfen auch die lymphoiden δ-Strukturen nicht mit den echten parenchymatösen Granulationen und plastischen Differenzierungsprodukten der Zellen auf eine Stufe gestellt werden. Es handelt sich um eine basophile Eiweißquote im Cytoplasma junger unfertiger Gebilde von vielleicht nur stromatischem, aber sicher ohne jeden funktionellen Wert, die mit zunehmender Reifung reduziert wird und verloren geht. M. a. W. die Bezeichnung der einzelnen Leukocytenarten wird nach Ehrlich von ihrem tinktoriell plasmatischen Verhalten, der plastischen Differenzierung der Zelleiber hergenommen. In diesem Sinne werden als eosinophile und neutrophile Leukocyten die entsprechend gekörnten Gebilde benennt. Die sog. „basophilen Leukocyten“ sind besser als lymphoide ungekörnte Leukocyten und Splenocyten zu benennen und der Name basophile Zellen ist besser den basophil gekörnten (mastkörnigen) Mastleukocyten zu reservieren. Dabei ist zu behalten, daß sowohl in den lymphoiden wie den mastkörnigen Zellen die Basophilie nicht an eigentlich plastischen Differenzierungsprodukten des Zelleibes haftet, wie bei eosinophilen und neutrophilen Zellen, sondern an der normalen oder körnig degenerierten Stützsubstanz.

Alle gekörnten Zellen entwickeln sich aus den ungekörnten (basophilen) lymphoiden Zellen als ihren Vorstufen. Doch entsteht die echte parenchymatöse Körnung nicht aus dem stromatischen δ-Spongioplasma, sondern aus dem interstromatischem Paraplasma. Allein die Mastkörnung scheint ein Produkt des Spongioplasma zu sein. Immerhin muß auch die basophile Spongioplasmastruktur in den gekörnten Zellen entweder verschwunden oder noch vorhanden sein, auf jeden Fall irgendwelche Wandlungen durchgemacht haben. Bei den eosinophilen Zellen fanden wir Prot. 8, Fig. 28 ein ausgesprochenes intergranuläres Netzwerk. Bei den Mastzellen bildet das Spongioplasma vakuoläre Maschen, die aber nicht durch Körnchensubstanz ausgefüllt werden; vielmehr sitzen die Körnchen auf den Spongioplasmafasern (Prot. 21, Fig. 49/50. Letztere beide Figuren sind somit eine Ergänzung zu Protot. 10, Fig. 30—32 und Prot. 19, Fig. 29 und 45).

Wir finden somit: bei der Umwandlung der ungekörnten lymphoiden Zellen in eosinophile und Mastzellen restiert das basophile Spongioplasma mehr oder weniger; bei den eosinophilen Myelocyten ist es noch sehr deutlich, bei den Leukocyten nur sehr schwach nachweisbar; bei den Mastzellen wird es fast noch ausgeprägter und entwickelt sich weiter. Bei der Bildung der neutrophilen (neutrophil gekörnten) Zellen ist es in den Promyelocyten (Prot. 19, Fig. 30) den gekörnten Myeloblasten noch vorhanden, bei den reifen Myelocyten und Leukocyten aber bereits mehr und mehr verschwunden. Hierüber Näheres im II. Teil. Statt dessen nimmt hier die in den ungekörnten Zellen nur schwach angedeutete Oxyphilie des Grundplasmas stark zu (cfr. Taf. XIV, Fig. 1—40).

Wenn wir für die primär ungekörnten Zellen daher auch die Bezeichnung als basophile Elemente oder δ-gekörnte Elemente fallen lassen, eine eigentliche Körnung in diesen Zellen ebensowenig wie in den aus ihnen entstehenden Plasmazellen oder Reizungsformen zugeben, und statt dessen von lymphoiden Elementen sprechen, so ist es klar, daß dieser lymphoide Zustand kein „hyaliner" homogener ist, und daß somit die alte Bezeichnung der hyalinen Lymphoidzellen, die an ungeeigneten Hämatoxylin-Eosinpräparaten (Taf. VI, Fig. 1—17) gewonnen wurde, und welche Anlaß gab zur genetischen Ableitung polynucleärer (neutrophil gekörnter) infolge des künstlichen Körnchenschwundes homogen erscheinender Leukocyten aus lymphoiden Lymphocyten und Leukocyten, unbedingt als falsch und ungeeignet fallen gelassen werden muß.

Auch aus unsrer Tafel, sowohl aus Prot. 20, Fig. 52/53, wie Prot. 21, Fig. 45, 46, geht mit Evidenz hervor, daß im normalen Blute kein direkter lückenloser Zusammenhang zwischen den polynucleären (ε-gekörnten) und mononucleären lymphoiden (ungekörnten) Lymphocyten und Leukocyten besteht, da die sog. Übergangszellen (Prot. 20, Fig. 22—25, 35—40, Prot. 21, Fig. 16, 17, 22, 23, 28) noch völlig die tinktoriellen Plasmakriterien der anderen mononucleären lymphoiden Leukocyten bewahrt haben, deren bloße Altersformen oder Reifungsformen sie sind. Trotz weitgehender Kernpolymorphose (Prot. 21, Fig. 28) treten weder neutrophile Körnchen in diesen Zellen auf (die allerdings bei der hier vorliegenden Färbung nicht darstellbar wären), noch nimmt die Oxyphilie der Leibessubstanz so zu, daß sie die basophile Spongioplasmasubstanz überlagert (cfr. den Promyelocyt Taf. XIV, Fig. 30).

Also auch aus diesen Präparaten findet weder die Theorie von Ehrlich, welche die polynucleären ε-Leukocyten aus mononucleären lymphoiden Leukocyten durch Vermittlung der Übergangszellen ableitet, noch die Theorie von Grawitz-Uskoff, welche sie von kleinen Lymphocyten ableitet, die erst zu großen Lymphocyten und mononucleären Leukocyten und dann zu Übergangszellen werden sollen, die geringste Stütze. Allein solche unzweckmäßigen Färbungen wie in Taf. VI, welche deskriptiv morphologisch absolut nicht ausreichen und nur das Wenigste erkennen

lassen, das Meiste aber apokrypt halten, geben solchen irrigen Ansichten Vorschub.

Wie wir aus unsrer Tafel weiter lernen können, bleibt die basophile γ-Körnung bei Alaunhämatoxylinanwendung erhalten im Gegensatz zur neutrophilen Granulation (Prot. 21, Fig. 49, 50). Auch aus Schnittpräparaten ist solches bekannt. Ehrlich-Westphal-Morgenrot färben daselbst mit Alaunkarmin vor und mit essiggesäuertem Dahlia (= Methylviolett) oder Kresylechtviolett nach.

Wir haben in Prototyp 21 zwar nicht Kresylviolett sondern Azur verwendet, dessen Metachromasie die gleiche ist wie bei Dahlia. (Über die Bedeutung der Metachromasie soll bei späterer Gelegenheit gehandelt werden.) Jedenfalls hilft diese Metachromasie uns die Körnung mit rekognoszieren und gerade sie sichert die Diagnose dieser basophil gekörnten Zellen als Mastzellen. Aus diesen Zellen dieses Prototyps geht hervor, daß auch die früher besprochenen analogen, spongioplastisch vakuolären aber körnchenfreien Wabenzellen (Taf. VII, Fig. 30—32) Mastzellen waren. Denn Alaunhämatoxylin allein (wie Muchämatein) färbt zwar Mucin aber nicht die mucinoide Körnung. Daraus ergibt sich erstens, daß die γ-Körnung jedenfalls kein reines Mucin ist, ferner wohl auch, daß die Zellen (Fig. 25 und 45 auf Tafel XIV) mit der indulinophilen Körnung Mastzellen waren. Ob die indulinophile Körnung eine Vorstufe der Mastkörnung ist, ob die Mastkörnung eine Degeneration der indulinophilen Körnung ist, ob die indulinophile (amphophil-zyanophile β) Körnung auch eine Vorstufe der eosinophilen Körnung ist und es sich so erklärt, daß α- und γ-Körner in derselben Zelle vorkommen, ist eine weitere noch völlig unentschiedene und noch umstrittene Frage, über die wir zur Zeit nicht mehr wie Vermutungen äußern können. Es ist ja möglich, daß die unreifste Universalkörnung die amphophil-indulinophile ist, die sich einerseits zur groben eosinophilen, andererseits zur Mastkörnung weiter entwickelt, mit der neutrophilen und pseudoeosinophilen feineren Spezialkörnung aber nichts direktes zu tun hat. Andererseits spricht hiergegen unsre Annahme, daß die metachromatische Mastkörnung aus einer mucinösen Degeneration des lipoiden Spongioplasma*) hervorgeht, während die α-Körnung interspongioplastisches Protoplasmaprodukt ist. Doch könnten die basophilen nicht metachromatischen Körnchen in leukämischen Mastzellen als unreife Vorstufen der α-Körnung wohl Pseudomastkörner protoplasmatischer Abkunft sein. Beim Kaninchen sind die Spezialkörnungen normaliter ziemlich grob und völlig pseudoeosinophil; beim Menschen können im Eiter die neutrophilen Körner in polynukleären Leukocyten eosinophil werden, bei Leukämie treten diesen degenerierten Körnern ganz ähnliche rein oxyphile feine Spezialkörner auf als degenerative Überreifungspro-

*) Eine Art Alkalialbuminat eines zum Lecithid gepaarten Nucleoalbumin oder Nucleoglobin.

dukte der neutrophilen Körner (feinkörnige eosinophile α-Körnung) (cfr. dagegen die echten α-Zellen mit degenerierter α-Körnung in Tafel XI/XII, Fig. 72—79). Schließlich findet man auch bei Leukämie in den großen mononukleären Leukocyten eine feine schwach metachromatische basophile bzw. indulinophile granulationsähnliche spongioplastische δ-Faserung, (ein stromatisches δ-Granoplasma), die als eine primitivste Mastzellkörnung gedeutet werden kann [Blumenthal (Brüssel)].

Wir kommen nun zu dem eigentlich Neuen, das unsere Tafel bietet. Von der Entwicklung des pseudogranulären δ-Spongioplasma (Granoplasma) haben wir schon in der einleitenden Betrachtung gesprochen und gesehen wie dasselbe in den schmalleibigen Lymphocyten (Prot. 20, Fig. 47—49, Prot. 21, Fig. 12 u. 13) zu einem dicht zusammenhängenden Sparrenwerk mit peripherischen knopfförmigen Anschwellungen angeordnet ist und bei Zunahme des Cytoplasmas an Volum sich verbreitert, aber an Basophilie abnimmt, zu einem Netzwerk auseinanderrückt.

Die Zunahme des Cytoplasma beruht auf interner Intussuszeption, auf trophischer Substanzzunahme. Sie ist ein Ausdruck der Alterung und individuellen (nicht artlichen) Reifung. Wir sehen, daß auch kleine Lymphocyten wachsen und reifen, daß dabei Mittelformen hervorgehen, die den mononukleären großen lymphoiden Leukocyten sehr nahe stehen und ähnlich sind, daß aber der Kern stets ein mikrolymphocytisch-trachychromatischer bleibt (Tafel II, Fig. 22, Prot. 6, Fig. 6 u. 7), und durch diesen Vorgang nicht kleine Lymphocyten zu Großlymphocyten werden können. Durch noch so viele Nahrungsaufnahme wird nie ein Mops zur Dogge.

Wir finden nun weiter dasselbe basophile δ-Spongioplasma sowohl in lymphoiden Lymphocyten wie mononucleären Leukocyten und Übergangszellen, und behaupteten, daß zwischen diesen Formen eine genetische und artliche Gemeinsamkeit bestehe, die sie zu einer artlichen Zelleinheit verbindet, ebenso wie schmalleibige und breitleibige basophil-eosinophil und sonstwie gekörnte Zellen zu einer gemeinsamen Gruppe der Mastzellen oder Eosinophilen gehören, unbekümmert um den sonstigen äußerlichen Habitus.

Bei den kleinen Lymphocyten finden wir nun bei der Reifung einmal und zuerst eine Verbreiterung des immer noch stark basophilen Leibessaumes (Prot. 20, Fig. 14, 15, 11, Prot. 21, Fig. 9—11), zweitens eine Abnahme der Basophilie des schmalen Leibessaumes (Prot. 20, Fig. 41—43, Prot. 21, Fig. 42—43), drittens eine Zunahme des schwach basophilen Zelleibes (Prot. 20, Fig. 44, 45, Prot. 21, Fig. 44).

Patella will nur die schmalleibigen und stark basophilen kleinen lymphoide Zellen (Prot. 20, Fig. 47—49, Prot. 21, Fig. 12—13) als echte lymphatische Parenchymzellen oder Lymphkörperchen Virchows

gelten lassen, hält aber die mehr breitrandigen kleinen endotheloiden leukocytoiden Formen (kleine mononucleäre Leukocyten) für Pseudolymphocyten (nicht im EHRLICHschen Sinne), d. h. nicht für echte Lymphocyten, sondern für Endothelien, und dies sowohl in Serosaexsudaten wie im Blut. Es mag ja vielleicht naheliegen, die breitrandigen Formen der kleinen leukocytoiden Lymphocyten von den schmalrandigen Lymphocyten mit den klassischen EHRLICHschen Kriterien (stark basophiler Rand, stärker basophil als der Kern bei Methylenblaufärbung) [also mehr Lecithin im Spongioplasma als Nucleinsäure im Karyomitom]; artlich zu trennen und sie, wenn schon nicht zu Endothelien zu stempeln, so doch zu Einer Gruppe mit den großen lymphoiden Leukocyten (Splenocyten) des Knochenmarks zu vereinen, und jeden Konnex zwischen diesen und den echten Lymphocyten zu leugnen. Doch fehlt auch dazu jeder zureichende Grund. Man findet die breitrandigen Formen auch in den Lymphfollikeln vor. Es sind lediglich Wachstumsformen, die aus den jüngsten „nacktkernigen" Formen hervorgehen und so VIRCHOWS Lymphdrüsenkörperchen bilden.

Viertens vollzieht sich als weitere Artbildungsform oder Reifung an den Lymphocyten eine Buchtung des Kernes (Prot. 20, Fig. 16, 46, 51. Prot. 21, Fig. 7), die in pathologischen Fällen der Leukosarkomatose zur Bildung der RIEDERschen Zellen führt.

Diese Einbuchtung des Kerns findet sich übrigens, wenn sie vorhanden ist, oft schon bei den noch schmalleibigen Formen (Protot. 2, Fig. 10, Prot. 4, Fig. 12), so daß man sagen kann, daß anscheinend der Vorgang nicht der ist, daß erst das Plasma wächst, dann der vorher runde und nicht mitgewachsene Kern sich buchtet, sondern daß überhaupt zwei ganz verschiedene Vorgänge anzunehmen sind, indem entweder der zuerst und allein wachsende Kern sich buchtet, ohne daß das Plasma gleich mit zu wachsen braucht (bzw. sich buchten muß, weil das Plasma nicht mitgewachsen ist), oder aber daß das Plasma wächst, ohne daß der Kern sich buchtet. Bei den großen amblychromatischen Lymphoidocyten und Myelocyten mit dem plastisch labilen Bläschenkern ist der erstere Vorgang der häufigere, bei den kleinen Lymphocyten (und Erythroblasten) mit den konservativen Kernen der letztere. Schließlich kann aber wohl auch folgende Kombination vorkommen, daß, nachdem der mitgewachsene Kern sich gebuchtet, oder indem er sich buchtet, gleichzeitig auch das Plasma wächst. Diese geringe Neigung zur Kernbuchtung findet sich stets dort, wo das Wachstum des Leibes prävaliert, so in Plasmazellen und Erythroblasten, welch letzterer Kerne nur bei überstürzter leukämischer Reifung karyolobische und karyorrhektische Neigungen erkennen lassen.

Ganz den gleichen Vorgang der Reifung findet man bei den mittelgroßen Lymphocyten. Zunahme des noch stark basophilen Plasma (Prot. 20, Fig. 12, 13), Abnahme der Basophilie (Prot. 20, Fig. 44), Kernbuchtung (Prot. 20, Fig. 46). Ein gleiches besteht meist auch bei

den Lymphocytenzwergkörperchen (Prot. 20, Fig. 50, Prot. 6, Fig. 12, Prot. 7, Fig. 17 [völlig nackter Kern, ganz junges Lymphzellkörperchen], Prot. 12, Fig. 52—54), nur ist hier die Kernbuchtung äußerst selten.

Schon bei den mittelgroßen lymphoiden Zellen imponieren die Formen mit schwach basophilem breiten Rand als mittelgroße mononucleäre Leukocyten, weisen aber noch deutlichen Lymphocytencharakter auf.

Bei den ganz großen Formen dürfte das Nämliche bestehen.

Aus diesem Grunde habe ich einerseits wegen Analogie mit den Kleinlymphocyten die mononuclearen Leukocyten als normale Alterungsformen der Großlymphocyten aufgefaßt, andererseits die breitrandigen leukocytoiden Mikrolymphocyten als kleine lymphoide mononucleäre Leukocyten (aus Analogie mit den Großlymphocyten) bezeichnet.

Im Gegensatz zu den kleineren Formen aber weist hier bei den großen Formen die Kernbuchtung polymorphere Formen auf (Prot. 21, Fig. 28). Dieses könnte man mit Grawitz so deuten, als ob die großen Formen die weiter entwickelten sind, die es weiter bringen als die kleinen bzw. als ob die großen buchtkernigen Formen von den kleinen mononucleären Lymphocyten zu den polynucleären Blutkörperchen überleiten. Hiergegen steht die durch nichts zu erschütternde Tatsache, daß die kleinen Lymphocyten durch Mitose oder Proliferation aus den großen hervorgehen. Wir können also nur schließen, daß die großen indifferenten unreiferen Zellen die plastischeren und variableren sind, während die weiter differenzierten kleinen Lymphocyten, wie die höher ausgebildeten Erythroblasten solche Polymorphose des Kerns nicht mehr mitmachen. Andererseits ist zu bedenken, daß bei den gekörnten Zellen die jüngeren Generationen der höher differenzierten Myelocytentochterzellen in ihrer Kernpolymorphose der polynucleären Leukocyten die plumpen Buchtungen der phylogenetisch tiefer stehenden Promyelocyten überholen.

Gegen die Zugehörigkeit der großen lymphoiden Leukocyten zu den Makrolymphocyten könnte vielleicht sprechen, daß dieselben verschiedenen chemotaktischen Reizungen folgen, daß bei Mikrolymphocytose kaum je Mononucleosen und Makrolymphocytosen als Folge beginnender regenerativer Insuffizienz des lymphocytoblastischen Gewebes auftreten.

Nur bei lymphocytärer Leukämie treten zumeist vereint Großlymphocyten und mononucleäre Leukocyten vermehrt ins Blut über: in akuten Fällen mehr große wie kleine Zellformen weniger aus den wenig äußerlich vergrößerten Drüsen als vielmehr aus dem Mark. Im letzteren Falle spricht man von lymphoider Myeloblastenmyelämie. Ist der Fall weniger akut und die Milz geschwollen, so kann man, wenn viel breitrandige Zellen da sind, von Splenocytenleukämie sprechen. Andere fassen bei lymphadenoider akuter Leukämie die breitrandigen Zellen als atypische große Lymphocyten oder leukosarkomatöse Geschwulstzellen auf. Ein Blick auf Prot. 12, Fig. 1—26, Prot. 13, Fig. 1—6, Prot. 14, Fig. 1—8 zeigt, daß diese atypischen Myeloblasten absolut identisch sind mit den

gewöhnlichen großen mononucleären Leukocyten (Splenocyten) und Übergangszellen. Atypisch ist nur, was beim Menschen nur bei Leukämie, bei Sauropsiden aber schon vor der Norm vorkommt, daß der Kern der großen mononucleären lymphoiden Zellen vielfach in zwei getrennte blasige, oder der Kern der kleinen Lymphocyten in zwei oder mehr getrennte kugelige Hälften zerfällt (Andeutung dazu in Prot. 12, Fig. 16, 17, 50, Prot. 14, Fig. 17). Hier sind dann die „mononucleären" Leukocyten wirklich und wahrhaft polynucleär, getrenntkernig, zweikkernig.

Umgekehrt entsprechen den polynucleären Leukocyten des Menschen beim Krokodil einfachkernige und kugelkernige kleine Myelocyten mit dunkel färbbarem Kern. (Beim Frosch fehlen Spezialkörnungen. Hier vertreten basophil spongioplastische (hyaline) Zellen (wie etwa in Prot. 21, Fig. 28) mit starker Kernbuchtung die reifen funktionell ergastischen polynucleären Blutzellen. Hier beim Frosch entstehen in der Tat, mit Grawitz, die polynucleären (lymphoiden ungekörnten) Leukocyten aus mononucleären Lymphocyten und Leukocyten; bzw. genau genommen sind hier bloß die „mononucleären Spezial-Myelocyten" ungekörnt.)

Als atypisch ist es ferner vielleicht auch zu bezeichnen, wenn das Cytoplasma besonders stark auswächst wie in Prot. 10, Fig. 7. Jedenfalls können wir aus unsrer jetzigen Tafel ebenso und besser wie aus den früheren Tafeln das Faktum ableiten, daß das tinktorielle Artkriterium in allen lymphoiden ungekörnten Zellen das gleiche ist, daß es dasselbe basophile schollige Spongioplasma (δ-Granulation) ist, welches in stark basophilen schmalrandigen (kleinen) Lymphocyten und breitrandigen schwächer basophilen (großen) lymphoiden Leukocyten (Splenocyten) sich findet, und entsprechend auch in den lymphoiden Myeloblasten des Knochenmarks. Je schmalrandiger, lymphocytoider die Zelle, desto dichter ist das basophile Spongioplasma verfiltz; mit zunehmendem Leukocytenhabitus lockert sich das Gefüge durch Einlagerung oxyphiler plasmatischer Grundsubstanz. Jedenfalls gehören dem tinktoriellen Artcharakter der Zelleiber nach alle lymphoiden Zellgruppen zusammen, Lymphocyten, Splenocyten und Myeloblasten in Eine Gruppe.

Werfen wir nun erst ganz oberflächlich einen Blick auf unsere Tafel, so finden wir viele Typen, denen wir schon früher begegnet sind. Z. B. Prot. 21, Fig. 24 entspricht Prot. 10, Fig. 3 in der zottigen Zerfaserung des spongioplastischen Leibes. Prot. 21, Fig. 13 hat sein Analogon in Prot. 10, Fig. 19 in der plasmolytischen Klasmatose des Leibes. Prot. 20, Fig. 7 gleicht der Fig. 13 in Prot. 10 in der starken Kernfärbung und gleichzeitigen sehr starken Färbung des relativ breiten Leibes.

In der kleinen geschwänzten und vakuolisierten aber granulafreien Lymphocytenform Prot. 21, Fig. 6 finden wir eine Schwester der Fig. 29 aus Prot. 19. Hier wie dort muß an Plasmazelle bzw. Plasmamastzelle gedacht werden.

Schließlich ist **Fig. 1 in Prot. 21** eine Analogie zu Fig. 1 in Prot. 12 und Fig. 1 in Prot. 13, d. h. es ist ein **echter typischer Makrolymphocyt** mit Nucleolen und zartestem Kerngerüst.

Zum Unterschied gegen dort erscheint hier aber das Cytospongioplasma in der ihm eignen Basophilie mit adäquatem basischen Farbstoff angefärbt und zudem stärker gefärbt und hervortretend (stärker basophil) als der zarte Zellkern. Dieses fällt hier, bei der Chromatinarmut der Zellkerne noch mehr auf wie bei den kleinen Lymphocyten (Prot. 21, Fig. 9) und mittelgroßen Formen (Prot. 20, Fig. 2), bei denen der Kern relativ nucleinreich und basophiler erscheint als der hierbei ebenfalls stark basophile schmale Zellrand.

Weiter ist folgendes neu und auffallend in unseren Bildern:

Betrachten wir Zellen wie Prot. 20, Fig. 3, 4, 5, 6, 22, 23, 25, 57, 59, so finden wir innerhalb des relativ breiten mehr oder weniger stark basophilen Zelleibs eine kleine lichte hellere Stelle. Hier ist die Färbung, d. h. die Basophilie schwächer, m. a. W. es ist weniger spongioplastische Plasmasubstanz darin. Diese lichte paranucleäre Stelle liegt meist dem Kern dicht an, diesem näher als der Zelleibsperipherie; es ist eine Art Hof, der durch den Farbenkontrast zwischen stark basisch gefärbtem Spongioplasma und (fast) ungefärbtem Paraplasma besonders stark in stark basophilen Zellen ausgeprägt ist. Je stärker die Basophilie, desto stärker springt der Hof hervor. Besonders schön dürfte er ententsprechend in Plasmazellen zu erwarten sein. Bei abnehmender Basophilie wird der Hof entsprechend undeutlicher; wo wir ihn nun einmal kennen gelernt haben, finden wir ihn jedoch auch bei den schwächer basophilen Leukocyten, z. B. in Prot. 21, Fig. 15, 23. Ja auch in relativ schmalrandigen Lymphocyten ist er vorhanden (Prot. 21, Fig. 7, 8). Jedenfalls ist er gut deutlich nur bei Anwendung plasmophiler Farbstoffe (Prot. 19, Fig. 30, 23).

Zumeist liegt der Hof in der Gegend der Kerneinbuchtung; zumal bei der eben beginnenden ganz flachen Eintreibung ist er deutlich; nicht zu verwechseln hiermit ist bei noch rundkernigen stark basophilen Lymphocyten eine gewisse schmale circumnucleäre Zone (Prot. 20, Fig. 15, 13, Prot. 21, Fig. 11).

Es ist als höchstwahrscheinlich anzunehmen, daß diese helle Stelle der Ort der Sphäre und des Centrosoma ist.

Alle meine Versuche freilich, mit Hansens Chromalaunhämatoxylin oder P. Mayers Hämakalzium, ferner durch Fixierung basischer Farbstoffe mittels nachträglicher Verwendung von Phosphormolybdänsäure, Tannin, Pikrinsäure, mit Azur, saurem oder alkalischem Orcein, Baumwollfarben, Alizarin, Fettfärbung, Osmierung, Vergoldung und Versilberung, Löfflers und Bunges Beizen, das Centrosomen auf dem Trockenpräparat direkt zur deutlichen positiven färberischen Darstellung zu bringen, sind bis jetzt

mißlungen*). Wir können seine Existenz nur aus diesem hier dargestellten negativen Färbungseffekt erschließen.

Jedenfalls dürfte wohl die Astrosphäre mit der Kerneinbuchtung, also dem Ausdruck der inneren Kernreife, in irgend einem Zusammenhang stehen, vielleicht den Antrieb zu dieser geben, indem ihre Vergrößerung den Kern einstülpt und vor sich her invaginiert. Andererseits ist diese Stelle der Sphäre der erste Ort, wo (nicht an schmalleibigen lymphocytoiden, sondern) an breiterleibigen buchtkernigen Promyelocyten die ersten Granulationen auftreten, die sich hügelförmig um diese Sphäre anordnen**).

Von den Unterschieden der Kernstruktur polynucleärer Leukocyten (Prot. 20, Fig. 52, 53, Prot. 21, Fig. 45 u. 46) und lymphoider Übergangszellen (Prot. 21, Fig. 28) brauchen wir wohl hier nicht weiter nochmals zu reden. Die Unterschiede sind geradezu greifbar. Dort das klare chromatinreiche Netzwerk, hier bei den lymphoiden Zellen das unscharfe viel verworrenere und kernsaftreichere Bläschengebilde.

Ferner sei wieder auf die charakteristische hantelförmige Kernfigur der polynucleären Eosinophilen Prot. 21, Fig. 48 aufmerksam gemacht.

Wir erwähnten, daß wir Prot. 21, Fig. 1 für einen Großlymphocyten halten. Es ist eine große schmalleibige körnchenfreie Zelle mit Nucleolus im Kerngerüst, wie wir solche Zellen in reinster Auslese besonders bei akuter lymphadenoider bzw. lymphocytärer Leukämie (Myeloblastenleukämie) finden. Prot. 13, Fig. 1.

Ehrlich bezeichnet als großen Lymphocyt eine Zelle, die bei Methylenblau-Eosinfärbung die gleiche färberische Reaktion und die gleichen morphologischen Merkmale wie ein kleiner Lymphocyt besitzt, nur größer ist, d. h. lymphoid oder körnchenfrei ist, einen schmalen, stark basophilen Rand besitzt, dessen Basophilie auf einem retikulären Spongioplasma beruht, ferner einen runden nucleolenhaltigen Kern besitzt, der eine schwächere Basophilie als der Zelleib aufweist und dessen Kerngerüst infolgedessen bei dieser Färbung saftartig verschwommen, undeutlich bleibt. Was letzteres Kriterium der schwachen Kernfärbbarkeit und undeutlichen Kernstruktur anbetrifft, so gilt das natürlich nicht für unsere Vorbilder mit Hämatoxylin. Im Gegenteil finden wir hier ein sehr charakteristisches feines Kerngerüst, welches diese Elemente (von Manchen deshalb als myeloplastische Myeloidzellen aufgefaßt, die mit der Lymphocytenproduktion nichts zu tun haben) ebenso sehr von dem Kern der aus ihnen

*) Cfr. dazu eine Mitteilung von L. Michaelis in der Berl. med. Gesellsch. 24. Okt. 1900. (Münch. mediz. Wochenschr. 1900, S. 1550.)

**) Siehe Pappenheim, Virch. Arch., 157. Bd., Tafel III (links unten und rechts oben).

entstehenden kleinen Lymphocyten, wie dem der aus ihnen ebenfalls entstehenden (s. u.) großen lymphoiden Splenocyten, wie denen der Myelocyten unterscheidet.

Andererseits ist die Chromophilie des Kerns schwankend auch bei echten gewöhnlichen Lymphocyten.

So finden wir z. B. hier, daß Zellen wie die kleinen Lymphocyten Prot. 20, Fig. 41, 48, Prot. 21, Fig. 9—13 allerdings einen relativ schwach gefärbten Kern besitzen. Sollen wir nun aber deshalb andererseits annehmen, daß die kleinen Lymphocyten mit relativ stark gefärbtem Kern und relativ schwach basophilen Leib trotz ihrer Nucleolen keine echten Lymphocyten seien, z. B. Prot. 20, Fig. 11—15, Prot. 21, Fig. 36–44? Ferner bezeichnet Patella wieder nur die ganz schmalrandigen nacktkernigen Lymphocyten als echte, die breitleibigen aber als Endothelien: aber auch bei Patellas echten Lymphocyten gibt es dunkelkernige (Prot. 20, Fig. 50, Prot. 13, Fig. 20, Prot. 14, Fig. 25, 26), wenigstens bei Hämatoxylinfärbung, obwohl diese Färbung doch, wie wir eben sahen, sehr wohl, wenn vorhanden, zarte Bläschenamblychromasie erkennen läßt. Unterschiede zwischen hämatoorganogenen Lymphocyten einerseits, histiogenen Lymphocyten andererseits, oder lymphato-splenogenen einerseits und myelogenen Lymphocyten andererseits liegen aber bei den lückenlosen fließenden Übergangsbildern zwischen beiden hell- und dunkelkernigen Sorten doch wohl auch nicht vor. Vielmehr handelt es sich wohl lediglich um verschiedene Reifungs- und Alterungsstadien in dem oben entwickelten Sinne.

Wir sind uns also darüber einig, daß bei den sogenannten eigentlichen oder kleineren Lymphocyten, den spezifischen Parenchymzellen des lymphadenoiden Retikulärgewebes die jüngeren Gebilde einen relativ schwach färbbaren Kern und stark färbbaren aber sehr schmalen Rand haben (Prot. 21, Fig. 9—13); andererseits pflegt man aber auch eben so große, also im ganzen kleinere rundkernige ungekörnte Zellen mit rundlichem, aber mehr oder weniger dunkel färbbaren Kern und schwächer färbbarem breiteren Cytoplasma als echte kleine Lymphocyten zu bezeichnen (Patellas endotheloide Pseudolymphocyten) und in ihnen haben wir somit lediglich ältere Reifungsstadien der ersteren zu sehen (Prot. 21, Fig. 25—44), jedenfalls Zellen derselben Zellgattung, zumal man alle Übergangsstufen von jenen zu diesen findet und speziell in der Ausbildung des Spongioplasma von den dunkel schwach basophilen gefärbten groben Bälkchen bis zu dem zarten Wabennetz alle fließenden Übergänge feststellen kann.

In derselben Weise haben wir uns den Vorgang bei den großen amblychromatischen Vorstufen der kleinen Lymphocyten, den unreifen Lymphoblasten der lymphadenoiden Keimzentren, d. h. den Großlymphocyten vorzustellen.

[Es sind diese Zellen dieselben, welche auch als embryonale unreife indifferente Keimzellen im Myeloidgewebe vorkommen, daselbst aber für gewöhnlich normalite zumeist nur als Myeloplasten und Erythroplasten fungieren, und somit den Eindruck ungekörnter lymphoider Myelocyten hervorrufen.

Diese embryonalen und indifferenten Keimzellen, die also in ganz der gleichen Gestalt und Kernstruktur auch im Myeloidgewebe vorkommen, hätten mit einem indifferenten Namen bezeichnet werden sollen. Denn wenn man die aus dem Myeloidgewebe stammenden als Myeloblasten bezeichnen wollte, die im Lymphoidgewebe entstehenden aber als Lymphoblasten, so würde man sie in praxi doch nicht unterscheiden können. Troje, Cornil und H. F. Müller bezeichneten diese Zellen, die sie zuerst im Knochenmark beobachteten, als lymphoide ungekörnte Myelocyten; Ehrlich dagegen, lediglich ihrer äußeren Form nach, als Große Lymphocyten.

Da nach unserer Ansicht diese Zellen nicht nur einseitig lymphadenoider oder einseitig myeloider Natur sind, da sie nicht nur Lymphoblasten, sondern zugleich auch indifferente Myeloblasten in Personalunion sind, ist die Bezeichnung „großer Lymphocyt" einmal eine sehr unglückliche; wird sie aber beibehalten, so hat man in ihr nicht einen histogenetischen, sondern lediglich morphologischen Begriff zu sehen; er besagt, daß diese Zellen so aussehen, wie typische Lymphocyten, aber größer sind; man hat damit die Vorstellung zu verknüpfen, daß diese Zellen auch Lymphoidgewebszellen sind, aber zugleich auch in anderen retikulären Gewebsformationen lenkoblastischen Gewebes vorkommen, z. B. im Splenoid- und Myeloidgewebe, daß sie also nicht nur Lymphgewebszellen sind, sondern auch Myeloidzellen. Trifft man sie im Blut bei gewissen Affektionen, so können sie aus dem Lymphoidgewebe stammen, aber auch aus dem Myeloidgewebe.]

Wir haben nun der Meinung Ausdruck gegeben, daß solche Großlymphocyten (wie Prot. 21, Fig. 1) in derselben Weise altern, wie die typischen, kleinen Lymphocyten, bezw. daß solche lymphoiden Zellen mit relativ dunkelem und gebuchtetem Kern aber weniger stark basophilem oder spongioplastischem Cytoplasma, welche wir gemeinhin mit Ehrlich als Große mononucleäre lymphoide Leukocyten (ungekörnte breitrandige Myelocyten), ferner als „Übergangszellen" (wenn mit stark gebuchtetem Kern) bezeichnen, daß solche Zellen, sage ich (wie Prot. 21, Fig. 14—28) aus den eben beschriebenen Großlymphocyten in derselben Weise durch einfache Alterung entstehen, wie die „kleinen mononucleären (Patellaschen) leukocytoiden Lymphocyten" aus den kleinen schmalrandigen Lymphocyten, d. h. durch bloße Volumzunahme der Zelleiber mit gleichzeitiger Abnahme der Basophilie des ausgebreiteten rarefizierten Spongioplasma, und durch Kernbuchtung. Mit anderen Worten, daß auch die großen Lymphocyten, ebenso wie die kleinen zu leukocytoiden Formen altern, durch bloße

Alterung in große lymphoide Leukocyten (Splenocyten) übergehen, und daß der Vorgang der bloßen individuellen physiologischen Alterung in Plasmaverbreitung neben Abnahme der Basophilie besteht, resp. daß dieser trophisch-plastische Prozeß der morphologische sinnfällige Ausdruck der bloßen Alterung ist.

Nach dieser Annahme würden Zellen, wie Tafel VI, Fig. 1, Prot. 4, Fig. 1, Prot. 5, Fig. 2, Prot. 7, Fig. 1, 2, Prot. 8, Fig. 12 mit nicht mehr so ganz rundem relativ großen Kern und schmalem, sowie schon schwach basophilem Plasma als junge schmalleibige schwach basophile Splenocyten, also als die unmittelbaren Fortbildungsstufen der großen Lymphocyten und als Überleitungsstufen von diesen zu den großen breitrandigeren Splenocyten und Übergangszellen aufzufassen sein.

Dieses würde heißen, daß die bloße Abnahme der Basophilie, die einfache Verringerung der spongioplastischen Substanz nicht das Auftreten eines neuen Artcharakters bedeutet, sondern bloße individuelle Wachstumsreife; ein neuer Artcharakter liegt erst vor, wenn das Spongioplasma einmal ganz geschwunden ist, und zweitens das zugleich in seine Oxyphilie zugenommen verstärkte interspongioplastische Grundplasma Granulationen etc. produziert hat. Solange aber qualitativ lymphoides Spongioplasma überhaupt noch da ist, selbst in noch so geringer Menge, Granulationen etc. aber nicht aufgetreten sind, ist der Artcharakter noch nicht gewechselt, besteht noch Zugehörigkeit zur nämlichen selbigen lymphoiden Art. Hiernach gehören Großlymphocyten und Splenocyten zu Einer lymphoiden Zellart nach Maßgabe der Tatsache, daß hier beide, ungekörnt, das nämliche lymphoide Spongioplasma führen; die Splenocyten wären dabei die älteren Formen, lediglich gealterte Lymphocyten, da in ihnen das funktionierende schwach oxyphile Grundplasma an Menge zugenommen und dadurch sekundär die am Spongioplasma haftende Basophilie, durch Rarefikation dieses Gerüsts, herabgemindert hat.

Diese Annahme der Alterungsverhältnisse bei den Großlymphocyten und die Deutung ihrer Beziehungen zu den Splenocyten als verschiedener Altersstadien Einer individuellen Zellentwicklung innerhalb derselben Art beruhen also somit auf einen Analogieschluß, hergeleitet von den sehr klaren und durchsichtigen Beziehungen, die bei dem Volk der kleinen Lymphocyten obwalten.

Gegen die Richtigkeit dieser Voraussetzung bzw. Behauptung könnten folgende Einwände ins Feld geführt werden.

Bei den kleinen Lymphocyten bewahren die älteren protoplasmareicheren und spongioplasmaärmeren Formen nicht nur den tinktoriell plasmatischen Artcharakter, sondern auch die artliche interne Struktureigentümlichkeit ihrer Kerne strengstens: Die schwach basophilen breiterleibigen Zellen Fig. 45 u. 50, 51, Prot. 20 verhalten sich auch dem Kern nach ganz wie die schmalleibigen Zellen Fig. 47—49, erweisen sich also schon dem Kern nach als typische Lymphocyten (sich kleine) und dieser

Ausweis wird bloß noch durch das gemeinschaftliche und gleiche tinktoriell plasmatische Verhalten der Zelleiber unterstützt.

Andererseits haben die Splenocyten Fig. 14—16, Prot. 21 trotz des gleichen cytoplastischen Verhaltens ganz andere Kernstruktur wie die Großlymphocyten Fig. 1, Prot. 21. Der Splenocytenkern ist nicht nur in toto stärker färbbar, sondern zeigt eine plumpere unregelmäßig wolkige Struktur, während der Großlymphocytenkern ein zartes fädiges Gerüst aufweist.

Von wie großer Bedeutung auch die innere Kernstruktur als Artcharakter und Kriterium für die artliche Zugehörigkeit der Zelle ist, lehrt besonders die Existenz gewisser Durch- und Übergangsformen, der Erythroplasten und Myeloplasten. Es sind dieses Hb-freie bzw. körnchenlose Elemente mit lymphoidem Cytoplasma, die aber dem Kerncharakter, der inneren Kernstruktur nach artlich bereits zu den Erythroblasten bzw. Myelocyten und nicht mehr zu den Lymphoidocyten gehören. Andererseits haben wir in Taf. XIV, Fig. 29 eine vakuolenhaltige und auch bereits gekörnte Zelle angetroffen, die ihrem sonstigen ganzen Habitus nach aber völlig noch als kleiner Lymphocyt imponiert und aufzufassen ist, und lehrt, daß Plasma- und Mastzellen ursprünglich aus (selbst kleine i. e. reifere) Lymphocyten entstehen, bzw. daß diese mastgekörnten aber spongioplasma(granoplasma)reichen Gebilde nur degenerative Zustandsformen von Lymphocyten sind.

Dieses zeigt und lehrt, daß den wesentlichen Stempel nicht das tinktoriell strukturelle Verhalten des Cytoplasma aufdrückt, sondern daß der Kern die erste Grundlage des Artverhaltens abgibt. Diese letztere wird erst sekundär durch das Plazmaverhalten unterstützt, und das besondere Plasmaverhalten geht insofern meist parallel mit besonderer Kernstruktur, als die Metakinese des Chromatins erst Ursache der artlichen Plasmadifferenzierung ist und letztere die eigentliche und ursprünglichste einleitet.

Wo solche Kerndifferenzierung fehlt, ist das besondere Plasmaverhalten nicht als Ausdruck plastischer (artlicher) Differenzierung zu deuten, sondern nur als Ausdruck individuell zufälliger physiologischer oder degenerativer Funktionszustände (die mastkörnige Zelle Taf. XIV, Fig. 29 hat Lymphocytenkern, die neutrophile Zelle Fig. 31 aber Myelocytenkern).

Nun kann man freilich sagen, daß doch die kleinen Lymphocyten ebenfalls eine besondere abweichende Kernstruktur von den Großlymphocyten haben (Prototyp 12) und doch zur selben gemeinsamen großen Klasse der Lymphocyten gehören, und was für die kleinen Lymphocyten gilt, müsse auch für die großen Splenocyten Geltung haben. Indessen leugnet ja niemand, daß die kleinen Lymphocyten in der Tat eine fortgeschrittene gewebsphylogenetische artliche Differenzierung gegenüber dem Großlymphocyten repräsentieren, trotz des gemeinschaftlichen Zelleibscharakters, ähnlich wie Normoblasten gegenüber Myeloblasten. Andere

behaupten sogar, daß die kleinen und großen Lymphocyten auch histogenetisch ganz verschiedene Gebilde wären, insofern als nur die kleinen Lymphocyten echte (lymphatische) Lymphocyten seien, die großen dagegen myeloide Myeloblasten.

Aus alledem würde nur folgen, daß die Lymphocyten, Großlymphocyten und Splenoblasten zwar zur großen Klasse der lymphoiden mononucleären Elemente gehören, aber doch drei verschiedene Ausbildungsformen derselben darstellen; bzw. daß der lymphoide Charakter überhaupt kein positiver Artcharakter ist, vergleichbar dem Auftreten der neutrophilen oder eosinophilen Granulation oder dem Blutfarbstoff, sondern nur negativ das Freisein von solchen plasmatischen Artcharakteren bedeutet, also eine gewisse Indifferenz. Denn die δ-Granulation, das Spongioplasma ist kein funktionierendes biophores Organ, sondern lediglich ein stromatischer Ballast der jugendlichen Indifferenz. Lediglich diese Indifferenz, dieses negative Fehlen irgend welcher differenzierender Zellorgane verbindet rein äußerlich die Lymphomyeloblasten, die Splenocyten und (kleinen) Lymphocyten zu einer Gemeinschaft.

Es besagt nur, daß auch, wie innerhalb der roten Erythroblasten große und kleine schmalrandige lymphocytoide, breitrandige leukocytoide und endotheloide Elemente vorkommen, so auch in dem Reich der Lymphoidocyten verschiedene Formen der Reife und Ausbildung existieren. — Dies ist zugleich der Ausdruck dafür, daß Lymphdrüsengewebe, Milzgewebe und embryonales unausgebildetes Knochenmark funktionell gleichwertig und die diese Organen zusammensetzenden Parenchymzellen gleichartig sind.

Andrerseits würde gegen die einfache Altersbeziehung, gegen die Deutung der Splenocyten als einfacher Altersformen von Großlymphocyten sprechen der etwaige Befund von eignen Zellgebilden, die als gealterte Großlymphocyten zu deuten wären unter Wahrung des artlichen Zellkerncharakters. Dieses wären Großlymphocyten, die als solche gealtert wären, ohne sich im Kern zu Splenocyten zu differenzieren, die die üblichen Altersstadien durchlaufen unter Wahrung der eigensten Kernstruktur, bei dem also der gebuchtete Kern seinen internen Großlymphocytencharakter bewahrt und sich hierdurch von entsprechenden buchtkernigen etc. Splenocyten deutlich unterscheidet.

Wir haben solche Gebilde bereits früher kennen gelernt; in Prot. 11, Fig. 2—5 haben wir rundkernige breitleibige endotheloide Zellgebilde angetroffen, die sich durch ihren Großlymphocytencharakter von entsprechenden Splenocyten Fig. 8—10, Prot. 4, Fig. 7 deutlich unterscheiden.

Andererseits haben wir von Prot. 13, Fig. 2—6 buchtkernige Gebilde kennen gelernt, deren Kerncharakter sich völlig wie der des Großlymphocyten Fig. 1 ibidem verhält; ebenso sind von Prot. 14 die Zellen Fig. 3—8 von den gewöhnlichen typischen Splenocyten dem Kern nach verschieden, der sich hier nicht nur innerlich, sondern auch äußerlich (durch die streng gewahrte Rundung) wie ein Lymphocytenkern verhält.

Ganz besonders müßte dieses der Fall sein, wenn sich durch geeignete Färbung mit spongioplasmophilen (basischen) Farbstoffen zeigen läßt, daß diese Zellen auch äußerlich, im Cytoplasma, den Lymphocytencharakter bewahrt haben, also die Schmalrandigkeit und starke Basophilie.

Erst jetzt würden die jungen schmalrandigen schwach basophilen großen Splenocyten, die sich von den Großlymphocyten durch eigne Kernstruktur und schwächere Leibesbasophilie unterscheiden, besondere Bedeutung gewinnen. Prot. 11, Fig. 7, Prot. 5, Fig. 2.

Wir haben auch auf unserer Tafel nach diesem groben äußerlichen Prinzip eine Anordnung getroffen und auf der rechten Hälfte die schwach basophilen Splenocyten und Übergangszellen plaziert, während links die stark basophilen Gebilde stehen.

Betrachten wir nun die Figuren auf der linken Hälfte genauer, so finden wir sowohl in Prototyp 20 wie 21 von der zweiten Horizontale an abwärts Zellen von ausgesprochenem Typ der mittelgroßen mononucleären Leukocyten, zum Teil mit gebuchtetem Lymphocyten- und Übergangskern (Prot. 20, Fig. 10, Fig. 16), nur mit stärkerer Basophilie des Leibes. — Dieses wären dann stark basophile mittelgroße (kleinere) Lymphocyten und Splenocyten, die gealtert sind (Plasmawachstum, Kernbuchtung), ohne daß das Spongioplasma an Basophilie abgenommen hat. Sie bewahren als solche ihren Artcharakter als kleine Lymphocyten und Splenocyten.

Dagegen finden wir bei Betrachtung der obersten Reihen jeden Prototyps (Prot. 20, Fig. 1—6) Prot. 21, Fig. 1 u. 2 große Zellen, die ausschließlich sehr stark basophiles Plasma und sehr zart strukturierten zart färbbaren Bläschenkern besitzen, wie es der Typ der Großlymphocyten aufweist.

Andererseits aber zeigen hinwiederum bereits diese primo loco gesetzten Zellen Fig. 1 u. 2, Prot. 20 eine gewisse relativ große Breite des stark basophilen Randes, während die Zelle Prot. 21, Fig. 1 typischen schmalen Lymphocytenrand aufweist.

Dieses wären also Gebilde, die z. T. noch sich wie klassische Großlymphocyten verhalten, in andrer Beziehung aber gewisse morphologisch-tinktorielle Eigenschaften aufweisen (Kernbuchtung, Plasmaverbreitung), die wir als Kriterien der individuellen cytogenetischen Alterung innerhalb der Art, also progressive Zellfortbildung ohne artliche Differenzierung aufgefaßt haben. Es sind Großlymphocyten, die als solche gealtert sind, ihren Kern- und Plasmacharakter gewahrt haben, ohne Abnahme der Basophilie oder Umwandlung des Kerngerüstes zum Splenocytenkern erlitten zu haben.

Wie ist nun dieser Befund epikritisch zu deuten!

Ich meine, daß wir dafür zwanglos eine Erklärung finden können, ohne unsere frühere Ansicht, die lymphoiden Leukocyten seien bloße

Altersentwicklungen der Lymphocyten, völlig fallen zu lassen. Unser jetziger Befund läßt sich zwanglos auch dieser Ansicht ganz gut anpassen.

Er beweist eben nur, daß unter besonderen pathologischen Umständen die Zellalterung der Lymphoidzellen den normalen Modus der Alterung (verbunden mit Abnahme der Basophilie verläßt und eine andere Richtung der Zellentwicklung einschlägt.

Schon unter scheinbar normalen oder wenigstens nicht wesentlich gestörten Verhältnissen fällt es z. B. auf. daß die mononucleären Leukocyten samt und sonders oder zumeist nur relativ kleine runde zentrale oder exzentrische Kerne und breites Cytoplasma haben, dagegen buchtkernige Übergangszellen fast ganz fehlen.

In gewissen Fällen von Myelocytose sind entsprechend die Myelocyten fast durchweg großkernig und schmalrandig, in anderen stets nur breitrandig und buchtkernig.

All dieses hängt lediglich davon ab, in welchem Stadium der Zellbildung der Zellbedarf und der zellbildende Reiz die Elemente in das Blut ruft, wie lebhaft die zellbildende Reizung die zellbildenden Gewebe gerade zufällig in Anspruch nimmt.

Entsprechend fanden wir bei akuter Leukämie (Prot. 13) und finden wir jetzt hier (Prot. 20 u. 21), daß die Großlymphocyten als solche altern, ohne dabei zu Splenocyten zu werden, oder anstatt sich zu Myelocyten oder zu Mikrolymphocyten umzuformen (Prot. 13, Fig. 2—6, Prot. 20, Fig. 2—6, Prot. 21, Fig. 2).

D. h. sie behalten nicht nur ihren typischen großen Lymphocytenkern, sondern auch ihr relativ schmales stark basophiles Cytoplasma (Spongiogranoplasma). Ein Vergleich der Zelle Prot. 20, Fig. 3. 6 und 22, 25 zeigt sofort den Unterschied.

Was hier von den Großlymphocyten gilt, das herrscht auch bei den gewöhnlichen mittelgroßen und kleinen Lymphocyten. Diese behalten ihren Kern ja so wie so, wenn sie in ihrer weiter gereiften Generation altern. Das Abweichende hier ist bloß, daß sie jetzt z. T. altern ohne gleichzeitige Abnahme der Plasmabasophilie; denn unser Prototyp zeigt uns, daß unter gewissen Umständen die Abnahme der Basophilie erst das letzte Moment in den Altersveränderungen ist, und daß die Kernbuchtung und Plasmazunahme derselben zumeist vorangeht; daß also die Zelle u. U. auch im stark basophilen Zustande wachsen kann.

Eine wesentliche Vergrößerung des Zellplasma liegt in unserem Fall überhaupt nicht vor; hier prävaliert die Kernbuchtung vor der Plasmazunahme. Formen, wie wir sie in Prot. 14, Prot. 10, Fig. 7. Prot. 11, Fig. 2 und 4 angetroffen haben, sind hier im ganzen selten.

Würde ein solches Verhältnis aber Platz gegriffen haben, so hätten wir bereits einen Übergang zur Reizungszellbildung (cfr. auch Prot. 14).

Als Reizungszellen bzw. Plasmazellen bezeichnen wir ja Zellen, deren Cytoplasma im Zustand der stark basophilen Granoplasmen wächst, ohne

an Basophilie zu verlieren; es tritt eine Art Sklerose des Cytoreticulum ein, beruhend auf Aufnahme entzündlicher, schwer assimilierbarer, als Ballast wirkender nucleoalbuminöser stark basophiler Nahrungsstoffe.

Dieser Zustand kann sich sowohl bei großen wie kleinen Lymphocyten und Splenocyten abspielen. Entsprechend gibt es auch hier schmal- und breitrandige Formen. Prot. 15/16, Fig. 20—56*).

Bei den relativ schmalrandigen Zellen Prot. 20, Fig. 1 lag es ja nahe, sie wegen ihres stark basophilen meßbar breiten Randes für eine schmalrandige Reizungszelle wie Prot. 3, Fig. 1, Prot. 10, Fig. 1, Prot. 11, Fig. 1 zu erklären. Doch spricht dagegen, daß die großen Reizungszellen wie die drei letztgenannten Figuren beweisen, sämtlich eine kräftiger färbbare kompliziert und radiär orientierte Kernstruktur ähnlich der der Megaloblasten aufweisen, und ferner, daß Buchtkernigkeit hier nicht vorkommt.

In Fig. 1, Prot. 21 liegt bei der besonders schmalrandigen Zelle, die viel schmalrandiger wie Fig. 1, Prot. 20 ist, ein Vergleich mit Plasmazelle überhaupt fern.

Eher lassen die stark basophilen Zellgebilde der beiden zweiten linken Horizontalreihen an Plasmazellen, beginnende Plasmazellbildung, Übergang zum Plasmazellstadium denken. So Prot. 20, Fig. 9, 8 und besonders 7, welche Zelle sich mit ihrem stark basophilem Cytoplasma und ihrer Kernstruktur ganz so verhält wie Prot. 10, Fig. 13; ähnlich die Zellen Prot. 21, Fig. 24, 4 und 3, doch hat hier der Kern noch keineswegs Plasmazellanordnung angenommen. Im Gegensatz zu dem komplizierten Radiärgerüst der großen Plasmazellen (Prot. 3, 10, 11, Figg. 1) haben die Plasmatochterzellen und aus kleineren Lymphocyten entstehenden mittelgroßen Plasmazellen ein plumpes Radiärgerüst (Prot. 14 u. 15/16).

Die hier zur Diskussion stehenden im stark basophilen Zustand gealterten Zellen (Prot. 20, Fig. 1—6, Prot. 21, Fig. 1 u. 2) führen aber samt und sonders den typischen zartfädigen Nucleolenkern der klassischen Großlymphocyten wie in Prot. 13, Fig. 1—6.

Somit lehrt unsere Tafel, daß unter Umständen, pathologischerweise Alterung der Lymphoidzellen (Plasmazunahme und Kernbuchtung) möglich ist, ohne Abnahme der Basophilie, d. h. daß unter Umständen die Großlymphocyten als solche eine eigne Entwicklungsart, eine eigne Zellgeneration für sich bilden, ohne sich in Splenocyten umzuwandeln (Prot. 11, Fig. 2—6).

Wie also schmalrandige Megaloblasten normalerweise als solche nur kurzen ephemeren Bestand haben und nur dazu dienen, als Übergangs- und Mutterzellen eine Brut proliferativ erzeugter junger Normoblasten zu liefern, die dann ihrerseits altern und entkernt werden, so liegt es hier bei den Großlymphocyten.

*) S. Schleip Atlas, Taf. V, Fig. 11, Taf. XXII.

Auch sie sind normalerweise lediglich mikrolymphoplastische Lymphoblasten, d. h. Makrolymphoidzellen, die als solche keinen eignen dauernden Bestand haben, geschweige artliche Alterung aufweisen; entweder sie werden zu kleinen Lymphocyten oder zu Myelocyten, wobei sie sich metaplastisch differenzieren müssen im Kern und (bei der Myelocytenbildung auch noch) im Cytoplasma; ja bei der Mikrolymphocytenbildung liegt in der Verkleinerung des Cytoplasma bzw. im Verlust der (Kern)fähigkeit, zu gleich großen Formen wie früher auszuwachsen, auch eine Form artlicher Cytoplasmadifferenzierung vor.

Soweit sie aber nicht zu Mikrolymphocyten oder Myelocyten werden, werden sie gewöhnlich zu Splenocyten; hierbei macht bloß der Kern gewisse interne gröbere Umlagerungen des Nucleins durch, gibt sein fein orientiertes Gerüst auf; das Cytoplasma aber altert lediglich unter Verlust der Basophilie, die Größe bleibt erhalten, neue progressive Veränderungen treten nicht auf.

Die Differenzierung der Zelle ist hier also minimal, und die Umwandlung der Großlymphocyten ist hierbei frei von allen metaplastischen Progressionen; lediglich die Merkmale des Alterns bleiben.

Somit kann man gewissermaßen, obwohl es nicht ganz korrekt ist, sagen, daß der Großlymphocyt normaliter, soweit er sich nicht zu Makrolymphocyten und Myelocyten metaplasiert, zum Splenocyten altert, bzw. in der Form des Splenocyten altert.

Unter pathologischen Zellbildungsreizen (z. B. auch Leukämie, Leukosarkomatosis) hört aber auch dieses auf; der Großlymphocyt besinnt sich auf seine schlummernde Fähigkeit der eignen Artbildung und nimmt diese wieder auf; er stellt seine sämtlichen metaplastischen Fähigkeiten, selbst die der Splenocytenbildung, mehr weniger ein, und altert als Großlymphocyt, d. h. der Kern zeigt die morphologischen Kriterien der individuellen Alterung, wie äußere Einbuchtung, Schlängelung, bewahrt aber im Innern das Charakteristische und Spezifische des Großlymphocytengerüsts.

Er stellt alle funktionelle metaplastische Zellbildungstätigkeit ein und liegt lediglich der eignen Fortpflanzung und Arterhaltung ob. Er hört auf, bloße passagere Keim- und Mutterzelle, bloßes Vor- und Durchgangsstadium zu sein. Ganz so wie bei perniciöser schwerer toxogener Anämie die spärlichen schmalrandigen großlymphocytoiden Megaloblasten, die nur den Wert passagerer Keimzellen haben, plötzlich, statt sich zu Normoblasten zu transformieren, anfangen, in ihrem Megaloblastenzustand auszuarten, und zu breitrandigen leukocytoid-endotheloiden Formen zu altern, d. h. als Megaloblasten auszudauern.

Das wäre es, was über unsere vorliegende Tafel zu sagen gewesen wäre, und das ist es, was diese instruktiven Figuren gelehrt haben möchten, die, wie mir scheint, nur in dem entwickelten Sinne auszulegen sind.

Rückblick

über einige Hauptergebnisse der Hämatoxylinfärbung zur theoretischen Genealogie der Leukocyten.

Wir haben Eingangs die Unvollkommenheiten der Hämatoxylinmethode gewürdigt, trotzdem aber an der Hand der bisher durchgesprochenen und kommentierten 15 Tafeln mit Hilfe dieser Methode eine ganze Reihe von früher weniger beachteten morphologischen Tatsachen kennen gelernt und wesentliche Gesichtspunkte für das Verständnis speziell der cytogenetischen Entwicklung gewonnen:

I. Wir haben die im gewöhnlichen Blut vorkommenden Zellformen eingehends studiert. Es sind dieses

1. mononucleäre lymphoide Zellen:

a) **kleine Lymphocyten** von mindestens dreifach verschiedener Größe (mittelgroße, kleine, Zwergformen), bilden 20—25 %, im Durchschnitt ca. 22 %, aller Leukocyten des normalen Blutes. Wir finden hier neben äußerst schmalleibigen rundkernigen Gebilden mit relativ großem Kern, den eigentlichen Lymphkörperchen Virchows, solche mit breiterem Rand und relativ kleinem runden Kern: kleine mononucleäre Leukocyten, Patellas kleine endotheloide oder leukocytoide Lymphocyten, Lymphdrüsenzellkörperchen Virchows; drittens solche mit leicht gebuchtetem oder eingekerbten Kern im schmalen spärlichen Zelleib;

b) **große mononucleäre lymphoide Leukocyten (Splenocyten)** 2—6 %, im Durchschnitt 4 % aller Leukocyten. Auch hier finden wir drei Typen. Am seltensten schmalleibige Formen mit relativ großem, leicht unregelmäßigen Kern (Prot. 3, Fig. 2, Prot. 5, Fig. 2, Prot. 4, Fig. 1, 2, Prot. 7, Fig. 1 u. 2, Prot. 8, Fig. 1, Prot. 9, Fig. 1, Prot. 10, Fig. 6, Prot. 11, Fig. 7). Junge Splenoblasten.

Weiter Zellen mit größerem oder relativ kleinerem mehr oder weniger regelmäßigen Kern in breiterem Zelleib: eigentliche große mononucleäre lymphoide Leukocyten oder Splenocyten. Seltener mehr endotheloid Prot. 11, Fig. 2—5, meist leukocytoid wie basophile ungekörnte Myelocyten Prot. 11, Fig. 8—11, Prot. 10, Fig. 7.

Drittens Zellen mit mehr oder weniger gebuchtetem Kern, in schmalem oder breiterem Zelleib; leicht gebuchtete Kerne, unregelmäßig gestaltete polymorphe Kerne, stark hufeisen-zwerchsack-, bohnen- oder nierenförmig gehaltene „Übergangskerne“, geschlängelte Kerne. (Die früher sogenannten „Übergangszellen“.)

Es scheint, als ob die zuerst hier genannten jungen schmalleibigen großbläschenkernigen Splenocyten zwei divergente Richtungen der Entwicklung einschlagen: a) bloße Kernbuchtung ohne Zunahme des schmalen Plasma; bloß der Kern wächst (auf Kosten des Plasma?) an Zellsaft und findet in dem konstant bleibenden Zellvolumen schwer Platz, so daß er sich buchten und schlängeln muß; b) bloß das Cytoplasma wächst (auf Kosten des Kernsaftes?); der Kern nimmt an Zellsaft ab (relativ an Nuclein zu, dichtet sich) und bleibt in seiner rundlichen Form unverändert;

2. polynucleäre Granulocyten:

a) **neutrophile,** b) **eosinophile,** c) **Mastzellen** (Taf. VII, Fig. 30—32, Taf. XIV, Fig. 45, Prot. 21, Fig. 49, 50).

Hier haben wir gesehen, daß bei allen diesen „polynucleären" Gebilden die Kernfiguration in einer für die Zellart spezifischen Art und Weise differiert.

Bei den neutrophilen Zellen wurstförmige Kernstäbe geschlängelt zu Schleifen und an mindestens drei Stellen zu brückenartigen Verbindungsfäden ausgezogen.

Bei den Eosinophilen meist nur Zweiteilungen hantelförmig mit zwei kugeligen Segmenten (Prot. 17).

Bei Mastzellen breitere pluripolar gekerbte Blattformen.

Obwohl auch bei den großen lymphoiden Zellen gelegentlich starke Schlängelungen und Buchtungen des Kerns vorkommen (Prot. 9, Fig. 8, Prot. 10, Fig. 12, Prot. 11, Fig. 6), so überholen doch im allgemeinen die Kernpolymorphosen der polynucleären Granulationen die Reifungs- und Alterserscheinungen der artlich im ganzen tiefer stehenden lymphoiden Zellen. Die Formabweichungen der großen lymphoiden (mononucleären) Zellen sind sozusagen von geringerer Variationsbreite. Daraus ergab sich auch, daß die rundkernigen ungekörnten Zellen nicht die direkten Vorstufen der polynucleären Leukocyten sind, sondern daß diese Zellen ihre eignen Altersformen in den ungekörnten „Übergangszellen" haben.

Andrerseits zeigen die Altersformen der ungekörnten aber hoch differenzierten kleinen Lymphocyten nur sehr geringe Ausschläge der Polymorphose; der lymphatische, d. h. in sich geschlossene Lymphocytencharakter des Kerns wird als charakteristisches Artmerkmal streng und wenig verändert in allen Altersstufen gewahrt.

Wir konnten somit weiter feststellen, daß zwischen den fünf Hauptzellformen des normalen Blutes kein direkter (horizontaler) genetischer Zusammenhang besteht; nur innerhalb der lymphoiden Zellformen selbst besteht ein cytogenetischer Konnex derart, daß die schmalleibigen kleinen Lymphocyten oder andrerseits die großen Splenocyten mit relativ großen runden Kernen als die jüngsten Formen je ihrer Art in die entsprechenden breitrandigen oder gebuchtetkernigen Formen derselben Art mit den gleichen morphologischen Artcharakteren des Cytoplasma übergehen, deren Vorstufen sie mithin sind.

Es gehen also polynucleäre Eosinophile weder aus polynucleären Neutrophilen (Lenhartz, H. F. Müller) noch aus polynucleären Mastzellen (Grawitz, Schleip) hervor, noch besteht ein direkter Konnex zwischen mononucleären großen lymphoiden ungekörnten Leukocyten durch das Stadium der Übergangszellen hierdurch zu polynucleären und gekörnten neutrophilen Leukocyten (Ehrlich), noch ein solcher zwischen kleinen Lymphocyten und polynucleären neutrophilen (Benda, Stöhr, Uskoef) oder eosinophilen (Weidenreich) Leukocyten. Erst recht besteht auch kein indirekter Konnex zwischen kleinen Lymphocyten und polynucleären Leukocyten in dem Sinne von Grawitz, daß die kleinen Lymphocyten erst zu großen Lymphocyten bzw. Splenocyten auswachsen und dann durch Vermittlung der Übergangszellen zu polynucleären Leukocyten werden.

Vielmehr haben alle die genannten fünf Zellformen des normalen Blutes (1a, 1b, 2a, 2b, 2c) als reife und spezifisch differenzierte, fertige und funktionstüchtige ergastische Funktions- oder Arbeitszellen jede ihre eignen Vorstufen und Mutterzellen, die die nicht neben ihnen ebenfalls im normalen Blut, sondern (vertikal) hinter ihnen, hinter dem Blut in den sessilen Stamm- und Keimzellen des Parenchyms der verschiedenen hämatopoetischen Organe zu suchen sind.

Innerhalb jeder für sich abgeschlossenen Art, die durch die besondere morphologisch-tinktorielle Spezifizität der Cytoplasmen (lymphoider Charakter, verschiedene Arten von Körnung) repräsentiert wird, findet eine eigne analoge cytogenetische Altersentwicklung statt, repräsentiert durch relative Verkleinerung oder Buchtung des Kerns bei bloßer Größenzunahme des sonst unverändert bleibenden Cytoplasma (leukocytoider Habitus), wobei die jüngste Ausgangsform der lymphocytäre Habitus mit relativ großem runden Kern und schmalem Plasma ist. In dieser Weise sind die verschieden nebeneinander vorkommenden morphologischen Formen zu deuten und in Beziehung zu einander zu setzen. Dieser Entwicklungsgang vollzieht sich in der gedachten Weise aber meist nur innerhalb der hämatopoetischen Gewebsparenchyme.

Im Blut selbst entwickeln sich die hier meist schon fast völlig reifen Gebilde progressiv wohl auch innerhalb ihrer eignen Art selbst nicht weiter, auch wohl nicht im pathologischen Blut, das unreife Vorstufen führt, geschweige daß die Zellen einer Art metaplastisch in die einer anderen mit neuem Artcharakter des Kerns oder des Cytoplasma übergehen. So haben kleine Lymphocyten und Splenocyten ihre eignen Stammzellen in den streng rundkernigen Großlymphocyten der lymphoiden und splenoiden Gewebsformationen, und die polynucleären Leukocyten die ihren in mononucleären aber entsprechend gekörnten Myelocyten des Myeloidgewebes.

Trotz ihrer Einkernigkeit und Ungekörntheit sind die lymphoiden ungekörnten Elemente des normalen Blutes (die großen mit ihren mehr oder weniger regelmäßigen Kernformen, die kleinen mit den streng runden

Kernformen aber mehr oder weniger breiten Cytoplasmen) in ihrer eignen zellartlichen Entwicklung bereits selbst gereifte, d. h. also nicht weiter differenzierungsfähige Gebilde, und können somit auf keinen Fall die direkten Vorstufen der polynucleären gekörnten Leukocyten des Blutes sein.

Es erübrigt sich, die wiederholt angeführten Gründe hier nochmals zu wiederholen und die Beweise für unsere Ansicht an dieser Stelle in extenso darzulegen, daß wir nämlich zwischen mononucleären ungekörnten Lymphocyten und Splenocyten einerseits zu polynucleären gekörnten Leukocyten andererseits zwar auch einen gewissen Konnex annehmen, aber nur einen indirekten in dem Sinne, daß der sog. große Lymphocyt Ehrlichs, soweit er nicht entweder zu kleinen Lymphocyten (besonders im Lymphoidgewebe, aber auch im Splenoid- und Myeloidgewebe) oder zu Splenocyten (besonders im Splenoidgewebe, aber auch im Lymphoid- und Pulpagewebe) wird, sich als Myeloblast zu großen gekörnten Lymphocyten, d. h. Promyelocyten umwandelt (nur im normalen Myeloidgewebe, pathologisch allerdings auch im Lymphoid- und Pulpagewebe), die wieder entweder ihrerseits altern können (in pathologischen Fällen), oder aber in der Norm sich zu Myelocytentochterzellen differenzieren, welche dann ihrerseits zu polynucleären Leukocyten werden. Jedenfalls halten wir streng daran fest, daß die sog. Übergangszellen des normalen Blutes Endstadien der Einen Entwicklungsreihe der lymphoiden Zellen sind, als solche nie Körnchen führen und nicht temporäre Zwischenstadien zu kleineren polynucleären reichlich gekörnten Leukocyten vorstellen, sondern dauernd in ihrer Natur verharren.

II. Weiter haben wir auch schon mancherlei pathologische oder atypische Zellformen kennen gelernt; das sind in diesem Sinne nicht morphologische Degenerationen der genannten Zellen des normalen Blutes, sondern nur ihre mehr oder weniger weit tiefstehenden im übrigen aber völlig normalen Vorstufen und unreifen Jugendformen; ihr Auftreten im Blut bedeutet lediglich eine Heterotopie; im normalen Blut fehlen diese Zellen; durch ihr bloßes Auftreten im Blut erweist sich dasselbe als pathologisch. Diese Zellen sind die gewöhnlichen oben erwähnten sessilen Stammzellen der reifen ergastischen Blutkörperchen, die normalerweise sich bloß in den hämatopoetischen Parenchymen finden. Pathologische Blutzellen sind in diesem Sinne nicht degenerierte, sondern unreife Leukocyten, ins Blut verschlagene sessile germinative Parenchymzellen der retikulären Gewebe.

Erst jetzt mit ihrem Auftreten im Blut bestehen nebeneinander ganze genetische Entwicklungsreihen der Blutzellen im Blut. In diesem Zustand erscheint das Blutbild „nach links verschoben"; es treten zu den vorhin erwähnten reiferen Blutzellen ihre vor ihnen stehenden direkten Vorstufen hinzu.

Schon die großbläschenkernigen schmalleibigen großen Splenocyten sind in gewissem Sinne eigentlich schon Jugendformen und finden

sich selten im sogen. und dann meist nur scheinbar ganz normalen Blute; meist liegt Drüsengewebsreizung vor; cfr. Zellen wie Prot. 11, No. 7, Prot. 7, No. 1, Prot. 5, No. 2. Gewöhnlich finden sich die mehr breitrandigen und besonders die gebuchtetkernigen „Übergangsformen" der Splenocyten.

Dasselbe gilt von den kleinen Lymphocyten. Wirklich „nackte Kerne", d. h. jüngste Zellbildungsstadien, finden sich nur bei hochgradiger Lymphocytose, speziell bei der stürmischeren Proliferation der lymphoiden akuten oder chronischen Leukämie, wie von uns abgebildet (Prot. 12, Fig. 45, 51, 52, Prot. 13, Fig. 20, Prot. 11, Fig. 14, 15).

Bei den Granulocyten finden wir bei entsprechenden „Verschiebungen nach links" einmal geringfügigere Kernpolymorphosen, Kernbuchtungsvorstufen, wobei in den polynucleären Leukocyten einfachere plumpere weniger grazile und gekerbte Kernfiguren auftreten, also Granulocytenformationen sich bilden, welche denen der lymphoiden Übergangszellen ähneln, nur daß die dazu gehörigen Plasmen jetzt gekörnt sind; der Kern ist noch nicht segmentiert, sondern noch mehr oder weniger einfach und einheitlich plump. Es sind dieses die von mir sogenannten Metamyelocyten (Prot. 11, Fig. 27, 26, Prot. 8, Fig. 9 u. 17, Prot. 4, Fig. 7—9, Prot. 19, Fig. 33, Prot. 18, Fig. 14).

Weiter haben wir noch weiter „vor" diesen gekörnten „Übergangszellen" mit gebuchtetem Kern in relativ schmalem Rande, entsprechend den mononucleären lymphoiden Splenocyten mit rundem Kern und schmalem oder breitem Rand, gekörnte mononucleäre „Myelocyten" mit schmalem oder breiterem Rand um einen rundlichen Kern kennen gelernt (Prot. 19, Fig. 31, Prot. 18, Fig. 13). Als eosinophile Myelocyten und Riesenmyelocyten haben wir Urbilder angetroffen in Prot. 15/16, Fig. 22—27.

Schließlich haben wir noch eine vor der gereifteren und höher differenzierten Art der Myelocyten stehende im ganzen noch tieferstehende größerzellige Zellgeneration (mit Körnchen im basophilen Zelleib) als Promyelocyten bezeichnet und hier ebenfalls Zellen mit rundem Kern, schmalem Leib, breitem Leib und gebuchtetem Kern unterschieden (Prot. 19, Fig. 30).

Demnach würden also etwa folgende zwei Zellreihen zu konstruieren sein:

1. Prot. 15/16, Fig. 38; Prot. 18, Fig. 13; Prot. 19, Fig. 30 und Prot. 15/16, Fig. 39—41.
2. Prot. 19, Fig. 31; Prot. 19, Fig. 32; Prot. 15/16, Fig. 31—70.

Es sind also wie bei den lymphoiden großen Lymphocyten und kleinen Lymphocyten so hier bei den Granulocyten zwei phylogenetisch verschiedene Zellreihen, eine durchschnittlich zellgrößere tiefere (der Promyelocyten), und eine meist individuell kleinere reifere (der eigentlichen Tochtermyelocyten) anzunehmen.

Nun aber entstehen auch die Vorstufen oder Mutterzellen der polynucleären Leukocyten, der eben erwähnten Myelocyten resp. die schmalleibigen Promyelocyten aus ungekörnten Vorstufen und zwar denselben lymphoiden großen rundkernigen und schmalrandigen Zellen, aus denen die Mikrolymphocyten und Splenocyten hervorgehen, d. h. bei den sogen. Großlymphocyten; die Promyelocyten sind gewissermaßen bloß gekörnte Großlymphocyten, intermediäre Zwischenformen zwischen Großlymphocyten und reifen Myelocyten und Leukocyten. Somit entstehen in der Tat doch polynucleäre Leukocyten aus Lymphocyten oder mononucleären lymphoiden Leukocyten, aber nicht direkt aus den gleich ihnen hochdifferenzierten kleinen Lymphocyten und mononucleären Leukocyten, sondern aus den Mutterzellen und Vorstufen eben auch dieser Gebilde, welche eben zugleich auch ihre ursprünglichste Ursprungsquelle sind. Dieses nur sind allein die Großlymphocyten, die unterste und gemeinsame Stammform aller Leukocyten; auch aus dieser aber entstehen sie nicht direkt durch buchtkernige ungekörnte oder partiell gekörnte „Übergangszellen", sondern indirekt durch Vermittlung der genannten einkernigen gekörnten Promyelocyten und Myelocyten. Die Entwicklung ist nicht kleiner Lymphocyt, lymphoider Leukocyt (leukocytoider breitrandiger Großlymphocyt), Übergangszelle, polynucleärer Leukocyt, sondern schmalrandiger Großlymphocyt, Promyelocyt, rundkerniger schmal- und breitrandiger Myelocyt, buchtkerniger Metamyelocyt, polynucleärer Leukocyt. Die Zellkörnung und innere Chromatokinese des Zellkerns geht der Kernbuchtung voraus.

Die Leukocyten des normalen Blutes, also reifere kleinere Lymphocyten, mononucleäre Leukocyten und polynucleäre Leukocyten stehen somit allerdings in genetischem Konnex miteinander, aber nicht in direktem derart, daß die ungekörnten mononucleären Elemente in irgend welcher Weise Vorstufen der polynucleären gekörnten sind, sondern nur in indirektem, insofern als sie alle Glieder Einer Familie, Eines Stammbaumes sind.

Die gemeinschaftliche Wurzel desselben ist der Großlymphocyt; Mikrolymphocyten, Splenocyten und polynucleäre Leukocyten sind koordinierte Endglieder verschiedenartiger Weiterentwicklung dieser gemeinschaftlichen Stammzelle, äußerste Endäste, die selbst zu einander in keinem direkten Konnex mehr stehen.

Alle die bisher aufgezählten Zellen des normalen oder auch minder normalen Blutes haben somit ihre gemeinsame Stammzelle in Einer Zelle, die Ehrlich der äußeren Form wegen als „Großlymphocyt" bezeichnet; doch ist dieses nur ein morphologisch-tinktorieller, kein histogenetischer Begriff. Diese Zelle ist keine nur spezifisch lymphadenoide Lymphdrüsenparenchymzelle, oder lediglich eine Zelle des Lymphoidgewebes. Sie findet sich dort zwar auch stets, außerdem aber auch im Splenoid- und Myeloidgewebe. Er ist also eben so richtig, sie als unreife Myeloidzelle, als Myeloblast, Cornilsche lymphoide Markzelle, oder als splenoide Stammzelle zu bezeichnen.

Diese Zellen, die ebenfalls in größerer oder kleinerer Abart vorkommen, finden sich normaliter im Blut nur beim Kinde, am konstantesten und reichhaltigsten aber in pathologischen Fällen bei lymphocytärer, namentlich akuter Leukämie.

Die Großlymphocyten sind somit in Personalunion multiplastische Mutterzellen oder Stammzellen sowohl der eigentlichen Lymphocyten wie der Splenocyten und Myelocyten (Prot. 12, Fig. 1, Prot. 13, Fig. 1, Fig. 7—12).

Je nach der Art der progressiv differenzierenden Weiterentwicklung und Metaplasie gehen ganz verschiedene Formen reifer Blutelemente aus diesen Großlymphocyten hervor. So gehen sie durch fortgesetzte differenzierende Proliferation in kleine Lymphocyten über an den Orten (Periarterialgewebe), die die normalen Lymphzellanhäufungen des Lymphadenoidgewebes bilden. Durch Differenzierung von Kern und Cytoplasma werden sie im Knochenmark ferner zu Promyelocyten und Myelocyten, durch Differenzierung des Kerns allein ohne Differenzierung des Cytoplasma, also gewissermaßen durch normale bloße Alterung innerhalb derselben Zellart unter Bewahrung ihres tinktoriell plasmatischen lymphoid spongioplastischen Artcharakters entstehen, vor allem in der Milzpulpa, aber auch im Knochenmark, aus ihren Splenocyten.

Mikrolymphocyten, Splenocyten und Myeloleukocyten sind also die drei verschiedenartigen aber in ihrer Reife und Differenzierungsstufe gleichwertigen Sprossen des Stammbaumes, dessen gemeinschaftliche eine Wurzel der Großlymphocyt ist. In seiner Weise am wenigsten ausgebildet ist der große lymphoide Splenocyt. Er hat noch dasselbe Cytoplasma wie der Großlymphocyt, nur der Kern ist etwas fortgeschritten. Dagegen weist der Myelocyt und der in seiner äußeren Kernfigur hoch ausgebildete polynucleäre Leukocyt in Kernstruktur und Cytoplasma die höchste Form der Differenzierung auf; aber auch der Mikrolymphocyt ist in seiner Weise hoch ausgebildet; ist er auch ungekörnt, so ist doch das unreife Cytoplasma des Großlymphocyten, das sich auch noch bei Splenocyten findet, in toto hochgradig reduziert und auch der Kern weist ganz neue innere Struktur auf.

Der Splenocyt, der sich somit noch am wenigsten vom Großlymphocyten entfernt, steht somit zwischen Mikrolymphocyt und Myelocyt; mit letzterem teilt er die Größe; der Myelocyt erscheint quasi bloß als gekörnter Splenocyt; mit dem Mikrolymphocyt die plumpe Kernstruktur und die Körnchenlosigkeit. Die geringsten Altersveränderungen macht der Kern der Mikrolymphocyten durch, die meisten der der gekörnten Leukocyten; auch hier steht der lymphoide mononucleäre Leukocyt in der Mitte.

Auch chemisch stehen die Splenocyten, was Oxydasengehalt und proteolytische Fermente anbetrifft, trotz ihrer Körnchenlosigkeit doch den Granulocyten nahe, wie sich auch die Milz eher myeloid transformiert

als Drüsengewebe; sie ist quasi lymphoides Myeloidgewebe. All dem entspricht, daß die Milz ebenfalls funktionell eine Rolle einnimmt, die die Mitte hält zwischen der der Drüsen und der des Knochenmarks. Dem Bau nach dem Drüsengewebe ähnlich, ist sie doch, wie das Knochenmark in den Blutstrom eingeschaltet und teilt mit dem Knochenmark die Veränderungen, die Blutveränderungen (Toxämien) an dem Mark hervorrufen (myeloide Metaplasie etc.).

Aber nicht nur differenzieren können sich die Großlymphocyten zu Lymphocyten. Myelocyten und Splenocyten; sie können auch (unter pathologischen Verhältnissen) als Großlymphocyten altern, ohne sich bzw. anstatt sich irgendwie zu differenzieren.

Denn auch diese Zellen können einen breiteren Leib und gebuchteten Kern erhalten, ohne daß die innere Kernstruktur sich nur im geringsten irgendwie ändert, und sind dann deutlich von den entsprechenden breitrandigen oder buchtkernigen Splenocyten, ihren normalen Alterungsformen unterschieden (Prot. 11, Fig. 2—5, Prot. 12, Fig. 2, 8—11, 16, 17, Prot. 13, Fig. 2, 13, Prot. 20, Fig. 3—6, Prot. 21, Fig. 1 u. 2).

Dieses wäre dann also eine Form der (pathologischen) Reifung als Großlymphocyten selbst, ohne den vorhandenen indifferenten Kernzustand zu ändern; es ist ein Beharren auf indifferenter Stufe, ein Stationärwerden ihres sonst eigentlich temporären Zwischenzustandes. Statt daß die Mutterzelle proliferiert oder sich differenziert, wächst sie als solche steril aus und stellt das Zellbildungsgeschäft ein. Dieser Zustand findet sich meist vereint mit homohyperplastischer mitotischer Vermehrung dieser Zellen. Statt daß sie brutartig zu kleinen höher differenzierten Lymphocyten (amitotisch) proliferieren, vermehren sie sich als Großlymphocyten mitotisch unter Bewahrung ihres Artcharakters, und wachsen und altern als Großlymphocyten. Solche Zustände finden sich bei erhöhten chemotaktischen und hyperplastischen Reizungen infolge beginnender Insuffizienz der Reaktionsfähigkeit des leukoblastischen Zellgewebes und seiner Stammzellen gegenüber dem zellbildenden Reiz oder Bedarf an reifen Zellen. Ähnliches werden wir später bei den unreifen Megaloblasten wiederfinden, die bei perniciöser Anämie zu breitrandigen Gebilden ausreifen ohne bzw. anstatt sich zu kleinen jungen Normoblasten zu differenzieren.

Beifolgende Schemata mögen die entwickelten cytogenetischen Vorstellungen der gegenseitigen Beziehungen der einzelnen Leukocytentypen des Näheren erläutern. Welche von den aufgeführten 3 Möglichkeiten der Realität am nächsten kommt, kann erst mit Hilfe der Anilinfärbungen im nächsten Teil festgestellt werden.

(Siehe die Stammbäume auf Seite 157, 158, 159.)

III. Aber auch einige wirklich pathologische Zellsorten und Formen haben wir kennen gelernt.

Als solche pathologische Zellformen können z. B. die sog. Riederschen Lymphocyten gelten; kleine Lymphocyten oder große spleno-

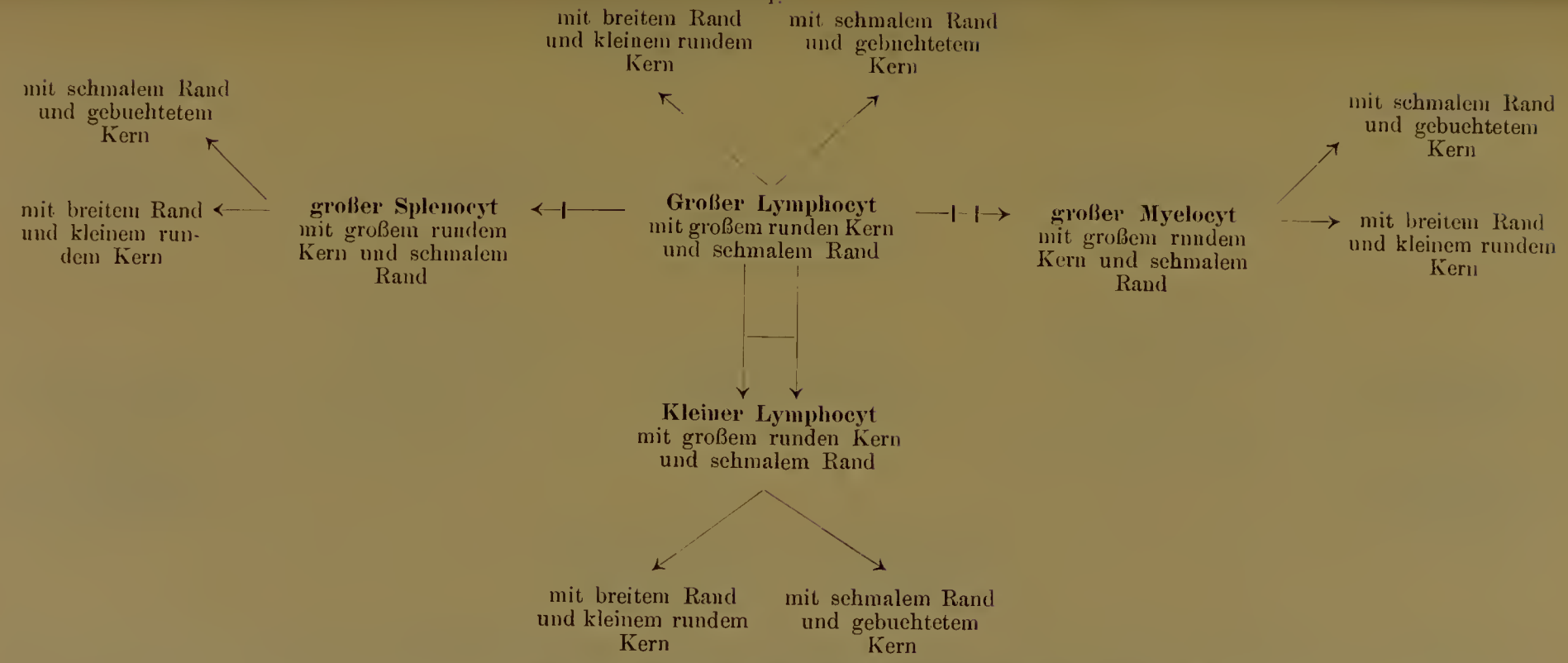

große ungekernte Splenocyten und gekörnte Myelocyten vom selben Habitus sind an sich entsprechenden Ästen des Schemas angebraeht; die kleinen Lymphocyten direkt durch fortgesetzte Teilung aus dem Großlymphocyten abgeleitet.

——→ Alterung.

——|→ Einfaehste Art der Differenzierung, bloße Chromatinumlagerung.

--|-|→ Protoplasmadifferenzierung neben interner Kerndifferenzierung.

→
|
→ fortgesetzte Proliferation.

2.

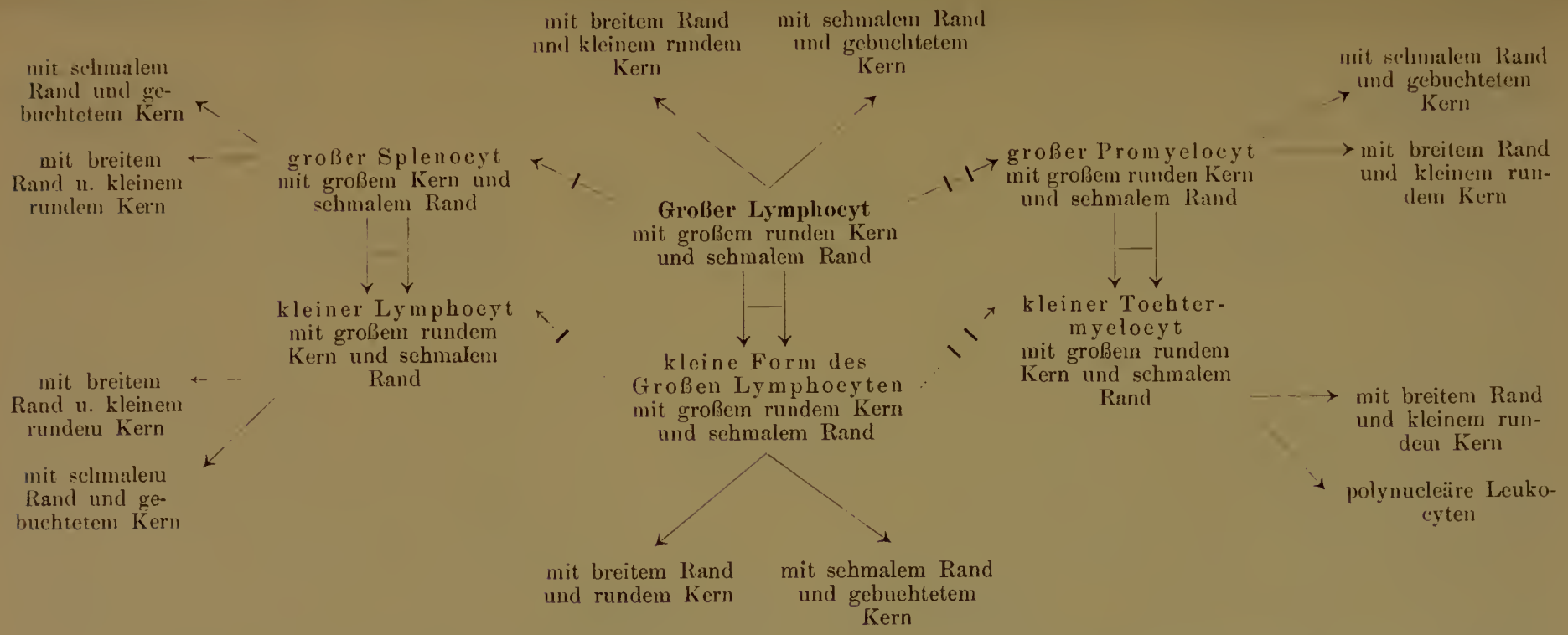

kleine Lymphocyten und große Splenocyten als lymphoide Zellen zusammengefaßt und den großen und kleinen gekörnten Myelocyten opponiert. Neben kleinen Lymphocyten noch kleinere Formen von Großlymphocyten unterschieden.

——→ cytogenetische Alterung.
——|→ bloße Kerndifferenzierung.
——|—|→ Kern- und Plasmadifferenzierung.
——→ fortgesetzte differenzierende Proliferationen.
- - →

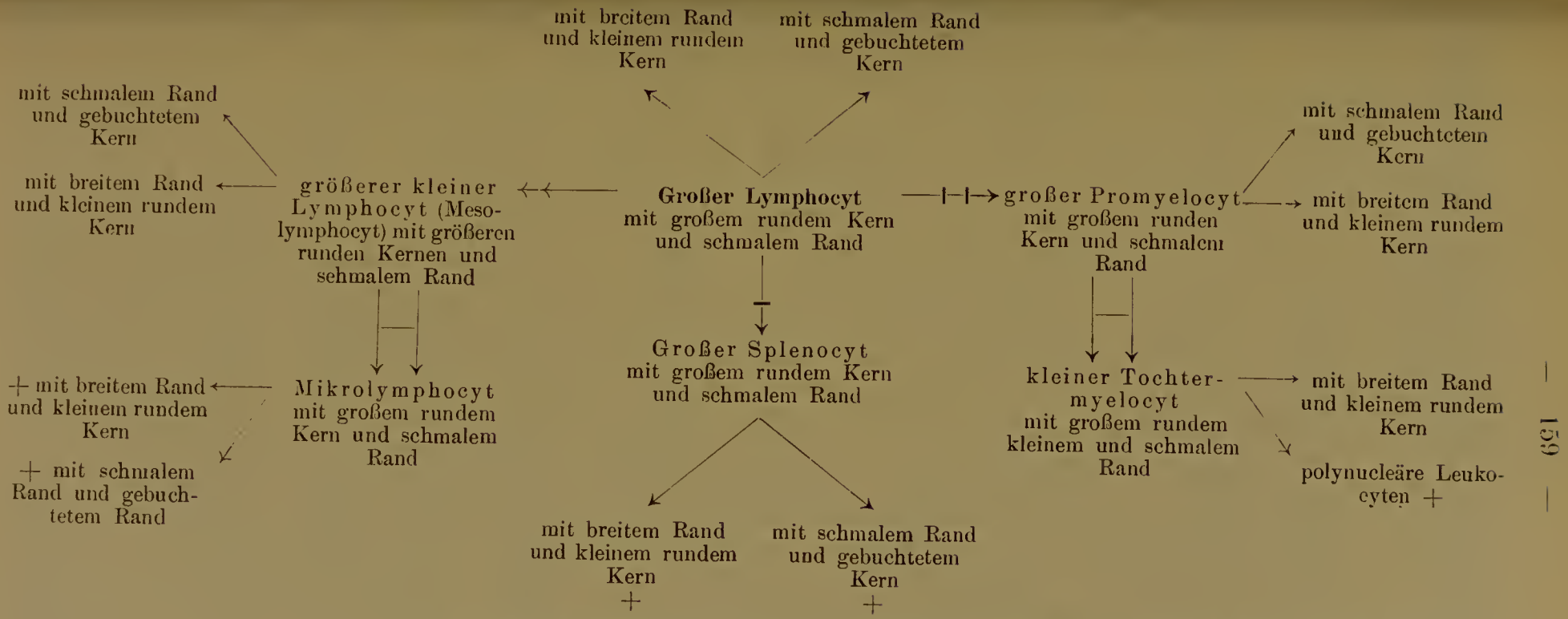

Hier nehmen die Splenocyten die Mitte ein zwischen myeloider und lymphoider Hälfte des Schema; dem Habitus und der Formation nach nähern sie sich den Granulocyten, dem plasmatischen ungekörnten Arteharakter nach sind sie lymphoide Elemente.

——→ Alterung.
——|→ einfachste Art der bloßen Kerndifferenzierung und Reifung.
—|—|→ erste Differenzierung im Kern und Plasma.
——→→ differenzierende Trübung.
——→
→ fortgesetzte Proliferation.
+ reifste Endäste des Stammbaums, ergastisehe funktionstüchtige Zellen des normalen Blutes.

Die mit + versehenen Zellen sind die reifen Zellen des Blutes, zwischen denen, wie man sieht, kein direkter Konnex besteht. Sie stehen an den äußersten Spitzen der 3 unteren Hälften des Stammbaums.

cytoide Lymphoidocyten, deren Kerne schärfer und tiefer als gewöhnlich gebuchtet, bipolar und pluripolar eingekerbt erscheinen; direkte Fragmentierungen des Kerns, die zu zwei und mehreren meist noch zusammenhängenden aber dann im einzelnen deutlich abgesetzten Kernsegmenten oft aber auch zu völlig getrennten Kernen führen können. Sie finden sich bei überstürzten Teilungen und Zellbildungen so bei lymphocytärer Leukämie und Leukosarkomatose. Die kleinen und großen Lymphocyten ahmen hier gewissermaßen die individuell cytogenetische Zellentwicklung der höheren gekörnten Zellarten nach; es kommt zu polynucleären lymphoiden Lymphocyten und Splenocyten. Maturatio praecox abortiva. (Ähnliches findet sich bei den bizarrkaryorrhektischen Kernwandsprossungen an den Erythroblasten, speziell der Normoblasten der perniciösen Anämie.) Während also im pathologischen Blute bei den granulierten myeloiden Zellen „polynucleäre Leukocyten mit Einem Kugelkern“ (kleine ein- und dunkelkernige Myelocyten) auftreten (Prot. 15/16, Fig. 34, 35), finden sich somit andererseits bei den lymphoiden Zellen große mononucleäre Leukocyten mit zwei Kernen (angedeutet in Prot. 12, Fig. 16, 17. Die Trennung ist hier noch nicht vollständig zu Ende geführt). Desgleichen kommen auch kleine Lymphocyten mit zwei bis vier Kernsegmenten vor. In Prot. 12, Fig. 50, Prot. 14, Fig. 17 ist die Kernzerschnürung erst im Beginnen, doch geht sie bereits weiter wie bei der normalen Kernbuchtung etwa in Prot. 11, Fig. 25.

Andererseits schießen pathologischerweise auch die neutrophilen polynucleären Zellen über das Ziel hinaus. Es kommt zur wirklichen Vielkernigkeit, wie z. B. in Prot. 15/16, Fig. 21, während umgekehrt u. U. auch schon die großen Promyelocyten als solche überhaupt zu „polynucleärer“ Kernpolymorphose reifen können, ohne sich vorher zu reifen Myelocyten differenziert zu haben (Prot. 15/16, Fig. 42, 43). Das Blutbild ist dann „nach rechts verschoben“. [In ähnlichem Sinne sind gewisse rosettförmige gänseblümchen- und kleeblattartige Kernwandsprossungen bei karyorrhektischen Normoblasten zu deuten, überstürzte Reifungen, Kernschwund bei unreifem Zellzustand.]

Als pathologische Zellen sind schließlich noch die „Reizungszellen“ zu bewerten; lymphoide, oft vakuolisierte, basophil-polychromatische Gebilde mit erythroblastenähnlichem Radkern. Ob sie nicht möglicherweise unreife Hb-lose Vorstufen der Erythroblasten sind, also myeloide Gebilde, Lymphoidocyten mit Erythroblastenkernen, entsprechend den Myeloblasten und Großlymphocyten mit Myelocytenkern, oder ob sie pathologische Degenerationsformen von Lymphocyten, Myeloblasten und Splenocyten sind (sog. Plasmazellen), oder ob beide Möglichkeiten vorkommen, und worin diese sich dann unterscheiden, diese Fragen sind noch nicht definitiv entschieden. Wir haben s. Zt. entsprechend der Existenz großer lymphoider Splenocyten (Großlymphocyten) und kleiner

Lymphocyten auch zwei Größenformen von „Plasmazellen“ unterschieden, und haben Prot. 14/15, Fig. 20—23 hierher gerechnet und in den Radkernzellen mit normoblastenähnlichem Kern Prot. 14 eine Vorstufe dieser Gebilde gesehen.

Andererseits ist es nicht ausgeschlossen, daß auch Prot. 20. Fig. 1—6 hierhergehören, und daß speziell die Zellen Prot. 3, Fig. 1, Prot. 10, Fig. 1, Prot. 11, Fig. 1, Prot. 19, Fig. 1 nicht „normale“ Großlymphocyten wie Prot. 12, Fig. 1 sind, sondern bereits aus solchen Großlymphocyten hervorgegangene schmalleibige Plasmazellen mit erythroblastenähnlichen (megaloblastenähnlichen) Kern. Desgleichen scheint Prot. 10, Fig. 13, Prot. 20, Fig. 7 eine kleinere lymphocytogene Reizungszelle zu sein.

Danach würde sich ergeben, daß auch bei den Plasmazellen wie bei den sonstigen normalen Leukocyten große und kleine Formen vorkommen (mit mehr megaloblastoidem oder normoblastoidem Kern) und daß auch bei diesen beiden Formen Typen mit relativ großem Kern und schmalem Rand (makro- und mikrolymphocytoide Typen) und solche mit breiterem Rand und relativ kleinerm rundlichen Kern (splenocytoider oder leukocytoider Habitus).

In den Vakuolenzellen Prot. 19, Fig. 29, Prot. 21, Fig. 6 haben wir vielleicht kleine einkernige Vorstufen von Mastzellen bzw. Plasmamastzellen zu sehen. Als solche beschrieb im entzündlichen Granulationsgewebe Krompecher Zellen mit Mastkörnung und Plasmazell-Radkern. Hier liegt Vakuolisierung der Plasmazellen bzw. der wabige Cytoplasmabau der Mastzellen vor, mit einer gleichzeitigen feinen Körnung, wie sie die histogenen Mastzellen i. G. zu den hämatogenen führen.

Wir glauben somit die Anschauung vertreten zu dürfen, daß sich vom Großlymphocyten vier verschiedene Zellentwicklungsreihen ableiten:

1. die kleinen mononucleären Lymphocyten und die aus ihnen sich ableitenden Plasmazellen;
2. die großen mononucleären lymphoiden Leukocyten [leukocytoiden Lymphocyten (Helly) oder Splenocyten (Türk) (Milzpulpazellen)];
3. die granulierten Myelocyten, Zwergmyelocyten und Leukocyten;
4. die Hb führenden Megaloblasten und die sich ihnen derivierenden Normoblasten.

1. und 2. sind lymphoide durchweg mononucleäre Zellen mit gleichen plasmatischen Artcharakteren, die in allen drei retikulären Gewebsformationen gebildet werden;

3. und 4. sind ausschließlich Myeloidgewebszellen; nur bei ihnen (3) treten sog. polynucleäre Formen auf.

Die Zellalterungsentwicklung ist bei allen Leukocyten im Prinzip die gleiche, indem von einem jugendlichen Anfangsstadium aus mit relativ großem runden Kern und schmalem Zelleib entweder der Kern sich

buchtet bei konstant bleibenden Plasma, oder das Plasma wächst bei rund bleibendem relativ sich verkleinerndem Kern [1]).

Besonders ausgeprägt sind diese Formen der individuell cytogenetischen Fortentwicklung bei den großen lymphoiden und granulierten Zellen, also den Splenocyten und Myelocyten. Hier finden sich bei beiden Zellarten vollständig parallele Entwicklungsreihen. Bei den kleinen Lymphocyten ist das nicht so deutlich ausgesprochen. Die Einzelentwicklung ist mehr zusammengedrängt, der Kern macht geringere Schwankungen und Abweichungen von der streng rundlich lymphocytären Form durch.

Bei Reizungszellen und Erythroblasten vollends ist nur die zweite Form der Entwicklung, Plasmawachstum vorhanden, nicht aber die Kernbuchtung. Die hier auftretenden Kernwandknospungen sind pathologisch oder embryonal. Die kleinen Lymphocyten stehen somit hinsichtlich Alterungsveränderung etwa in der Mitte zwischen großen lymphoiden und gekörnten Leukocyten einerseits und Erythroblasten und Plasmazellen andrerseits. Innerhalb der eigentlichen Leukocyten zeigen ihre Kerne die geringsten Veränderungen, die der Granulocyten die stärksten Polymorphosen.

Bei den Zellen des myeloiden Gewebes überholt so gewissermaßen die Entwicklung der höher differenzierten kleineren Zellarten (Normoblasten, Tochtermyelocyten) die Entwicklung der unreiferen tieferen Arten (Megaloblasten, Promyelocyten); es kommt zum Zustand der kernlosen Erythrocyten und der polynucleären Leukocyten. Weiter aber überholt die Entwicklung der höchst differenzierten gekörnten polynucleären Leukocyten auch die der phylogenetisch tiefer stehenden lymphoiden mononucleären Lymphocyten und lymphoiden Leukocyten, deren Kernpolymorphosen nicht so weit gehen.

Bei den tiefer stehenden großen amblychromatischen gekörnten und ungekörnten Zellen tritt eine entsprechende vorzeitige über das determinierte Wachstumsziel hinausschießende Reifung (maturatio praecox) zu polynucleären gekörnten Riesenleukocyten [2]) bzw. zu lymphoiden Riederschen Leukosarkomzellen, ebenso wie seitens der Erythroblasten zu Kernwandknospungen und zu Makrocyten nur pathologischerweise ein.

Somit finden sich im normalen Blut folgende Zellformen als die reifsten Bildungsprodukte der vier Äste unseres Stammbaums:

---

1) Diese Auffassung, welche von dem Zustand mit kleinstem Plasma und großem Kern ausgeht, möge einstweilen der Einfachheit halber beibehalten werden. Möglicherweise ist aber dieses „Jugendstadium“ bereits der Ausdruck und die Folge eines gewissen vorangegangenen Zellwachstums durch reichliche Ernährung, infolgedessen zuerst der Kern zu erheblicher Größe und Teilungsreife anschwillt; denn gerade nur in diesem Stadium pflegt Fortpflanzungsreife, Teilungsfähigkeit und Teilungsbedürftigkeit zu bestehen, welche ja bekanntlich die Folge des Wachstums und selbst ein weiteres Wachstum über das Individuum hinaus ist.

2) Taf. XI/XII, Fig. 42, 43.

1. lymphoide große ältere mononucleäre Leukocyten und Übergangszellen;
2. lymphoide kleine mononucleäre Lymphocyten;
3. polynucleäre α-, ε-Leukocyten;
4. Erythrocyten.

Innerhalb des Blutes (horizontal) bestehen infolgedessen nach unsrer Anschauung zwischen diesen Zellen keine direkten genetischen Beziehungen. Weder gehen polynucleäre ε-Zellen in α-Zellen über, noch mononucleäre lymphoide kleine in lymphoide große Zellen oder schließlich in polynucleäre gekörnte Leukocyten.

Hinter ihnen allen bzw. hinter dem Blut stehen vielmehr für jede einzelne dieser reifen Blutzellen eigene unreife Vorstufen und Mutterzellen in den drei verschiedenen blutbildenden cytoplastischen Gewebsformationen, die ihrerseits alle identisch bzw. artlich zusammengehörig die gemeinsame indifferente mesenchymatische Stammform des Ehrlich-schen Großlymphocyten repräsentieren.

Wir wenden uns jetzt zu den eigentlichen und reinen Anilinfärbungen und werden sehen, welche weiteren Ergebnisse wir aus ihnen für unsere Kenntnis der menschlichen Blutzellen gewinnen werden.

II. Teil.

Färbtheoretische Vorbemerkungen zur differentiellen Kombinationsfärbung mit Anilinfarben und über die Kombinationsgemische bei der Verwendung basischer Kernfarbstoffe.

Der Wert der Verwendung basischer Anilinfarben als Kerntinktionsmittel ist vor allem ein mikrochemischer, insofern als die basischen Farbstoffe, besonders in Verbindung und Kombination mit zugleich angewandten Farbsäuren, als mikrochemisches Reagens auf basophiles Eiweiß dienen. Als Kernfarbstoffe hingegen können die basischen Anilinfarbstoffe an deskriptem Wert, was Prägnanz der Färbung, speziell der dargestellten Kernstrukturen anbetrifft, zumal im Deckglaspräparat, auch nicht im entferntesten mit den adjektiven Hämatoxylinlacken konkurrieren; allenfalls mit Methylenblau und überhaupt den Thiazinen, besonders in der Romanowsky-Giemsa-Kombination und bei protrahierter azurhaltiger May-Grünwald-Färbung, erhält man annähernd gleich scharfe Bilder. Andererseits haben wir bereits früher betont, daß das Hämatoxylinverfahren von allen basophilen Substraten lediglich die basophilen Kernchromatinstrukturen kräftig und scharf gefärbt zur Darstellung bringt, nicht aber in gleicher Weise die sonstigen basophilen färberischen Substrate in der Cytologie der Blutzellen, als da sind basophile Punktierung der Erythrocyten, Mastzellkörnungen etc. Das basophile retikuläre Spongioplasma der lymphoiden ungekörnten Leukocyten und Lymphocyten z. B. wird nur in mattem Ton angedeutet, wie im ersten Teil dieser Tafeln demonstriert wurde, desgleichen das wabige Cytoreticulum der Mastzellen[1]): auch die Polychromatophilie der Erythrocyten und Reizungszellen ist zwar erkennbar, aber wenig prägnant; Nucleolen erscheinen ungefärbt: kräftig und in leuchtenden Tönen gefärbt erscheinen alle diese Dinge ihrerseits eben nur bei Verwendung basischer Anilinfarben.

Wir haben im vorigen Teil die Vorzüge, aber auch die Nachteile der Hämatoxylinlackfärbungen eingehend kennen gelernt.

---

1) Auch Bakterien färben sich mit Alaunhämatoxylin nicht besonders kräftig, die Kerne der Protisten sowie die azurophilen Körnungen (Chromidien?) der Lymphocyten und lymphoiden Leukocyten teils gar nicht, teils allenfalls mit Eisenhämatoxylin (Weigert, Heidenhain).

Zum besseren Verständnis des Wertes und der Wirkungsweise der jetzt zu betrachtenden basischen Farbstoffe möge noch einmal im Zusammenhang zusammengestellt sein, was wir den Hämatoxylinfärbungen verdanken und was sie umgekehrt qualitativ oder quantitativ i. G. zu basischen Farbstoffen nicht oder nicht genügend zur Darstellung bringen können.

Wir sahen also, daß die Hämatoxylinlacke in erster Linie vorzüglichste Kerntinktionsmittel in deskriptiver Hinsicht sind, daß aber von sämtlichen basophilen färbbaren Substraten allein eben nur die Kernnucleine diesen Lack gierig und kräftig aufnehmen, sonstige basophile Substanzen, besonders cytoplasmatischer Natur, wie spongioplastische Strukturen der lymphoiden Zellen, Mastzellkörnungen, Nucleolen, auch Bakterienleiber, davon aber weniger scharf, kräftig und farbgierig, Mastkörnungen so gut wie gar nicht tingiert werden.

Wie in anderer Beziehung so besteht eben auch hier ein Antagonismus zwischen basophilen Kern- und Plasmastrukturen, der bei Anwendung des Hämatoxylins als Färbmittel zugunsten der Kerne ausfällt.

Die Hämatoxylinfärbungen leisten in deskriptiver Hinsicht als Kernfarbmittel an gut fixierten Präparaten Hervorragendes, weitaus mehr als die üblichen basischen Anilinfarbstoffe inkl. Methylenblau und Thionin; nur die panoptische Remanowsky-Giemsa-Färbung kann in dieser Hinsicht mit ihnen konkurrieren; wie diese Färbung ja auch in andrer Hinsicht selbst die basischen Anilinfarbstoffe und Kombinationsfärbungen auf ihrem eigensten Gebiet in ihren Vorzügen als eine vollkommene panoptische Färbung bei weitem übertrifft.

Mit Hilfe der Hämatoxylinfärbungen haben wir nun der Reihe nach die verschiedenen Kernstrukturen verschiedener Leukocytenarten kennen und unterscheiden gelernt, ja stellenweise sogar erst infolge des verschiedenen Verhaltens der Kerne bei sonst anscheinend artgleichen Zellen (große und kleine Lymphocyten) Trennungen vornehmen können.

Wir haben hier vor allem die Besonderheiten der Kernstrukturen der kleinen und großen Lymphocyten, der mononucleären lymphoiden Leukocyten und der Myelocyten kennen gelernt.

Als nur im ganzen schwach färbbar (amblychromatisch) fanden wir zumeist die Kerne der großen Lymphocyten und lymphoiden Leukocyten; Prot. 12, Fig. 1—26; Prot. 15/16, Fig. 8—17; stärker farbgierig waren dagegen kleine Lymphocyten und Myeloleukocyten; Prot. 12, Fig. 35—54, Prot. 15/16, Fig. 44—71. Dabei nahmen große und kleine Lymphocyten den Hämatoxylinfarbstoff zumeist in mehr graublauer Nuance auf, Myeloleukocyten dahingegen vielfach in mehr rötlich-violetter Nuance; lymphoide Leukocyten stehen ungefähr in der Mitte.

Im einzelnen erwiesen sich die Kernstrukturen der großen Lymphocyten als ganz besonders zartfädig, die der übrigen Zellen mehr weniger kräftig.

Dabei erschienen sie bei kleinen Lymphocyten und großen lymphoiden Leukocyten meist mehr regellos, fädig oder flockig dicht angeordnet, bei Myelocyten und Leukocyten aber mehr gradlinig, strenger netzförmig orientiert und deutlicher voneinander gesondert.

Es stellten sich somit die Kernstrukturen bei Hämatoxylinfärbung folgendermaßen dar: bei großen Lymphocyten feinfädig zart, schwach graubläulich färbbar; bei kleinen Lymphocyten grob, dicht, unregelmäßig, dunkelfärbbar, dunkelblau; bei lymphoiden Leukocyten grobfädig, weich wolkig, matt färbbar, mehr bläulichgrau als rötlichviolett, wenig regelmäßig, bald dichter, bald lockerer angeordnet: bei Myeloleukocyten vollends starkfädig, gradlinig, streng netzartig orientiert, deutlich gesondert, dunkel rötlichviolett färbbar[1]).

Ferner konnten wir mit Hilfe der Hämatoxylinfärbung feststellen, daß Lymphocyten, große wie kleine, im großen und ganzen streng rundliche Kernformation während der ganzen Zellalterung bewahren, daß Plasmazellen und Erythroblasten für gewöhnlich überhaupt keine Buchtkernigkeit aufweisen, daß die Buchtkernigkeit der Myelocyten nur in einfachen Formen der Nieren, Bohnen oder Hufeisen besteht, und daß allein die lymphoiden Leukocyten mit ihren Bläschenkernen stark polymorphe zwerchsackförmige mehrfach gebuchtete Gestaltungen zeigen ähnlich den granulierten Leukocyten; ferner daß die Kerne der polynucleären neutrophilen, oxyphilen und mastkörnigen Leukocyten jede ihre charakteristische Buchtung, Streckung, Schlängelung ausführen.

Mit diesen Vorteilen der Hämatoxylinfärbung hinsichtlich der Aufklärung der Kernbeschaffenheit gingen nun als Nachteile einher die schlechte Färbbarkeit oder völlige Unfärbbarkeit sonstiger, entweder rein basophiler oder gemischt-basophiler (nur mit Zuhilfenahme basischer Farbstoffe darstellbarer) Eigenschaften der Zellen, wie der oben aufgezählten lymphoiden Cytoplasmastrukturen und plasmatischen Produkte (Mastkörnung), ferner der azurophilen und der neutrophilen Körnung, der Polychromatophilie und auch der basophilen Erythrocytenpunktierungen (so daß auch aus diesem gesamten Verhalten der negativen Färbungseigenschaften des Hämatoxylins den plasmatischen Substanzen gegenüber der Schluß zu ziehen ist, daß speziell die basophile Erythrocytenpunktierung nicht karyogener bzw. nicht nucleinogener chromatischer, sondern eher cytoplasmatischer (lipoider?) Natur ist). Alle die genannten Substrate sind speziell mit basischen

1) Ähnliches Verhalten zeigen im Prinzip die Erythroblastenkerne, die nur für gewöhnlich durch die runde Kernform, die Radiärstruktur und das Hb rekognosziert werden. Während kleine pyknotische Normoblasten oft kleinen Lymphocyten ähnlich werden können, können in beginnender Teilung begriffene Normoblasten mit in die Länge gezogenen Kernen neutrophilen (ungekörnt dargestellten) Myelocyten und Metamyelocyten ähneln, und amitotische Normoblasten mit Kernbrücken ähnliche Figuren bilden wie im Kern disegmentierte eosinophile Leukocyten; Normoblasten mit rosettenförmigen Kernwandsprossungen vollends ähnliche bizarre Bilder aufweisen, wie polynucleäre Riedersche Leukosarkomzellen.

Farbstoffen besonders gut darstellbar, während umgekehrt die basischen Kernfarbstoffe ihrerseits wieder die Kerne relativ weniger gut als Hämatoxylin färben.

Diese genannten Nachteile des Hämatoxylins waren auch entweder gar nicht oder nur sehr unvollkommen und nur teilweise zu beheben durch Kombination der Hämatoxylinfärbung mit basischen Farbstoffen; zumal sich basische Farbstoffe zumeist überhaupt nur schlecht mit Hämatoxylinlacken kombinieren lassen [1]). Die Möglichkeit der Darstellung der spezifisch azurophil-basophilen Substrate und der Darstellung der neutrophilen Granulation vollends scheint durch vorangegangene Alaunhämatoxylinfärbung überhaupt ganz verloren gegangen. Es wird deshalb für gewöhnlich das Hämatoxylin auch nur mit sauren Farbstoffen kombiniert, welche lediglich das oxyphile Grundparaplasma, eosinophile Granula und das Hb in adäquater Weise veranschaulichen. Die boße Diagnose der sonstigen Zellen ist schließlich zumeist auch bei nur geringer Andeutung der basophilen Cytoplasmastrukturen im großen und ganzen gesichert durch eine genaueste Berücksichtigung der oben geschilderten Kerneigentümlichkeiten. (Zwischen rundkernigen ε-Myelocyten und lymphoiden Leukocyten, schmalleibigen lymphoiden Leukocyten und Großlymphocyten, kleinen Großlymphocyten und individuell größeren Mikrolymphocyten (Mesolymphocyten) allerdings ist solches bei dieser Färbung trotzdem vielfach unmöglich.) Es ist daher das Hämatoxylin einmal überhaupt das beste Kerntinktionsmittel, andrerseits eigentlich überhaupt nur Kerntinktionsmittel und das eigentliche Kerntinktionsmittel *κατ' ἐξοχην*, ganz besonders in der Zusammensetzung nach Ehrlich, aber auch nach Delafield und Böhmer. In dieser Hinsicht ist der Hauptwert der Hämatoxylinfärbungen ein deskriptiver; mikrochemische Bedeutung geht ihnen ganz ab.

Gerade umgekehrt liegt das Verhältnis bei der Verwendung basischer Anilinfarbstoffe als Kerntinktionsmitel.

An Präzision der Kernfärbung können sie sämtlich, auch Methylenblau, nicht mit den Hämatoxylinlacken wetteifern (ausgenommen das kombinierte Romanowsky-Verfahren nach Giemsa); dafür bringen sie dann aber auch sämtlich (mit alleiniger Ausnahme des Methylgrüns) wirklich alle basophilen, mit basischen Farbstoffen darstellbaren Substrate zur adäquaten und kräftig gefärbten Darstellung. D. h. gerade und allein mit ihrer Hilfe läßt sich überhaupt erst mikrochemisch feststellen, was überhaupt alles, außer dem Kernnuclein, noch basophil ist; und da zeigt es sich, daß das außer den nucleinhaltigen Kernstrukturen auch noch sonstige Plastinstrukturen sind, wie Nucleolen, basophile Leibessubstanzen von Metazoen, Protozoen und Bakterien, speziell lymphoide Spongioplasma-

1) Ehrlich-Westphal-Morgenrot färben nur Gewebemastzellkörnungen nach vorangegangener Kernfärbung durch Alaunkarmin mittels essiggesäuerter Kreosylechtviolettlösung, Pappenheim mittels Rhodamin S nach vorangegangener Alaun- oder Chromalaunhämatoxylin(Hansen)färbung.

faserungen, Mastzellgranula, die Polychromatophilie, sowie die basophilen Punktierungen der Erythrocyten. Ferner ist es mit einem ganz bestimmten basischen Farbstoff (Azur), allerdings nur in Kombination mit gleichzeitig anwesenden sauren (in dieser Hinsicht weniger färberisch, als vielmehr als Beize dienenden) Farbstoffen, wie Eosin, Pikrinsäure gelungen, ganz bestimmte basophile, sonst in keiner Weise färbbare Substrate überhaupt erst darzustellen und somit dabei als von spezifischer Basophilie zu erweisen, nämlich die sogen. Azurkörnung (azurophile Sekretion), zu der auch die Kurloffschen nebenkernähnlichen Einschlußkörper der Meerschweinchenleukocyten gehören dürften, ferner die Kerne (Blepharoplasten und Centrosomen) der Protozoen und Protophyten (sowie der Bakterien) und die Körnelungen der Blutplättchen. Und schließlich wirken allein basische Farbstoffe, nicht sonstige Kernfärbemittel, mit bei der deutlichen Darstellung der plasmatischen Polychromophilie und vor allem der neutrophilen Substrate.

Aus alledem ergibt sich, daß der deskriptive, speziell kernfärberische (karyophile) Wert der basischen sogen. Kernfarbstoffe ein relativ geringer ist und erst an zweiter Stelle steht: jedenfalls vom Hämatoxylin weit übertroffen wird. Bei gut gelungener Färbung mit basischen Farbstoffen ist der Kern überhaupt zumeist nur relativ schwach angefärbt, während hier, gerade umgekehrt wie beim Hämatoxylin, die basophilen Cytoplasmen kräftig hervortreten; oder, wenn selbst die Kernfärbung kräftig ist, so ist sie mehr oder weniger verschwommen, jedenfalls weniger distinkt als bei Anwendung des Hämatoxylins. Dagegen sind dafür die basischen Farbstoffe i. G. zum Hämatoxylin die ausgezeichnetsten Plastinfarbstoffe, plasmophile Farbstoffe für speziell basophile Cytoplasmen und plasmatische Produkte. Die eigentlichen, d. h. sauren Plasmafarbstoffe bringen demgegenüber nur die oxyphilen Plasmen und Plasmaprodukte, das reife Oxyplasma (Paraplasma) der Leukocyten, die α-Granula, das Hb und das Oxychromatin der Kerne usw. zur Darstellung.

Außerdem beruht mit der vornehmste Wert der basischen Farbstoffe in ihrer gleichzeitigen Verwendbarkeit außer als Kernfärbemittel noch als mikrochemische Reagentien auf Basophilie, was bei den Hämatoxylinlacken nicht angängig ist. Es sind also die Hämatoxylinlacke die besten deskriptiven Kernstrukturtinktionsmittel, die basischen Farbstoffe aber plasmophile Plastinfärber und mikrochemische Reagentien auf Basophilie.

Bei der Feststellung der Basophilie mittels Kernfarbstoffen können demnach nicht sonstige beliebige Kerntinktionsmittel herangezogen werden, sondern nur basische Anilinfarbstoffe mit Ausnahme des Methylgrün, welches, wie das Hämatoxylin, nur basophiles Kernchromatin färbt. Gerade aus dem Unterschied gegenüber den Hämatoxylinlacken und Methylgrün, welcher darin besteht, daß letztere beiden Farbstoffe von allen

basophilen Substraten nur Nucleine kräftig bzw. überhaupt zu färben vermögen, bzw. daß nur basophile Nucleine auch diese besonderen Kernfärbemittel κατ' ἐξοχήν aufzunehmen vermögen, geht wohl hervor, daß nicht alle basophilen Substanzen physikalisch und chemisch gleichwertig sind. Alle basophilen Substrate (außer den spezifisch azurophilen) färben sich mit allen basischen Farbstoffen inkl. Azur (außer Methylgrün), und alle basischen Farbstoffe inkl. Azur (aber außer Methylgrün) färben alle üblichen basophilen Substrate. Von diesen sind im besonderen aber eben nur die Kernnucleine außerdem noch mit Hämatoxylin und Methylgrün färbbar, welch beide karyphile Tinktionsmittel eben nur Kerne, speziell das Basochromatin mehr oder weniger gut zu tingieren vermögen. Daraus folgt, daß nicht alles, was mit basischen Farbstoffen überhaupt färbbar ist, ohne weiteres genetisch auch etwas mit dem Kern bzw. dessen chromatischer Substanz zu tun haben muß. Es ist nicht alles Nuclein, was mit basischen Farbstoffen tingibel ist; insbesondere gilt dieses von den Bakterienleibern und den basophilen Punktierungen der Erythrocyten. Die basischen Farbstoffe mit Ausnahme des Methylgrüns heißen daher mit Unrecht Kernfarbstoffe, sind nur nebenbei Kernfarbstoffe, sind in erster Linie aber gar keine Kernfarbstoffe, sondern vielmehr Plasmafarbstoffe. Allerdings bei der Konkurrenz zwischen basischen und sauren Farben bevorzugen die Kerne die basischen Farbstoffe, aber eben nur, weil diese zufällig auch basophil sind; doch färben sich Kerne, und zwar ihre chromatischen Strukturen, ja auch mit sauren, namentlich dunklen Farbstoffen (Indulin, Wasserblau), während es umgekehrt auch basophile Plasmastrukturen gibt. Viel exakter nämlich als die basophilen Kernstrukturen färben (mit Ausnahme des Methylgrüns) die basischen Farbstoffe inkl. Azur die sonstigen basophilen Substrate, als da sind besonders die Cytoplasmastrukturen (spongioplastische Faserungen) und Cytoplasmaprodukte (basophile, amphophile, neutrophile Körnung; das Azur speziell auch die azurophile Körnung). Eigentliche Kernfarbstoffe, d. h. bloße oder vornehmliche Kernfärbemittel sind dahingegen die adjektiven Hämatoxylin-Beizefärbungen und noch mehr das Methylgrün[1]). Das letztere, ein basischer Farbstoff, färbt allerdings überhaupt von allen oxyphilen und basophilen Substraten substantiv nur das basophile Nuclein, ist somit qualitativ-chemisch ein elektiver Kernfarbstoff, färbt aber dabei eben diese Nucleinstrukturen äußerst verschwommen, noch schlechter als die sonstigen

1) Der Umstand, daß Bakterien zwar mit basischen, fälschlich sog. Kernfarbstoffen färbbar sind, dagegen sich schlecht mit Ehrlichs Alaunhämatoxylin, gar nicht mit Methylgrün färben lassen, und bei Azurfärbemethoden im Innern einen besonderen Chromidialapparat bzw. Kern erkennen lassen, zeigt, daß die Leibessubstanz der Bakterien nicht hauptsächlich aus Kernmasse (Nucleoproteid), sondern aus Plastinsubstanz besteht (s. Pappenheim, Berl. klin. Wochenschr. 1902, Nr. 47).

basischen nicht elektiven Kernfarbstoffe. Gradnell der beste und elektivste eigentliche Kernfarbstoff bleibt somit der adjektiv färbende Hämatoxylinlack[1]).

Das Hämatoxylin ist also in erster Linie deskriptiver Kernfarbstoff und von allen Kernfärbmitteln das beste; seine Ergebnisse hinsichtlich sonstiger Strukturen müssen dagegen mittels sonstiger Färbungen, denen dieser II. Teil gewidmet sein wird, ergänzt und kontrolliert werden. Es färbt ja auch Cytoplasmen, ist aber kein eigentlicher Plasmafarbstoff und speziell für gewisse Körnungen völlig ungeeignet. Wert als mikrochemisches Reagens hat es überhaupt nicht.

Die basischen Farbstoffe sind umgekehrt wohl auch Kernfärbemittel; in dieser Eigenschaft zugleich aber auch die vorzüglichsten Darstellungsmittel für basophile Cytoplasmastrukturen und Körnungen; ferner dienen sie dabei als mikrochemische Reagentien auf Basophilie.

Es färben also von Kernfärbemitteln Hämatoxylin (ebenso wie Methylgrün) in erster Linie nur Kernstrukturen, wenig oder gar nicht plasmatische Elemente; basische Farbstoffe färben auch Kernstrukturen, bringen vor allem aber daneben noch ausgezeichnet zur Darsellung basophile Cytoplasmen inkl. Bakterienleiber, Mastzellkörnungen, basophile Erythrocytenkörnungen; in Verbindung mit sauren Farbstoffen die Neutrophilie (speziell das Azur die Azurkörnung und Protistenkerne), sowie die Polychromophilie. · Basische Farbstoffe färben Kerne, sind Kernfarbstoffe, färben aber (exkl. Methylgrün) nebenbei auch noch sonstige basophile Elemente; Hämatoxyline sind auch Plasmafarbstoffe, in erster Linie aber deskriptive Kernfärbemittel, während Methylgrün direkt ein qualitatives mikrochemisches Reagens auf Nuclein und Kernchromatin ist.

Die basischen Anilinfarbstoffe sind also hinsichtlich ihrer Chromophilie so unterschieden, daß Methylgrün von all basophilen Substraten nur Kerne, Kernsubstanz, und zwar Nucleine und nur dieses färbt. Azur, ebenso wie alle anderen basischen Farbstoffe, sowohl basophile Kernsub-

1)	Basichromatin	Basiplastin	Oxyplasma und Oxykaryoplasma
Alaunhämatoxylin	sehr gut distinkt und deskriptiv	schwach oder gar nicht	—
Methylgrün	verschwommen	—	—
Azurblau	färbt + blau bei Protisten rot	sehr gut blau; spezifisch azurophile Basoplastin-Substanzen aber metachromatisch rot	—
sonstige basische Farbstoffe	+, aber mehr oder weniger undistinkt	sehr gut distinkt und deskriptiv	—
saure dunkle Farbstoffe	+	schwach	+
saure helle Farbstoffe	—	diffus	adäquat kräftig

Es folgt hieraus, daß die Affinität der basischen Aluminiumbeize zum Nuclein größer ist als zum Plastin, während die Amidogruppen der Farbbasen größere Affinität zu den sauren Haptophoren des Plastins als zu denen des Nucleins haben.

stanz wie basophile Plasmasubstanz, Nuclein- und Plastinsubstanz färbt, daß es weiter aber gewisse Kernsubstanz, bei gleichzeitiger Einwirkung gewisser saurer Chemikalien oder Farbsäuren, in metachromatisch roter Nuance (Leukocyten, Protozoen, Bakterien) zur Darstellung bringt.

Die sonstigen basischen Farbstoffe (d. h. außer Methylgrün aber inkl. Azur) färben also sowohl Nuclein- wie Plastinsubstanzen. Zu letzteren gehören

1. die basophilen Spongioplasman der lymphoiden Leukocyten und Lymphocyten, Osteoblasten, Riesenzellen;
2. die Leiber der Protozoen;
3. die Leiber der Bakterien;
4. die polychromatischen Leiber der Erythroblasten und Erythrocyten;
5. die basophile Punktierung der Erythrocyten und Erythroblasten;
6. Mastzellgranula;
7. amphophile Granula;
8. die azurophilen Granula (werden nur von Azur gefärbt);
9. die Nucleolen[1]).

Die Substrate 2 und 6 werden von den sog. metachromatischen Farbstoffen metachromatisch gefärbt, desgl. 8 von Azur.

Das Alaunhämatoxylin in Verbindung mit Essigsäure ist, wie Methylgrün, rein karyophiler Kernchromatinfarbstoff. In Form der Delafield-Lösung färbt es auch teilweise die basophilen Plasmen 1—5 (außer 6—9) aber sehr matt.

Die basophilen Substanzen sind somit einzuteilen in basophile Kernsubstanzen (Chromatin, Nucleolen) und basophile Plastinsubstanzen.

---

1) Die mit basischen Farbstoffen elektiv färbbaren Nucleolen sind demnach zwar basichromatisch, d. h. basophil, aber von dem eigentlichen Chromatin-Nuclein different. Sie bestehen aus einer Plastinsubstanz, Nucleolin oder Pyrenin. Zu ihrem Studium sehr geeignet sind Eier und Ganglienzellen (s. die unter m. Leitung gefertigte Studie von E. Heimann, Virch. Arch., Bd. CLII). Durchaus unrichtig ist es, wenn M. Heidenhain die Nucleolen stets zu den oxyphilen, oxychromatischen Plastinsubstanzen rechnet. Es gibt allerdings auch oxyphile echte plasmatische Nucleolen, doch sind solche Nucleolen in ausgeprägt oxyphilen Zellen, in Zellen mit ausgesprochener oxyphiler Leibessubstanz relativ selten. Jedenfalls färbt sich der etwaig vorhandene Nucleolus stets parallel und analog wie die Hauptmasse des Cytoplasma; überwiegt das basophile Spongioplasma, ist auch es basophil, überwiegt das Oxyplasma, ist es oxyphil. Am häufigsten finden sich in der Hämatologie Nucleolen in basophilen (lymphoiden) Zellen, d. h. in kleinen und großen Lymphocyten. Ferner in Plasmazellen. In Reizungszellen und Erythroblasten habe ich sie vermißt. Bei Myelocyten finden sie sich nur in jungen unreifen Exemplaren mit noch basophilem Cytoplasma, besonders gut vital darstellbar. Daß die Chromophilie der Nucleolen stets parallel der Chromophilie des Cytoplasma und des Parachromatins der Kernsaftgrundsubstanz läuft, zeigt sich am deutlichsten an Lymphocyten bei Azurfärbungen (Chromatin rotviolett, Parachromatin, Nucleolen, Cytospongioplasma blau). Ist das Cytoplasma oxyphil, d. h. ist das basophile Spongioplasma schon geschwunden, dann ist auch das Kernchylem oxychromatisch (Erythroblasten, Myelocyten) und entweder fehlen Nucleolen dann, oder auch sie sind dann oxyphil.

Außer den basophilen Plastinsubstanzen gibt es noch oxyphile Plastinsubstanzen, so das oxyphile Grund- oder Paraplasma der Zelleiber, dazu das Archoplasma der Astrosphäre, ferner das Plastin des Centrosoms (dessen Zentriol sich wie azurophile Kernsubstanz verhält).

Die basophilen Kernsubstanzen zerfallen in Nucleinsubstanzen (Chromatin) und Plastinsubstanzen (Nucleolen).

Außer basophilen Kernsubstanzen (Chromatin und Nucleolen) gibt es aber auch noch oxyphiles Kernplastin, das sog. Oxychromatin.

Manche der basophilen Plastinsubstanzen nehmen vielleicht aus dem basophilen Kernplastin (Nucleolus) ihren Ursprung; die meisten indes leiten sich wohl vom basophilen Cytospongioplasma ab.

Die wichtigste Konsequenz dieser Feststellungen ist die, daß diejenigen Kombinationsgemische, die als einzige basische Komponente nur das Methylgrün enthalten, noch weniger von basophilen Plastinsubstraten kenntlich machen, als die Hämatoxylinfärbungen. Infolgedessen ist es unmöglich, etwa mit Triazid Promyelocyten (mit Körnchen im basophilen Plasma) von reifen Myelocyten zu unterscheiden; buchtkernige Mastzellen sind von buchtkernigen lymphoiden Leukocyten allenfalls durch die äußere Kernform verschieden, von polynuclären Leukocyten ohne Granula allenfalls durch den oxyphilen ungekörnten Zelleib der letzteren; ebenso sind große Lymphocyten von rundkernigen schmalleibigen lymphoiden Leukocyten ebenfalls auch nur an der mehr oder weniger scharfen Rundkernigkeit der ersteren, also an der äußeren Morphologie nicht, aber tinktoriell chemisch an der verschiedenen Basophilie und der strukturellen Anordnung des basophilen (nicht gefärbten) Spongioplasma zu unterscheiden.

Nächst ihrer mikrochemischen Bedeutung zur Aufdeckung der Basophilie überhaupt, besteht also der Hauptwert der basischen Farbstoffe in ihrer Verwendung zur färberischen Kenntlichmachung oder Darstellung der sonstigen, nicht nucleinhaltigen oder nucleinogenen, basophilen Substrate, speziell der basophilen Cytoplasmastrukturen und -Produkte (Mastkörnung [Azurkörnung], Spongioplasmen, Nucleolen, Polychromophilie, basophile Erythrocytenpunktierung); sie sind hierin neben den sauren Farbstoffen eigentlich Cytoplasmafarbstoffe, ganz besonders gute plasmophile Cytoplasmafarbstoffe, und nur nebenher zufällig auch Kernfarbstoffe; bezw. wenn man sie zufällig statt Hämatoxylin als Kernfarbstoffe verwendet, bringen sie ganz besonders gut, besser als sonstige Kernfarbstoffe, die basophilen Cytoplasmastrukturen zur Darstellung. Die sauren Farbstoffe dagegen färben das dem basophilen Spongioplasma unterliegende Grund- oder Paraplasma, das eigentliche Zelleibsprotoplasma, und ganz besonders dann und dort, wo dieses Paraplasma vor dem Spongioplasma bei zunehmender Zellreife prävaliert, der Zelleib besonders stark oxyphil ist.

Im jugendlichen Zustand etwa der Granulocyten (Promyelocyten) bezw. bei phylogenetisch oder in der Differenzierung tiefer stehenden

Zellen wie Lymphocyten und lymphoiden Leukocyten, prävaliert das basophile Spongioplasma, die Basophilie; bei zunehmender Zellreife und bei höher differenzierten Zellen (Myeloleukocyten) nimmt sie ab oder tritt sie sogar zurück vor einer kräftigen reinen Oxyphilie. (Taf. II, Fig.23—27; Taf. XI/XII, Fig. 58—71 und Taf. XIV, Fig. 30—40.)

Gegenüber der Gesamtheit der basophilen Substrate erweisen sich somit die Hämatoxyline (und Methylgrün) wesentlich als Chromatinfarbstoffe, die sonstigen basischen Farbstoffe als Plastinfarbstoffe; die ersteren Farbstoffe färben besonders gut die basophilen Nucleinsubstanzen (welche als basophiles Substrat die xanthin- oder purinbasenhaltige Nucleinsäure enthalten), weniger gut aber die basophilen spongioplastischen Cytoplasmastrukturen. Dagegen werden letztere, welche als basophiles Substrat vermutlich Lecithin (Glyzerinphosphorsäure) mit dem basischen Cholin enthalten besonders gut von der Mehrzahl der üblichen basischen Farbstoffe gefärbt, während diese gewöhnlichen basischen Farbstoffe zwar auch Nucleinstrukturen, aber weniger exakt und elektiv färben.

Diesen färberischen Antagonismus zwischen den zweierlei basophilen Substraten bringen die singulären Färbungen mit basischen Farbstoffen oder auch die Kombinationsfärbungen von basischen und sauren Farbstoffen (Methylenblau-Eosin) weniger zum Ausdruck, als die Kombinationsfärbungen aus Hämatoxylin mit sauren und basischen Farbstoffen (Hämatoxylin, Lichtgrün [Naphtholgrün S, Rhadomin S]), oder vor allem die Kombinationsfärbungen aus den zwei basischen Farbstoffen Methylgrün + Pyronin, evt. noch kombiniert mit dem sauren Orange G. Hier sind oxyphile Plasmateile, basophile Plastin- und Nucleinsubstanzen jede mit besonderem adäquaten Farbstoff dargestellt.

Die Methylgrün-Triazidfärbungen hingegen bringen diesen Antagonismus nicht zum Ausdruck, weil ja hier infolge der Plasmophobie des allein angewandten basischen nucleinfärbenden Methylgrüns die basophilen Cytoplasmastrukturen (Spongioplasma, Mastkörnung) gar nicht, ebensowenig wie Bakterienleiber, zur Darstellung gebracht werden. Die bloß mit diesen einen basischen Farbstoff operierenden Methylgrünfärbungen in Kombination mit sauren Farbstoffen sind daher, wie wir noch des näheren zeigen werden, zwar vorzüglich geeignet zur Darstellung der neutrophilen Granulation, die möglicherweise, ebenso wie die Azurkörnung, ein Kern- oder Nucleinsäureprodukt ist (während die sonstigen basophilen und oxyphilen Körnungen den Plastin- und Nucleolinsubstanzen näher stehen dürften), ist aber absolut nicht geeignet zur Kenntlichmachung und Erkennung sonstiger basophiler Substrate, wie Mastkörnung, Nucleolen, Spongioplasmafaserung, Polychromophilie, basophilie Punktierung. Infolgedessen sind hier, zumal bei der gleichzeitigen schlechten Kernfärbung, (Große) Lymphocyten von (großen) schmalleibigen lymphoiden Leukocyten oft kaum zu unterscheiden, ferner nicht Promyelocyten (die ihre Körnchen im spongioplastisch basophilen Zelleib tragen) von reiferen Myelocyten mit den Körnchen immehr oxyphilen Zelleib.

Man darf nach alledem die färbbaren Substrate folgerichtig eigentlich nicht mehr einteilen schlechtweg in Kernsubstanzen und Plasmasubstanzen, und erstere mit basophilen, letztere mit oxyphilen Substraten identifizieren. Ebenso ist es ungenau, die basischen Farbstoffe als Kernfarbstoffe, die sauren als Plasmafarbstoffe zu bezeichnen, da die basischen Farbstoffe auch Plasmastrukturen, die sauren auch Kernbestandteile (Oxychromatin), ja selbst Chromatin (Indulin S, Wasserblau, Indigokarmin) substantiv anfärben.

Sowohl die Zellkerne wie die Zellplasmen enthalten basophile und oxyphile Bestandteile.

Im Zellkern findet sich z. B. u. a. 1. das basophile Chromatin; 2. das meist basophile, bisweilen auch oxyphile Nucleolin der plasmatischen Nucleolen, eine Plastinsubstanz, die färberisch stets mit der Chromophilie des Plasma parallel geht (Ganglienzellen, Eizellen, Lymphocyten). Nimmt das Zellplasma sauren Farbstoff (Eosin) auf, so auch der Nucleolus, und umgekehrt sind die Nucleolen basophil, wo die Zelleiber überwiegend basophil (lymphoid) sind; 3. das oxyphile Paranuclein, Oxychromatin, Chylem, welches stets färberisch sich so verhält wie das cytoplastische Paraplasma (Oxyplasma), z. B. bei Myeloleukocyten und Erythroblasten, bei welch letzteren die Kernlücken sich stets oxyphil wie das Hb verhalten[1]); bei Lymphocyten und Plasmazellen findet sich neben dem Chromatin ein basophiles Parachromatin (cfr. Methylgrün-Pyroninfärbung). Die Kerne der Protisten sind azurophil.

Die Zelleibssubstanzen setzen sich zusammen 1. aus dem deutlich basophilen Spongioplasma, besonders bei jungen Zellen (Osteoblasten, Fibroblasten), bei lymphoiden Lymphocyten, Leukocyten, Promyelocyten Protozoen (Malaria-Trypanosomenleiber), Bakterien; 2. aus dem schwach basophilen (lymphoiden Leukocyten) oder oxyphilen (Myelocyten, polynucleären ε-Leukocyten, reifen Erythroblasten) Paraplasma. Bei polychromatischen Erythroblasten ist Basoplasma und Oxyplasma gleichzeitig und etwa in gleichen Mengen vorhanden sich gegenseitig durchdringend[2]).]

Man tut daher richtiger, statt Kern- und Plasmasubstanzen besser oxyphile und basophile Substrate zu unterscheiden.

---

1) Daß hier bloß von der oberen oder unteren Peripherie durchschimmerndes Hb der Protoplasmazirkumferenz vorläge, dagegen spricht, daß diese anscheinend Hb-haltigen, oft sogar polychromatischen Oxychromatinsektoren auch in abgerissenen, oder ausgestoßenen freien, selbst schon fast pyknotischen Kernen sich finden.

2) Hier im Zustand der Polychromophilie entspricht das dem basophilen Spongioplasma eingelagerte gelöste Hb den jungen unreifen Granulationen der Promyelocyten, welche ebenfalls noch in basophiles Spongioplasma eingelagert sind. Bei der Alterung der basophilen Lymphocyten zu leukocytoiden Lymphocyten oder lymphoiden Leukocyten nimmt bloß das Spongioplasma an relativer Menge und Basophilie ab gegenüber dem Paraplasma; bei der differenzierenden Reifung zu Granulolenkocyten und Erythrocyten wandelt sich das schwach basophile Paraplasma in Oxyplasma um.

Erstere umfassen das Paraplasma der Zelleiber, das Oxychromatin und oxyphile Nucleolin der Kerne. Letztere umfassen das Chromatin, das basophile Parachromatin, basophiles Nucleolin der Kerne und das Spongioplasma (Granoplasma) der Zelleiber.

Oder man müßte nach dem färberischen Verhalten sowohl bei Kern- wie bei Plasmasubstanzen noch besonders basophile und oxyphile Substrate unterscheiden:

Kernsubstanzen:

1. basophiles Nuclein (Chromatin);
2. basophiles Plastin (Nucleolin, Parachromatin);
3. Oxychromatin.

Plasmasubstanzen:

1. Basiplastin (Spongioplasma, Granoplasma, Basiparaplasma);
2. Oxyparaplasma

bzw. man kann umgekehrt die basophilen und oxyphilen Substrate ihrerseits einteilen in solche der Kern- und solche der Zelleiber.

Basophile Substrate:

1. basophiles Nuclein;
2. basophiles Plastin:
   a) im Kern (Parachromatin, Nucleolin),
   b) im Plasma (Spongioplasma, Granoplasma).

Oxyphile Plastinsubstrate:

a) im Kern (Oxychromatin, Oxynucleolin),
b) im Plasma (Oxyplasma).

Demnach hätten wir im ganzen:

1. basophile Chromatinsubstanzen = Nuclein;
2. basophile Plastinsubstanzen = Spongioplasma, Paraplasma; Parachromatin[1]), Basinucleolin;
3. oxyphile Plastinsubstanz = Oxyplasma; Oxychromatin[1]), Oxynucleolin.

Somit zerfallen nach letzter Einteilung die basophilen Substanzen in zwei Klassen (1 u. 2) und ebenso auch die Plastinsubstanzen (2 u. 3); erstere umfassen Chromatin- und Plastinsubstanzen, letztere basophile und oxyphile Kern- und Plasmastrukturen.

Wir können also je nach ihrer Chromophilie zum Hämatoxylin und Methylgrün oder aber zu sonstigen basischen Farbstoffen zweierlei basophile Substrate unterscheiden, nucleinhaltige der Kernstrukturen und spongiocytoplastische Plastinstrukturen; und andererseits können wir in

1) In lymphoid-basophilen Zellen (Lymphocyten, Lympholeukocyten, Myeloblasten) ist das Parachromatin-Plastin ebenso wie die Nucleolen stets basophil. In Zellen mit überwiegend oxyphilem Cytoplasma (und fehlendem Spongioplasma) wie Normoblasten, ε-Myelocyten, polynucleäre Leukocyten, finden wir entsprechend oxyphile, oxychromatische Kerulücken und dann meist fehlende Nucleolen.

bezug auf färberische Qualitäten Unterschiede aufstellen zwischen Hämatoxylin und dem Methylgrün einerseits, und den üblichen basischen Farbstoffen (exkl. Methylgrün) andererseits.

In meinem Grundriß der Farbchemie (Berlin 1901, bei August Hirschfeld) habe ich nun des weiteren ausgeführt, daß Anilinfarben aber nur dann als mikrochemische Reagentien fungieren können, wenn sie polychromatisch als heterogene simultan-differentielle Kombinationsfärbungen angewandt werden, d. h. in Gemischen aus gleichzeitig basischen und sauren Farbstoffen.

Kombiniert man basische und saure Farbstoffe nur derart, daß man sukzessiv in zwei Tempi färbt, so sind die Ergebnisse nur unter Vorbehalt für die mikrochemische Natur der färberischen Substrate verwendbar; es liegen eigentlich nur zwei Singulärfärbungen vor, die sich in ihrem Ergebnis zum Teil gegenseitig beeinflussen, je nachdem erst mit dem sauren Farbstoff gefärbt, oder umgekehrt die basische Vorfärbung durch die saure Nachfärbung differenziert wurde. Das Gleiche gilt von simultanen Kombinationsgemischen homogener Natur, die nur aus mehreren sauren oder nur aus basischen Komponenten bestehen. Dieselben verhalten sich hinsichtlich der mikrochemischen Farbanalyse nur wie basische oder saure Singulärfärbungen, bloß daß innerhalb des mit basischen oder sauren Farben zur Darstellung Gebrachten noch physikalische Differenzierungen stattgefunden haben, je nach der Porosität (Porenvolum) und Dichte der permeablen (cyanophilen oder erythrophilen) Substrate.

Denn das muß als Tatsache hingenommen werden, daß bei singulären Einzelfärbungen die meisten färberischen Substrate sowohl mit basischen wie mit sauren Farbstoffen tingibel sind. So färben sich selbst basophile Bakterien mit sauren (wenigstens hellen roten) Farbstoffen [1]; die als basophil geltenden Kerne sind mit sauren Farbstoffen, speziell dunklen blauen (z. B. Indulin) darstellbar, das oxyphile Hämoglobin mit basischen Farbstoffen, speziell helleren gelben, roten und grünen (Malachitgrün, Phosphin, Auramin, Vesuvin, Chrysoidin [2]). Eine einzige Ausnahme scheinen die reifen Formen der Mastzellkörner und eosinophilen Körner zu machen, die absolut nur mit je nachdem basischen oder sauren Farbstoffen färbbar sind, zudem so farbgierig, daß die eosinophilen Körnungen den ihnen adäquaten sauren Farbstoff sogar aus einer glyzerinigen Lösung aufnehmen, während die basische Färbung der Mastzellkörnung selbst der Entfärbung mit Essigsäure widersteht.

Die Ursache dieses Verhaltens ist darin zu suchen, daß die meisten in substantiver Färbung färberisch darstellbaren albuminösen Substrate

1) Meist nicht gut mit Wasserblau und Indulin.

2) Von dunklen blauen sauren Farbstoffen bevorzugt es ganz auffällig den Indigokarmin (indigschwefelsaures Natron).

elektrochemisch von amphoterer Reaktion sind, sowohl basische wie saure Gruppen oder chromophile Seitenketten [Haptophore] besitzen, also gewissermaßen als Amidocarbonsäuren aufzufassen sind. Als basophil schlechthin ist alsdann der betreffende amphotere Körper dann zu bewerten, wenn seine sauren (basophilen) Gruppen vor den Amidogruppen an Zahl prävalieren oder an Stärke überwiegen, was sich an der mikrochemischen elektiven Reaktion gegenüber heterogenen neutralen Farbgemischen zu erkennen gibt. Allein die absolut oxyphilen reifen α-Körnungen scheinen nur basische Amidogruppen zu besitzen, obwohl bei schwächerer Hitzefixation hier bei Triazidanwendung gelegentlich auch eine neutrophile Neutralfärbung zustande kommt.

Die üblichen basischen und sauren Anilinfarben scheinen nur albuminöse Substanzen zu Objekten ihres substantiven direkten Tinktionsvermögens zu haben; allenfalls sind noch die Mucine und Amyloidsubstanzen sind von den nicht eigentlich albuminösen Substanzen direkt mit den gewöhnlichen (besonders metachromatischen) basischen Farbstoffen tingierbar. Elastin, Fibrin, Glykogen, lipoide Fettsubstanzen, Myelin, Keratohyalin etc. bedürfen meist besonderer färberischer Maßnahmen. Der Wirkungskreis und die Extensität der substantiv anzuwendenden Anilinfarben ist demnach ein beschränkter.

Ist das färberische Substrat nämlich nicht albuminoid, sondern etwa lipoid oder sonst ohne direkte chemische Affinität für Anilinfarbstoffe, so kann es nicht direkt mit diesen, sondern nur indirekt durch Hilfe von Beizen dargestellt werden, oder allenfalls nur durch bloß physikalisch imprägnierende, ebenfalls substantiv tingierende aber hoch kolloidale, sogen. „Baumwollfarben“. Die Beizmittel erhöhen und verstärken eine vorhandene Affinität, oder stimmen sie qualitativ in ihr Gegenteil um [1]). Vor der Färbung angewandt, fixieren sie auch den Geweben inadäquate Farbstoffe, indem sie ihnen so eine vorher fehlende Affinität schaffen. Nach der Färbung angewandt, wirken sie auf ihnen inadäquate, chemisch konträre Farbstoffe als bloße Differenzierungsmittel, adäquate Farbstoffe aber fixieren sie auf diese Weise noch stärker auf der Faser. Zu den adjektiv, d. h. gut nur durch Beizenfärbung darstellbaren Geweben gehört das Fibrin, das Myelin der Markscheiden, das Elastin, die Centosomen, die Kernspindelfasern, die Neuroglia, die Epithelfaserung etc. Ein Ausfluß des amphoteren Verhaltens des färberischen Substrats ist es, daß sie, wenn überhaupt der Beizenfärbung zugänglich, meist sowohl mit sauren wie mit basischen Beizen imprägniert werden können, und dann entsprechend entweder mit basischen oder sauren Beizenfarben Lacke bilden. Am besten ist die Färbung aber stets, wie substantiv mit dem adäquaten Farbstoff, so adjektiv mit der adäquaten Beize und dann ent-

1) Cfr. Pappenheim, Über Beizenfärbung. Monatshefte für prakt. Dermatol. 1905, Bd. XXXVII.

sprechend einem Farbstoff von der Beize entgegengesetztem chemischen Verhalten. Also Basophilie: substantive Färbung mit basischem Farbstoff, oder adjektive Lackbildung mit sauren Farbstoffen mittelst vorheriger direkt applizierter basischer Beize.

Soweit die färberischen i. e. also albuminösen Substrate indes nicht adjektiv durch Vermittlung basischer oder saurer Beizungen, sondern substantiv direkt durch basische oder saure Farbstoffe darstellbar sind, kommen für die Auswahl in der Anwendung der Farbstoffe mehr praktische, d. h. graduelle Gesichtspunkte in Frage.

Die meisten Substrate sind sowohl mit basischen wie mit sauren Farbstoffen singulär darstellbar. Durch differentielle Kombinationsfärbung mit neutralen Farbgemischen aus Farbbasen und Farbsäuren läßt sich der Charakter des jeweiligen Substrats, die Art seiner Chromophilie (genau genommen seiner Amphophilie) ermitteln, und hiernach dann zu deskriptiven Zwecken die Art der jeweilig adäquaten, d. h. basischen (bei Basophilie) oder sauren (bei Oxyphilie) Farbstoffe bestimmen. Mit den adäquaten Farbstoffen sind die Substrate meist für praktische Zwecke besser färbbar, als mit irgend welchen anderen ja auch färbenden, aber chemisch doch inadäquaten Farbstoffen.

Innerhalb der zwei Arten von sauren oder basischen Farbstoffen bestehen nämlich auch noch gewisse, wenn auch meist ebenfalls nur graduelle, nicht essentielle Differenzen. D. h. wenn erst einmal der Charakter der Chromophilie eines Substrates etwa als Basophilie festgestellt ist, ist es im Prinzip relativ irrelevant, mit welchem basischen Farbstoff und aus welcher Gruppe und Art von basischen Farbkörpern es dann im besonderen dargestellt wird. Wo Fuchsin anspricht, färbt im Prinzip auch Methylviolett, Bismarckbraun, Safranin, Methylenblau, Kresylblau etc. Alle die verschiedenen basischen und in Farben gleichen Farbstoffe unterscheiden sich nämlich im Wesen zumeist nur durch den Grad ihrer Basophilie und Echtheit, bzw. Oxyphilie. Es gibt schwach basische (schon fast saure) Farbbasen (Malachitgrün, Chrysoidin, Chromgrün) und entsprechend schwach saure (Monoxy-, Amidoxy-) Farbstoffe. Entsprechend dieses Grades, d. h. der Zahl der freien, nicht in ihrer färberischen Haptophorie behinderten haptophoren Gruppen, färben stark basische Farbstoffe echter, kräftiger und weniger diffus als helle, leicht lösliche, schwach basische Farbstoffe; auf die Natur der chromophoren Gruppe, d. h. die Zugehörigkeit zu irgend einer bestimmten Klasse von Farbkörpern, kommt es dabei weniger an.

Weiter färben Farbamine mit freien, nicht alkylierten, in ihrer haptophoren Basophilie nicht abgestumpften Amidogruppen oft diffuser, weniger distinkt, dabei chemisch allzu echt und schwerer differenzierbar, als alkylierte Ammoniumfarbbasen, welch letztere, meist auch größer im Molekül, dunkler, und physikalisch relativ schwer löslich, daher auch distinkter und färberisch beschränkter erscheinen. Alle derartige rein äußerlich

praktische Gesichtspunkte werden somit bei der Auswahl der Farbstoffe je nach dem erstrebten Zweck zu berücksichtigen sein. Man wird nämlich Farbstoffe wählen, die einmal nicht von zu heller Nuance sind, sondern kräftigen Farbenton besitzen, und die dabei gleichzeitig alkylierte Ammoniumbasen sind, weil sie als solche, eo ipso meist dunkel und physikalisch echt, auch färberisch distinkter sich nicht so diffus allenthalben verankern, wie entsprechend dunkle Amidofarbstoffe. So kommt es, daß die Zahl der in der Hämatologie benutzten Farbstoffe, speziell der basischen, eine beschränkte ist (Methylgrün, Pyronin, Methylenblau, Azur, Toluidinblau, Kresylblau). Zur elektiven Darstellung allein der Kerne und zur mikrochemischen Analyse auf Nuclein ist Methylgrün zu wählen, welches, als Ammoniumfarbstoff auch mit sauren Farbstoffen leicht dissoziierbare Neutralsalze bildet. Für azurophile Produkte das Methylenazur (ebenfalls ein Ammoniumfarbstoff). Als basischer Kontrastfarbstoff für Methylgrün, zur gleichzeitigen Darstellung basophiler Plastinsubstanzen, das Pyronin (Ammoniumfarbstoff), ferner Methylenblau, und als metachromatische Farbstoffe Toluidinblau (Amidofarbstoff) und Kresylblau (Ammoniumfarbstoff).

Färberische Spezifizitäten derart, daß bestimmte Dinge etwa nur durch Einen bestimmten Farbstoff oder eine bestimmte Farbstoffgruppe darstellbar sind, bzw. daß Farbstoffe bestimmten Charakters nur bestimmt spezifizierte Elemente färberisch angreifen können, sind nur sehr wenig bekannt. (Protistenkerne, azurophile Granula — Azur; Elastin — saures Orceïn[1]), Kresofuchsin, Fuchselin und sonstige Farbkörper dieser selben elastinfärbenden Gruppe etc.)

Genau genommen sind also eigentlich die meisten mit den gewöhnlichen basischen oder sauren Farbstoffen färbbaren albuminösen Substrate gemäß ihres elektrochemisch amphoteren Verhaltens färberisch amphophil, entsprechend der Tatsache, daß sie sich bei singulärer Ver-

1) Wie Orceïn durch Oxydation von Orcïn mittellos H_2O_2 in ammoniakalischer N-haltiger Lösung entsteht, so bilden sich die „Weigertschen Fuchseline, Safraneline etc." durch gemeinsame Oxydation von irgend welchen Anilinen (Naphtylendiamin, Fuchsin, Safranin etc.) und Phenolen (Orcin, Resorcin, Hydrochinon, Rosolsäure) mittels Eisenchlorid, H_2O_2 etc. Unnasche Orceïne und Weigertsche Fuchseline sind demnach, wie ich gezeigt habe, konstitutionell gleichartig; das elastinfärbende Prinzip hat bei beiden den gleichen Bau.

Es dürften bei Herstellung der Weigert-Farbstoffe dem Orceïn entsprechende komplizierte Amidochinonfarbstoffe entstehen, z. B. das Weigertsche Fuchselin sich im Prinzip etwa ähnlich verhalten wie

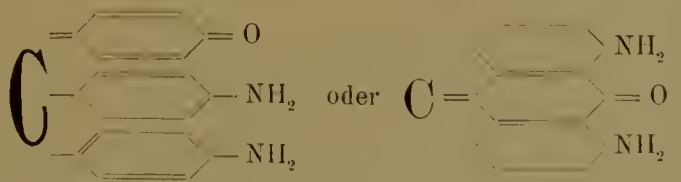

ein Pyronol, während Orceïn wohl ein entsprechendes Amidooxazon wäre (cf. Pappenheim, Monatshefte f. prakt. Dermatologie, Bd. XXXVIII u. XXXIX.

wendung von sauren sowohl wie basischen Farbstoffen durch diese beiden Arten von Farbkörpern darstellen lassen. Man bezeichnet sie indes nicht als amphophil, sondern entweder als basophil oder oxyphil, je nachdem sie sich bei Singulärfärbungen chemisch echter in basischen oder in sauren Farbstoffen tingieren, bei heterogenen Kombinationsfärbungen aber eine Prädilektion mehr zu basischen oder zu sauren Farbstoffen erkennen lassen; diese Prädilektion wird bedingt durch die Prävalenz entweder der sauren oder der basischen haptophoren Seitenketten am chromophilen amphoteren Molekularkomplex des Eiweißes. Sie tritt aber hervor und wird erkannt einzig allein bei Verwendung heterogener differenzierender Kombinationsgemische, die sich gleichzeitig aus basischen und sauren Komponenten zusammensetzen. Das amphotere Substrat, das hierbei die basischen Komponente bevorzugt, ist überwiegend sauer, also basophil, das überwiegend oxyphile Substrat ist dahingegen basischer, reicher an basischen Amidogruppen.

Als „amphophil" im engeren Sinne bezeichnet man in der Hämatologie im besonderen die sogen. Spezialgranulationen an den auf bakterielle Proteïne chemotaktisch reagierenden (also nicht absolut eosinophil und nicht mastbasophil gekörnten) Leukocyten der meisten Wirbeltiere[1]), wie u. a. im speziellen auch des Meerschweinchens, eben deshalb, weil sie sich bei Anwendung singulärer Färbemethoden oder homogener Farbgemische sowohl in sauren wie basischen Farbstoffen färben. Je nach dem besonderen weiteren Verhalten sind diese Granula dann noch in physikalischer Hinsicht für die einzelnen Tierspezies in spezifischer Weise different. So sind sie beim Kaninchen überwiegend oxyphil und stark erythrophil (färben sich leuchtend rot in Eosin) und werden deshalb, zumal sie auch ziemlich grobkörnig sind, auch als pseudoeosinophil bezeichnet (zum Unterschied von den echten Eosinophilen sind sie aber eben amphophil, während die echten absolut oxyphil und selbst in glyzeriniger Farbflotte färbbar sind). Beim Meerschweinchen sind die reifen Amphophilen ebenfalls überwiegend oxyphil, aber nicht so kräftig und dunkel, sondern nur lichtrosa mit Eosin färbbar; außerdem bevorzugen sie aus der sauren Glyzerintrias das Indulin, und heißen hier deshalb auch indulinophil; es folgt daraus, daß sie sich mehr grobporig, wasserreich, cyanophil verhalten, während die amphophilen Spezialgranula des Kaninchens sich gegenüber des einen Gemisches saurer Farbstoffe mehr erythrophil verhalten. Bei Einzelfärbung sowohl mit Methylenblau wie mit Eosin färbbar, nehmen sie aus dem Methylenblau-Eosingemisch das Eosin auf, sind also eigentlich, genau genommen, nach unsrer obigen Disposition oxyphil; trotzdem werden sie nach dem Sprachgebrauch bzw. der besonderen Nomenklatur der Granulationen ungenauer Weise als amphophil bezeichnet, weil man als oxyphile Granula im besonderen stets nur die absolut oxyphilen α- oder eosinophilen Granula zu bezeichnen gewöhnt ist, und in historischer Hinsicht die Nomenklatur von diesen aus rückwärts ihren Weg zu den amphophilen Granulis genommen hat. Nachdem man die oxyphilen Granula kennen gelernt, die groben Granula der Max Schultzeschen Zellen als oxyphil und zwar als

---

1) Beim Menschen, Affen, Hund, Schwein sind diese Spezialleukocyten neutrophil granuliert, beim Frosch und überhaupt vielen Kaltblutern, ferner bei der Maus ungekörnt. Genau genommen fehlen beim Frosch entsprechende Spezialleukocyten; hier übernehmen die basophilen lymphoiden Leukocyten die Rolle der Mikrophagen; bei der Maus sind dagegen entsprechende Leukocyten mit oxyphilem aber ungekörnten Plasma vorhanden.

absolut oxyphil erkannt hatte, blieb für die feinere Spezialgranulation hinsichtlich ihrer Benennung nur ihr wechselvolles (amphoteres) Verhalten zu basischen und sauren Farbstoffen übrig.

Schon früher haben wir im I. Teil die physikalisch-tinktoriellen Besonderheiten der unreifen eosinophilen und basophilen Granula berührt. Wir hörten, daß sich unreife eosinophile Granula indulinophil bei Behandlung mit der sauren Trias auswiesen, ja bei Methylenblau-Eosinfärbung basophil erschienen und bei schwächerer Hitzefixation sogar in neutralem Farbenton tingiert (neutrophil) werden können.

Ähnliche Differenzen hinsichtlich des tinktoriellen Verhaltens bei verschiedener Reife der Körnungen walten anscheinend auch hier bei den „amphophilen" Spezialkörnungen. Speziell beim Meerschweinchen nehmen die reifen spezialkörnigen, indulinophilen Granula der polynucleären Blutleukocyten aus einem Methylenblau-Eosingemisch die saure Eosinkomponente in matter Nuance auf; dagegen erwiesen sich die betreffenden Körnungen in den entsprechenden unreifen Myelocyten des Knochenmarks bei gleicher Färbung als basophile Pseudo-Mastkörnungen. Daß es sich nicht um echte Mastkörnung handelt, zeigt die Abwesenheit jeder Metachromosie bei Toluidinblau-Eosintinktion. Außerdem erscheinen sie auch in den Myelocyten ebenso wie im Blut schwach oxyphil bei Anwendung der Remanowsky-Giemsa-Färbung, welcher Färbungseffekt somit im Gegensatz steht zu den Ergebnissen der einfachen Methylenblau-Eosinfärbung, bei der nur die entsprechenden Blutgranulationen oxyphil, dagegen die Myelocytengranulationen als basophile Pseudomastkörnung erscheinen.

Nur also bei Verwendung heterogener Farbgemische darf man aus dem Färbungserfolg einen Schluß auf den elektrochemischen Charakter, die Art der mikrochemischen Chromophilie des Substrats ziehen; nicht aber aus dem Färbungserfolg mit homogenen nur basischen oder nur sauren Gemischen. Durch diese letzteren Färbungen, soweit sie nicht einfach bloß deskriptiven Zwecken dienen, werden in mikroanalytischer Hinsicht verschiedene physikalische Dichtigkeitsgrade der Molekularstruktur angezeigt, derart, daß die xanthophilen Substrate als dichter gebaut wie die erythrophilen, und die erythrophilen als dichter wie die cyanophilen zu bewerten sind. Über den chemischen Charakter der Substrate folgt indes aus solchen Färbungsergebnissen nichts und die gleichen Dichtigkeitsverhältnisse können sowohl mit einem Gemisch basischer (Kresylblau, Fuchsin, Vesuvin; Gentiana, Safranin, Chryosidin) wie saurer (Wasserblau, S-Fuchsin, Orange; Indulin, Eosin, Aurantia) Farbstoffe festgestellt werden. Es ergibt sich hinsichtlich der Blutelemente hierbei u. a., daß die Kerne zumeist cyanophil, die α-Granula erythrophil gegenüber dem Hb, das Hb xanthophil gegenüber der α-Granulation ist. Unter den Kernen sind die der Erythroblasten erythrophiler als die der Leukocyten; die der Myelocyten cyanophiler als die der polynucleären Leukocyten, die der pyknotischen Normoblasten erythrophiler gegenüber den Kernen der Megaloblasten. Es geht also vielfach Amblychromasie mit Cyanophilie, Trachychromasie mit Erythrophilie einher.

Als basophil im erörterten Sinne (d. h. amphophil und überwiegend basophil) erweisen sich nun ganz allgemein die Zellkernstrukturen, auch Nucleolen, ferner von Cytoplasmen die retikulären Spongioplasmastrukturen im Cytoplasma der lymphoiden einkernigen leukocytären Ele-

mente, besonders der großen und kleinen Lymphocyten und lymphoiden Leukocyten; die basophile Punktierung der roten Blutkörperchen, und vor allem die γ-Mastzellkörnung, welch letztere, wie wir oben hörten, in reifem Zustand nicht nur basophil-amphophil (d. h. amphophil mit überwiegender Basophilie), sondern absolut basophil ist.

Als oxyphil erweist sich in den Kernen das sog. Oxychromatin der Zellkerne, die Grundsubstanz oder das Paraplasma im Cytoplasma, weniger in den lymphoid-spongioplastischen wie besonders in den gekörnten Leukocyten; ferner das Hämoglobin und die Substanz der α- oder eosinophilen Granulation, welch letztere, wie wir hörten, im reifen Zustande sogar absolut und „nur oxyphil" ist.

Rekapitulieren wir kurz, so wäre demnach folgendes der Inhalt unserer bisherigen Ausführungen.

Die Anwendung kernfärbender Beizenfarbstoffe als adjektive Kerntinktionsmittel, wie Karmalaun, Chromalaunhämatoxylin (Hansen), liefert in deskriptiver Hinsicht den anatomisch gewünschten Aufschluß über den inneren Bau der Zellkerne, aber auch allein nur dieser: oxyphile Substrate werden dadurch teils gar nicht, teils zum mindesten nicht als solche zur färberischen Anschauung gebracht; sonstige basophile Strukturen (z. B. spongioplastische Faserstruktur der lymphoiden Zellelemente) sind teils zwar angefärbt, aber nicht so kräftig und distinkt wie bei Verwendung geeigneter substantiv färbender, der Chromophilie adäquater basischer Kerntinktionsmittel; teils überhaupt nicht dargestellt, wie Nucleolen, Mastzellkörnungen, basophile Punktierungen der Erythrocyten (welch letztere übrigens i. G. zu den Zellkernen absolut basophil zu sein scheinen).

Die Verwendung basischer Kernfärbemittel umgekehrt färbt die Kerngerüststrukturen zwar zumeist nicht so exakt wie Hämalaun oder Chromalaunhämatoxylinat, bringt dagegen die sonstigen basophilen Substrate und Strukturelemente in der richtigen und angemessenen Weise zur Darstellung. Außerdem sind die basischen Farbstoffe in Kombination, und zwar simultaner Kombination mit sauren Farbstoffen ein geeignetes Reagens zur Aufdeckung der elektrochemischen Reaktion der Substrate.

Aber noch drei weitere Begriffe sind es, die uns allein nur bei der Anwendung basischer Tinktionsmittel entgegentreten und nur mit Hilfe dieser Farbstoffe näher studiert werden können, die Polychromatophilie, die Metachromasie und die Neutrophilie.

Als Polychromasie bezeichnet man ein individuell eigentümliches färberisches Verhalten speziell der kernhaltigen und kernloser roter Blutkörperchen, welches sich bei Kombinationsfärbungen mit basischen und sauren Farbstoffen dokumentiert in der gleichzeitigen Färbung des Cytoplasma sowohl mit der basischen kern- bzw. spongioplasma-färbenden, wie mit der sauren Hb färbenden Komponente. Es ist allerdings zu

bemerken, daß dieses Verhalten der roten Blutkörperchen auch bei Verwendung von Hämatoxylin erkannt werden kann, doch wirken auch hier die basischen Farbstoffe extensiver und intensiver, heben diese Erscheinung viel kräftiger hervor und weisen dadurch, daß sie so selbst noch die geringsten Spuren von Basophilie kenntlich machen, eine viel weitere Verbreitung dieser Erscheinung in einem gewissen Blut nach, als dieses mittels der Hämatoxylinfärbung der Fall ist. Auch lassen sich die morphologischen Details entsprechend besser mit Hilfe der basischen Farbstoffe ergründen.

Umgekehrt folgt aus dem oben über das Methylgrün Gesagten, daß diese Erscheinung (ebenso wie übrigens auch die basophile Punktierung) bei alleiniger Anwendung bloß dieses basischen Farbstoffes, der von allen basophilen Substanzen nur Nucleine anfärbt, nicht nachzuweisen ist, da eben dieser Farbstoff außer Kernchromatin keine sonstigen anderen basophilen Strukturelemente nachweist und kenntlich macht, weder Spongioplasmastrukturen, noch Mastzellkörnungen, keine basophile Punktierung, und also füglich auch keine plasmatische Polychromasie. Infolgedessen bleibt auch diese letztere Eigenschaft ebenso wie der Nachweis der Promyelocyten bei Methylgrüntriacid okkult und latent. Die betreffenden Zellen imponieren als orthochromatische Erythroblasten bzw. im Reifungsprozeß fortgeschrittene bereits ausgebildete Myelocyten. Die basophile Punktierung der Erythrocyten, welche mit der Polychromasie nicht das mindeste zu tun haben dürfte, ist dagegen mit der Methylgrün-Pyroninmethode ausgezeichnet zur Darstellung zu bringen, welche Methode auch die Polychromasie kenntlich machen würde, wenn gleichzeitig ein saurer Farbstoff, etwa Orange, zur Anwendung käme.

Engel hatte s. Zt. die in Triazidpräparaten erythrophil (fuchsinophil) erscheinenden Erythrocyten i. G. zu den gewöhnlichen xanthophilen (orangeophilen) als polychromatische, die xanthophilen als normale orthochromatische Elemente gedeutet. Pappenheim war dem entgegengetreten und hatte auf Grund geeigneter Kombinationsfärbungen (Hämatoxylin-Glyzerintrias, Methylenblautriazid) gezeigt, daß zwar die erythrophilen Elemente auch oftmals polychromatisch, aber keineswegs stets polychromatisch sind, daß auch rein erythrophile nicht polychromatische Elemente vorkommen, und daß umgekehrt auch unter den xanthophilen Elementen gelegentlich polychromatische Formen beobachtet werden. Polychromasie bei Anwendung von Methylenblau-Eosinfärbung und Erythrophilie bei Anwendung von Triazid oder homogenen sauren (Orange-S-Fuchsin) oder basischen (Chrysoidin-Fuchsin) Gemischen decken sich in ihrer Extensität nicht, sind nicht identisch.

Die Erythrophilie der roten Blutkörperchen scheint lediglich durch einen Zustand der Blutfarbstoff-Unreife bedingt zu sein, bei der das spezifische chromophore Blutpigment (Hämatin?) noch nicht so recht ausgebildet hervortritt, wie es bei dem xanthophilen reifen Hämoglobin der Fall ist, vielmehr scheint es hier nur in geringerer Menge in dem oxyphilen Blutfarbstoff-Molekül vorhanden zu sein, überdeckt und durchsetzt von einer prävalierenden Menge parachromatischen amphophil-oxyphilen und mehr cyanophil-erythrophilen unspezifischen Eiweißes (Globulin, Histon, Nucleo-

globin?)[1]). Mit zunehmender Farbstoffreife und vermehrter Umbildung des Hämoglobinogens in Hämoglobin nimmt die weitporige erythrophile unspezifische Eiweißquote im Blutfarbstoffmolekül ab zugunsten der xanthophilen des eigentlichen spezifischen Farbstoffes. Hiermit hängt vielleicht auch zusammen, daß die allein bei Verwendung von zwei sauren Farbstoffen (Glyzeringemisch, Triazid) als solche zu erkennenden erythrophilen Blutkörperchen meist relativ matter gefärbt, Hb-ärmer, chlorotischer sind als die meist (besonders bei Biermer-Anämie) kräftig gelb gefärbten xanthophilen Körperchen; stark erythrophile Körperchen wenigstens scheinen nur äußerst selten vorzukommen; wohl aber findet man gelegentlich mattgefärbte xanthophile. Diese letzteren sind es, welche dann vielfach zugleich auch polychromatisch (xantho-polychromatisch i. G. zu den erythro-polychromatischen) sind (s. o.).

Es sind also jedenfalls Polychromasie und Erythrophilie als wesentlich inhaltsverschiedene Begriffe voneinander zu trennen und ihrerseits wieder auseinanderzuhalten von Oligochromämie der polychromatischen wie erythrophilen Blutkörperchen.

Polychromasie bedeutet einen Zustand der Zellplasmaunreife der Hb-führenden Zellen, der ja vielfach mit Erythrophilie und Oligochromämie des Farbstoffs einhergeht, aber keineswegs stets mit diesen beiden Zuständen verknüpft geschweige denn mit ihnen identisch ist. Erythrophilie des Hb ist ein Zustand der Farbstoffunreife und Oligochromämie bedeutet lediglich die primäre oder sekundäre Farbstoffarmut[2]) des kernhaltigen oder kernlosen erythrophilen oder xanthophilen Blutkörperchens.

An und für sich ist weder die Erythrophilie noch die Mattfärbung an den Zustand der Kernhaltigkeit oder die Unreife der Zelle gebunden; es gibt auch unter den Kernhaltigen stark xanthophile Erythroblasten, sowohl primordiale Megaloblasten wie pyknotische Normoblasten; da ferner die kernkaltigen Zellen, besonders unter pathologischen Verhältnissen, auch schon im unreifen Zustand entkernt werden können, so ist es verständlich, daß auch mattgefärbte und erythrophile kernlose Blutscheiben angetroffen werden können. Ebenso laufen keineswegs stets Polychromasie und kernhaltiger Zustand parallel. Man hat somit auf jeden Fall den Zustand der Zellreife und -unreife von dem der Farbstoffreife und -unreife zu trennen und auseinanderzuhalten. Unreife Zellen können sehr wohl schon gut ausgebildeten (überwiegend xanthophilen) Farbstoff enthalten, und kernlose Erythrocyten unausgebildeten globinreichen und hämatinarmen erythrophilen Farbstoff. Sowohl der ausgebildete wie der unfertige Farbstoff können in den unreifen oder reifen Blutkörperchen in reichlicher Menge (kräftige Färbung) vorhanden sein, oder nur spärlich, wobei dann das Blutkörperchen, besonders der entkernte Erythrocyt, mehr weniger chlorotisch (partielle zentrale Oligochromie) oder diffus oligochrom erscheint.

Vielfach verbunden und im Zusammenhang mit den genannten Erscheinungen auftretend, deshalb aber nicht damit identisch, vielmehr als besonderes Phänomen zu würdigen ist der oben in seinem färberischen Ausdruck beschriebene Zustand der Poly-

---

1) Es liegen somit beim Hämoglobin ähnliche Verhältnisse vor wie beim Nuclein. Das Hämoglobin setzt sich zusammen aus dem spezifischen amphophil-oxyphilen (in seiner Unreife cyanophilen) Hämatin und dem in bezug auf die Farbgebung indifferenten Histon; das Nuclein (Nucleoproteid) aus der spezifisch chromatischen basophilen Nucleinsäure und dem auf die Basophilie ohne Einfluß bleibenden basischen Histon. Wie das Chromatin mit Parachromatin (Plastin) durchsetzt sein kann, so auch das Hämoglobin mit (lipoiden?) Basoplasma. Im letzteren Falle haben wir die Erscheinung der Polychromatophilie.

2) Die eigentliche Chlorose, die sich stets nur bei kernlosen Blutkörperchen findet und kaum je an polychromatischen Zellen beobachtet wird, dürfte nicht auf primärer Farbstoffhypoplasie, sondern auf einer sekundären Quellungshyperalbuminose (Polyplasmie Grawitz) beruhen. Als Beleg für vorhandene Autointoxikationen und Degenerationen findet man vielfach auch punktierte Erythrocyten.

chromasie. Derselbe kann sich bei erythrophilen wie xanthophilen, kernhaltigen wie kernlosen roten Blutkörperchen vorfinden; meist findet er sich allerdings bei farbstoffarmen Elementen, bzw. nur äußerst selten bei Hb-reichen Körperchen, (seien sie nun reich an xanthophilem ausgebildeten oder an erythrophilem unfertigem Farbstoff), und dann nur eben angedeutet und schwach entwickelt.

Hieraus ergibt sich nun auch wohl die damit zusammenhängende Deutung des Phänomens, die mit einer karyogenen Einwirkung des Kernchromatins auf das Cytoplasma (fälschliche Ansicht von Troje) wohl nichts zu tun hat, und auch mit der basophilen Punktation in keinem unmittelbaren Zusammenhang steht (fälschliche Ansicht von Schmid), wie denn auch letztere selbst insgemein und für gewöhnlich nicht auf ausgestreute, ins Plasma eingetretene Kernsubstanzen zu beziehen ist; beide Erscheinungen sind vielmehr selbständige und voneinander unabhängige, aber in gleicher Weise cytoplasmatische, nicht karyogene Erscheinungen. Ihre durch basische Farbstoffe darstellbare Erscheinung wird durch eine (lipoid?) Plastinsubstanz, nicht durch Chromatin bewirkt.

Ehrlich hatte den Zustand der Polychromasie kernloser Blutscheiben als Ausdruck einer anämischen Degeneration aufgefaßt, hervorgerufen durch eine Art von Koagulationsnekrose und Einlagerung fremdartiger basophiler Substanz ins anämisierte Discoplasma. S. Askanazy, Engel, Gabritschewsky haben umgekehrt den Zustand öfters an kernhaltigen, namentlich unreifen, großkernigen und megaloblastischen Elementen beobachtet und ihn deshalb entsprechend im Sinne der Jugendlichkeit der Elemente gedeutet, also nicht als regressiv-degeneratives, sondern vielmehr als progressiv-regeneratives Symptom.

Wir haben ebenfalls den Eindruck gewonnen, daß Polychromasie vielfach unreife und jugendliche Zellen begleitet, aber nur sofern als sie zugleich wenig, sei es erythrophiles, sei es xanthophiles Hb führen; meist führen die jugendlichen Elemente ja erythrophiles Hb; werden sie nun in diesem Zustand entkernt, so erscheinen dann auch die kernlosen erythrophilen Erythrocyten polychromatisch. Wir führten diese Jugendpolychromasie daher zurück weniger auf den bloßen Mangel an Hb (mit dem sie ja vielmals, wenn auch nicht stets, verknüpft ist) als vielmehr auf das Nochvorhandensein, auf die Prävalenz der basophil spongioplastischen mit Methylgrün nicht färbbaren cytoplasmatischen Grundsubstanz der lymphoiden Vorstufen, aus denen sich die Erythroblasten bilden, vor dem spärlichen unreifen (erythrophilen) oder reifen (xanthophilen) Farbstoff. Mit dem zunehmenden Schwinden dieser Basophilie und ihrer Umwandlung in Oxyphilie nimmt die Polychromasie ab, womit zumeist gleichzeitig auch eine Reifung, Ausbildung und Zunahme des Hb, ferner eine Reduktion des Kerns parallel geht, aber nicht einher zu gehen braucht. D. h. Polychromasie ist vielfach wohl die Begleiterin der Zell-Unreife (Kernhaltigkeit) und Hb-Unreife, aber nicht mit dieser identisch: sie ist nicht der adäquate morphologische Ausdruck dafür. Vielmehr sind beides zwei nebeneinander bestehende unabhängige Prozesse. Ist bereits schon reichlich unreifes (erythrophiles) oder reifes (xanthophiles) Hb vorhanden, so ist auch die Basophilie des Paraplasma

ihrerseits zumeist bereits schon geschwunden, oder vom Farbstoff überdeckt und nicht mehr zu erkennen. Die Basophilie hat quantitativ abgenommen oder ist in Oxyplasma umgewandelt. Andererseits können kernhaltige unreife Erythroblasten, speziell primordiale Megaloblasten, mit reichlichem xanthophilen Farbstoffgehalt und ohne Polychromasie einhergehen. Werden aber Hb-arme erythrophile und polychromatische Megaloblasten durch maturatio praecox entkernt, so resultieren kernlose polychromatisch-erythrophile Blutscheiben, vorzeitig gereifte Zellelemente mit unreifem Farbstoff und den Resten der Zellunreife.

Je nach der besonderen Art der verschiedenen regenerativen und pathologisch anämischen Prozesse kann ja bekanntlich auch der Modus der Zellreifung ein verschiedener sein, zumal je nachdem der homoplastische Typus der bloßen mitotischen Zellvermehrung oder der heteroplastische der differenzierenden Neubildung der roten Blutzellen überwiegt, und dementsprechend sich also die Hb-Reifung und Vermehrung in den Zellen rascher oder langsamer vollzieht als der Schwund des basophilen Spongioplasma. Durch diese Ungleichmäßigkeit der gesamten Zellreifung in toto erklärt es sich, daß Polychromasie bald in schon entkernten Blutkörperchen auftritt, andererseits vielfach in kernhaltigen fehlt, sowie daß sie nicht nur in erythrophilen, sondern auch in xanthophilen Blutkörperchen beobachtet wird, bzw. daß erythrophile und kernhaltige Blutkörperchen vielfach auch nicht polychromatisch sind.

Man muß eben bei den Blutzellen unterscheiden einmal die Gesamtunreife, den unreifen Habitus, dem gegenübersteht die ontogenetische Reife oder der höhere Grad, das Stadium bzw. der Zustand in der individuellen cytogenetischen Alterung und Entwicklung;

zweitens den Grad der erreichten progressiven plastischen Differenzierung, der ebenfalls bald unvollkommener, bald mehr vollkommen ist, und repräsentiert wird durch die Menge der die plastische Differenzierung bedingenden Haupteigenschaften;

Dieses gilt sowohl von roten Hb führenden Blutzellen, wie von den farblosen Leukocyten. Beide sind als höhere plastische Differenzierungsprodukte entstanden zu denken und abzuleiten von einer phylogenetisch tieferen noch undifferenzierten, also mehr indifferenten lymphoid-basophilen Vorstufe oder Stammzelle, die weder Blutfarbstoff besitzt noch gekörnt ist, sondern nur die hämoglobinogenen und granuloplastischen Anlagen besitzt.

Der Blutfarbstoff und die Granula sind die Träger, der morphologische Ausdruck der artspezifischen Differenzierung der aus der lymphoiden Urzelle sich entwickelnden höher organisierten Zellen. Sie sind die am Cytoplasma der Zelle sich zeigenden Artmerkmale, deren Vorbedingung natürlich ein entsprechender plastischer innerer Differenzierungszustand des Zellkerns ist. Man hat sich also vorzustellen, wenn anders überhaupt die höher differenzierten Zellen aus einer gemeinschaftlichen oder

aus mehreren besonderen phylogenetisch tieferstehenden ungekörnten und Hb-freien Vorstufen entstehen (und falls also nicht nur die ontogenetisch unreifsten Entwicklungsstufen der spezifisch differenzierten Zellen zufällig in diesem Indifferenzzustand einander gleich sind), daß erst der Kern, das Chromatin der multivalenten Stammzelle sich unter Umlagerung chemisch und funktionell differenziert und dann der spezifische Artcharakter des Protoplasma als Folge dieser inneren plastischen oder funktionellen Ausbildung der Zelle auftritt und diejenigen Produkte bildet und sezerniert, welche ihrerseits wieder Träger der höheren Funktionen sind. Wenn diese Annahme richtig ist, daß höhere Zellarten sich aus tiefer stehenden Zellarten ableiten und herausdifferenzieren, dann kann diese Differenzierung ihrerseits ebenfalls in einem verschiedenen ontogenetischen Entwicklungsstadium der Stammzellart stattfinden. Es kann sich eine sehr junge oder auch eine ältere Mutterzelle umwandeln und auf diese Weise phylogenetisch höher differenzierte Zellen gelegentlich in einem ontogenetisch weniger entwickelten Zustand produzieren. M. a. W. phylogenetisch tiefer stehende Zellen können ontogenetisch hoch entwickelt sein, während es ontogenetisch unfertige hoch differenzierte Zellen gibt; man hat also die ontogenetische Reife und Unreife von der phylogenetischen Entwicklung und Differenzierung zu unterscheiden.

Speziell bei den roten Blutzellen hat man zu unterscheiden zwischen der phylogenetisch tiefer stehenden Art der Megaloblasten, der höher entwickelten Art der Normoblasten, und schließlich den eigentlich reifen Normocyten.

Das spezifische Artmerkmal der roten Blutkörperchen ist der Blutfarbstoff.

Das völlig gereifte Blutkörperchen ist kernlos, orthochromatisch und reich an xantophilen Farbstoff. Die unreifste Form ist ein kernhaltiger Megaloblast im ontogenetischen Jugendzustand, mit wenig erythrophilem Farbstoff und vorhandener Polychromasie. Von hier aus bis zur vollendeten Reife gibt es die verschiedensten inermediären Entwicklungsmöglichkeiten, je nachdem erst der Kern seine Umwandlungen durchmacht (zum Normoblastenkern, Kernschwund in Megaloblasten) oder die Reifung des plasmatischen Anteile (Abnahme des Basoplasma, Zunahme und Reifung des Farbstoffs) voranschreitet.

Während sich die bloße ontogenetische Altersentwicklung vor allem in den gegenseitigen Beziehungen des Kerns zum Cytoplasma, in der einfachen morphologischen Entwicklung des Kerns ausdrückt, ist die fortschreitende Entwicklung der artlichen Differenzierung erkennbar an der Zunahme und Reifung der spezifischen cytoplasmatischen Differenzierungsprodukte der Zelle (des Hb, bzw. der Granulation) unter relativer Abnahme des lymphoiden Basoplasma.

Es wird also die ontogenetische individuelle Zellentwicklung innerhalb der Art ausgedrückt durch die Reifeveränderung des Zellkerns, Verkleinerung, bzw. Buchtung (event. Karyorrhexis, Knospung, Karyolyse).

Dagegen wird die progressive Differenzierung der lymphoiden Stammzellen in eine höhere Zellart bedingt und ausgedrückt durch das Auftreten entweder von Hb oder von Körnchen innerhalb dieser lymphoiden Vorstufe.

Der Grad der so erreichten Artdifferenzierung wird somit ausgedrückt durch die Menge von Farbstoff oder Körnchen innerhalb der aus der unreifen Vorstufe entstandenen Zellen. Es geht also die plasmatische artliche Reife der höher differenzierten Zelle mit Reifung sowohl wie Zunahme von Körnchen und Farbstoff einher.

Diese Reifung pflegt natürlich auch zumeist einherzugehen mit entsprechenden ontogenetisch zellalterlichen Veränderungen des Kerns, aber nicht stets. Wie eine lymphoide Vorstufe erst mit bereits gebuchtetem Kern Körnchen produzieren kann, somit die Kernreife hier der Plasma- und Körnchenreife vorangegangen ist; so kann ein jugendlicher rundkerniger Myelocyt u. U. mehr Körnchen oder reifere Körnchen besitzen, als ein buchtkerniger älterer Myelocyt; kann ja doch bei leukoplastischer Zellvermehrung eine bereits schon mit reifen und zahlreichen Körnchen versehene Zelle sich teilen und somit die Veranlassung geben zur Entstehung von jungen Zellelementen mit jugendlichem Kern, aber ausgebildetem Plasmacharakter.

Aber auch die ontogenetischen Progressionen der phylogenetisch tiefer stehenden Stammzelle werden nicht nur durch die Alterserscheinungen des Zellkerns ausgedrückt, sondern gehen einher mit entsprechenden Umwandlungen an dem für sie spezifischen lymphoiden Spongioplasma.

Indes entspricht der lymphoide spongioplastische (basophil ungekörnte) Zustand der tiefer stehenden Zellen als plasmatische Arteigenschaft nicht eigentlich dem Farbstoffgehalt bzw. der Granulation der höheren Zellen.

Da nämlich, wie angenommen, die höheren spezifizierten Zellen aus lymphoiden Zellen entstehen, somit die lymphoiden Zellen die tiefer stehenden, weniger spezifisch differenzierten sind, so ist verständlich, daß hier, bei zunehmender Zellreifung, nicht eine Zunahme der spezifischen Artcharaktere der lymphoiden Zellen (lymphoiden Spongioplasmen) stattHaben kann wie bei Hb-haltigen und granulierten Elementen, sondern i. G. eine Abnahme zugunsten der höheren Differenzierungsprodukte.

Es findet also hier mit zunehmendem ontogenetischem individuellem Alter eine Abnahme dieses Ausdrucks der Indifferenz und der Unreife statt, bei höherer artlicher Differenzierung event. eine Umwandlung in oxyphile Plasmaprodukte, Oxyplasma, Hb, eosinophile Körnung etc. So ist bekannt, daß mit zunehmender Alterung der Lymphocyten, kenntlich

an einer Verbreiterung des Cytoplasma und Buchtung des Kerns, eine Abnahme der spongioplastischen Basophilie der lymphoiden Zelleiber einhergeht.

Da nun die jüngsten, eben aus dem Indifferenzzustand hervorgehenden hb-haltigen und granulierten Zellen ebenfalls ihrerseits noch ein lymphoides Spongioplasma besitzen (Polychromasie, Promyelocyten), so ist es klar, daß das lymphoide Spongioplasma nicht eigentlich Ausdruck eines Zellartmerkmals sein kann; daß es vielmehr eine bloß allgemeine plasmatische Zelleibsstützsubstanz ist, die sich bei allen onto- oder phylogenetisch undifferenzierten Zellarten findet; wäre es ein dem Hb und der Granulation analoges Korrelat, so müßte es ja bei der normalen Alterung zunehmen. Indes nur bei der Plasmazellbildung tritt diese Induration und Gerüstsklerose ein. Das eigentlich funktionierende Plasma der reifen Lymphoidzelle ist vielmehr das interspongioplastische Paraplasma, das sich in oxyphiles Hb oder Granula umwandelt, oder azurophile Körnchen sezerniert.

Es kann nun geschehen, daß die ontogenetisch höchst ausgebildeten roten und weißen Blutzellen, die kernlosen Erythrocyten und die gereiften, ausgebildeten alten polynucleären Leukocyten auch ihre artlich spezifischen Charakteristica, Hb und Körnung, in höchster Ausbildung besitzen, daß also die indifferente Zelle sich derart umbildet und reift, daß, wenn sie den höchsten onto- oder cytogenetischen Grad der individuellen Entwicklung erreicht hat, auch der Blutfarbstoff und die Granula, die Ingredienzen der artlichen Differenzierung entsprechend völlig ausgereift und in reichlichster Menge vorhanden sind, daß aber andererseits auf den cytogenetischen Vor- und Zwischenstufen bis zu diesem Entwicklungsgrad auch unvollkommenere Ausbildungsstadien hinsichtlich der artlichen Ausbildung und Entwicklung zutage treten können, indem diese mit der ontogenetischen Zellalterung nicht gleichen Schritt hält.

Ferner, brauchen, um zu dem Ziel der höchsten individuellen Reife zu gelangen, nicht stets Masse und Art der artlich-phylogenetischen Differenzierungsprodukte gleichzeitig und parallel vervollkommnet werden, sondern, wie bald die artliche Differenzierung rascher zur Reife gelangt denn die individuelle cytogenetische Alterung, ebenso kann, was die artlichen Differenzierungsprodukte selbst anbetrifft, bald erst die Zahl und Menge der Granulationen und des Farbstoffes vervollständigt werden und erst dann die qualitative Reifung dieser Dinge Platz greifen, oder es kann umgekehrt erst die essentielle Reifung vom Farbstoff und Granulation vorschreiten, die Menge dieser Differenzierungsprodukte aber erst später entsprechend vermehrt werden. In dieser Hinsicht geht also Zahl und Ausbildung der Granula und des Farbstoffes nicht stets parallel mit der individuellen Zellentwicklung, und man hat außer der cytogenetisch individuellen Entwicklungsreife der Gesamtzelle, bedingt durch den morphologischen Habitus der kleinen Kern-

plasmarelation und die äußere Kernumwandlung[1]) (Polymorphose bei Leukocyten, Pyknose und Kernschwund bei den Erythoblasten) zu unterscheiden, außerdem noch den artlichen Differenzierungsgrad, bedingt einmal durch die Menge von Farbstoff und Granula, und zweitens durch die Ausbildungsreife des Farbstoffs und der Granula. Es ist klar, daß reifer (xanthophiler) Farbstoff und reife Granula sehr wohl erst spärlich vorhanden sein können, dagegen unreifer (erythrophiler) Farbstoff und unreife (amphophil-cyanophile) Granula gelegentlich bereits in größerer Menge.

Das spärliche Vorhandensein dieser Differenzierungsträger kann aber nicht nur primär sein: streng davon zu trennen ist die degenerative[2]) Farbstoffauslaugung und der Granulaverlust. Der Unterschied ist der, daß bei primärem Mangel an Farbstoff oder Granula diese Granula oder der Farbstoff zumeist in basophilem Plasma der unreifen lymphoiden Zellen eingebettet sind, während bei degenerativem Verlust das Grundplasma bereits zur Oxyphilie gereift ist. (Derselbe Unterschied ist von Wichtigkeit zur Unterscheidung von echten Myelocyten und von degenerierten, zu einkernigen Pseudomyelocytoidzellen umgewandelten polynucleären Leukocyten.) Besonders bei der heteroplastischen Vermehrung von Leukocyten und Erythroblasten aus lymphoiden Vorstufen wird man als unfertige Zellen große Zwischenstufen mit großer Kernplasmarelation und spärlichen und zumeist unreifen Granulis bzw. mit unreifem (erytrophilen) Farbstoff in basophilem Grundplasma antreffen, während bei der homoplastischen mitotisch-amitotischen und multiplen Vermehrung kleine junge Zellen mit bei der geringen Zellgröße relativ reichlichen Mengen von reifem Farbstoff und entwickelten Granulis auftreten.

Jedenfalls entspricht der unreife erythrophile globinreiche Farbstoff bei den roten Blutzellen den unreifen amphophil-cyanophilen Granulis der Leukocyten, der xanthophile Farbstoff hingegen den reifen Granulis (die bei den eigentlich amphophilen Körnungen dann erythrophil, bei den andern ε-, α- und γ-Körnungen dann nicht mehr amphophil, sondern absolut oxyphil, neutrophil und basophil sind). Geringe Mengen

---

1) Großer Kern — schmaler Rand (große Kernplasmarelation) = Jugend- und Ausgangsstadium; kleiner Kern — breiter Rand (kleine Kernplasmarelation), oder schmaler Rand — großer gebuchteter Kern [je nachdem erst mehr das Plasma oder der Kern wächst] = weitere individuelle Entwicklungsstadien.

2) Wir sehen auch die Chlorose nicht so als Ausdruck primärer Farbstoffhypoplasie an, also einer primären medullären Anämie oder primär plastischen Funktionsanomalie des Knochenmarks, sondern auch als eine sekundäre Farbstoffverarmung der reifen Blutkörperchen, bedingt eher eine toxogene osmotische Resistenzherabsetzung der Discoplasmen gegenüber hyperalbuminösen Quellungen. (Diese Polyplasmie durch osmotische Resistenzherabsetzung steht gegenüber der plasmatropen Resistenzherabsetzung gegenüber Blutgiften.) Gegen primäre Unreife der Blutkörperchen und primär medulläre Anämie spricht das Fehlen jeglicher sonstiger Zeichen von Blutunreife.

von Farbstoff (Oligochromämie) bei den roten Blutkörperchen entsprechen bei den Leukocyten dem Zustand spärlicher Hypogranulierung; und schließlich sprechen wir bei den Leukocyten in einem gewissen unfertigen Entwicklungsstadium von **Promyelocyten**, d. h. als von Elementen, welche a priori spärliche Granulation im basophilen Cytoplasma tragen, während bei den Erythroblasten diesem selben Stadium der Zustand der **Polychromatophilie** entspricht, bei welchem unter dem spärlichen, je nachdem unreifen erytrophilen, oder reifen xanthophilen Farbstoff noch die basophile spongioplastische Grundsubstanz der indifferenten Stammzelle oder ungefärbten Vorstufe vorhanden und als solche färberisch darstellbar ist.

Neben dieser soeben in ihrer Genese erklärten und nur so zu verstehenden Jugendpolychromasie, die, wie aus obiger Deutung hervorgeht, meist oder doch oft mit erythrophilem Hb einhergeht und somit bei relativem primären Mangel der noch unfertigen Blutkörperchen an erythrophilem Hb in die Erscheinung tritt, existiert ebenfalls auch eine degenerative sekundäre Polychromasie, die sich sogar oft bei bereits schon ausgebildeten Blutkörperchen mit xanthophilem Hb, besonders auch kernlosen kenntlich macht, aber ebenfalls nur zu erkennen ist, wenn eine (hier sekundäre) Verarmung an Hb eingetreten ist, weniger wohl durch direkte physikalische Auslaugung des Hb (durch Änderung der isotonischen Molekularkonzentration des Plasmas), als durch gewisse toxisch plasmotrope Einwirkung. In diesem Fall tritt dann eine Umwandlung des den Farbstoff tragenden oxyphilen Discoplasma zur Basophilie ein (toxische Inversion) event. durch Dissoziation des Albumin-Lecithidmoleküls; so werden die von Malariaparasiten befallenen Erythrocyten vielfach sekundär polychromatisch; ist es doch kaum anzunehmen, daß der Parasit sich nur primär jugendlich-unfertige Körperchen als besonders leckere Speise zur Abweidung aussucht.

Jedenfalls geht Polychromasie meist mit primärem oder sekundärem Mangel an reifem oder unreifen Farbstoff einher, wird im Fall der Jugendpolychromasie sogar dadurch bedingt, ist aber doch als etwas Besonderes davon zu unterscheiden. Auch findet sich nicht stets bei Farbstoffmangel, zumal nicht bei sekundärem, Polychromasie, wie das Beispiel der Chlorose zeigt, vielmehr müßte im letzteren Falle erst noch Umwandlung des oxyphilen Discoplasma in basophiles hinzutreten.

Wie nämlich bei der primären Polychromasie ein Nochvorhandensein des basophilen Grundplasmas erforderlich ist, so ist bei der degenerativen Polychromasie erforderlich ein Wiedererscheinen solcher Basophilie. Da nun die reifen Blutkörperchen kein von Natur basophiles Discoplasma oder Oikoid mehr besitzen, vielmehr die lipoiden Blutkörperchen-Schattenmembranen achromophil, bzw. oxyphil sind, so ist erforderlich, daß zum Auftritt sekundärer degenerativer Polychromasie mit den anämisierenden und degenerierenden Einflüssen wennschon nicht eine Einlagerung

basophiler Substanz in die Membran einhergeht, so doch eine chemische Alteration und Umwandlung derselben in den basophilen Zustand (Grawitz, Ullmann), wie solches vielleicht durch Giftangriffe auf die basophilen Receptoren der Zellmembran (Albuminlecithide) der Fall sein kann. Denn wie in der kernhaltigen roten und in der lymphoid leukocytären Zelle, so scheint auch im kernlosen roten Blutkörperchen das basophile Lipoidmolekül (mit dem Cholinkern?) Träger der plasmatischen Basophilie zu sein (Overton), während im Kern bekanntlich das Nuclein(Purin)molekül als für die Basophilie verantwortlich in Betracht kommt. Mit zunehmender Zellreife scheint sich nun vielleicht eine Verschiebung im gegenseitigen Quantitätsverhältnis zwischen basophilem Lecithin und oxyphilem protoplasmatischen Eiweiß (oder Cholestearin) im Molekül des Eiweißlecithids zugunsten der Oxyphilie zu vollziehen; und umgekehrt wird möglicherweise durch Toxineingriff degenerativ dieses reife mehr oxyphile Eiweißlecithid derart dissoziert und gespalten und saures (Glyzerinphosphorsäure) basophiles Lecithin derart in Freiheit gesetzt, daß nun an diesem eine freie Avidität für basische Farbstoffe hervortritt, während vorher das ungespaltene lipoide Albuminmolekül durch seine Albuminrezeptoren oxyphil reagiert hatte.

Während die Polychromophilie im eigentlichen Sinne eine Eigenschaft allein der roten Blutkörperchen ist, findet sich ein sehr ähnlicher, bisher allerdings noch nicht näher erforschter Zustand auch bei den sogen. Reizungsformen, die Ehrlich für Zwischenstufen zwischen lymphoiden Zellen und Erythroblasten, Pappenheim z. Zt. für lymphadenoide oder u. U. auch myeloblastische Plasmazellen erklärte. Beide Ansichten stützen sich auf große äußere Ähnlichkeiten, teilsmit Erythroblasten, teils mit Plasmazellen. Dazu kommt, daß die Form der Plasmazellen selbst vielfach die der Erythroblasten mit exzentrischem, stets rund lichem, nie gebuchtetem Kern und erythroblastischer Kernstruktur ist. Der Kern der Plasmazellen ist wie der der Erythroblasten einin seinen Chromatinbälkchen radiär orientierter Radkern, und da die Plasmazellen stark basophil spongioplastisch sind, würde sich so auch eine Ähnlichkeit mit polychromatischen Erythroblasten ergeben. Nun aber bestehen eben auch Ähnlichkeiten dieser Türkschen Reizungszellen einerseits mit Plasmazellen, andererseits mit Erythroblasten. Mit beiden teilen sie den Speichenkern, der allerdings zumeist zwar höherer Ordnung ist, etwa wie bei jungen Megaloblasten, selten so einfach wie bei typischen Plasmazellen und Normoblasten gestaltet ist. Mit Plasmazellen teilen sie die hohe Basophilie und das Freisein von Hb, mit (polychromatischen) Megaloblasten dagegen das Fehlen des Nucleolus, den Plasmazellen eigentlich meist besitzen, ebenso wie ihre Vorstufen, die großen und kleinen Lymphocyten und Myeloblasten. Desgl. erweist sich ihr Kern bei Romanowsky-Azurfärbungen i. G. zu dem der Lymphocyten nicht erythro-azurophil, sondern wie der der Erythroblasten cyanophil[1]). Ehrlich faßt deshalb die Ähnlichkeit der Reizungszellen mit Erythroblasten im Sinne einer direkten Entstehung der Erythroblasten aus Reizungszellen auf. bzw. einer Entstehung aus lymphoiden basophilen Vorstufen, wobei die Reizungszellen das Zwischenstadium der unfertigen Hämotoblasten abgeben würden.

---

1) Die bloße Blaufärbung der basophilen Erythrocytenpunktierungen spricht also allein und an und für sich nicht unbedingt gegen Chromatinabkunft.

Indes wäre dadurch noch nicht die besondere Polychromaphilie eben dieser doch völlig hb-freien von oxyphilen Plasmaprodukten freien Reizungszellen erklärt.

Es ist ja für das Verständnis völlig genügend, daß die jungen Erythroblasten, so wie sie oxyphiles Hb, wenn auch in noch so geringer Menge führen, polychromatisch sind; aber es ist nicht verständlich, weshalb noch vor diesen stehende, Hb-freie, also nur basophile Elemente, ebenfalls polychromatisch sind.

Entweder also es sind die sog. Reizungszellen Vorstufen von Erythroblasten, dann sind sie eben möglicherweise doch schon Hb-haltig, d. h. Erythroblasten selbst, und nur jüngste, äußerst Hb-arme und nur unfertiges Hb enthaltende, ontogenetische Frühstadien der Erythroblastenart — oder aber sie sind keine Hb-haltigen Erythroblasten, sondern eine besondere basophile Zellart, bzw. eine lymphoide farbstofffreie phylogenetische Vorstufe der Erythroplasten: dann aber ist ihre Polychromasie als solche unverständlich, bzw. der bei ihnen geschilderte färberische Zustand ist gar keine echte eigentliche Polychromasie, sondern eine besondere Erscheinungsform.

Wenn nämlich die Reizungsformen wirkliche lymphocytogene Plasmazellen (umwandelte große und kleine Lymphocyten, lymphoide Leukocyten, Lymphoblasten und Myeloblasten sind), dann können sie gleichzeitig wieder keine Vorstufen der Erythroblasten Zwischenformen zwischen Lymphoidocyten und Erythroblasten sein; vielmehr wären sie dann nur mit ihnen aus derselben lymphoiden Stammzelle derivierend, und daher ihnen ähnlich, aber doch bloß koordinierte Derivate derselben lymphoiden basophilen Zellformen, die sich nach Einer Richtung hin zu radiärkernigen polychromatischen Erythroblasten, nach der anderen zu radiärkernigen Hb-freien stark basophilen Plasmazellen[1]) umwandeln. Diese Plasmazellen oder Reizungszellen nun, gegenüber basischen Farbstoffen besonders stark basophil, und in Methylenblau-Eosingemisch nur Methylenblau aufnehmend, zeigen, wie in Teil I, Taf. XI/XII abgebildet, trotz ihres Mangels an Blutfarbstoff bei Hämatoxylin-Eosin allerdings eine besondere eigenartige, schwer erklärbare Polychromatophilie, nicht nur eine gleichzeitige Aufnahme von Hämatoxylin im Spongioplasma und Eosin im Paraplasma, was ja sonstige Elemente auch tun, sondern eine ganz besonders starke Aufnahme von Hämatoxylin und vor allem eine besonders lebhafte von der Hb-Reaktion aber abweichende Färbung durch Eosin, wodurch eine eigentümlich düstere Farbnuance erzeugt wird, die von der der polychromatischen durchaus abweicht. Bei Triazid vollends, welches Farbstoffmittel eine echte Polychromatophilie roter Blutkörperchen überhaupt gar nicht erkennen läßt, da sein basisches Methylgrün basophiles Plasma gar nicht färbt, erscheinen eben diese Plasmazellen (nach Türk und Engel) allerdings auch ohne Spongioplasmazeichnung, aber dabei in schwer erklärbarer Weise im Paraplasma eigentümlich schmutzig kupferbraun gefärbt (wohl durch gleichzeitige Aufnahme von S-Fuchsin und Orange). Indem auch hieraus ebenfalls hervorgeht, daß die bloße Fuchsinophilie der roten Hb-haltigen Blutkörperchen mit Polychromaphilie direkt nichts zu tun hat, mit ihr auf keinen Fall identisch sein kann, ist gleichzeitig aber zu schließen, daß die sog. Polychromasie der Reizungszellen von echter Polychromasie der Erythroblasten verschieden ist, so daß aus dieser Polychromasie jedenfalls keine Schlüsse auf genetische Zusammengehörigkeit gezogen werden dürfen.

Auch der Begriff der Metachromasie ist im Gebiet der Hämocytologie aus der Benutzung von Anilinfarbstoffen zur Kernfärbung abstrahiert, und zwar an die Benutzung basischer Anilinfarbstoffe gebunden.

1) Über die Radiärkerne als Ausdruck der stattgehabten oder zu erwartenden multiplen direkten amitotischen Teilung s. bei Schaudinn (Studien über Entamoeba coli und Chalcituba pleomorph).

Also auch hier wieder stoßen wir auf eine neue chemische Eigenschaft gewisser Strukturelemente, die bei Verwendung von Hämatoxylinlacken entweder teils überhaupt gar nicht dargestellt, oder, wenn selbst darstellbar, nicht in dieser ihrer besonderen chemischen Eigenschaft erkannt werden konnten.

Allerdings sind es nur ganz wenige basophile Elemente, die in der engeren eigentlichen Hämatologie als von metachromatischem Charakter festgestellt sind, und zwar sind es nicht die Zellkerne, zu deren Färbung zuerst und zunächst basische Farbstoffe verwendet wurden. Vielmehr sind es in erster Linie eigentlich nur die basophilen Mastzellgranula und vielleicht allenfalls noch die sogen. Azurgranula der (großen und kleinen) Lymphocyten und lymphoiden Leukocyten, also wieder Plastinprodukte.

Auch sonst ist in der normalen und pathologischen Histologie die Metachromasie nicht allzuweit verbreitet, und auch hier ist sie eigentlich nur bei Verwendung gewisser basischer Farbstoffe festgestellt worden. Hierher gehören vor allem Mucin, Pseudomucin und Amyloid, während z. B. Glykogen, Hyalin, Kolloid, Elastin keine derartige Metachromasie erkennen lassen.

Basometachromatisch ganz allgemein verhalten sich ferner auch noch die basophilen Leibessubstanzen der meisten, ebenfalls erst in der weiteren Hämatologie eine Rolle spielenden protozoischen Blutparasiten, während ihre Kernsubstanzen sich als spezifisch metachromatisch nur gegenüber Azur, also als ausgesprochen azurophil und zugleich metaazurochromatisch erweisen (aber nur bei Gegenwart saurer für Azur beizender und die Metachromasie dadurch erst hervorbringender Farbstoffe).

Indes spielt diese letztgenannte Metachromasie der Basoplastin-Leibessubstanzen der Protozoen keine große Rolle und wird auch in der Farbdarstellung vermieden und umgangen, da durch sie der Kontrast mit dem azurophilen Protistenkern verwischt wird. Sie tritt denn auch bei Azur-Methylenblaufärbung gegenüber dem metachromatischen Azurfarbstoff nicht hervor, sondern nur gegenüber den sonstigen eigentlichen metachromatischen Farbstoffen, wie Toluidinblau.

An und für sich ist der Begriff der Metachromasie keineswegs an die Basicität der Farbstoffe, überhaupt nicht an die Natur der Anilinfarbstoffe geknüpft. Auch Hämatoxylin und Karminfarbstoffe sowie Orceine (Elastica, Actinomyces) können u. U. eine gewisse Art von Metachromasie aufweisen.

Als Metachromasie schlechthin können wir nämlich eigentlich jeden Umschlag einer gegebenen vorhandenen Farbnuance in vitro bezeichnen: wir bezeichnen jedoch für gewöhnlich als Metachromasie nur diejenige Farbabweichung, die der Farbstoff im histologischen Präparat, in vivo sozusagen, durch Einwirkung irgend eines sich mit ihm färbenden Substrats erleidet, und zwar nicht eigentlich gegenüber der Nuance der in vitro vorhandenen, zufällig zum Färben benutzten neutralen, alkalischen oder sauren Farbflotte, sondern vielmehr gegenüber der Nuance, die die Mehrzahl der mit dem betreffenden (basischen) Farbstoff gefärbten Substrate angenommen hat, d. h. bei basischen Farb-

stoffen also etwa der Zellkernnucleine. Die Farbnuance dieser ist der Maßstab, und diejenigen sich mit dem betreffenden selben Farbstoff in einer hiervon abweichenden Nuance tingierenden Elemente bezeichnen wir als metachromatisch.

Auch gilt der Begriff der Metachromasie zumeist nur für das fixierte Präparat. Würde man als Maßstab die Nuance der Farbflotte in vitro annehmen und den Begriff der Metachromasie auch auf die Vitalfärbung ausdehnen, so würden, genau genommen, vielfach schon die Kernnucleine selbst als metachromatisch zu bezeichnen sein. Denn gegenüber z. B. einem neutralen roten Neutralrot färben sich die Zellkerne vital sowohl wie oft auch im fixierten Präparat durchweg mehr oder weniger bräunlichrot. Sie nehmen den Farbstoff in einer Nuance auf, die er in vitro bei geringem Alkalizusatz aufweist. Dieselbe Farbnuance weisen die sich färbenden Kerne aber auch auf, wenn vorher in vitro die Farblösung durch etwas schwachen Säurezusatz bläulichrot erschien. Auch hier werden nachher bei der Färbung die Kerne mehr bräunlichrot; nehmen also den Farbstoff eigentlich in einer abweichenden Nuance auf. Doch ist diese Abweichung nach unserer soeben gegebenen Definition keine eigentliche Metachromasie. Wenn aber bei vitaler Neutralrot- oder Kresylblaufärbung in den roten Blutkörperchen neben den bräunlichroten bzw. dunkelblauen Fadenstrukturen oder basophilen Punktierungen noch außerdem orangefarbene oder (bei Kresylblau) bläulichrote Körnchen sichtbar werden, so ist diese Farbabweichung von der Nuance der sonstigen Vitaltinktionen eben als Metachromasie zu bezeichnen. Desgleichen färbt sich Elastin mit UNNAschen und WEIGERTschen Elastinfarbstoffen metachromatisch.

In vitro kann eine Farbabweichung eines gegebenen Farbstoffes durch chemische Mittel auf die verschiedenste Weise zustande kommen; ja auch physikalisch, je nach dem wechselnden den Farbstoff lösenden Medium, kann der optische Effekt ein verschiedener sein (cfr. Jod in Wasser und Chloroform); somit spielen wohl auch bei der histologischen Metachromasie die physikalischen Faktoren der starren Lösung hinsichtlich des optischen Effektes der Metachromasie eine gewisse Rolle.

In rein chemischer Hinsicht spielt das Phänomen der Metachromasie bekanntlich eine große Rolle auf dem Gebiet der quantitativen chemischen volumetrischen Analyse mittels Indikatoren. Die Farbtheorie derselben ist somit von wesentlicher Wichtigkeit für das Verständnis der histologischen Metachromasie. So können freie Farbsäuren bei der Umwandlung in Farbsalze durch Alkalizufuhr eine Metachromasie aufweisen (Hämatoxylin, Lackmus, Orseille, Orcein + Natron, Phenolphthalein oder Rosolsäure + Natron).

Umgekehrt werden salzförmige saure Farbstoffe eine Metachromasie zeigen bei ihrer Dissoziation mittels Säurezufuhr unter Befreiung anders gefärbter freier Farbsäuren: Trapäolin + Salzsäure, Congorot + Salzsäure.

Ähnlich bzw. gerade entgegengesetzt verhalten sich die basischen Farbstoffe.

Freie Farbbasen wie Amidoazobenzol werden durch Zusatz von Säuren (HCl) in anders (meist lebhafter, kräftiger und dunkler) gefärbte Farbsalze verwandelt. Monacide Farbsalze basischer Polyamine durch Behandlung mit Säuren, namentlich Salz- und Essigsäure [in der Kälte (unter Vermeidung der Acetylierung, Nitrierung, Sulfurierung)] in abweichend gefärbte di- und triacide Farbstoffe. So wird das violette Farb-

salz, der basische Farbstoff Methylviolett = Monochlorid + Salzsäureüberschuß blau durch Verwandlung in das Polychlorid, desgl. Neutralrot, Safranin, Amethyst etc. Diese Metachromasie der basischen Farbstoffe (Methylviolett, Amidoazobenzol) gegenüber Salzsäure spielt, ebenso wie die gewisser saurer Farbstoffe (Trapäolin, Congorot) in der Diagnostik der Magenkrankheiten bekanntlich eine große Rolle.

Durch Behandlung mit Alkalien werden schließlich salzförmige basische Farbstoffe dissoziiert, wodurch die in der Farbe abweichende freie, meist weniger gefärbte Karbinolbase in Freiheit gesetzt wird und in die Erscheinung tritt.

So werden Safranin, Neutralrot, Pyronin, Akridinrot durch die Behandlung mit Alkalien mehr weniger gelb, Methylviolett, Neutralviolett, Methylenviolett, Amethyst, Thionin, Toluidinblau, Kresylviolett, Kresylblau, in sehr geringem Maße auch Azur mehr oder weniger rötlich.

Diese letztere Metachromasie gegenüber den eben genannten Farbstoffen ist es nun, welche allein oder überhaupt eigentlich in der hämatologischen und sonstigen Histologie in die Erscheinung tritt. Sie ist also an diese wenigen Farbstoffe gebunden und nur mit ihrer Hilfe zu erkennen. Nur mit ihrer Hilfe sind dann auch in der Hämohistologie die oben aufgezählten wenigen Substrate als basometachromatisch erkannt worden, so vor allem die fixierten basophilen Mastzellkörnungen in Blut und Bindegewebe.

Als Metachromasie im Gebiet der Hämacytologie verstehen wir somit den Farbumschlag, die färberische Abweichung, welche insbesondere u. a. die basophilen Mastzellkörnungen gegenüber den mit den genannten basischen metachromatischen Farbstoffen gefärbten sonstigen basophilen Substraten aufweisen, indem sie deren dissoziierte freie Karbinolbasen in physikalischer Bindung der starren Lösung aufnehmen. Es entspricht nämlich die abweichende Nuance der metachromatisch gefärbten Substrate der Nuance der durch Alkalisation befreiten (und durch Chloroform ausgeschüttelten) Karbinolbase dieser Farbstoffe.

Die übliche histologische Metachromasie ist also eine Besonderheit basophiler Elemente und ist daher nur mit besonderen „metachromatischen" basischen Farbstoffen zu erkennen; doch färben umgekehrt natürlich diese „metachromatischen" Farbstoffe sonstige basophile, nicht metachromatische Substrate in gewöhnlicher Weise orthochromatisch, d. h. nicht metachromatisch.

Auch die Leibessubstanzen der Blutparasiten weisen gegenüber den genannten roten, blauen und violetten Farbstoffen eine gleiche Metachromasie auf, doch ist dieselbe weniger bekannt, da die Protisten zumeist nicht mit diesen Farbstoffen dargestellt werden, ja ist sogar vielfach unerwünscht, da wir uns schon zur Darstellung der Protistenkerne eines

metachromatischen blauen Farbstoffes bedienen und dessen färberische Differenzierung bei Anwendung eines ebenfalls metachromatischen Farbstoffes für den Zelleib weniger scharf ausfallen würde.

Da nun nur bei der Verwendung der obengenannten basischen roten, blauen oder violetten Farbstoffe, nicht bei Anwendung sonstiger beliebiger basischer Farbstoffe, die histotinktorielle Metachromasie der gedachten Strukturelemente offensichtlich wird, so werden nur die genannten Farbstoffe als metachromatische *Κατ' ἐξοχήν* zu bewerten sein. Dem chemisch reinen Methylgrün und Jodgrün kommt jedenfalls solche Metachromasie nicht zu, wie solches vielfach gelehrt wird, sondern nur dem mit Methylviolett oder Jodviolett verunreinigten, und wo u. U. bei Jodgrün eine solche auftritt (Amyloid), da handelt es sich eben um ein so durch Jodviolett verunreinigtes Jodgrün, und die auftretende Metachromasie ist eigentlich auf Kosten dieses violetten Farbstoffes zu setzen.

Die Metachromasie der Mastzellkörnungen hat im Effekt mancherlei Ähnlichkeit mit der des Amyloid, doch nur bei Anwendung von roten und blauen Triphenylmethanen und Azinen. Dagegen besteht eine Abweichung bei der Anwendung der blauen Thiazine und Oxazine, wie Thionin und Kresylblau; während sich Mastzellkörner auch hiermit metachromatisch, d. h. rot färben, zeigt Amyloid (nach Litten und Davidsohn) diesen Farbstoffen gegenüber keine Metachromasie, sondern färbt sich orthochromatisch himmelblau. Dagegen verhält sich die Metachromasie der Mastzellkörnung völlig identisch mit der des Mucins und Pseudomucins, und zwar sämtlichen sowohl roten wie blauen basischen metachromatischen Farbstoffen aller Farbstoffklassen gegenüber. Auch gegenüber Mucihämatein und Mucikarmin scheint keine prinzipielle Differenz zwischen Mucin und Mastkornsubstanz zu bestehen, womit aber nicht gesagt ist, daß Mastkörnungen aus Mucin bestehen müssen; viel eher scheint es, als ob die absolut basophilen Mastzellkörnungen als eine Art schleimig-lipoider Umwandlung weniger von Nucleoalbuminat als vielmehr von Plastin-Eiweißsubstanzen (Alkalialbuminaten?) bzw. von Lipoidverbindungen[1]) derselben (Eiweißlecithide des Spongioplasma) aufgefaßt werden müssen. Denn es sind ja außer Mucinsubstanz auch sonstige Basispongioplasmen (Protistenleiber) metachromatisch. Für eine solche Auffassung spricht vielleicht auch die Tatsache, daß bei der adjektiven Markscheidenfärbung nach E. Fränkel mit polychromen Methylenblau und Tannin die lipoiden Myelinscheiden eine ähnliche rote Metachromasie gegenüber dem blauen Farbstoff aufweisen.

Jedenfalls hat der Vorgang der metachromatischen Schleim- und Mastkornfärbung viel Ähnlichkeit mit dem physikalischen Prozeß der Fettfärbung insofern, als auch hier die durch Ammoniak befreite freie

1) Zu den lipoiden (myelinogenen [Albrecht]) Plastinsubstanzen gehört aber auch das Pyrenin der echten plasmatischen Nucleolen.

Karbinolbase physikalisch als solche gebunden wird, ohne durch die Gewebssäure zum Farbsalz rekonstruiert zu werden.

Zustandegekommen wird man sich demnach den metachromatischen Färbungseffekt an der Mastzellkörnung so zu denken haben, daß die mucinoide stark basophile (saure) Körnchensubstanz das basische Farbsalz des metachromen Farbstoffes ähnlich wie ein Alkali dissoziiert, und die so durch Dissoziation befreite gelbe oder rote Karbinolbase in ihrer (lipoiden?) Körnchensubstanz physikalisch, in starrer Lösung, bindet und aufnimmt ohne Restituierung zum Farbsalz: ähnlich wie aus alkalisiertem Toluidinblau die rote Base durch Chloroform ausgeschüttelt werden kann und hier als rote Base in Lösung bleibt.

Eine besondere kurze Besprechung verdient nur noch das besondere Verhalten der Mastzellkörnung gegenüber Unnas polychromen Methylenblau. Allerdings wird diese Färbung ja weniger zur Darstellung der Blutmastleukocyten gebraucht, jedoch ist sie von souveräner Bedeutung bei der tinktioriell differenzierten Darstellung der histogenen Mastzellen im Schnittpräparat, welch letztere gekörnten Amöbocyten oder ruhenden Klasmatocyten wir als Lymphocyten oder lymphoide Leukocyten im mastgekörnten Zustand auffassen. Da aber diese Gewebsmastkörnungen im übrigen sämtliche tinktorielle Reaktionen geben wie die Blutmastzellkörnungen, so darf man auch wohl annehmen, daß umgekehrt die Blutmastzellkörnungen sich dem polychromen Methylenblau gegenüber ebenso verhalten dürften wie die Gewebsmastzellen.

Letztere nehmen nun, ebenso wie die Blutmastzellen, aus einer neutralen, rein wässerigen Lösung von Pyronin, Acridinrot, Safranin, Neutralrot den roten Farbstoff in orangefarbiger Nüance auf, entsprechend dagegen Toluidinblau, Brillantkresylblau, Thionin, Methylviolett, Neutralviolett, Amethyst, Kresylechtviolett in roter bis bräunlicher Nuance; d. h. sie dissoziieren das betr. monacide Farbsalz und nehmen die befreite Karbinolbase nun in bloßer physikalischer Bindung (starrer Lösung) auf; Methylenblau dagegen und Fuchsin nehmen sie unverändert in blauer bzw. roter Nuance auf, vermutlich da deren Karbinolbase (im Gegensatz zur farblosen Leukobase) keine abweichende Nuance besitzt.

Aus alkalisiertem alten, rotstichigen Methylenblau (Sahli, Borrel, Manson, vor allem Unna) nehmen sie dagegen einen roten, durch Chloroform ausschüttelbaren Farbstoff (Nocht) in dieser roten Nuance auf. Sie erweisen sich hierbei ganz ebenso gefärbt, wie wenn man sie mit neutralem, nicht alkalisiertem Toluidinblau behandelt hätte.

Nach L. Michaelis soll es sich hierbei um einen bei der Alkalisierung des Methylenblau nach Berntsen bildenden besonderen neuen blauen basischen Farbstoff, das sog. Methylenazur handeln, dessen Karbinolbase jetzt ebenso in roter Nuance aufgenommen würde, wie dieses ohne weiteres mit der roten Karbinolbase des nicht vorbehandelten Tolnidin-

blau geschieht. Aber weder, wenn man Deckglas- oder Schnittpräparat mit Methylenazur I behandelt, noch mit Toluidinazur (eines bei der Alkalisierung oder Collargolbehandlung des Toluidinblau sich bildenden entsprechenden Produktes, nicht zu verwechseln mit der bloßen Karbinolbase des Tolnidinblau) tritt Rotfärbung der Mastgranula ein. Lediglich etwas leuchtender ultramarinblau erscheinen sie gegenüber der Färbung der Kerne mit diesen Azurfarbstoffen, welche letztere hierbei sich bloß in Marineblau (Pariser-, Berliner- oder Preußisch-blau) darstellen.

Auch bei Kombination des Azur mit Eosin in Form der Giemsa-Mischung erscheinen die Mastkörner keineswegs so leuchtend rot, wie es bei einfacher polychromer Methylenblaufärbung im Schnitt ohne Nachbehandlung und Gegenfärbung mit sauren Farbstoffen der Fall ist; vielmehr erscheinen sie auch hier nur in einem dunklen sehr schwach rötlichen Violett. Diese leichte metachromatische Abweichung kommt wohl zustande durch die Einwirkung des sauren Eosin auf die ultramarin gefärbten Körnungen. Mehr wie ein dunkles Violett erzielt man aber im Blutdeckglaspräparat auch nicht, wenn man in alkalischer Azurlösung färbt, oder mit Alaun oder schwacher Essigsäure nachbehandelt.

Aus diesem Grunde möchte ich mit Unna gegenüber L. Michaelis leugnen, daß es sich bei der roten Metachromasie der Mastkörnungen gegenüber Polychromblau um Azur und metachromatische Färbung der Körner durch Azur handelt, dessen Karbinolbase ja nur in dunklem, sehr schwach rötlichem Blauviolett aufgenommen wird, und möchte vielmehr dafür halten, daß wir es in besagtem Falle mit der Karbinolbase eines weiteren metachromatischen, des an und für sich sonst nur schwach färbenden und daher färberisch wenig zur Geltung kommenden und histologisch allgemein unbrauchbaren (weil amphoteren) Farbstoffes, des Methylenvioletts[1]), eines Oxychinonimides, zu tun haben, welches ebenfalls bei der Alkalisierung des Methylenblau als ein weiteres Derivat neben dem Azur gebildet wird. Weitere Versuche in dieser Richtung mit sonstigen amphoteren Farbstoffen wie Nilblau, Muscarin, Amidochinonen etc. müssen hierüber noch Aufschluß geben; dagegen kommt die metachromatische Färbung der azurophilen Granula sowie der Protistenkerne auf alle Fälle durch Färbung mittels Azur unter Mitwirkung des sauren Eosins und dadurch bedingte metachromatische Umstimmung des aufgenommenen blauen Farbstoffs in rot zustande.

Erwähnenswert ist weiter vielleicht, daß gewisse künstliche Elastinfarbstoffe, wie ich sie s. Zt. hergestellt habe, außer den elastischen Fasern und Membranen allein nur noch Mastzellkörnungen färbten (z. B. durch Eisenchlorid oder H_2O_2 erzeugte Oxydationsprodukte aus Naphtylendiamin + Orcin oder α-Naphthol).

1) Nicht zu verwechseln mit Tetramethylsafraninviolett.

Anhangsweise sei erwähnt, daß man bei Alaunhämatoxylinvorfärbung eines alkoholgehärteten Schnitts isolierte Mastzellkörnchenfärbung erhält durch Nachbehandlung mit Rhodamin S, einem roten kondensierten basischen nicht metachromatischen Baumwollfarbstoff.

Schließlich erübrigt es noch, kurz auf die allein durch das Azur bedingten spezifischen und zwar metachromatischen Färbungen einzugehen, denen wir in der morphologischen Hämocytologie begegnen. Es sind dies Substrate, die substantiv tinktoriell anscheinend bis jetzt allein[1]) durch das basische Azur (einen Sulfonfarbstoff) zur Darstellung gebracht werden können, sich somit basophil, aber spezifisch azurophil verhalten, und sich diesem Azur gegenüber außerdem accidentell auch noch metachromatisierend ausweisen.

Damit ist nicht gesagt, daß die färberischen Potenzen des Azurs nur auf diese betreffenden azurophilen Substrate beschränkt sein, daß das Azur nichts weiter wie diese Azurophilien zur Darstellung bringen kann. Azurblau als basischer Farbstoff färbt wie alle sonstigen basischen Farbstoffe alle basophilen Substrate, chromatischer wie plasmatischer Natur, außerdem aber außerdem auch noch (aber nur in Gegenwart von sauren Farbstoffen) die spezifisch azurophilen Substrate, die andere basische Farbstoffe nicht zur Darstellung bringen können; diese dann aber metachromatisch. Umgekehrt sind die spezifisch baso-azurophilen Substrate von allen basischen Farbstoffen allein nur durch Azurblau + Farbsäuren darstellbar [Neutrophilie im Sinne von M. Heidenhain s. u.]. Die gewöhnliche Metachromasie ist nur eine besondere Abart oder Form der allgemeinen Basophilie; sie ist zwar durch die besondere Natur bestimmter Substrate bedingt, macht sich aber bei entsprechend basophilen Substraten nur geltend bei besonders konstituierten basischen Farbstoffen, von deren besonderer Natur also in erster Linie das Zustandekommen oder Auftreten dieses Phänomens abhängt, welches, da die betreffenden Substrate auch von sonstigen nicht metachromen basischen Farbstoffen färbbar (wenn auch nicht metachromatisch färbbar) sind, somit nur eine besondere Form der allgemeinen Basophilie repräsentiert.

Die Azurophilie dagegen kann zwar auch nur durch den besonders konstituierten Azurfarbstoff (metachromatisch) dargestellt werden, ist aber in erster Linie durch die besondere Art der Substrate bedingt, welche ja durch andere basische Farbstoffe überhaupt nicht substantiv färbbar sind. Es handelt sich hier also um eine neue eigenartige Spezies von besonders chromophilen basophilen Substraten. Der Unterschied dieser spezifischen Chromophilie gegenüber der Spezifizität des Methylgrün ist, daß das basische Methylgrün überhaupt nur Nuclein anfärbt, nur vom sauren Nuclein dissoziiert werden kann, daß aber die Spezifizität der Azurtink-

1) Nach Ehrlich angeblich auch mittels Dimethylthionin möglich.

tion auf Seiten der spezifisch azurophilen Substrate liegt, die sich gegenüber den sonstigen basischen Farbstoffen achromophil verhalten.

	Basophiles Chromatin	Basophiles Plastin	Mucin metachromatisches Basoplastin	Azurophile Kern- und Plastinsubstrate (Protistenkerne, azurophile Granula)
Basische Farbstoffe	+	+	+	—
Basische metachromatische Farbstoffe	+	+	+ (metachromatisch)	—
Methylgrün	+	—	—	—
Azur	+	+	+ (metachromatisch)	+ (metachromatisch)

Zu den spezifisch azurophilen Substraten gehören einmal die Kerne der protozoischen Blutparasiten, die sich wie die Kerne aller Protisten, auch Bakterien, Hefen etc. weder durch Alaunhämatoxylin, noch sonstige saure oder basische substantiv verwendete[1]) Farbstoffe, speziell auch nicht durch Methylgrün färben lassen — auf deren Chemismus wir hier indes, da es sich dabei nicht um die Blutzellen selbst handelt, nicht weiter einzugehen haben[2]) — und zweitens vor allem die azurophilen Sekrettröpfchengranula der mononucleären Lymphocyten, Großen Lymphocyten (auch Myeloblasten, da bei Promyelocyten die Azurgranula neben den neutrophilen, basophilen und eosinophilen echten Granulis in Einer Zelle darstellbar sind) Leukosarkomzellen und lymphoiden Leukocyten (Splenocyten).

Dabei ist das Azurblau kein eigentlich metachromatischer Farbstoff im Sinne der oben aufgezählten roten und blauen basischen Farbstoffe, wenigstens nicht so stark metachromatisch wie jene; es steht gewissermaßen zwischen nicht metachromatischem Fuchsin und Methylenblau einerseits und metachromatischem Safranin, Akridinrot, Pyronin-, Neutralrot und Toluidinblau, Thionin, Kresylblau andrerseits.

So zeigt es bei Vitalfärbung des Blutes dieselben metachromatischen Kugeltröpfchen in Erythrocyten wie Polychromblau oder Kresylblau, dagegen färbt es Mucin und Mastzellgranula, die Testobjekte der Metachromasie, nicht oder nicht so metachromatisch wie Thionin und Toluidinblau.

Andrerseits weisen die spezifisch azurophilen Substrate, die Azurgranulationen der lymphoiden Zellen und die Protistenkerne ihre ausgesprochene Rotfärbung nur bei Gegenwart von sauren Farbstoffen auf. Es ist also wohl der Mechanismus dieser Azurmetachromasie ein anderer wie der der Schleimfärbung; es scheint sich hier nicht um eine einfache physikalische Adsorption der Farbbase zu handeln, sondern um spezifische

1) Adjektiv aber durch Eisenhämatoxylin (Weigert, Heidenhain, Benda).
2) Cfr. hierzu Pappenheim, Berl. klin. Wochenschr. 1902, No. 47.

chemische Bindung, aber unter dem umstimmenden Einfluß der Farbsäure gegenüber der basophil-azurophilen Gewebshaptophorie oder gegenüber der zustande gekommenen salzartigen Verbindung aus azurophilen Granulationen + Azur, wobei die Farbsäure teils nachträglich fixierend und mit der azurgefärbten Gewebssäure eine Tripelverbindung bildend wirkt, teils die Nuance der gewebssauren Azurverbindung avivierend beeinflußt.

Leuchtend rot metachromatisch und somit spezifisch azurophil erweisen sich somit bei geeigneter Fixierung und vor allem bei simultaner Anwendung einer sauren Gegenfarbe (Eosin) in Gestalt der Romanowsky-färbung (nach Giemsa) allein nur die Azurgranulationen sowie die Kerne der Protisten. Bloß violettrot dagegen erscheinen bei dieser Färbung im Schnittpräparat sowohl wie im Deckglas die groben Mastzellkörnungen (s. o.), doch nie so leuchtend rot wie diese Azurgranula[1]), während sie mit Azur allein ohne Eosin- nur ultramarinblau werden. Ferner sind die Azurkörnungen nie mit Toluidinblau oder sonstigen basischen metachromatischen Farbstoffen darstellbar, während umgekehrt Mastkörnungen auch durch einfaches Azur wenn schon nicht rot, sondern nur ultramarinblau gefärbt werden, und ihre Metachromasie gegenüber den andern eigentlich metachromatischen Farbstoffen schon ohne differenzierende Behandlung mit Säuren (Tannin, Pikrinsäure) oder sauren Farbstoffen (Eosin) erkennen lassen.

Übrigens tritt, wie gegenüber den Mastzellkörnungen, bei Gegenwart von Eosin (auch beim Fehlen jeglicher Methylenblaugegenwart, also bei bloßen Gemischen aus Azur I + Eosin) eine gewisse Metachromasie nach violettrot hin auch bei den gewöhnlichen Zellkernen unter Azurfärbung auf; indes ist diese Metachromasie (kenntlich an der Farbabweichung gegenüber den blau gefärbten Plastinsubstanzen) eben lange nicht so stark wie bei den spezifisch azurophilen Substraten: sie tritt zwar ebenfalls bei Säuregegenwart auf, betrifft aber keine spezifisch azurophilen Substrate: denn die Chromatinsubstanzen sind sowohl mit sonstigen basischen Farbstoffen färbbar, als auch ametachromatisch und orthochromatisch gegenüber bloßem Azur bei gleichzeitigem Fehlen von Farbsäure. Auch befällt diese fakultative Zellkernmetachromasie nur die Kerne der Leukocyten, namentlich und ganz besonders hochgradig die der phylogenetisch oder ontogenetisch tiefer stehenden uninucleären und amblychromatischen Elemente (Große Lymphocyten und lymphoide Leukocyten): indes ist sie auch bei kleinen Lymphocyten und polynucleären Leukocyten, wenn auch weniger, ausgesprochen: sie scheint dagegen zu fehlen bei Erythroblasten und Plasma(Reizungs)zellen. Bei den lymphoid-basophilen Zellen erscheint auf diese Weise ein violettrotes Chromatingerüst auf

1) Dagegen erscheinen die Mastkörnungen im Schnitt- und Deckglaspräparat leuchtend violettrot bei Anwendung von Tolnidinblau oder Polychromblau und zwar dann schon ohne Differenzierung mit sauren Farben.

blauem Parachromatingrund (oft neben blauen basophilen Nucleolen). Bei polynucleären Leukocyten ein violettrotes Chromatingerüst mit eosinrötlichen Oxychromatinlücken: bei den polychromatischen Erythroblasten und Reizungszellen ein blaues Chromatin undeutlich abgehoben vom blauen Parachromatin, bei den orthochromen Erythroblasten ein blaues Kerngerüst auf oxyphilem Grund.

Man hat das Azur vielfach wegen seiner Beziehungen zu den Kernen der Protisten als Kernfarbstoff und Reagens auf Nuclein und Chromatinsubstanz schlechthin angesprochen. Dieses ist unrichtig, da alle basischen Farbstoffe, nicht nur das Azur allein, Kernsubstanzen anfärben können, wie übrigens ja auch saure Farbstoffe dieses tun. Die bloße Färbbarkeit im Azur spricht also keineswegs für Nucleinstoff (basophile Punktierung der Erythrocyten), zumal ja auch lymphoide Zellplasmen, Bakterien- und Protistenleiber sich in Azur färben. Aber auch die Metachromasie gegenüber dem Azur ist kein unbedingtes Zeichen für die Nucleinnatur, wie die Mastzellgranula und speziell die Azurkörnungen beweisen. Überhaupt besteht dem Azur gegenüber eine erhebliche Differenz im Chemismus der Protisten- und Metazoenkerne. Die Protistenkerne werden durch diesen Farbstoff leuchtend rot gefärbt, und zwar nur bei obligatorischer Anwesenheit saurer Farbstoffe, während die Zellkerne der Leukocyten schon ohne weiteres und zwar blau, bei Säuregegenwart aber nur mehr oder weniger bläulich violett gefärbt werden. Auch sonst besteht eine erhebliche Differenz zwischen dem Chemismus der Protozoen- und Metazoenkerne. Es verhalten sich nämlich die Protistenkerne i. G. zu den Metazoenkernen sonstigen Kerntinktionsmitteln (basischen Farbstoffen, Methylgrün, Alaunhämatoxylin) gegenüber völlig ablehnend, während Metazoenkernchromatine durch all diese Mittel schon ohne weiteres angefärbt werden.

Immerhin könnte zur Deutung der Azurgranulation an eine Art Chromidialversprengung gedacht werden, etwa seitens des dem Blepharoplasten der binucleaten Infusorien entsprechenden, somatisch-kinetischen Zentrosomen-Zentriols (eine Deutung, welche bei ihrem völlig abweichenden tinktoriellen Verhalten für die basophile Punktierung der Erythrocyten überhaupt nicht einmal in Frage kommen dürfte, denn die basophile Punktierung erscheint bei dieser Färbung blau, wie die lymphoiden Spongioplasmen und die Nucleolen. Da die Erythroblasten auch keine Nucleolen besitzen, so dürfte die Punktation auch nicht auf diese karyogene Basiplastinsubstanz zu beziehen und mit Keratohyalinkörnchen zu analogisieren sein). Gegen allgemeine Chromidialversprengung etwa seitens des generativen Hauptkerns spricht aber, daß die Azurkörnung nicht violettrot wie die Lympholeukocytenkerne, sondern leuchtend rot ist, nur bei Gegenwart saurer Farbstoffe auftrit, und nicht, wie die Leukocytenhauptkerne, durch Methylgrün und sonstige basische Farbstoffe oder Alaunhämatoxylin tingibel ist. Allenfalls wäre an chemisch völlig unge-

wandeltes Chromatin zu denken; immerhin ist es aber näher liegend, auch die Azurgranula, statt sie als versprengte karyogene oder nucleoläre Chromidien und granulogene Vorstufen der echten Leukocytenkörnchen zu deuten, sie eher, wie die ebenfalls azurophil-metachromatischen Einschlußkörper der mononucleären Meerschweinleukocyten, einfach als Sekrettröpfchen aufzufassen, die, ähnlich wie sonstige lipoide und muköse Derivate des albuminösen Protoplasma, die Karbinolbasen basischer Farbstoffe nur physikalisch binden und so, falls eben die Karbinolbase vom Farbsalz abweichende Nuance besitzt, eine Metachromasie erkennen lassen. Von der gewöhnlichen Metachromasie der Mucins und der Mastkörnungen weicht die hier beschriebene eben insofern ab, als sie, ähnlich wie Protistenkerne, speziell und spezifisch nur in Azur tingibel ist und nur in Gegenwart saurer Farbstoffe zum Ausdruck kommt. Ihre größte Ausbildung zeigen diese, von uns einstweilen als Sekretgranula aufgefaßten Azurkörnungen bei den lymphoiden Leukocyten des Meerschweinchens in Form der ihnen hier in Allem äquivalenten Kurloffschen paranucleären Einschlußkörper, mit denen sie auch alle sonstigen tinktoriellen Reaktionen, namentlich auch die der Vitalfärbung teilen.

Der letzte Vorteil schließlich und vielleicht das Hauptergebnis, das wir der Verwendung basischer Anilinfarbstoffe als Kerntinktionsmittel verdanken, ist die Aufdeckung und Kenntlichmachung von „neutrophilen“ Gewebsbestandteilen neben den amphophil-basophilen, amphophil-oxyphilen und absolut basophilen, und oxyphilen. Auch die Feststellung der Existenz eines derartigen chromophilen Verhaltens verdanken wir Ehrlich, der bei der Verwendung und Erprobung der von ihm zuerst zusammengesetzten neutralen Farbgemische sogleich das Vorhandensein auch neutrophiler Substrate entdeckte.

Ein aus basischen und sauren Farbstoffen zusammengesetztes „neutrales“ Farbgemisch enthält reversible neutrale Verbindungen in dynamischem Gleichgewicht befindlich, nämlich neben Molekülen neutralen Farbstoffes (eines Farbsalzes aus Farbbase und Farbsäure) noch Moleküle freier Ionen des dissoziierten Neutralfarbstoffes, also Moleküle freier Farbbasen und Farbsäure. Ein solches Neutralgemisch wirkt färberisch so, daß eine itio in partes der basischen und sauren Komponenten zu den amphophil-basophilen und oxyphilen Substraten statthat, deren chemische Chromophilie eben auf diese Weise erforscht wird, während drittens die neutrophilen Substrate den undissoziierten Neutralfarbstoff als solchen aufnehmen. Neutrale Farbgemische sind also Reagentien auf Basophilie und Oxyphilie und zugleich drittens Darstellungsmittel der Neutrophilie.

Allerdings erscheint die Verbreitung solcher neutrophiler Receptoren sowohl in der Histologie überhaupt als des besonderen in der morphologischen Hämatologie äußerst beschränkt zu sein. Hier sind es eigent-

lich nur die Spezialgranulationen der Leukocyten gewisser weniger Tierklassen, welche ein solches neutrophiles Verhalten erkennen lassen.

Wie wir bei den sonstigen nicht spezialkörnigen Leukocyten-Granulationen die reifen absolut basophilen oder oxyphilen von ihren unreifen Vorstufen, den nicht absolut basophilen und oxyphilen, sondern vielmehr amphophil-basophilen und amphophil-oxyphilen (cyanophilen) färberisch unterscheiden gelernt haben, so müssen wir auch unter den neutrophilen Granulationen die absolut oder eigentlich neutrophilen Körnungen im engeren Sinne von bloß amphophil-neutrophilen Körnungen unterscheiden.

Erstere sind bisher nur erst bei wenigen Tierspezies festgestellt worden, so beim Menschen, Affen, Hund und Schwein. Dagegen haben viele Tiere Spezialleukocytengranula, die sich außer mit komplexen neutralen Farbstoffen auch daneben noch bei Singulärfärbungen bald in basischen, bald in sauren, bald in karyophilen und plasmophilen Farbstoffen färben lassen, also amphophil-neutrophil sind[1]) (H. Hirschfeld), so daß v. Niegolewsky die Neutrophilie überhaupt als weit verbreitete Eigenschaft der spezialkörnigen Leukocytengranulationen erklären konnte. Erwähnt mag übrigens werden, daß reife aber zu schwach fixierte oxyphile α-Granula polynucleärer Eosinophiler ebenfalls gelegentlich in Neutralfarben tingibel sind, während die unreifen α-Granula in Myelocyten und die degenerierten α-Granula in Leukocyten (ebenso wie die amphophilen Spezialgranula des Meerschweinchens) amphophil-cyanophil (nach Güthig polychromophil) in dunklen sauren (Indulin, Wasserblau) oder auch dunklen basischen Farbstoffen färbbar sind und so das Vorkommen von zweierlei Kornarten in derselben Zelle vortäuschen.

Ferner ist zu erwähnen, daß auch die neutrophilen Spezialgranula des Menschen durch gewisse Degenerationen oft eine chemische Umwandlung erleiden und alsdann auch allein in sauren Farbstoffen (Eosin, Wasserblau) färbbar werden, z. B. u. a. im gonorrhoischen Eiter, wo sie dann von echten Eosinophilen auseinandergehalten werden müssen. Zumal bei Methylenblau-Eosinfärbung nehmen sie, mehr noch wie bei Triazid, schon unter gewissen normalen Umständen oft mehr die reine saure als die neutrophile Farbnuance auf, bzw. scheinen wenigstens mehr des sauren als des basischen Farbstoffes aufgenommen zu haben, so daß sie mehr violettrot als bläulichviolett erscheinen. Auch hier tritt bei höherer

1) Bei Färbung mit zusammengesetzt heterogenen neutralen Farbgemischen wird hierbei natürlich stets nur die Neutrophilie hervortreten, und es bedarf noch kontrollierender Singulärfärbungen, um festzustellen, ob andere noch fakultative Basophilie und Oxyphilie vorhanden ist. Dagegen haben wir sonstige amphophile Granulationen bekanntlich nicht nach ihrem Verhalten gegenüber homogenen Singulärfärbungen, sondern gegenüber Farbgemischen in amphophil-basophile und amphophil-oxyphile eingeteilt. Diese Substrate färben sich bei Singulärfärbungen sowohl mit sauren wie mit basischen Farbstoffen, zeigen aber auch bei Färbung mit heterogenen Farbgemischen keine Neutrophilie, sondern eine Prävalenz zu nur Einer Komponente des Gemisches.

Fixation eine Dichtung des Substrats und erhöhte Erythrophilie ein. Diese erythrophilen Neutrophilen sind zu unterscheiden von den amphophil-pseudoeosinophilen Granulationen der Kaninchenleukocyten, ferner von gewissen feinkörnigen (degenerierten) eosinophilen Granulationen leukämischer Blutzellen.

Schließlich sind auch bei den Leukocyten mit absolut nur neutrophilen Granulis innerhalb derselben Zelle mehr dunklere und etwas gröbere cyanophile von der Mehrzahl der reifen feinspitzigen und mehr erythrophilen Körnchen zu unterscheiden.

Es ist klar und liegt in der Natur der Sache, daß die Neutrophilie, d. h. die neutrophilen Substrate, speziell Granulationen, nur bei gleichzeitiger Verwendung von basischen und sauren Farbstoffen darstellbar sind, nicht also bei Sukzessivfärbungen von basischen und sauren, oder sauren und basischen Farbstoffen, und erst recht nicht bei kombinierten Singulärfärbungen von nur basischen oder nur sauren Farbgemischen.

In dieser Hinsicht sind also die in Rede stehenden neutrophilen Substrate, bzw. ist der Begriff der hier zu definierender Neutrophilie wesentlich verschieden von der Chromophilie gewisser Substrate (gestreifte Muskulatur), denen M. Heidenhain eine Neutrophilie deshalb zuschreibt, weil sie, nach vorangegangener Vorfärbung mit gewissen sauren Farbstoffen (Thiazinrot), sich noch mit basischen Farbstoffen nachfärben. Ein solches Verhalten ist, chemisch genau genommen, eine Oxyphilie, denn direkt findet nur eine Affinität und Färbung gegenüber sauren Farbstoffen statt und erst dadurch, daß der primär verwandte saure Farbstoff als Beize für einen nachfolgenden ihn avivierenden basischen Farbstoff wirkt, eine indirekte adjektive Färbung mit basischen Farbstoffen ermöglicht, entwickelt und bildet sich auf der Faser selbst ein neutraler Lack oder ein lackartiger Neutralfarbstoff. Es ist dieses also nur eine adjektive basische, und eine sukzessive Neutralfärbung; direkt und substantiv wirkt nur der primäre saure Farbstoff. Es ist eine Art Lackentwicklung auf der Faser, nur daß man nicht mit Beize, sondern mit sauren beizenden Farbstoffen vorbehandelt hat. In diesem Sinne sind schließlich alle substantiven sauren Baumwoll(Zellulose)farben (Salzfarben) [Kongorot, Benzoazurin, Benzopurpurin, Azoblau, Trypanrot] Beizen für basische Farbstoffe, und mit ihrer Hilfe (etwa in Verbindung mit Tannin oder Brechwein) mag es wohl auch noch einmal gelingen, eine elektive indirekte Färbung mit basischen Farbstoffen dort zu ermöglichen, wo diese direkt nicht ansprechen, saure Farbstoffe aber zu diffus und zu wenig spezifisch färben. In ähnlicher Weise aviviert Benda seine Alizarinfärbung durch nachfolgendes Toluidinblau oder Thionin. Umgekehrt aber kann man auch durch nachträgliche Fixation eines angefärbt habenden basischen Farbstoffes mit sauren Beizen (Phosphorwolfram-Phosphormolybdänsäure, Uranacetat, Tannin, Pyrogallol), oder statt dessen mit sauren beizenden Farb-

stoffen (Eosin[1]), Pikrinsäure) diesen auf der Faser selbst in einen neutralen Lack verwandeln (Bethe, Dogiel).

Demgegenüber verhalten sich die eigentlichen neutrophilen Granulationen insofern andersartig, als sie nicht bei sukzessiver Behandlung mit basischen und sauren Farbstoffen auf sich einen neutralen unlöslichen Lack bilden, sondern aus einem neutralen Gemisch selbst simultan beide Komponenten gleichzeitig aufnehmen.

Hinsichtlich der chemischen Theorie dieser Neutrophilie, der Frage, wie wir uns den Mechanismus der neutralen Farbstoffaufnahme vorzustellen haben, ist diese eben erwähnte Tatsache jedenfalls wohl von gewisser Bedeutung. Denn es ist mit mehreren bzw. drei oder vier Möglichkeiten hierbei zu rechnen: einmal die Receptoren der neutrophilen Substrate sind eigentlich auch nur entweder oxyphil oder basophil, wie das bei allen sonstigen färbbaren albuminösen Substraten der Fall ist und auch bei den neutrophilen Substraten von Heidenhain; dann wäre die Aufnahme eines zweiten „kompletierenden“ und den ersten avivierenden basischen oder sauren Farbstoffes zu dem eigentlichen primär und direkt anfärbenden „beizenden“ Farbstoffamboceptor nur etwas Zufälliges, Accidentelles, nicht Notwendiges. Die basophile oder oxyphile prävalierende Gruppe des neutrophilen Substrats dissoziierte, wie auch sonstige basophile oder oxyphile Substrate, den neutralen Farbstoff ebenso wie jedes andere basische oder saure Farbstoffsalz, und verbände sich direkt nur mit der adäquaten Komponente desselben. Oder zweitens es existierte eine neben basophilen und oxyphilen dritte neue Form eigentlich neutrophiler Receptoren an gewissen Substraten, die dann zu eignen, neuen, ihnen entsprechenden, d. h. also entgegengesetzten „neutralen“ Haptophoren des Farbstoffes Affinität hätten. Ein solcher Chemismus wäre allerdings nicht wohl vorzustellen. In der Chemie gibt es nur elektrochemisch differente, mehr oder weniger stark positive oder negative, basische oder saure Gruppen. Elektrochemisch völlig indifferente gesättigte oder esterisierte Gruppen sind mehr oder weniger nur abgeschwächt oder ohne jede chemische Avidität, Affinität und Aktivität, und es ist schwer vorzustellen, wie eine neutrophile elektrochemisch neutrale Gruppe und das aktive antipolar konträre Gegenstück einer solchen neutralen Gruppe beschaffen sein müßte.

Es bleibt dann drittens noch möglich, daß das färbbare neutrophile Molekül des Granulums selbst in sich gewissermaßen neutral, völlig äquilibriert amphoter ist, d. h. mosaikartig nebeneinander einzelne freie basische und saure Gruppen gemischt in gleicher Zahl und Stärke besitzt, ohne daß also die basischen oder die sauren Gruppen überwiegen. In diesem Fall wäre es wohl denkbar und möglich, daß hier die üblichen

[1]) Cfr. oben Azur in Protistenkernen.

ausgesprochen kräftigen basischen oder sauren Farbstoffe mit reichlichen basischen und sauren auxochromen Haptophoren bei singulärer Färbung nicht ansprechen, daß also zur singulären Färbung dieser so beschaffenen besonderen Substrate mit abgeschwächter Chromophilie nur übrig bleiben, entweder einfache sehr schwach basische und saure Farbstoffe (Monamine, Monophenole) mit wenig haptophoren Seitengruppen, wie sie für gewöhnlich in der Praxis nicht benutzt werden, die außerdem, wann und wo sie haften, nur sehr schwach und unecht anfärben würden, selbst also in diesem Falle; oder aber ferner einfache in sich neutrale amphotere Farbstoffe wie Amidooxyfarben, Amidochinone und Oxychinonimide (z. B. Muscarin, Methylenviolett, Indophenol). Auch über das Verhalten dieser seltenen und in der histologischen Technik auch sonst noch gar nicht eingeführten Farbstoffe den neutrophilen Granulis gegenüber, ist bisher so gut wie nichts festgestellt. Jedenfalls würde auch hier seitens Eines einfachen Farbstoffmoleküls der gleichzeitige Angriff durch zwei verschiedene entgegengesetzte Gruppen erfolgen, wobei die basischen Gruppen in die basophilen Receptoren, die sauren in die basischen Gruppen des neutrophilen Substrates chemisch eingreifen würden. Ähnlich und nach dieser Analogie würde man sich die Färbung mit einem komplexen aus zwei Farbstoffen sich zusammensetzenden neutralen Farbstoff vorstellen müssen, der an jeder seiner Komponenten noch freie ungebundene saure und basische Gruppen zur Disposition hat, so daß basische und saure Gruppen gleichzeitig vom komplexen Mülekül dieses Neutralfarbstoffes aus in den Substratreceptoren eingreifen. Es wird also hierbei das undissoziierte Neutralfarbsalz in toto als Salz, aber chemisch gebunden. Ob und in wie weit dieses der Fall ist, werden wir bei der Betrachtung der chemischen Konstitution der Neutralfarbstoffe zu begutachten haben. Während die neutrophile Färbung bei den Substraten von M. Heidenhain einem sukzessiven adjektiven Beizvorgang ähnelt, oder der Vorstellung, die Ehrlich über die Wirkung des komplexen Hämolysin bzw. des Amboceptor auf die Erythrocyten hegt, würde dieser eben hier besprochene letztere Vorgang der substantiven Simultanfärbung mit zwei Farbstoffen sich mehr der Vorstellung Bordets über den Mechanismus der Hämolysinwirkung annähern, oder dem Peptonisierungsvorgang des Eiweißes mit der gleichzeitigen Einwirkung von Pepsin und Salzsäure auf Eiweiß.

Schließlich wäre noch mit der Möglichkeit zu rechnen, daß der neutrale Farbstoff selbst als solcher indissoziiert, aber nicht chemisch, sondern in seiner Totalität als Farbsalz, und zwar physikalisch an sein neutrophiles Substrat gebunden wird. Dieses würde der Fall sein, wenn sich innerhalb des Farbsalzes basische und saure Gruppen beider Farbstoffkomponenten gegenseitig völlig absättigten, so daß keine Gruppen frei bleiben. Dann aber müßten die neutrophilen Substrate eigentlich

auch durch die Baumwollsalzfarben (Kongorot) färbbar sein, was nicht der Fall ist.

Wir hätten also folgende vier Möglichkeiten:

1. die uneigentliche Neutrophilie im Sinne Heidenhains: sie wäre nur eine Abart der amphophilen Basophilie oder Oxyphilie; d. h. eine Art von Receptoren prävalierte im amphophilen, uneigentlich neutrophilen Substrat;
2. eine spezifische Neutrophilie auf neutrale indifferente Haptophore abgestimmt. Bisher unvorstellbar;
3. gleichzeitige Besetzung durch basische und saure Gruppen Eines oder zweier Farbstoffe. Die neutrophilen Substrate beständen denn aus einem mosaikartigen Nebeneinander freier und gleichstark avider basischer und saurer Receptoren. Auch die gewöhnlichen Eiweißmoleküle sind amphoter, werden aber im Gemisch basischer und saurer Farbstoffe stets nur durch Eine Komponente dieses Gemisches gefärbt;
4. physikalische Bindung eines völlig neutralisierten Farbsalzes ohne freie Receptoren.

Welche dieser Möglichkeiten im Bau des neutrophilen Moleküls realisiert ist, bei dessen direkter analytischer Betrachtung wir nur auf Vermutungen angewiesen sind, dieser Feststeellung werden wir am nächsten auf indirektem Wege beikommen, bei der jetzt folgenden Betrachtung der chemischen Konstitution der Neutralfarbstoffe und der chemischen Vorgänge bei der Bildung solcher Neutralfarbstoffe.

Aus der theoretischen Färbelehre sei zu dem Zweck an folgende Haupttatsachen kurz erinnert [1]).

Alle künstlichen Teer- oder Anilinfarbstoffe sind organischer und zwar aromatischer Natur [2]) und kommen als Salze, sog. Farbsalze, in den Handel, in welcher Form sie tinktoriell, ebenso wie die Salze der Alkaloide pharmakodynamisch, besser wirksam sind, als die freien Farbbasen und Säuren, da sie erst in ihrem wässerigen Lösungsmenstruum dissoziiert und so gewissermaßen gerade in statu nascendi, im Zustand der Befreiung und Ausfällung, in Wirksamkeit geraten; auch sind sie als Salze leichter löslich denn als freie Basen und Säuren. Man unterscheidet unter ihnen basische oder saure Farbstoffe, je nachdem ihr aktiv färbendes Prinzip in elektrochemischer Beziehung basischen oder sauren Charakter hat, eine Base oder Säure ist. Ein basischer Farbstoff ist also ein Farbsalz, bestehend aus der Verbindung einer Farbbase mit einer färberisch indifferenten Säure. Dagegen bezeichnet man salzartige Verbindungen aus Farbsäuren + Alkali als saure Farbstoffe.

1) Alles Nähere in meinem Grundriß der Farbchemie.

2) Auch heterozyktische Pyrrol- und Indolfarbstoffe sind bekannt.

Genau genommen ist es unkorrekt, die Farbstoffe als basische und saure zu unterscheiden, ebenso, wie es unwissenschaftlich wäre, alle lebenden Kreaturen in Männchen und Weibchen einzuteilen. Vielmehr sind die Farbstoffe nicht nach dem elektrochemischen Charakter ihrer Haptophorie sondern in erster Linie je nach der Natur ihrer chromophoren Gruppe in verschiedene Klassen (Phenylmethane, Azine etc.) einzuteilen, und bei jeder dieser Klassen sind dann sekundär basische und saure Derivate zu unterscheiden. Die Basicität oder Acidität des Farbstoffes resultiert dann aus der Art und Natur der an den chromophoren Kernen (Chromogen)[1]) sitzenden basischen oder sauren haptophoren Gruppen, welche die chemische Verankerung besorgen und dem eigentlich farbbildenden Kern erst chemisch differenten Charakter verleihen, durch den der gefärbte Körper auch aktiv färbend, zur Verankerung mit dem zu färbenden färbbaren Substrat geeignet wird. Mittels dieser basischen oder sauren Seitenketten verankert sich der saure oder basische Farbkörper sowohl mit Basen oder Säuren zu Farbsalzen, wie auch, bei der Färbung selbst, mit der Gewebssäure oder den Amidogruppen im Eiweißmolekül der (amphoteren als Amidokarbonsäure aufzufassenden) animalen Faser.

Farbbasen gibt es nur in Einer Form, d. h. alle basischen Farbkörper, welcher Klasse von Farbstoffen sie auch angehören mögen, sind stets und immer nur Amidoprodukte, Amine; an dem Chromogen sitzen Amidogruppen als basische Haptophore und verwandeln durch ihren Eintritt ins Molekül so das gefärbte Chromogen dadurch in einen basischen Farbkörper. Dieses sind also die eigentlichen Anilinfarbstoffe die basischen Rosaniline, Chrysaniline, Flavaniline etc.

Die basischen Farbstoffe sind somit Chloride, Sulfate, Acetate oder Nitrate dieser gefärbten basischen Amine. Die Wasserstoffe der Amidogruppen können substituiert und die basischen Amidogruppen somit alkyliert, phenyliert, acetyliert oder sonst in ihrer freien Basicität beschränkt und abgestumpft worden. [Bei fünfwertigem Stickstoff der Chinonimide redet man hier von Ammoniumbasen.]

Die Farbbasen sind zugleich die Grundlage, aus der die Farbsäuren resultieren. Substituiert man die ganze Amidogruppe durch die saure Oxygruppe, das Hydroxyl, so resultieren die primären Farbsäuren oder Farbphenole.

Behandelt man die Farbbasen oder Farbphenole nicht in der Kälte mit H_2SO_4 oder HNO_3, sondern in der Wärme, so resultieren nicht Chloride etc. der Farbbasen, sondern die Farbbasen werden im Benzol- oder Naphthalinkern selbst jodiert, nitriert oder sulfuriert, in dem ein Rest der Salpetersäure oder ein Sulforadikal ins Molekül selbst eintritt.

1) Die Chromogene sind einfache oder einfach verkuppelte Benzol-, Naphthalin- und Chinolinringe, oder repräsentieren doppelt verkuppelte Benzol-, Naphthalin- und Chinolringe und als solche dann also komplexe Pyronin-, Akridin-, Azin-, Oxazin-, Xanthon- und Anthracenringe.

Auf diese Weise entstehen die Nitroaniline und Nitrophenole, ferner die Sulfofarbstoffe oder sog. Sulfosäuren, und zwar die Amidosulfo- und die Oxysulfoprodukte, je nachdem ein basisches Amin oder ein primärer Farbphenol nitriert bzw. sulfuriert wurde. Desgleichen unterscheidet man durch Hinzutritt von Karboxylgruppen organischer Karbonsäuren Amido- und Oxykarbonsäuren.

Durch den Eintritt von nur Einer Sulfogruppe werden die stärksten Farbbasen mit noch soviel Amidogruppen sofort zu Farbsäuren verwandelt und ihre Basicität sowie die Spezifität ihrer Chromophorie (Seidenfärbvermögen) nivelliert, abgeschwächt oder meist gänzlich aufgehoben[1]). Alle Sulfosäuren aller Farbstoffgruppen verhalten sich färberisch ebenso gleich wie alle basischen Farbamine. Durch diese im Prinzip färberische Gleichheit aller basischen Farbamine einerseits, aller sauren Farbsulfosäuren andrerseits [deren erstere Seide, Kern-(Chromatin) und basophile Plastin-Substanz) deren letztere diffus Seide und Wolle Kern-(Oxychromatin) und Plasma-Substanz färben], wird die Natur der chromophoren Gruppe für den chemischen Färbungseffekt irrelevant und von dem Charakter der haptophoren Gruppen überstimmt, die allein färberisch maßgebend bleiben; aus diesem Grunde kann man praktisch in der histologischen Färberei die Farbstoffe schlechthin in basische Farbamine (mit freier oder alkylierter Amidogruppe) oder Farbsäuren einteilen. Bei den Nitrofarbstoffen und Karboxylfarbstoffen (Farbkarbonsäuren) sind die Oxyprodukte natürlich eo ipso sauer; bei den nitrierten oder karboxylierten Aminen aber hängt der definitive Charakter des resultierenden amphoteren Nitro- und Karboxylproduktes des Nitroamins oder der Amidokarbonsäure ab von der Prävalenz in Stärke und Zahl der konkurrierenden basischen und sauren Gruppen. Basisch sind z. B. Chromgrün, Rhadamin, Methylengrün[2]). Resultiert ein saures Produkt, so verhält sich auch dieses im Prinzip färberisch gleich den sauren Amido- und Oxysulfofarbstoffen, den sauren Farbstoffen par exellence. In diesem Sinne verhalten sich also schließlich alle sekundären Farbsäuren im Prinzip färberisch gleich.

Die so durch Sulfurierung, Nitrierung und Karboxylierung aus den Farbphenolen oder primären Farbsäuren, sowie die durch Sulfurierung (event. Karboxylierung und Nitrierung) aus Farbbasen entstehenden sauren Produkte nennt man sekundäre Farbsäuren.

---

1) Aufgehoben wird dadurch die trypanizide Giftigkeit der Phenylmethane (Ehrlich) sowie das spezifische Elastin-Färbevermögen der Unnaschen und Weigertschen Elastinfarbstoffe (Pappenheim); aufgehoben wird ferner das „vitale Färbungsvermögen", der allein zu dieser Art Färbung [Lipoidlöslichkeit, Overton] geeigneten alkylierten Ammoniumbasen und der ebenfalls auch geeigneten Amido-Ammoniumfarbstoffe (Tolnidinblau, Nilblau, Neutralrot).

2) Nitroprodukt des Methylenblau, nicht zu verwechseln mit Methylgrün.

Weiter können Farbstoffe im Phenolkern Halogenreste aufnehmen (die Chlor-, Jod-, Brom-Fluoresceine oder Eosine); ferner können Farbbasen an der Amidogruppe nicht nur mit Säuren zu Salzen verankert werden, sondern auch alkyliert und phenyliert (und diazotiert)[1], und ebenso Farbphenole in der OH-Gruppe zu Estern alkyliert, benzoylisiert und acetyliert werden. Durch letzteren Vorgang wird aber die Basicität und Acidität nicht völlig neutralisiert, sondern nur abgeschwächt.

Es resultieren also die eigentlichen sekundären Farbsäuren durch Eintritt von anorganischen Nitro-, Sulfogruppen oder organischer Karboxylsäure-Reste in den farbbildenden Kern einer Farbbase oder einer primären Farbsäure[2], und stimmen dadurch den primär vorhandenen basischen Charakter um, bzw. verstärken einen primären sauren Charakter. Durch den Eintritt dieser starken Säurereste geht die Salzbildung zumeist von den primären basischen und sauren Haptophoren auf diese „salzbildenden" Gruppen über. In den primären Farbbasen und Farbsäuren war die Amido- und Oxygruppe allein salzbildend. In den sekundären Produkten werden es nun diese neuen Säureradikale; die Amido- und Oxygruppen behalten nur noch auxochromen Wert, d. h. verstärken (positiv oder negativ) den sauren oder basischen Charakter der sauren (Karboxyl-, Keton-, Chinon) oder basischen (Azo-, Azin-, Chinonimid) chromophoren Gruppe des Chromogens. Während es also nur eine Art von Farbbasen (Amine und alkylierte Amine) gibt, gibt es so 4 Arten von Farbsäuren (Phenole und veresterte Phenole (primäre Säuren); Sulfosäuren, Nitrokörper und Karbonsäuren (sekundäre Säuren)). Nur die Nitrogruppe macht eine Ausnahme, indem sie nicht die Haptophorie, sondern die Chromophorie an sich reißt: sie wirkt nicht salzbildend, sondern den Charakter der basischen Haptophore bzw. des Chromophors umstimmend oder den des sauren verstärkend; bei Nitroanilinen und Nitrophenolen erfolgt die chemische Verankerung nach wie vorher bei den nicht nitrierten Ausgangsprodukten an der Amido- oder Oxygruppe. Dagegen bei den Amido- und Oxysulfo- und Oxykarbonsäuren übernimmt jetzt die Sulfo- und Karboxylgruppe die haptophore salzbildende Verankerung, während die Amido- und Oxygruppe nunmehr nur subsidiär auxochrom, die Haptophorie und den vorhandenen sauren Charakter positiv oder negativ unterstützend wirkt. Bei den amphoteren Amidokarbonsäuren mit dem nur schwach sauren Karboxylrest kann bei Prävalenz des basischen Charakters auch die Amidogruppe direkt salzbildend bleiben.

Während somit basische Farbstoffe dadurch sich bilden, daß sich freie Farbbasen oder Farbamine an ihrer salzbildenden haptophoren Amidogruppe mit organischen oder anorganischen Säuren zu Salzen ver-

1) Azogrün, Janusgrün, Indoinblau, Thiazolgelb, Thiazinrot.

2) Durch den Schwefelsäure- und Salpetersäurerest resultieren organisch-anorganisch gemischte Säuren (Sulfosäuren, sulfurierte Benzole); durch Karboxylierung entstehen rein organische, aromatische Karbonsäuren.

binden, sind saure Farbstoffe salzartige Verbindungen von sekundären Amido- (Oxy-,) Sulfosulfosäuren oder Amido-(Oxy-)Karbonsäuren mit Na oder NH_4, wobei sich das Alkali an dem Säureradikal einer Sulfo- oder Karboxylgruppe verankert (SO_3Na oder COONa) — oder von primären Phenolen und Nitrophenolen mit Alkali, wobei die Salzbildung an der Hydroxylgruppe durch Substitution des Wasserstoffs desselben statthat.

In derselben Weise verankert sich bei der Färbung die aus dem salzförmigen Farbstoff befreite Farbbase oder Farbsäure mittels ihrer haptophoren Gruppen an den entsprechenden entgegengesetzten sauren oder basischen Amido- oder Karboxylgruppen des amphoteren, aber je nach der elektrochemischen Prävalenz der Seitenketten als basophil oder oxyphil zu bewertenden Gewebseiweißes, mit diesen salzartige Verbindungen eingehend.

Farbbase	$X = NH_2$	basischer Farbstoff	$X = NH \cdot HCl$
	SO_3H		SO_3Na
Amido-Sulfosäure	$X = NH_2$	saurer Farbstoff	$X = NH_2$
	SO_3H		SO_3Na
Oxysulfosäure	$X = OH$	Salz:	$X = OH$
	COOH		COONa
Oxykarbonsäure	$X = OH$	Salzbildung an beiden sauren Gruppen zugleich möglich	$X = ONa$
Farbphenol	$X = OH$	Salz davon	$X = O \cdot Na$
	NO_2		NO_2
Nitrophenol	$X = OH$	Salz davon	$X = O \cdot Na$
	NO_2		NO_2
Nitroanilin	$X = NH_2$	Salz davon	$X = NH \cdot HCl$
	COOH	Salzbildung sowohl an der Karboxylgruppe wie an der Amidogruppe möglich.	
Amidokarbonsäure	$X = NH_2$		

Je nach der Prävalenz der Stellung in der Molekularkonstitution oder der Prävalenz der Zahl oder der elektrochemischen Differenz der Haptophore prävaliert bald mehr der basische, bald der saure Charakter der amphoteren Amidokarbonsäure. Entsprechend tritt Salzbildung bei basischem Charakter an der Amidogruppe, bei saurem an der Karboxylgruppe ein. Dasselbe gilt für Amidophenole oder Oxyamine, die bald als saure Amidochinone, bald als basische Oxychinonimide aufgefaßt werden müssen. (Rhodamin, Chromgrün, Flaveosin, Cölestinblau, Muscarin, Indophenol, Gallocyanin, Prune).

Färbung der Faser kommt nun derart zustande bzw. bei der Färbung spielt sich ein derartiger Prozeß ab, daß das künstliche Farbsalz in der wäßrigen mehr oder weniger verdünnten Lösung und durch den Einfluß der amphoteren aber entweder überwiegend sauren oder basischen

albuminösen Faser in seine Ionen dissoziiert wird, und daß sich dann die Faser mit Hilfe ihrer freien affinen prävalierenden haptophoren Gruppen mit dem aus dem Farbsalz befreiten färbenden, elektrochemisch differenten, basischen oder sauren, positiven oder negativen Ion an dessen ihm elektrochemisch antipolaren Haptophoren, gemäß ihres entgegengesetzten elektrochemischen Verhaltens, verbindet; sich infolge ihrer höheren Lösungsavidität für Farbstoffe also gewissermaßen an Stelle der indifferenten Base oder Säure des Farbsalzes setzt, sodaß diese durch die Gewebssäure bzw. Gewebsbase substituiert wird, und so eine gefärbte salzartige Verbindung entsteht aus basophilem sauren (Nuclein) oder oxyphilen basischen (Histon) Eiweiß und der in Freiheit gesetzten Farbbase bzw. Farbsäure. Es tritt also die salzartige Verbindung des Farbstoffes mit den Gewebshaptophoren an derselben Stelle ein, wo seine Verbindung mit sonstigen Basen oder Säuren zu Farbsalzen statthat, also an seinen freien Haptophoren.

Es ist nun ein Farbstoff um so farbkräftiger und echter, je mehr haptophore Gruppen gleichen Charakters er besitzt. Dadurch steigert sich sein chemisches Färbervermögen, also seine chemische Echtheit. Gleichzeitig wird seine Nuance mit der Anzahl der in das Molekül eintretenden Gruppen also mit der Vergrößerung des Moleküls und seiner dadurch herabgesetzten physikalischen Löslichkeit (Steigerung der physikalischen Echtheit) dunkler. Farbstoffe mit nur wenigen Amido- etc. Gruppen haben nur kleines Molekül, sind also sowohl sehr hell, wie sehr diffusibel, wasserlöslich und somit sowohl in chemischer wie physikalischer Hinsicht unecht. Farbstoffe mit vielen aber entgegengesetzten chemischen Gruppen (Amido-Oxykörper, Amidokarbonsäuren) haben zwar relativ großes dunkles Molekül, sind also physikalisch echt, sind aber chemisch unecht (in sich neutralisierte, amphotere Farbstoffe). Oligoamine sind somit weniger basisch, saurer, als Polyamine. Die praktisch verwerteten Farbstoffe sind somit stets einheitlichen Charakters, soweit sie basisch sind also Polyamine, die sauren Sulfofarbstoffe aber Polysulfosäuren von Polyaminen oder Polyoxyfarben. Amphotere, gleichzeitig basische und saure Farbstoffe, wie wir solche im Nitroanilin, Amidochinon, Oxychinonimide, Amidokarbonsäure kennen gelernt haben, sind färberisch elektiv von zu unbestimmtem Charakter, wenigstens soweit es sich zur differenzierten Darstellung ausgesprochen basophiler oder oxyphiler Substrate handelt.

Die Einführung einer Sulfogruppe verwandelt einen basischen Farbstoff nicht nur in einen sauren, sondern es gilt auch das Gesetz, daß die Nuance des sulfurierten Farbamins oder Farbphenols durch die Sulfurierung völlig unverändert bleibt, andrerseits aber die Wasserlöslichkeit und Diffusibilität erhöht wird. Man verwendet in der Technologie die Sulfurierung demnach, um bei Erhaltung einer gegebenen

Farbnuance einmal einem gegebenen (basischen) [Seiden-] Farbstoff eine substantive Affinität für ein ihm nicht adäquates oxyphiles (basisches) Substrat [Wolle] zu verleihen, was sonst nur adjektiv durch indirekte Beizenfärbung mittels saurer Beizen [Tannin] erreichbar ist — oder um wegen zu hohen Moleküls wasserunlöslichen basischen oder primär sauren Farbstoffen (Alizarine) auf diese Weise durch die Sulfurierung Wasserlöslichkeit zu verleihen und so der substantiven Färbung da zugänglich zu machen, wo sie bei ihrer Wasserunlöslichkeit sonst nur adjektiv verwendbar wären (Alizarine und Sulfoalizarine; Spritindulin und Indulin S, Spritblau und Wasserblau).

Es sind nun ferner die käuflichen sauren Farbsalze der Karboxyl- und Sulfokörper[1]) völlig neutrale Salze, d. h. es sind alle freien sauren Gruppen mit Alkali gesättigt. Dagegen sind die basischen Farbstoffe, die salzartigen Verbindungen der polyaciden Polyaminbasen, stets nur monacide Verbindungen dieser Polyamine, also nicht neutrale, sondern nur basische Salze.

Es hängt dieses mit der Chinontheorie der Farbstoffe, dem chinoiden Bau derselben, zusammen, infolgedessen nur Eine dominierende basische Amido- bzw. Imidohauptgruppe an dem mindestens in der Einzahl jeweilig vorhandenen, und den chromophoren Charakter des aromatischen Produktes bedingenden obligaten Chinonkern existiert, während die übrigen Amidogruppen an den etwaigen übrigen Benzolkernen nur auxiliären[2]) Wert haben. Nach dieser Theorie und Anschauung stellen

---

1) Die primären Farbphenole kommen dagegen zumeist als freie Säuren im Handel vor (Pikrinsäure, Rosolsäure), da sie für gewöhnlich nicht substantiv in wässerigen Lösungen verwandt werden, sondern adjektiv zur Beizenfärbung im Salzbad (Alaun, Brechweinstein) u. dgl., wie Alizarine u. a.

2) Alle noch so zahlreichen geschilderten primären Amido- und Oxygruppen sind, besonders in primären Farbbasen und Farbsäuren, Auxochrome, auxochrome Gruppen von unterstützendem auxochromen Wert gegenüber der primär vorhandenen basischen oder sauren Tendenz der Chromophore, der chromophoren Gruppen im Chromogen. Die positive oder negative Auxochromie bezieht sich also auf das gegenseitige Verhältnis der Amido- und Oxygruppen zu der basischen oder sauren Tendenz der Chromophore, die sie verstärken oder abschwächen; denn es können auch an einem Chromogen mit sauren Chromophoren (C = O) basische Auxochrome sitzen und umgekehrt Hydroxyle an ein Chromogen mit basischem Chromophor (N = N) herantreten (Amidobenzophenone, Amidoalizarin, Enrhodol, Safranol). Immerhin prävaliert der stärkere elektrochemische Charakter des auxochromen Haptophors vor der Tendenz des Chromophor; der elektrochemische Charakter des Farbstoffes wird, selbst bei nur Einem Auxochrom (Monamine, Monophenol) von dem auxochromen Haptophor bestimmt. Infolgedessen färben alle Farbbasen im Prinzip gleich und gleiche Dinge, nur je nach der Zahl der Auxochrome mehr oder weniger echt. Die Natur des Chromophors ist bei dem allgemeinen Effekt der Färbung von untergeordneter Bedeutung, nur für besondere Spezifizitäten maßgebend (Benzidinfarbstoffe!). Bei Eintritt sekundärer salzbildender stets saurer, nur mehr oder weniger stark saurer (Sulfo-Karboxyl-) Gruppen prävaliert Eine Sulfogruppe vor noch so viel Amidogruppen und basischen Chromophoren. Der Farbstoff wird stets sauer. In den sekundären Farb-

sich die basischen sogen. Anilinfarbstoffe (Phenylamine und Indamine) als Chinonimide dar, die primären Teerfarbsäuren dagegen, besonders die Oxy-Benzophenone, Indophenole, Phthaleine, Laktone und Oxyketone, ferner die Anthracene nicht mehr als Phenole und Nitrosophole, sondern

säuren wird, wie das Salzbildungsvermögen so die Auxochromie gegenüber den Chromophoren substituiert, übernommen und ausgelappt von den sie nivellierenden Sulfo- oder Nitrogruppen. Die saure Nitrogruppe wird hierbei selbst quasi chromophor; tritt an Stelle der vorhandenen basischen oder sauren Chromophore und tritt so in Konkurrenz oder unterstützende Relation zu den vorhandenen basischen oder sauren Auxochromen der primären Farbbase oder Farbsäure. Auch bei Eintritt der Karboxylgruppe, des Restes einer organischen Karbonsäure, tritt eine Konkurrenz zwischen dieser sekundären salzbildenden und den primären auxochromen Gruppen ein. Es können viele Karboxylgruppen zu Einer Amidogruppe, eine Karboxylgruppe zu vielen Amidogruppen hinzutreten; die Amidogruppe kann dabei an einem Chromogen mit saurem Chromophor sitzen, oder neben sich noch saure auxochrome Oxygruppen haben. Von dem Ergebnis dieser verschiedenartigen Gruppen-Konkurrenz hängt der Charakter der gebildeten Amidokarbonsäuren bzw. des Karboxylamins ab. Aber es können nicht nur die Auxochrome einerseits mit dem Chromophor andrerseits und mit den salzbildenden Sekundärgruppen in Konkurrenz treten, sondern auch untereinander, wenn nämlich mehrere Auxochrome an einem Chromogen sitzen. Nach der Chinontheorie des Farbstoffes ist die Stellung der Gruppen hier von ausschlaggebendem Wert (besonders wichtig auch hier die Orthostellung). Die am Chinonkern sitzende auxochrome Gruppe ist die dominierende, ist das in erster Linie mit dem Chromophor konkurrierende oder es unterstützende Auxochrom. Es steht seiner Natur nach dem Chromophor näher, als den salzbildenden Auxochromen, gehört mit zum Chromophor und bedingt diffuse elektrochemische Tendenz. Die übrigen Amido- und Oxygruppen unterstützen oder bekämpfen erst azzessorisch das Haupt-Auxochrom. Sie sind sekundäre azzessorische oder auxiliäre Auxochrome. Diese dominierende auxochrome Amido- oder Hydroxyl-(Oxy-)Gruppe der Farbaniline und Farbphenole wird hier mit dem chromophoren Chinonring zusammen zur sauren Chinon- resp. basischen Chinonimidgruppe. Gewöhnlich sitzt an je einem Benzol- oder Naphthalinring immer nur eine auxochrome Amido- oder Oxygruppe (bei den Safraninen, Malachitgrün und Rosamin gibt es sogar Benzolringe ohne auxochrome Gruppen): allein bei den Chrysoidinen, Vesuvinen und gewissen Sudanfarbstoffen, ferner bei den Alizarinen gibt es mehrere basische oder saure Auxochrome an demselben aromatischen Ring, so daß hier nicht Aniline und Phenole, sondern Phenylendiamine, Naphthylendiamine und Resorcine vorliegen *). Wir haben im allgemeinen somit also folgendes Konstitutionsschema:

Chromophor (von saurer oder basischer Tendenz) { — sekundäre salzbildende stets saure, stark oder schwach saure Haptophore (SO_3H, COOH) = basisches oder saures dominierendes Auxochrom (Chinon, Chinonimid) — saure oder basische auxiliäre Auxochrome (NH_2, OH)

oder Sulfogruppe

Chinonring = auxochrome Hauptgruppe
Benzolring — auxiliäre Amido- oder Oxygruppe.

M. a. W.: Die Farbstoffe sind aromatische Benzolderivate (einfache oder sulfu-

*) Die aus nur Einem aromatischen Ring bestehende Monoamine und Monoxyphenole, also die bloßen Chinonimide und Chinone sind infolge Mangels eigentlicher salzbildender auxiliärer Amido- und Oxygruppen lediglich zur physikalischen Fettfärbung geeignet (Sudan, Buttergelb) Fuchsin.

als Chinone, Chinonoxime, Oxychinone und Oxyanthrachinone. Amphotere Farbstoffe sind demnach nach dieser Theorie nicht Amidophenole und Oxyphenylamine, sondern Amidochinone und Oxychinonimide.

Durch die Umwandlung der Farbbasen in sekundäre Farbsäuren, durch Sulfurierung und mehrfache Nitrierung, Karboxylierung etc. wird die dominierende Chinonimidgruppe nivelliert und alle sauren Gruppen, wenn sie einmal zur Herrschaft vor der basischen gelangt sind, sind dann gleichwertig haptophor. Wo aber ein Balancement statthat, wie bei amphoteren Amidochinonen und Oxychinonimiden, da tritt die Salzbildung entweder dort auf, wo eine dominierende Gruppe prävaliert, oder an beiden Gruppen.

Immerhin sind auch jene anderen untergeordneten und nur begleitenden auxiliären Amidogruppen bis zum gewissen Grade salzbildende; und hiermit, nämlich mit ihrer Salzbildung hängt jenes oben beschriebene abweichend metachromatische Verhalten der diaciden und triaciden Salze von Polyaminen gegenüber den monaciden Salzen zusammen (s. o. bei Metachromasie). Jedenfalls ist die dominierende basische Imidogruppe am Chinonringe eines basischen Polyamins in erster Linie salzbildend; die unter- und beigeordneten sonstigen Amidogruppen der Polyamine können erst Salze bilden, wenn die Hauptgruppe besetzt ist, aber nicht primär und allein vor der basischen Hauptgruppe am Chinonring. Ihre an den Auxiliargruppen so gebildeten sekundären diaciden etc. Salze sind aber äußerst unbeständig, labil und zersetzlich; dissoziieren schon in wäßrigen verdünnten Lösungen.

Demnach muß man die üblichen basischen Farbstoffe (Salze) der wie üblich zumeist polyaciden Farbbasen (Polyamine) definieren als basische monacide Salze von gefärbten Polyaminen; die basischen Farbstoffe stark basischer (polyaminer, also polyacider) Farbbasen sind nicht neutrale, sondern nur basische monacide Verbindungen, monacide Farbsalze aus einem gefärbten Polyamin und einer färberisch indifferenten Säure; es sind Salze, deren färbendes Prinzip eine Farbbase und zwar eine meist polyacide Base mit meist mehreren basischen Auxochromen ist, aber es sind keine neutralen, sondern nur monacide Salze, da nämlich doch die salzbildende Verankerung nur an der Einen dominierenden auxochromen Chinonimid-Hauptgruppe statthat.

Basische Farbstoffe sind somit monacide Salze von polyaciden Farbaminen, salzartige nicht neutralisierte Verbindungen aus gefärbten Polyamin und beliebiger Säure; oder: basische Farbstoffe sind basische Salze, deren färbendes Prinzip ein polyacides Farbamin ist, sind basische Salze aus färbenden Farbaminen und Säuren. Auch bei der Färbung bilden die

rierte (nitrierte) Amido-Oxykörper), die aus einfachem, einfach oder doppelt verkuppeltem Benzol- Naphthalin- Chinolin- etc. Ringen bestehen, deren chromophorer Charakter aber darauf beruht, daß mindestens Ein aromatischer Benzolring ein Chinonring ist, d. h. eine Chinon- oder substituierte Chinongruppe als Chromophor führt, so daß die Anilinfarbstoffe hiernach als Chinonimide, die Farbphenole als Chinone aufzufassen sind.

polyvalenten Farbbasen mit der Gewebssäure, den sauren Gruppen des amphoteren Eiweißes (Amidokarbonsäuren) nur monacide Verbindungen.

Somit hat man zu unterscheiden zwischen basischem Farbstoff schlechthin, d. h. dem Farbsalz, dessen färbendes Prinzip eine Base ist, ferner dem basischem Farbsalz im besonderen, d. h. dem nicht neutralisierten, sondern überwiegend basischen Salz; und drittens den Farbbasen, d. h. dem färbenden basischen Prinzip basischer Farbstoffe.

Entsprechend sind zu unterscheiden freie Farbsäuren, saure Farbstoffe (die allerdings zumeist neutrale Salze sind) und saure Farbsalze mehrbasischer Säuren, die nur teilweise zu Salzen abgesättigt sind und noch freie saure Gruppen besitzen (cfr. saures Kalibichromat und neutrales Kalichromat). Schließlich sind neutrale Farbsalze in diesem Sinne auseinanderzuhalten von den uns jetzt hier interessierenden neutralen Farbstoffen.

Ein basischer Farbstoff kann somit ein basisches oder ein neutrales Salz sein; er ist gewöhnlich ein basiches; ein saurer Farbstoff dagegen ebenfalls ein neutrales oder saures Salz; er ist gewöhnlich ein neutrales.

Als neutralen Farbstoff, im Sinne obiger Definition für basische und saure Farbstoffe, wird man somit nunmehr salzartige Verbindungen aus basischen und sauren Farbstoffen bzw. aus Farbbasen und Farbsäuren sind, zu verstehen haben, Salze, deren beide Ionen elektrochemisch differente Farkörper, wie pikrinsaures Rosanilin, oder rosanilinsulfosaures Flavanilin, säurefuchsinsaures Chrysanilin, fuchsinsulfosaures Manvein. Es ist nun die Frage, in welcher Weise sich diese neutralen Farbstoffe bei der neutrophilen Färbung, der färberischen Darstellung der Neutrophilie betätigen, ob sie auch als neutrale Farbsalze sich an dem zu färbenden neutrophilen Substrat betätigen, oder aber als basische bzw. saure Salze mit dem neutrophilen Substrat in Verankerung treten: kurz was für chemisch differente Gruppen dabei miteinander in Aktion treten.

Es ist klar, daß auch die neutralen Farbstoffe neutrale, basische oder saure Salze sein können, je nachdem sie völlig oder nicht völlig neutralisiert sind, und wie sie in chemischen Verbindungen, wie Soda und doppeltkohlensaures Natron oder Bleizucker und Bleiacetat ihre Analogie haben.

Je nachdem sich ein gefärbtes basisches Polyamin mit zwei verschiedenen Farbsäuren oder eine polybasische Farbsäure mit zwei verschiedenen Farbbasen gleichzeitig verbindet, entstehen sogar Tripelverbindungen, Doppelsalze nach Art des Alaun und des Brechweinsteins.

Neutrale Farbstoffe bilden sich nun beim Zusammenbringen und Mischen gelöster bsischer und saurer Farbstoffe, oder von Farbbasen und Farbsäuren. Im letzteren Falle bilden sich nur neutrale Farbstoffe, im ersten Falle außerdem noch färberisch indifferente Salze durch Umsetzung aus den entsprechenden freiwerdenden nicht färbenden Säuren und Basen der Farbsalze.

Die Neutralfarbstoffe wären demnach salzartige Verbindungen aus Farbsäuren und Farbbasen. Die üblichen käuflichen Farbstoffe sind, damit sie färberisch leuchtend, farbkräftig und färbungstüchtig sind, wie wir hörten, einmal elektrochemisch einheitlichen, homogenen, entweder rein sauren oder rein basischen Charakters (nicht also in sich neutral und amphoter, mit gleichzeitig basischen und sauren Gruppen), und zweitens möglichst reich an solchen einseitigen haptophoren Gruppen. Nur solche stark basischen und stark sauren Farbstoffe kommen hier also bei der Besprechung der Bildung neutraler Farbstoffe allein für uns in Betracht[1]).

Es sind nun die Neutralsalze aus starken Farbbasen mit Farbphenolen (Alizarinen) oder Nitrophenolen (Pikrinsäure, Aurantia) schwer lösliche oder in Wasser unlösliche lackartige Verbindungen. Dieselben können daher ohne weiteres nicht zur substantiven Färbung neutrophiler Substrate in Verwendung kommen. Sie müßten erst gelöst oder sulfuriert werden. Geeignet sind hierzu vielmehr nur, wie zur färberischen Darstellung auch der gewöhnlichen basophilen und oxyphilen Substrate, wasserlösliche und leicht dissoziierbare Farbsalze, reversible Verbindungen im labilen dynamischen Gleichgewicht.

Es sind also zu erstreben wasserlösliche Neutralfarbstoffe aus stark basischen und stark sauren Farbstoffen.

Wie ein oxyphiles oder basophiles Substrat sich färbt, indem es aus der wäßrigen Lösung oder Verdünnung des Farbsalzes das durch Dissoziation befreite färbende Prinzip, das basische oder saure, je nachdem elektronegative oder elektropositive färbende Ion aufnimmt, ebenso muß behufs Färbung auch das neutrale Farbstoffmolekül in wäßriger Lösung in seine beiden Komponenten gespalten werden (ähnlich der Toxin-Antitoxinverbindung im Organismus). Auch hier werden die physikalischen Gesetze variieren, je nachdem schwache Farbbasen und starke Farbsäuren, starke Farbbasen und schwache Farbsäuren zusammengebracht werden, oder, wie in unserem zumeist üblichen Falle, starke Farbbasen und starke Farbsäuren.

Dazu, daß die gebildete neutrale Farbverbindung wasserlöslich sei, ist natürlich erste Vorbedingung, daß schon die beiden Grundkomponenten wasserlöslich seien, sonst reagieren sie ja überhaupt aufeinander ebensowenig wie auf die zu färbenden Substrate. Also Alizarine und basische Spritinduline, oder basisches Spritblau (Viktoriablau) und Spritcosine würden überhaupt in wäßriger Lösung keine Verbindung geben können. Es dürfen ferner einmal die sauren Farbstoffe keine beizenziehenden Phenole (ja selbst nicht substantiv färbende Nitrophenole) oder Oxykarbonsäuren sein, denn auch deren Verbindungen bilden mit den Farbbasen zu schwer lösliche Salze. Es bleiben somit von Farbsäuren nur übrig die sekundären Sulfosäuren

1) Es wäre allerdings wichtig und interessant, auch des Näheren festzustellen, ob und in welcher Weise hiervon abweichend sich neutrale Gemische (Salze) aus schwach basischen und schwach sauren Farbstoffen (Monaminen und Monophenolen) verhalten, speziell auch Neutralverbindungen aus entgegengesetzten amphoteren Farbstoffen (Amidochinonen und Oxychinonimiden). Die Gesetze der Salzbildung und Dissoziation sind verschieden, je nachdem Farbstoffe mit stark ausgesprochenem Charakter zusammentreten, oder solche aus schwach ausgesprochenem indifferenten Charakter, oder je nachdem stark saure mit schwach basischen, stark saure mit schwach sauren, stark basische mit schwach sauren, schwach saure mit schwach basischen Farbkörpern in Reaktion treten. Wie wir gleich weiter sehen werden würden bei der Verbindung aus einer Mole Monamin mit einer Mole mehrbasischer Säure neutralisierte Salze mit freien sauren Haptophoren sich bilden. Aus einer Mole zweibasischer Säure mit zwei Molen Monamin neutralisierte Komplexe ohne freie Haptophore (cfr. S. 222 sub a). Aus einer Mole Einbasischer Säure mit einer Mole Polyamin neutrale Salze mit freien Amidogruppen, und aus einer Mole Diamin und zwei Molen monobasicher Säuren neutrale Verbindungen ohne freie Haptophore.

und gewisse einige substantiv färbende Oxykarbonsäuren. Von den Sulfosäuren sind aber ebenfalls aus genanen die substantiven Baumwollfarben, die Benzidinsulfosäuren (Congo, Benzopurpurin, Trypanrot), denn diese bilden ebenfalls mit Farbbasen lackähnliche stabile Neutralverbindungen.

Ebenso dürfen die stark basischen Farbbasen nicht allzu großes schwer lösliches Molekül haben, und, wenn wasserlöslich, nicht zu viel freie mnalkylierte Amidogruppen. Es dürfen m. a. W. einmal die beiden Komponenten nicht allzu großes wasserunlösliches Molekül haben, und zweitens, wenn es wasserlösliche Farbstoffe sind, dürfen die gebildeten Neutralprodukte nicht wasserunlöslich sein, was der Fall zu sein pflegt, wenn die Farbsäure ein Phenol- oder Nitrophenolfarbstoff, die Farbbase eine nicht alkylierte Amidobase ist.

Es eignen sich daher nach Ehrlich am besten zur Erzielung leicht dissoziierbarer wasserlöslicher Neutralfarben: von sauren Farbstoffen die an die Wasserlöslichkeit befördernden Sulfogruppen sehr reichen stark sauren Amido- oder Oxysulfofarbstoffe, und zwar die hellen gelben und roten, leicht diffusiblen, wie Tropäolin Helianthin, Orange, S-Fuchsin, Lichtgrün, die aus basischen Farbstoffen oder Farbphenolen mit relativ kleinem Molekül und nicht zu starker Basicität oder zu reichlichem Hydroxylgehalt durch Sulfurierung entwickelt sind. Von basischen Farbstoffen aber zwar dunkle, farbtüchtige, immerhin aber wasserlösliche Farbkörper, mit zwar großem Molekül und reichlichen haptophoren Amidogruppen, deren zu starke freie, allzu diffus angreifende Avidität und Basicität aber durch Alkylierung (Phenylierung, Acetylierung etc.) etwas abgestumpft und beschränkt ist. Also nicht Amidobasen, wie Fuchsin, Vesuvin, Toluidinblau, sondern Ammoniumbasen, mit fünfwertigem Stickstoff in der Chinonimidgruppe, wie Methylgrün, Amethyst, Pyronin, Methylenblau.

Es sind nun, wie wir gehört haben, die künstlichen sauren wasserlöslichen substantiven Farbstoffe, soweit sie nicht, wie die Farbphenole, freie Säuren sind, fast durchweg Neutralsalze; alle freien sauren Haptophore derselben sind durch Alkaliatome besetzt. Dagegen sind die farbtüchtigen praktisch verwertbaren basischen Farbstoffe, die an basischen Haptophoren reicheren Diamine und Triamidofarbstoffe niemals neutrale, sondern stets nur basische, nur monacide Salze. Das Säureradikal haftet vorerst nicht an sämtlichen auxochromen Amidogruppen, sondern nur an der dominierenden einen Chinonimidgruppe. Indessen können diese monaciden basischen Farbsalze durch weitere Behandlung mit Säuren in polyazide Neutralsalze übergeführt werden, wodurch Metachromasien in vitro entstehen (s. o.); die Verbindungen mit diesen untergeordneten, nur unterstützenden (auxochromen), nicht eigentlich haptophoren Amidogruppen sind aber wenig stabil und schon in starker Wasserverdünnung leicht dissoziabel.

Im Gegensatz zu den Farbsalzen der Polyaminbasen bilden die schwach basischen, praktisch meist wertlosen Monamidofarbstoffe monacide aber natürlich dann neutrale Farbsalze; ihre einzige freie Amidogruppe wird dabei besetzt und neutralisiert.

Es bilden nun die basischen Farbstoffe beim Zusammenbringen mit den genannten wasserlöslichen Polysulfofarbstoffen zuerst monacide Neutralfarbstoffe, welche als Niederschlag ausfallen, also relativ schwerlöslich sind; jedoch sind diese Präzipitate des monaciden Neutralfarbstoffes sogleich ohne weiteres löslich in einem Überschuß des sauren Farbstoffes; durch diesen Überschuß wird er, je nach der Zahl der vorhandenen (alkylierten) Amido- resp. Ammoniumgruppen in einen diaciden oder triaciden, auf jeden Fall komplet neutralisierten Farbkörper übergeführt. Die so entstehenden Neutralfarbstoffe sind aber, wie gesagt, unbeständige Verbindungen. Schon bei starker Verdünnung zerfallen sie wieder in basische monacide Neutralfarbkörper, und bei nach stärkerer Verdünnung dissoziieren auch diese in die freien Ionen.

Man hat also auseinanderzuhalten:

1. freie Farbbasen und Farbsäuren;
2. basische und saure Farbstoffe = salzartige, salzförmige Farbkörper, Farbsalze, deren färbendes Prinzip und Ion eine Farbbase oder Farbsäure, also von elektrochemisch differenten positiven oder negativen Charakter ist;
3. neutrale Farbstoffe, aus einer Verbindung von Farbbasen und Farbsäuren, bzw. basischen und sauren Farbstoffen bestehend und hervorgegangen. Dieselben können völlig neutrale, oder subneutrale basische oder saure Salze sein;
4. basische Farbsalze[1]) sind neutralisierte mono- oder oligoacide Verbindungen polyacider basischer Farbstoffe mit färberisch indifferenten Säuren oder Farbsäuren, bei denen somit das basische Prinzip als z. T. ungesättigt prävaliert; saure Farbsalze sind entsprechend subneutralisierte mono- und oligobasische Verbindungen mehrbasischer Farbsäuren mit Alkalien oder Farbbasen, bei denen noch ungesättigte saure Gruppen frei sind;
5. Amphotere, in sich neutrale Farbstoffe, sind basische oder saure Farbstoffe mit gleichzeitigen basischen und sauren freien Haptophoren am selben Molekül; sie sind färberisch schwach und von nur schwach ausgesprochener elektrochemischer Differenz; meist überwiegt doch etwas die eine oder andere Natur (Amidochinon, Amidooxychinonimide);
6. schwach basische oder schwach saure Farbstoffe sind basische oder je nachdem saure Farbkörper mit nur schwach ausgesprochenem chemischen Charakter, Monamine, Monophenole oder amphotere Farbkörper;
7. Neutrale Farbsalze sind basische saure oder neutrale Farbstoffe mit in den Haptophoren völlig neutralisierten chemischen Affinitäten, z. B. diacide Verbindungen (Dichloride) des Malachitgründiamins, dibasische Verbindungen der zweibasischen Eosinsäure, diacide Pikrinverbindungen des diaciden Methylenblau (dipicricum).

Hieraus ist ersichtlich, daß neutrale Farbstoffe und neutrale Farbsalze keine sich deckenden identischen Begriffe sind. Neutrale Farbstoffe, Neutralfarben, aus basischen und sauren Farbkomponenten bestehend, können basische oder auch saure Salze sein, mit Überwiegen der basischen oder sauren Tendenz, können somit, aber brauchen keineswegs, einen völlig neutralen Charakter zu haben. Cfr. neutrale Bleiacetat (Bleizucker) und Bleiessig, neutrales kohlensaures Natron (Soda) und saures doppeltkohlensaures Natron. Neutrale Farbsalze umgekekrt brauchen keineswegs neutrale Farbstoffe zu sein; die meisten sauren Farbstoffe sind neutrale Farbsalze; aber umgekehrt sind die neutralen Farbstoffe nicht immer neutrale, sondern vielmals nur basische oder saure Farbstoffe.

Zwei Hauptgruppen neutraler (neutrophile Substrate färbender) Farbkörper sind es, die EHRLICH uns als für die neutrophilen Granula der Blutleukocyten in Betracht kommend kennen gelehrt hat, einmal Verbindungen basischer monacider Farbsalze der Ammoniumbasen mit wasserlöslichen neutralisierten Salzen der hellen Oxykarbonsäuren (speziell Eosin); zweitens Verbindungen derselben basischen monaciden Salze von Ammoniumbasen mit neutralisierten wasserlöslichen Salzen von hellen roten und gelben Amido- oder Oxysulfosäuren. Es sind diese Neutralfarbstoffe enthalten in den Methylenblau-Eosinlösungen und triaciden Gemischen.

Im letzteren Fall werden die entstehenden Niederschläge der Neutralfarbsalze im Überschuß des sauren Farbstoffes leicht gelöst, im ersten

1) Salzfarben sind im neutralen Salzbad aussalzbare und dadurch färbende Baumwollfarben.

Falle aber im Überschuß des basischen Farbstoffes. Dabei sollen die Moleküle der Neutralfarbstoffe undissoziiert in dieser Lösung enthalten und bei der neutrophilen Färbung als solche aktiv wirksam sein, ohne in ihre Ionen zerlegt zu werden. In beiden Fällen der Herstellung sollen ferner angeblich völlig neutralisierte Neutralfarbstoffe entstehen: darnach dürften im ersten Falle wohl mehr polybasische, relativ stabile Neutral-Verbindungen der verwendeten mehrbasischen Farbsäure, im letzteren Falle indes polyacide, labile Verbindungen des verwendeten basischen Polyamins (Amidochinonimid) gebildet werden, die leicht in subneutrale Salze zerfallen.

Zwei verschiedene Arten von Neutralfarbstoffen kommen hier nämlich somit in Betracht, völlig neutralisierte und subneutralisierte.

Bringen wir z. B. ein basisches völlig alkyliertes Diamin mit einer färbenden Disulfosäure zusammen, so sind, nach dem oben Gesagten, 4 Möglichkeiten von Neutralverbindungen möglich, zwei völlig neutralisierte, hier angeblich allein in Betracht kommende Hauptreihen, und bei jeder Hauptreihe noch je eine saure oder basische subneutralisierte Nebenreihe.

Was diese letzteren subneutralisierten Salze anbetrifft, so kann sich einmal ein nur monacides Salz aus der divalenten Farbbase mit der zweibasischen Farbsäure bilden, oder aber eine monobasische Verbindung der zweibasischen Farbsäure mit der Farbbase. In beiden Fällen resultiert die eine identische Verbindung, die sich, wie ein Blick auf beifolgende schematische Formel zeigt, amphoter verhält.

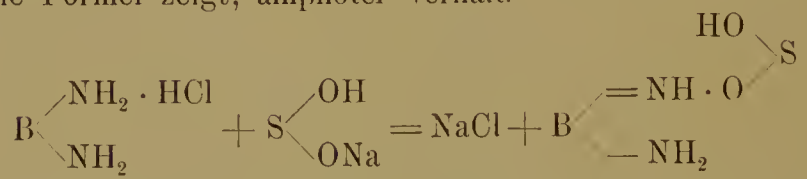

ein komplexer amphoterer Farbstoff höherer Ordnung mit zwei färbenden Ionen: [einfache amphotere Farbstoffe mit nur Einem färbenden Ion sind dagegen das mehr basische Oxychinonimid (Oxyamin) (oder die Karboxyldiamine) und das mehr saure Amidophenol (Amidochinon) 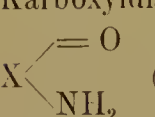 (oder auch Amidokarbonsäuren) [1].]

Dagegen sind von kompleten Neutralverbindungen möglich einmal eine bibasische Verbindung der zweibasischen Farbsäure und zweitens ein diacides Farbsalz der Diaminbase. Im ersten Fall werden beide saure Gruppen der Farbsäure durch die jeweilige eine und dominierende Chinonimidgruppe zweier Moleküle der diaciden Farbbase besetzt, im letzteren Fall aber werden beide basische Gruppen des basischen

1) Cfr. Amidoalizarin, Indophenol, Muscarin, Eurhodol, Chromgrün, Rhodamin.

Farbstoffs durch die jeweilige dominierende bindende Hauptgruppe zweier Moleküle der bibasischen Farbsäure gebunden.

Ist der basische Farbstoff B $\begin{matrix} N(CH_3)_2 \cdot HCl \\ N(CHl_3)_2 \end{matrix}$ und der saure $\Sigma \begin{matrix} SO_3Na \\ SO_3Na \end{matrix}$

so tritt also bei der Verbindung zum Neutralfarbstoff nicht je ein Molekül $B + \Sigma$ zum Molekül zusammen in Form von a) $B \begin{matrix} NH \cdot {}_3OS \\ NH \cdot {}_3OS \end{matrix} \Sigma$,

sondern entweder ein Molekül B mit zwei Molekülen Σ wie

b) $B \begin{matrix} HO \\ NH \cdot {}_3OS \end{matrix} \Sigma \quad B \begin{matrix} NH \cdot {}_3OS \\ HO \end{matrix} \Sigma$

oder ein Molekül Σ mit zwei Molekülen B wie

c) $\Sigma \begin{matrix} {}_2HN \\ SO_3 \cdot HN \end{matrix} B \quad \Sigma \begin{matrix} SO_3 \cdot HN \\ {}_2HN \end{matrix} B$

Es scheint, daß bei der Verbindung der alkylierten Polyammonium-Chinonimidbasen mit gefärbten Karbonsäuren (Eosin) der Modus sub c) statthat, daß also neutrale Salze der Karbonsäure (eosinsaures Methylenblau [Rosin, Laurent, Jenner-May-Grünwald]) gebildet werden, während bei der Verbindung der Farbbasen mit Sulfosäuren der Modus sub b) statthaben soll, also neutrale polyacide Verbindungen der polyvalenten Ammoniumbasen zustande kommen[1]) sollen.

1) Bei der Labilität dieser Verbindungen infolge des Dominierens der einen Chinonimidgruppe ist es aber wahrscheinlicher, daß in dieser Reihe von Verbindungen färberisch nur Neutralfarbstoffe in Wirksamkeit treten, die den Bau subneutralisierter monacider basischer (bzw. saurer) Salze haben, also $B \begin{matrix} HO \\ NH \cdot {}_3OS \\ NH_2 \end{matrix} \Sigma$ und als amphotere Farbkörper höherer Ordnung sich nur aus je einem Molekül Farbbase und mit Einem Molekül Farbsäure zusammensetzen. Möglich sind natürlich auch bei sauren Sulfofarbstoffen neutrophile Verbindungen vom Typ c dadurch, daß in eben zitierter Formel (nicht die freie auxiliäre basische Nebengruppe der basischen Komponente, sondern) die disponible gleichwertige zweite freie saure Gruppe der sauren Komponente ebenfalls noch durch eine basische Hauptgruppe weiterer basischer Farbstoffmoleküle besetzt und abgesättigt wird; doch sind solche bei den sog. triaciden Verbindungen der polyaciden Farbbasen mit Sulfofarbstoffen, bei denen die Farbbasenmoleküle in der Minderzahl gegenüber den Farbsäuren sind, nicht vorhanden; können daher also nicht in Aktion treten.

Es ist ersichtlich, daß bei der Bindung sub a) überhaupt keine freien anfärbenden Haptophore disponibel sind, daß dagegen die völlig neutralisierte Farbbase sub b) noch zwei disponible saure Gruppen seitens der bibasischen Farbsäure, die Verbindung sub c) dagegen zwei freie basische Gruppen von seiten der überschüssigen Farbbasen besitzt[1]). Dieses ist Folge des Umstandes, daß polyacide und polybasische Farbstoffe verwendet werden. Würden zur Neutralisierung von starken polybasischen Farbsäuren mehrerer Moleküle eines nur monociden Monamins verwendet, oder zur Neutralisierung eines stark basischen Diamins zwei Moleküle einer schwachen monobasischen Farbsäure, so würde die effektuierte Neutralverbindung sich im Prinzip wie das Salz sub a) erhalten, d. h. keine disponible freie Receptoren besitzen. Dasselbe wäre der Fall bei Verbindung von Monamin mit Monophenolen (Chinonimid mit Chinonen) wie Oxyazobenzol (Sudan) und Amidoazobenzol (Buttergelb). Je mehr verfügbare freie basische oder saure Gruppen (Auxochrome neben den eigenilich salzbilbilden Hauptgruppen) der zu neutralisierende Farbstoff hat, desto mehr Moleküle müssen von seiten des zweiten neutralisierenden Farbstoffs zu seiner Neutralisierung verwertet werden.

Jedenfalls ist ersichtlich, daß bei der Verkuppelung hochwertiger Farbbasen mit polyvalenten Farbsäuren nach dieser theoretischen Vorstellung zwar komplete Neutralsalze aber mit noch freien basischen oder sauren Gruppen sich bilden müßten.

In dieser Weise können diacide Farbbasen mit 2 Molekülen drei- und vierbasiger Säuren, bibasische Farbsäuren mit 2 Molekülen von basischem diacidem Diamin oder selbst Triamin verkuppelt werden. Von der Zahl der zu neutralisierenden Haptophore des einen (passiven) Farbstoffs hängt allein die Zahl der zwecks Neutralisierung zur Verwendung kommenden Moleküle des anderen (aktiven) Farbstoffs ab; von der Zahl der Haptophore dieses neutralisierenden zweiten Farbstoffs aber die Zahl der in der entstehenden Neutralverbindung disponibel bleibenden freien Haptophore.

Wie in der gewöhnlichen Chemie Doppelsalze bekannt sind, bei denen zwei verschiedene Basen mit derselben Säure ein einheitliches, die Säure völlig abstumpfendes neutrales Salz bilden, oder wie zwei verschiedene Säuren die verschiedenen Valenzen Einer Base abstumpfen können (Brechweinstein, Alaun etc.), ebenso können in der Farbchemie mehrere verschiedene Farbbasen die verschiedenen sauren Valenzen Einer Farbsäure sättigen, oder verschiedene Farbsäuren die basischen Amidogruppen des Moleküls Einer Farbbase. Das Ehrlichsche und Rosinsche Triacid ist

1) Vielleicht ist es unter solchen Umständen möglich, daß sich auch zwei derartige „Neutralfarbstoffe“ miteinander verbinden, indem sich die freien basischen Gruppen des Einen mit den freien sauren des Andern verankern. Solche Farbsstoffe wären vielleicht erhältlich durch Vermischen des Triazids mit May-Grünwald-Lösung.

die triacide Verbindung des triaciden Methylgrüns, von dem zwei basische Valenzen durch S-Fuchsin, eine durch Orange gebunden sind; in Biondi-Heidenhains Lösung sind umgekehrt 2 Moleküle Orange und Ein Molekül S-Fuchsin vorhanden.

Ebenso könnte je Ein Molekül zweier Farbbasen, wie Methylenblau und Methylgrün, die beiden sauren Valenzen der zweibasischen Eosinsäure sättigen, bzw. es sind triacide Verbindungen denkbar aus zwei Ammoniumfarbbasen (Methylgrün, Pyronin) und einer Sulfosäure (Orange G).

Während es sich bei der Verbindung der Ammoniumfarbbasen mit Eosin also um bibasische Salze der völlig neutralisierten Eosinsäure mit freien basischen Haptophoren handelt, sollen bei der Verbindung der Sulfofarbstoffe mit Ammoniumbasen neutrale polyacide Verbindungen dieser Farbbasen vorhanden sein.

Wir knüpfen jetzt wieder an an die oben S. 207/208 explizierten vier verschiedenen Möglichkeiten der Färbung neutrophiler Substrate. Die Möglichkeiten sub 2 hatten wir schon erledigt. Für die letzte Möglichkeit S. 208, 4 würden in Betracht kommen Salze wie S. 223 sub a. Solche Salze bilden sich nur beim Zusammenbringen von Monamin mit monobasischen Säuren; kommen also bei der für die Darstellung neutrophiler Granula üblichen hämatologischen Färbepraxis mit Verwendung polyvalenter Farbbasen und Farbsäuren nicht in Betracht.

Vielmehr ist bei Betrachtung der sich bildenden neutralen Farbstoffe ersichtlich, wenn die von Ehrlich inaugurierte Theorie richtig ist, daß in dem einen wie in dem andern erwähnten Falle zwar neutrale Farbsalze sich bilden, von denen aber nicht neutrale, chemisch indifferente (neutrophile), oder zweierlei verschiedenartige Receptoren des Farbmoleküls gleichzeitig an den entsprechenden entgegengesetzten Receptoren des neutrophilen Substrats angreifen würden, sondern immer nur entweder rein basische oder rein saure Receptoren, da die gebildeten neutralen Farbstoffe und wirklich neutralen Farbsalze samt und sonders, gemäß der Tatsache, daß sie sich aus polybasischen und polyaciden Komponenten zusammensetzen, noch freie saure oder je nachdem freie basische Gruppen zur Verfügung haben [S. 223 b u. c]. Die so gebildeten neutralen Farbstoffe unterschieden sich somit von den üblichen sonstigen basischen oder sauren Farbstoffen eigentlich nur durch das besondere große Molekül, indem hier an dem einen sauren Farbstoff (mit den freien sauren Gruppen) gewissermaßen noch ein gefärbter, aber nicht mehr selbst färbender Rest des basischen Farbstoffs als komplettierender Appendix hängen würde.

Das neutrophile Substrat (Eiweißmolekül des ε-Granulum) müßte unter Zugrundelegung der Richtigkeit der Ehrlichschen Vorstellung vom Bau der Neutralfarbstoffe eigentlich oxyphil oder basophil sein, und der neutralisierte Neutralfarbstoff würde in toto, undissoziiert als solcher,

aber chemisch an seinen freien, einheitlich basischen oder einheitlich sauren Haptophoren von der „neutrophilen" Substanz gebunden werden.

In Rücksicht auf die Tatsache, daß bei der gewöhnlichen Färbung der üblichen basophilen wie oxyphilen Substrate die Farbsalze in ihre Ionenkomponenten dissoziiert werden, wäre also dann vielleicht das besondere Wesen der sog. neutrophilen, eigentlich aber nur in besonderer Weise basophilen oder oxyphilen (basoneutrophilen und neutrooxyphilen) Receptoren nur darin zu suchen, daß sie eben in besonderer Weise oxyphil oder basophil sich verhalten; nicht einfache saure und basische Farbstoffe würden sie aufnehmen, sondern komplexe; und nicht wie die sonstigen basophilen und oxyphilen Substrate würden sie das basische oder saure Farbstoffsalz vor der Aufnahme dissoziieren, nur sein spezifisches Anion oder Kation in dissoziierter Form nach Dissoziation des Salzes binden, sondern sie würden den ganzen Neutralfarbstoff in toto undissoziiert als Salz mittels ihrer im amphoteren Eiweißmolekül prävalierenden sauren oder basischen, d. h. basophilen oder oxyphilen Seitenketten an seinen entsprechenden adäquaten antipolaren freien Haptophoren aufnehmen, und dabei nicht etwa physikalisch (wie bei der Baumwoll-, Fett- und Schleimfärbung), sondern chemisch binden.

Verhielte sich farbchemisch die Mechanik des Färbungsprozesses der neutrophilen Granula in der Tat so wie hier angedeutet, so wäre dann aber allerdings schwer zu verstehen, weshalb sowohl bei Färbung mit Methylenblau-Eosin, wie mit Triazid dieselben neutrophilen Receptoren besetzt, also bald nur durch freie basische oder bald durch freie saure Gruppen dieser Neutralfarbstoffe gebunden würden, während sie andererseits gegen gewöhnliche basische wie saure Farbstoffe refraktär sind[1]), und, was wichtig ist, auch nicht bei sukzessiver Anwendung zweier singulärer basischer und saurer, oder saurer und basischer Farbstoffe (im Sinne von Heidenhains Neutrophilie) zum sinnfälligen färberischen Ausdruck ihrer Neutrophilie gebracht werden können.

1) Nur bei degenerativer Veränderung des Chemismus ist die neutrophile Substanz in sauren Farbstoffen (Wasserblau, Congo, Eosin) färbbar, und die Angabe von Hirschfeld, daß unter gewissen degenerativen Verhältnissen auch basische Farbstoffe ansprechen können, ist noch nicht bestätigt. Allerdings scheint bei Methylenblau-Eosinfärbung für gewöhnlich die neutrophile Körnung meist rein rosarot gefärbt, jedenfalls reiner Rot als bei Triazid; handelt es sich indes bei Triazid um rötliches oder bläuliches Violett, so liegt hier bei Methylenblau-Eosin doch ebenfalls in Wahrheit kein reines Rot, sondern ein leicht bläuliches oder violettes Rot vor, und bei der anscheinend basischen Färbung von Hirschfeld auch nur ein rötliches oder violettes Blau. Bei Methylenblau-Eosin mit der Möglichkeit S. 223 sub c lägen die Verhältnisse eben nur umgekehrt wie bei Triazid; es fände hier anscheinend direkte Verankerung allerdings nur mit den basischen Haptophoren des Neutralfarbstoffes statt, während die indirekt, gleichsam erst sekundär und adjektiv über dem basischen Amboceptor färbende saure Komponente den schließlichen obersten optischen (roten) Effekt einer anscheinend rein sauren Färbung vermittelt. Doch hätte in Wirklichkeit hier keine saure, sondern eine neutrale Färbung an basischen Farbstoffhaptophoren stattgefunden.

Die Möglichkeit S. 207/208 sub 1 scheint aber ebensowenig wahrscheinlich, wie die sub 2 und 4 angedeutete.

Es bleibt also nur noch übrig, anzunehmen, daß in den neutralen Farbgemischen neben den komplett neutralen, aber inkonstanten, labilen Neutralsalzen auch, den weniger giftigen Epitoxoiden eines Toxingemisches vergleichbar, noch subneutralisierte Verbindungen, Abspaltungsprodukte der Neutralsalze vorhanden sind, entweder bloße monobasische Verbindungen der Farbsäure in den Eosinverbindungen des Methylenblau (also saures eosinsaures Methylenblau), oder monacide Verbindungen der Ammoniumbasen mit Sulfofarbsäuren (basisches Methylgrünsulfofuchsinat); und daß nicht unmöglicherweise speziell diese subneutralisierten Nebenprodukte der neutrophilen Farbgemische es sind, diese subneutralen Reihen von Neutralfarbstoffen, welche gerade auf dem sog. neutrophilen Substrat niedergeschlagen werden. Diese allerdings i. G. zu Ehrlich stehende Annahme würde nämlich mancherlei Erscheinungen viel besser erklären, wie die oben erörterte. Diese subneutralen Neutralsalze haben nämlich, i. G. zu den komplett neutralisierten Salzen, die entweder nur saure oder nur basische Gruppen frei und disponibel haben, in ihrem Molekül sowohl frei disponible basische wie saure Gruppen [unter der Voraussetzung, daß nicht Amidokarbonsäuren und Amidosulfosäuren (wie Goldorange), sondern Oxysulfosäuren (wie Orange G) und Oxykarbonsäuren (wie Eosin) verwendet werden], wären also amphotere subneutralisierte Neutralfarbstoffe.

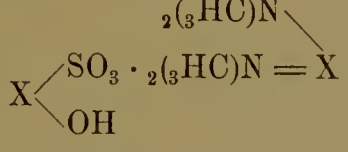

Speziell für die sog. triaziden Verbindungen der Ammoniumbasen mit Chromosulfosäuren dürfte gerade diese subneutrale monacide Form der Neutralsalzbildung als vorliegend und auch färberisch in Betracht kommend anzunehmen sein, da ja gerade bei der Salzbildung aus polyvalenten Farbbasen mit einer Überzahl von Molekülen saurer Farbstoffe die dominierende basische salzbildende Chinonimid-Hauptgruppe in Betracht zu ziehen ist, infolge deren die polyaciden Salze an den sekundären akzessorischen Amidogruppen wenig stabil und die polyaciden Neutralsalze mithin überhaupt unbeständig und in der wäßrigen Lösungsflotte sofort als zerfallend anzunehmen sind. Es würde sich demnach in Ehrlichs Triazid weniger um ein neutrales triazides Doppelsalz aus Methylgrün mit Orange und S-Fuchsin handeln, als vielmehr um ein Gemisch zweier monacider Salze, eines subneutralen Methylgrün-Orangeat und eines Methylgrün-Sulfofuchsinat. Die reifen neutrophilen Granula bevorzugten dann den mehr rötlichen gelblichen Neutralfarbstoff, die unreifen den dunkleren.

Ferner haben wir S. 223 Anm. gesehen, daß die subneutralisierten Neutralsalze sich sämtlich konstitutionell gleich verhalten, also sowohl die Produkte aus der Verbindung der polyvalenten Farbbasen mit Polysulfofarbstoffen wie jene aus der Verbindung der polyvalenten Oxykarbonsäuren mit Polyaminen; es entstehen in beiden Fällen die gleichen amphoteren Konstitutionen.

Das heißt, aus der Annahme, daß auch in den richtig zusammengesetzten Methylenblau-Eosingemischen subneutralisierte Thiazin-Eosinate (saures eosinsaures Methylenblau, doppelteosinsaures Methylenblau) sich bilden und in wirksamer Form vorhanden sind, würde folgen, daß diese subneutralen Eosinate der zweibasigen Eosinsäure dieselbe Konstitution aufweisen wie jene anderen subneutralen Neutralfarbstoffe aus diaziden Farbbasen mit Farbsulfosäuren, nämlich wie die monaciden Salze des triaminen Methylgrüns mit Polysulfosäuren. Es würde sich in beiden Fällen um Komplexe mit gleichzeitigem Vorhandensein freier basischer und saurer Gruppen handeln.

Diese Annahme würde somit unter der Voraussetzung, daß bei Methylenblau-S Fuchsin- und Methylenblau-Eosingemischen gleiche konstitutionelle Verhältnisse vorliegen, den Umstand zwangloser erklären, daß die ε-Granula sowohl in eosinsaurem Methylenblau, wie in Methylenblauorangeat sich als angefärbt erweisen, was bei der oben diskutierten Annahme komplett neutralisierter Neutralfarbstoffe nicht verständlich und unaufgeklärt blieb, bei denen jedesmal nur Eine Art salzbildender Gruppen am Neutralfarbstoff disponibel blieb, und zwar einmal nur basische, das andere Mal nur saure. Die subneutralen Verbindungen mehrbasischer Farbsäuren und polyacider Farbbasen haben auf alle Fälle stets gleichzeitig basische und saure Haptophore disponibel, ob es sich um ungesättigte Verbindungen der Base mit der Säure oder der Säure mit der Base handelt. Immerhin würde es sich auch bei dieser Annahme um chemische Bindung eines undissoziierten neutralen (subneutralisierten) Farbstoffes handeln, aber mit gleichzeitiger Verankerung sowohl saurer als basischer Haptophore. Beide subneutrale Verbindungsformen mit gleichzeitig freien basischen wie sauren Haptophoren würden somit also einfach wie ein amphoterer in sich neutraler Farbstoff wirken, nur mit dem Unterschied, daß der unimolekulare amphotere Farbstoff ein dominierendes Chinon- oder Chinonimidhaptophor hat, dessen Valenz durch das entgegengesetzte Auxochrom nur geschwächt wird, während diese hier beschriebenen komplexen bimolekularen Neutralfarbstoffe gerade in ihren dominierenden Chinon- bzw. Chinonimidgruppen sich selbst gegenseitig verankert halten, deren prädominierende Affinitäten zur Salzbildung mit dem Gewebe also so ausgeschaltet sind, so daß sie somit zur Verbindung mit dem neutrophilen Substrat nur äquivalente akzessorische, auxiliäre, wenn auch einander entgegengesetzte Seitenketten frei haben.

Unter der Voraussetzung, daß die sauren eosinsauren Methylenblauverbindungen im Prinzip die gleiche chemische Konstitution aufweisen wie die basischen Methylenblausulfofuchsinate, würde das Zustandekommen der neutrophilen Färbung stets überall nur durch subneutralisierte Neutralfarbstoffe, d. h. durch komplexe amphotere Farbstoffe gewährleistet werden; das Wesen der neutrophilen Färbung ließe sich dann auf gleichzeitigen Angriff basischer und saurer Gruppen (Möglichkeit S. 209 sub 3) zurückführen, das Wesen der Neutrophilie selbst aber bestände in amphoteren Substraten, die i. G. zu sonstigen gewöhnlichen amphophilen, d. h. basophilen und oxyphilen Substraten keine Prävalenz der basischen oder sauren Gruppen zeigten, sondern deren basische und saure Gruppen sich gegenseitig derart im Gleichgewicht halten und befinden und in ihrer chromophilien Haptophorie gegenseitig schwächen, daß sie mit den üblichen stark basischen und stark sauren Farbstoffen gar nicht anfärbbar sind.

Besitzt also das neutrophile Substrat gleichzeitig nebeneinander gleich stark avide basische und saure Haptophore, die beide färberisch und zwar gleichzeitig[1]) und gleich stark zu besetzen sind, soll anders Färbung effektuiert werden, so wären in den besprochenen subneutralisierten Neutralfarbstoffen die Bedingungen für solchen Vorgang eher realisiert, wie in monomolekularen amphoteren Amidochinonen oder Chinonimidfarbstoffen mit einer prävalenten Chinongruppe, oder gar in komplett neutralen Neutralfarbstoffen, die überhaupt nur Eine Art von Haptophoren disponibel haben.

Über die Natur der neutrophilen Granulasubstanz ist bisher noch so gut wie nichts eruiert. Sicher ist nur, daß die Substanz ohne Verlust der Zellvitalität und anscheinend ohne Schaden für die allgemeinen biologischen Funktionen der Zelle abgeworfen werden kann, was allerdings nur in pathologischen Fällen (Eiterung, gewisse toxische Leukocytosen) geschieht, während Mastzellen schon physiologisch ihre Körnungen abzuwerfen scheinen, eosinophile Zellen dies aber anscheinend nie tun. Vielleicht besteht ein physiologischer Zweck der Mastzellkörnung darin, gelegentlich abgeworfen zu werden, während die neutrophile Zelle nach pathologischem Verlust ihrer Granula zwar immer noch weiter leben kann, aber ihrer eigentlichen spezifischen funktionierenden Organisation bis auf weiteres beraubt ist.

Man hat bei den plasmatischen Produktionen der Leukocyten zu unterscheiden und festzustellen, ob die Körnungen bloße Folgen eines vitalen biologischen (und dann meist nutritiven) Prozesses sind (Exkrete), oder ob sie außerdem noch vitalen Zwecken und Funktionen zu dienen

---

1) Cfr. Fuchselin und Orcein. Diese amphoteren Amidochinon-Farbstoffe können mittels ihrer sauren Gruppen nicht eher die Elastine anfärben, als bis ihre basische Gruppen durch Säurezusatz (oder Farbsäuren) ausgeschaltet und besetzt sind (cfr. Pappenheim, Monatsh. f. pr. Dermatol., Bd. XXXVII—XXXIX).

haben. Im letzteren Falle könnten sie, als Folge eines trophischen Vorgangs, Sekrete der drüsenartigen Zelle bzw. des Zellplasma sein, die solange intrazellulär aufgespeichert bleiben, bis sie, bei gelegener Zeit, zu bestimmten Zwecken extrazellulär sezerniert werden — oder sie könnten Folge eines plastischen Differenzierungsvorgangs sein, integrierende Organisationen des Zellorganismus, die als solche ihrerseits erst Träger gewisser lebenswichtiger Funktionen sind.

Zu den metabolischen Exkreten möchte ich die Azurkörnung und z. T. die Mastzellkörnung rechnen, zu den teleologischen Sekreten die neutrophilen und sonstigen Spezialkörnungen, zu den plastischen Derivaten die oxyphile α-Körnung. Der neutrophile Leukocyt entspricht dann einer einzelligen Drüsenzelle.

Es ist nicht unmöglich, daß die neutrophile Substanz, das mit Neutralfarbe sich tingierende Substrat, von Fermentnatur und karyogener Herkunft ist, wofür vielleicht auch die Möglichkeit der Mitfärbung durch Methylgrün im Methylgrünorangeat spricht (dessen Salz mit Sulfosäuren allerdings durch neutrophile Substrate nicht dissoziiert wird, so daß die spezifische nucleinophile Betätigung des befreiten Methylgrüns gar nicht zum Ausdruck kommt). Vielleicht ist die neutrophile Körnelung der Ausdruck des bekannten proteo-histolytischen Vermögens der spezialkörnigen ε-Leukocyten (welches bekanntlich sonstigen amphophilen Körnchenleukocyten, d. h. mit bloß prävalent oxyphilen oder prävalent basophilen Körnchen fehlt), von dem die extrazelluläre Bactericidie und die intrazelluläre phagocytotische Verdauung (die ja auch amphophilen gekörnten sowie ungekörnten lymphoiden Leukocyten zukommt) vielleicht nur eine Abart und besondere Modifikation ist. Während nämlich Lösungen verschiedener basischer und saurer Eiweißkörper (Nucleinsäure, Albumine etc.) je nach ihrem prävalenten chemischen Charakter mit verdünntem Triacid entweder eine Grün- (basophile Nucleine, Nucleoalbumine, Mucin), oder Rotfärbung (oxyphile Albumine, Globuline, Histon, Collagen) geben [1]), färben sich nach meinen Erfahrungen Lösungen von Papayotin, Schlangengift, Ricin mit Triazid, ebenso wie Peptone und Albumosen, in violetter, neutraler Nuance. Doch beruht obig erwähnte Analogie immerhin nur auf Vermutungen.

Demgegenüber sind die azurophile und basophile Körnung vermutlich bloßer morphologischer Ausdruck gewisser stattgehabter nutritiver Stoffwechselvorgänge und nicht die Träger biologischer Funktionen.

Während also die Mastkörnung der Ausdruck der metabolischen Verschleimung der basophilen Plastinsubstanz unter dem Einfluß gewisser exogener trophischer Nahrungsaufnahme sein dürfte, scheint die eosinophile Substanz eine Art abortiven Blutfarbstoffs zu sein, wofür die von ihr gegebene Aldehyd-(Pyrrolreaktion)Reaktion (Jul. Weiss) sprechen könnte, womit aber nicht gesagt sein soll, daß die α-Körnung selbst direkt irgendwie aus Blutfarbstoff oder dessen Derivaten hervorgeht; vielmehr könnte es sich um ein äquivalentes, aber weniger hoch differen-

ziertes Analgon handeln, ein plastisches Differenzierungsprodukt der Zelle, das nicht in gelöster, sondern in körniger Form zur Ausscheidung im Zelleib gelangt und, vermutlich ebenso eisenhaltig wie das Hb, gewissermaßen ozonophor oder katalytisch wirkt. Dann wäre jedenfalls die Umwandlung lymphoider α-myeloblastischer Großlymphocyten in eosinophile Zellen ein Vorgang plastischer Progression, während wir, wie früher ausgeführt, in der basophilen Mastzellkörnung nur den Ausdruck, die Folge eines stattgehabten nutritiven metabolischen Stoffwechselvorganges zu sehen geneigt sind. (Infolge exogener Substanzaufnahme und Verarbeitung (interne mucinoide Umwandlung) des Spongioplasmalecithids der Lymphoidocyten.)

Es widerspricht nämlich nichts eigentlich der Annahme, daß die eosinophilen Granula plastische Ingredienzien der Zelle, biophore Plasmosome, Träger funktioneller Vitalität, integrierende Elementorgane des Zelleibs sind, die, ähnlich wie der Blutfarbstoff, Träger und Ursachen gewisser lebenswichtiger Zellfunktionen, Substrate der Zellbetätigung sind, während die neutrophilen und basophilen Granula Folge von vitalen vegetativen Funktionsprozessen sind, erstere allerdings gleichzeitig Substrate weiterer funktioneller Betätigung, während letztere bereits wertloses Material bedeuten.

Diese unsre Anschauung, die die strenge Spezifizität der einzelnen Körnungen als solcher vertritt und keine Umwandlung der einen Körnung in die andere, der einen einmal spezifisch differenzierten Leukocytenart in eine andere (wie Grawitz-Schleip) zuläßt, steht bei der verschiedenen Bewertung der einzelnen Körnungen trotzdem auf dem Standpunkt der monophyletischen Theorie und rechnet mit nur Einer multivalenten myeloblastischen bzw. leukoblastischen großlymphocytären makrolymphoiden Stammzelle für die verschiedenen Leukocytenarten. Hiernach erklärt sich auch das Nebeneinandervorkommen von α- und γ-Körnchen, ferner von Mastkörnung und Plasmazellgranoplasma (in Krompechers Plasmamastzellen) sowie von Azurkörnung und neutrophiler Körnung in Einer Zelle dadurch, daß die betreffenden Zellen zwar zwei verschiedene Plasmaprodukte enthalten, von denen aber allenfalls nur Eines spezifischer Natur ist, und neben denen sehr wohl noch sonstige körnige Umwandlungen und Sekrete unspezifischer, allgemein biologischer Natur vorkommen können.

Da nämlich z. B. die eosinophilen Zellen sich aus lymphoiden Vorstufen entwickeln, letztere lymphoide Vorstufe aber verschiedene allgemein vitale physiologische und pathologische nutritive Reizungen und entsprechende morphologische Umwandlungen erleiden kann, so erklären sich eben dadurch zwanglos gewisse Zwitter- und Bastardformen, die schwer

1) Fuchsinsulfacidalbumin. Cfr. die verschiedenen Syntoninreaktionen mit Sulfosalicylsäure, Sulfanilsäure, Alizarinsulfosäure, Alizarinblau, Alizarinrot S.

zu erklären wären, wenn die verschiedenen Körnungen sämtlich der eosinophilen gleichwertige plastische Differenzierungsprodukte der Zellen darstellten. Die verschiedenen lymphoiden Zellen (Lymphocyten, lymphoide Leukocyten) können pathologisch Granoplasma speichern, nutritiver Weise Mastkörnung oder Azurkörnung bilden. Zu diesen uneigentlichen Körnungen kann nun echte neutrophile oder eosinophile Körnelung hinzutreten. Aus diesem Gesichtspunkt haben wir früher das Wesen der Plasmamastzellen, die mastgekörnten Plasmazellen erklärt (gronoplasmatische Degeneration von mastgekörnten Lymphoidocyten), und hiernach erklärt sich sehr wohl das Vorkommen echter basophiler metachromatischer Mastkörnung (uneigentliche Körnung) und eosinophiler (echter) Körnung (eigentliche Körnung) in Einer Zelle, ein Vorkommnis, das nicht zu verwechseln ist mit dem gleichzeitigen Vorhandensein unreifer oder degenerierter [indulinophiler (cyanophiler) amphophil-cyanophiler, also in basischen Farbstoffen tingibler pseudomastkörniger] α-Körnung neben echter reifer α-Körnung in Einem α-Myelocyten; ferner erklärt es auch das Vorhandensein von azurophilen Pseudokörnchen neben oxyphilen oder neutrophilen Körnchen in unreifen Promyelocyten, wo man nicht die azurophilen Körnchen für direkte Vorstufen der eosinophilen oder oxyphilen Körnchen halten darf[1]), ebensowenig wie die echte Mastkörnung eine Vorstufe, etwa eine unreife Oxykörnung, und die Oxykörnung eine überreifte Mastkörnung[2]) ist.

[Die Mastkörnung (als temporäre physiologische Degeneration von Lymphocyten (auch kleiner) und lymphoiden Leukocyten, und die Azurkörnung (als Stoffwechselprodukt von kleinen Lymphocyten, großen Lymphocyten (Myeloblasten), lymphoiden Lenkocyten und Leukosarkomzellen) sind also nicht eigentlich Derivate nur des spezifisch myeloiden Gewebes, sondern in viel höherem Grade solche auch der lymphoiden Gewebszellen. Dagegen scheinen α- und ε-Körnung Derivate nur von Myeloidgewebszellen zu sein. Azurkörnung wird in allen Retikulärgewebsparenchymen gebildet, wo immer Große nnd kleine Lymphocyten und lymphoide Leukocyten erscheinen; α- und ε-Körnung nur in bestimmt lokalisierten Retikulärgeweben unter bestimmten Lebensbedingungen und adäquaten spezifischen Reizen gebildet, wodurch das betref-

1) Es ist aber nicht unmöglich, daß die Azurkörnung in direkten oder indirekten Beziehungen zur unreifen Mastkörnung steht.

2) Dieses gilt vielleicht auch betreffs des Nebeneinandervorkommens von Mastkörnchen und Pigmentkörnchen in Einer Zelle (Staffel, Rheindorff, Meirowsky); es ist nicht erwiesen, daß die Mastkörnung selbst in Pigment übergeht, unfertiges Pigment ist, bzw. daß Melanin eine degenerierte Mastkornsubstanz ist. Eine Zelle kann trotz ihrer Spezifizität Träger zweier Körnungen sein, von denen eben dann nur eine eine echte spezifische Körnung und als solche spezifisch ist, während die andere Körnung (Azur-, Mast-, Pigment-) nur der Ausdruck stattgehabter allgemeiner vitaler Reaktionen und Funktionen ist. Dabei könnten beide Körnungen sehr wohl als Koeffekt aus derselben (Basoplastin) Nucleolarsubstanz hervorgehen.

fende adenoide Bindegewebe alsdann myeloischen Charakter annimmt: unter embryonalen Verhältnissen ist auch das Lymphoid- und Splenoidgewebe myeloisch und bildet Erythroblasten und Riesenzellen neben Myelocyten. Alle Retikulärgewebe sind in ihrer Grundlage lymphocytär; das ganz einseitig lymphocytäre Lymphadenoidgewebe ist aber nur eine Rückbildungsform des embryonalen gemischtzelligen Myeloidgewebes.]

Da ferner die beiden in gleicher Weise echten α- und ε-Körnungen in gleicher Weise ganz spezifischen Lebensbetätigungen ihr Auftreten verdanken und nicht Ausdruck allgemein biologischer, nutritiver oder pathologischer Prozesse sind, so ist es verständlich, daß diese zwei spezifischen Körnungen nicht in Einer Zelle vorkommen. Andrerseits, da sie ganz verschieden zu bewertenden biologischen Prozessen ihre Entstehung verdanken, so ist es weiter eben nicht nötig, zwei verschiedene besondere eosinoplastische und neutroplastische großlymphocytäre (myeloblastische) Vorstufen für beide anzunehmen, sondern Eine polyvalente großlymphocytäre Zelle kann, je nach den spezifischen Lebensbedingungen, unter denen sie steht, entweder zum neutrophilen, oder zum oxyphilen Myelocyten werden, dabei aber nur einmal während ihrer Existenz auf einen derartigen Bildungsring reagieren; sie kann nicht nacheinander oder gar gleichzeitig in verschiedener Weise tätig sein; einmal unter einen solchen Ring gebracht, hat vererbbare spezifische Prägung, allergische Aufgabe des Indifferenzzustandes ein für alle Mal stattgefunden.

Es möge bei dieser Gelegenheit auch Einiges zum Verständnis der chemotaktischen Reizungen und Leukocytosen ausgeführt sein.

Es ist bekannt und feststehend, daß gekörnte wie ungekörnte Zellen in spezifischer Weise auf verschiedene chemotaktische Reize reagieren: So haben Lymphocyten irritable Receptoren für die protoplasmatischen (präcipitablen und amboceptorbindenden) Eiweißstoffe der diphtherioiden Bazillen infektiöser Granulomatosen (Tuberkelbazillen, Lepra, Rotz, Aktinomyces etc.), und maligner Tumoren; die ungekörnten großen einkernigen lymphoiden Leukocyten (Makrophagen) solche für die opsoninogenen (Opsoninbildung auslösenden) Antigene und heterologen Eiweißstoffe körperfremder infektiösen Protozoen; die eosinophilen Leukocyten solche für die Toxine parasitärer Helminthen und des Asthma[Nasenpolypen]giftes (Heufiebergift und Pollentoxin macht keine Eosinophilie); und die neutrophilen Leukocyten vollends solche für die heterologen endotoxischen Nucleoproteide der pyogenen und pyrogenen Kokken und Bazillen (Typhus, Coli, Pyocyaneus), sowie für Abrin, Ricin, Ricinolsäure, Crotonöl, Mezereum, Terpentin, Canthariden. Negativ chemotaktisch für neutrophile Leukocyten wirkt u. a. das Chinin, die Milchsäure und die aggressiven Toxine.

Es scheint nun der Fall zu sein, daß die neutrophilen Leukocyten vielfach zur Vernichtung des sie anlockenden korperfremden Toxins ihre toxinzerstörenden Granula abwerfen, sezernieren, gewissermaßen wie ein

typhisches proteolytisches Ferment[1]); so im Eiter. In andern Fällen kommt es aber zu degenerativem Körnchenverlust und dadurch zur Schwächung ihrer spezifisch-funktionellen Vitalität, bei Erhaltenbleiben der allgemeinen Vitalität. Unter gewissen Umständen (Gonorrhoe) kommt es zu chemischer Umstimmung und Alteration des neutrophilen Produktes, erkennbar an einer färberischen Eosinophilie der feinkörnigen Granulation.

Vermutlich dient die Körnung in diesen Fällen zur Vernichtung der spezifisch reizenden Noxe. Mit der eingangs geäußerten Ansicht ist es nun aber unvereinbar, wie solches gelegentlich geäußert wird, anzunehmen, daß die eosinophile Körnung in der (vorher also ungekörnten) Zelle gebildet wird durch Aufnahme und Verarbeitung der diese Zellen spezifisch chemotaktisch reizenden Wurm- und Asthmagifte. Die Verhältnisse liegen hier vielmehr eher umgekehrt; weil die Zellen schon vorher in spezifischer Weise organisiert, eosinophil gekörnt sind, deswegen reagieren sie und können sie auf bestimmte Toxine, auf die sie abgestimmt sind, reagieren, bzw. deshalb sind sie so spezifisch abgestimmt auf die ihnen adäquaten Toxine.

Weil nun aber die neutrophilen Granula bei dem Infunktiontreten der ergastischen Neutrophilen oftmals abgeworfen werden, deshalb braucht solches noch nicht bei allen Granulationen der Fall zu sein. Von eosinophilen Körnchen ist solches funktionelles Abgeworfenwerden bislang nicht bekannt und gerade daraus schlossen wir, daß diese Körnung im Sinne Altmanns und Arnolds den Wert biophorer Plasomen besitzt. Es braucht deshalb der Sitz der chemotaktisch irritablen Zellreceptoren nicht in diesen eosinophilen Körnchen zu sitzen und es braucht auch umgekehrt die spezifische eosinotaktische Noxe nicht mittels dieser Körnchen vernichtet zu werden. Die α-Körnchen können sehr wohl ganz anderen, eignen und besonderen Zwecken dienen, und es können die zufällig nebenbei zu anderen Zwecken auch noch eosinophil gekörnten Zellen, außerdem noch in zweiter Weise mit spezifisch auf eosinotaktische Reize abgestimmten Receptoren versehen sein. Es kann sich also statt um direkte Beziehungen und Korrelationsverhältnisse zwischen eosinophiler Substanz und eosinotaktischer Noxe, um eine gewisse gegenseitige Unabhängigkeit handeln. Weil bestimmte Zellen eosinophil gekörnt sind, bzw. sich zur Produktion eosinophiler Körnung differenziert haben, deshalb sind diese Zellen nebenher auch so beschaffen worden, daß sie nun zu-

---

1) Die Komplemente und Bakterizidine (Ambocepten) sind wohl ein anderes physiologisches Sekret der Zelle, das nicht in der Körnung seinen morphologischen Ausdruck findet. Von diesen Sekreten sind weiter zu unterscheiden die erst mit dem lytischen Zerfall der Zelle und ihres Kerns freiwerdenden antibakteriellen Schutzkörper. Auch das bei der Phagocytose die Bakterien verdauende Ferment scheint von der neutrophilen Granulation verschieden zu sein; ist jedenfalls auch in lymphoiden Makrophagen enthalten.

gleich zufällig auch auf eosinocytotaktische Irritamente, wie Wurmgifte, positiv chemotrop reagieren, vielleicht diese auch vernichten können, ohne daß die eosinophile Körnung dabei in Aktion zu treten oder gar abgeworfen zu werden braucht. Tritt sie aber dabei in Aktion, so wirkt sie jedenfalls bloß funktionell katalytisch durch Kontakt, sicherlich nicht substantiell dadurch, daß sie in toto verbraucht wird.

Zu bemerken ist übrigens weiter, daß die eosinophile Substanz bzw. ihr degenerativer Zerfall mit der Bildung der CHARCOT-LEYDENschen Kristalle in ursächlichem Zusammenhang zu stehen scheint.

In funktionell biologischer Hinsicht entsprechen den absolut neutrophilen Spezialkörnungen der Menschen bei den anderen Tieren die verschiedenen amphophilen Spezialkörnungen. Bei dem verschiedenen spezifischen Chemismus dieser Körnung der wichtigsten ergastischen Leukocyten des tierischen Organismus erklärt sich dann auch ihr bei verschiedenen Tieren verschiedenes biologisches Verhalten bei chemotaktischen Reizungen und reaktiven Immunitätsprozessen. Dabei dürften die chemotaktischen Leukocytosen, besonders bei gleichzeitig opsoninreichen Serum, lediglich der Phagocytose und mechanischen Noxenbeseitigung dienen, bloße durch funktionelle Reflexaktion ins Blut gesandte Koeffekte seitens der durch die im Blut zirkulierenden Antigene zur eigentlichen Antikörperproduktion (Opsonin, Antiaggressin etc.) hypertrophisch gereizten hämatopoetischen Apparate sein, dagegen nicht selbst direkte Ursache bei der Bildung der antialbuminösen (antibakterieller) Antistoffe (Präcipitine, Amboceptoren) und humoralen Immunität.

Wir haben bei diesen verschiedenen Spezialkörnungen bislang folgende Existenzmöglichkeiten ins Auge gefaßt:

1. absolut neutrophile.

Nur in neutralen Farbgemischen färbbar, abasophil und anoxyphil;

2. amphophil-neutrophile;
   a) neutrophil (bei basisch-saurer Mischfärbung) und nur oxyphil bei Singulärfärbungen [oxyneutrophil],
   b) neutrophil und basophil [basoneutrophil],
   c) neutrophil, basophil und oxyphil;
3. amphophile,
   a) basophil und oxyphil bei homogenen Singulärfärbungen, aber überwiegend basophil (ampho-basophil) bei basisch-sauren Mischfärbungen mit Neutralfarbstoffen.
   b) basophil und oxyphil, aber überwiegend oxyphil (ampho-oxyphil).

Unter beiden Gruppen sub 3 sind zu unterscheiden noch im besonderen cyanophile und erythrophile Körnungen.

Als Vertreter der erytrophilen Amphophilie haben wir die pseudoeosinophilen Körnchen der polynucleären Kaninchenleukocyten kennen gelernt, als Vertreter der cyanophilen Amphophilie die indulinophilen Pseudomastmyelocyten des Meerschweinchens.

Bei Färbung mit Triacid und Methylenblau-Eosin erscheinen erstere so leuchtend rot wie α-Granula, bei Färbung mit GIEMSA erscheinen letztere mattrosa, bei Methylenblau-Eosin aber basophil wie Mastkörnungen, bei Toluidinblau-Eosin aber nicht metachromatisch. Im Glyzeringemisch vollends nehmen sie Indulin, nicht Eosin auf.

Hinsichtlich des färberischen Verhaltens der verschiedenen Leukocytengranulationen sei im Zusammenhang kurz nochmals Folgendes rekapituliert.

Es ist zu unterscheiden die, vielfach spärliche, Bekörnung in unreifen Jugendzellen, Myelocyten, von der dichten Bekörnung der reifen polynucleären Leukocyten; beide können innerhalb Einer Zelle, je nach dem verschiedenen Reifungszustand der einzelnen Körnchenindividuen, noch graduelle Verschiedenheiten des physikalisch-chromatischen Verhaltens (Cyanophilie, Xanthophilie) zeigen. Essentielle Abweichungen des chemischen Verhaltens finden sich meistens nur zwischen den völlig unreifen cyanophilen [1]) Granulationen in den unreifen generativen Zellstadien (Myelocyten) einerseits und den reiferen erythrophilen Körnungen der ergastischen polynucleären Leukocyten andrerseits.

Also in den verschiedenen Myelocyten findet man

1. vereinzelte ganz unreife (amphophile) Körnungen;
2. die für die betreffende Zellart spezifische aber doch noch nicht ganz ausgereifte, von der entsprechenden reifen Körnung der Leukocyten doch noch differierende Körnung.

In Leukocyten

1. noch nicht ganz reife in tinktorieller Hinsicht graduell differierende Körnchen;
2. die reife spezifische Leukocytenkörnung.

Eine zwiefache reife ausgebildete ($\alpha + \varepsilon$) echte Körnung in Einer Zelle scheint wenigstens normaliter und solange sich die Zelle in den Bildungsstätten befindet, nicht vorzukommen, besonders nicht in polynucleären Leukocyten; die anscheinend zweifache basische und eosinophile Körnung innerhalb im Übermaß gebildeter unreifer leukämischer Myelocyten dürfte z. T. wenigstens auf besonders hochgradiger Prävalenz von unfertiger (pseudomastzelliger) Granulation zu beziehen sein; doch wären in pathologischen Fällen Hybridisationen nicht unbedingt ausgeschlossen, zumal da die echte Mastkörnung, ähnlich wie die Azurkörnung, der sie verwandt ist, nur ein Ausdruck eines normalen oder pathologischen Nutritionszustandes in Lymphocyten bzw. lymphoiden Myeloblasten, keine eigentliche echte und spezifische Körnung sein dürfte, und somit auch in zur α-Körnung prädestinierten Myeloblasten bzw. in in Plasmazellbildung übergegangenen Lymphocyten sich finden könnte.

1) Die cyanophilen (indulinophilen) verhalten sich zu den erythrophilen reifen eosinophilen Körnchen etwa wie fuchsinophiles Hb zu orangeophilem Hb, bzw. auch wie polychromatische zu orthochromatischen roten Blutkörperchen.

Immerhin sind bisher Mastkörner und neutrophile, sowie eosinophile und neutrophile Körnchen in derselben Zelle nicht beobachtet worden, andrerseits aber findet man bei überstürzter Leukocytenbildung Zellen mit Körnchen, die die Mitte halten zwischen neutrophiler und eosinophiler Körnung, feingekörnte eosinophile (Taf. XI/XII), oder oxyphil metamorphosierte neutrophile, die also z. T. entweder degenerative eosinophile oder degenerative neutrophile Körnchen sind. Dagegen finden sich Azurgranula und neutrophile schon normaliter innerhalb der Promyelocyten in Einer Zelle.

Ferner erweist sich die reife Mastzellkörnung bei Anwendung geeigneter basischer Farbstoffe stets als metachromatisch, die unreife eosinophile Körnung aber nicht, desgl. nicht die amphophil-basophile, cyanophil-indulinophile Spezialkörnung (Pseudomastkörnung). Diese sind demnach auseinanderzuhalten und es dürfte demnach nicht, wie Grawitz und Schleip mit Arnold annehmen, die (reife) Mastzellkörnung die direkte Vorstufe der eosinophilen Körnung sein, zumal bei Sauropsiden die letztere vielfach ellipsoid kristalloid ist. Schließlich ist nochmals zu bemerken, daß zu schwach fixierte, selbst reife eosinophile Körnungen sich mit Neutralfarbstoffen färben (nach Gütig polychromatisch erscheinen), daß aber auch zwischen feinkörnigen neutrophilen und grobkörnigen eosinophilen Körnchen trotzdem keine direkten genetischen Beziehungen bestehen (Lenhartz, H. F. Müller, St. Klein).

Es sind demnach zu unterscheiden in bezug auf färberisches Verhalten:

I. bei eosinophilen Körnungen:
   1. daß in den Myelocyten unreife eosinophile Körnchen in Form von amphophil-oxyphilen und zwar cyanophilen Körnchen (Methylenblau, Indulin) neben den reiferen erythrophilen amphophil-oxyphilen Körnchen vorkommen;
   2. daß in den reifen Leukocyten verschiedene reife, dunklere und hellere, aber stets nur absolut oxyphile Körnchen vorkommen;
   3. daß zu schwach fixierte reife α-Körnchen sich auch in Neutralfarben färben, die sub 1 erwähnten unreifen Körnchen aus dem Glyzeringemisch Indulin, aus Methylenblau-Eosin Methylenblau aufnehmen, sich aber mit Toluidinblau nicht metachromatisch färben.

II. Auch bei amphophilen Spezialkörnungen sind zu unterscheiden solche, die ihrer Art, nicht ihrer Reife nach mehr basophil und solche, die ihrer Art nach mehr oxyphil sind; und in beiden Fällen gibt es je nach der Reife cyanophile und erythrophile. Auch hier sind die cyanophil-basophilen und oxyphil-cyanophilen (indulinophilen) gegenüber Toluidinblau nicht metachromatisch.

Wir haben uns demnach veranlaßt gesehen, die Leukocytenkörnungen überhaupt in folgender Weise einzuteilen:

I. Grobkörnige, die sich bei allen Tierklassen finden (Universalkörnungen);

1. oxyphile (eosinophile);
   α) unreife, amphophil-oxyphil-cyanophile (indulinophile) Pseudomastkörnung (färberisch, wie 2 α),
   β) reife absolut oxyphile;
2. basophile Mastkörnungen;
   α) unreife amphophil-basophile, cyanophile,
   β) reife absolut basophil metachromatische.

II. Spezialkörnungen:

1. amphophile;
   a) amphophil-basophile. Die Spezialkörnungen in den Spezialmyelocyten des Meerschweinchens (Pseudomastzellen),
   b) amphophil-oxyphile;
      α) cyanophile (die indulinophile Spezialkörnung der polynucleären Meerschweinchenleukocyten (färberisch wie I. 1 α und 2 α),
      β) erythrophile (die pseudoeosinophilen Spezialkörnungen des Kaninchens;
2. neutrophile;
   a) amphophil-neutrophile;
      α) basophil und neutrophil,
      β) oxyphil und neutrophil;
   b) absolut neutrophile.

Der Kommentar für diese Einteilung und Nomenklatur ist im voranstehenden gegeben.

Zur mikrochemischen Farbanalyse und zur Analysierung der färberischen Ergebnisse bei den gebräuchlichen Farbgemischen.

Wie ich in meinem Grundriß der Farbchemie näher ausgeführt habe, erfordert die genauere Erforschung des mikrochemischen tinktoriellen Verhaltens eines Substrates eine eingehende systematische Untersuchung mit verschiedenartigen Farbstoffen und mehreren Farbgemischen, die möglichst zweckmäßig gewählt und zusammengestellt sein müssen. Leider ist in praxi die Handhabung und das Ergebnis dieser Färbungen nicht stets so einfach und eindeutig, wie es die Theorie erfordert und voraussetzt, da wir noch zu wenig über die besonderen tinktoriell-funktionellen Eigenschaften der Farbstoffe und die Vorgänge bei der Färbung orientiert sind. Genau genommen genügte theoretisch zur Anstellung der mikrochemischen Analyse die Verwendung von 4 Farbgemischen.

1. Zuerst wäre festzustellen der allgemeine elektrochemische Charakter eines Substrates, ob Basophilie oder Oxyphilie vorliegt.

Zu diesem Zweck würden zwei verschiedene neutrale Lösungen in Betracht kommen, deren eine einen hellen (gelben oder roten) basischen Farbstoff (der nach den früher gegebenen Postulaten ein Ammoniumfarbstoff mit möglichst vielen alkylierten Amidogruppen sein müßte) und eine dunklere (blaue oder violette) Polysulfofarbsäure enthalten müßte. Man könnte für diese erstere Form zweckmäßig verwenden

a) Gemische von Auramin — S Violett (vielleicht auch Azoblau; doch gibt dieses als Baumwollfarbstoff mit der Farbbase zu schwer dissoziable lackähnliche Verbindungen)

oder Pyronin — Wasserblau (oder Indigokarmin);

b) für die zweite Mischungsform käme in Betracht umgekehrt ein dunkler basischer und ein heller saurer Karboxylfarbstoff: Methylenblau — Eosin.

An Stelle dieses Gemisches wären auch geeignet zur gleichzeitigen Prüfung der Metachromasie Kombinationen wie Toluidinblau — Eosin oder Kresylblau — Eosin.

2. Nachdem die allgemeine Chromophilie festgestellt wäre, würden zur Prüfung des physikalischen Verhaltens auf Cyanophilie und Erythro-

philie zu verwenden sein einmal homogene basische Gemische aus mehreren möglichst gleich stark basischen Ammonium- oder Amidofarbstoffen

a) Methylenblau — Pyronin, Toluidinblau — Neutralrot, Safranin — Thionin, Capriblau — Akridinrot;

b) ein solches aus zwei oder drei sauren Farbstoffen, wie wir es in Manns Wasserblau — Eosin, oder in klassischer Form in Gestalt von Ehrlichs Glyzerintrias (Indulin S, Eosin, Aurantia) besitzen.

3. Schließlich könnte noch der Grad der jeweiligen Oxyphilie oder Basophilie erforscht werden durch geeignete Kombination verschiedener basischer und saurer amphoterer Farbstoffe (Muscarin, Resorufamin, Thionolin, Methylenviolett, Prune, Orcein, Fuchselin, Chromgrün, Rhodamin, Safranol, Eurhodol); oder Kombinationen von Diamido- (Malachitgrün, Chrysoidin) mit Triamidofarbstoffen (Methylviolett, Fuchsin); oder schließlich, was ebenfalls sehr wichtig ist, wäre zu erproben der verschiedene Einfluß der Kombinationen von Amido- und Ammoniumbasen (Fuchsin-Amethyst, Methylenblau-Safranin, Pyronin-Thionin). Auch hier ist noch ein weites unbebautes Feld, zumal die amphoteren Farbstoffe vielleicht, ähnlich wie Azur noch besonders für sie spezifisch affine Substrate aufdecken könnten.

Die meisten dieser Farbkombinationen sind indes bisher in praxi überhaupt nicht bekannt oder erprobt worden. Auch kommt es der hämatologischen Praxis meist weniger darauf an, in wissenschaftlicher Beziehung den genauen mikrochemischen Charakter eines Substrats oder einer Körnung festzustellen, als nur ganz allgemein; basophile und oxyphile Substanzen, oder gar überhaupt nur morphologisch deskriptiv Kerne und Plasmaprodukte zu differenzieren. Es sind daher nur wenig Farbgemische in Gebrauch, die gar nicht für diese Zwecke, sondern zu bestimmten deskriptiven Sonderzwecken hergestellt wurden. So dient das Glyzeringemisch hauptsächlich zur Auffindung einer bestimmten oxyphilen (indulinophilen) Granulation und zur Unterscheidung dieser von den α-Granula, das Triazid zur Kenntlichmachung der neutrophilen Körnchen, das Methylgrün-Pyroningemisch, um die stark basophilen Lymphocytenplasmen zu rekognoszieren und um die basophilen Plastinsubstanzen von den Nucleinsubstanzen abzugrenzen, das Methylenblau-Eosingemisch um basophile, oxyphile und neutrophile Substanzen gleichzeitig darzustellen. Selbstverständlich erfüllt jedes dieser Gemische auch noch gewisse Nebenaufgaben. Z. B. lassen beide homogenen Mischungen einheitlichen Charakters, das saure Glyzeringemisch von Ehrlich-Huber und das Methylgrün-Pyroningemisch von Pappenheim, ferner das Triazid, Kerne und Cytoplasmen grob deskriptiv in verschiedener Farbe erscheinen. Dagegen dienten für den Zweck der mikrochemischen Trennung von Basophilie und Oxyphilie einmal Ehrlichs Triazid in seinen verschiedenen Modifikationen (Philipp-

Aronson, Biondi-Heidenhain, Bergonzini, Rosin) und die verschiedenen Methylenblau-Eosinkombinationen. Beide haben aber in dieser Hinsicht gewisse eigne Mängel und Unvollkommenheiten.

Die mikrochemische Blutforschung spielt eigentlich heute nur noch in der Hämocytologie niederer Tiere eine Rolle; die menschlichen Blutzellen sind mikrochemisch ziemlich genügend erforscht und daher haben die aufgezählten vier üblichen Farbkombinationen (Glyzerintrias, Triazid, Methylgrün-Pyronin, Methylenblau-Eosin) hier zumeist nur rein deskriptiven Wert. In dieser Hinsicht gehen aber die Ziele der menschlichen Hämatologie auf möglichst panoptische Bilder aus; man will alles bisher Darstellbare, alle morphologischen Individualitäten, auch möglichst schon in Einem und demselben Präparat dargestellt, und möglichst gut, d. h. deskriptiv dargestellt sehen; und da letzteres meist nur mit adäquaten Farbstoffen möglich ist (Basophiles mit basischen, Neutrophiles mit neutralen, Azurophiles mit Azurblau), und weil man gleichzeitig ferner bei solchen Universalfärbungen an der Natur der Färbung den mikrochemischen Charakter der Substrate erkennen, mikrochemisch differente Individualitäten mit ihrer Natur adäquaten und differenten Farbstoffen dargestellt sehen will, so berühren sich in diesem Punkt die deskriptiven Bestrebungen mit den Bestrebungen der mikrochemischen Farbanalyse.

Von diesem Gesichtspunkte aus muß gesagt werden, daß auch zu deskriptiven Zwecken die verschiedenen gebräuchlichen Farbkombinationen ihre Mängel und Unvollkommenheiten haben. Es ist klar, daß die homogenen Gemische schon der Natur der Sache nach gar nicht alles Sichtbare darstellen können; kann man selbst mit sauren Farbstoffen substantiv basophile Kernstrukturen färben, so doch auch nur mit gewissen sauren, dunklen Sulfofarben, und vollends vor allem nicht basophile Plasmastrukturen, basophile und neutrophile Granula; ebensowenig aber auch sind dazu befähigt die heterogenen Gemische mit Methylgrün als Basis; denn diese bringen von basophilen Substraten nur das Chromatin, nicht das Basiplastin zur Darstellung. Sie sind deshalb in der Praxis in letzter Zeit zumeist verdrängt durch die mehr panoptischen Methylenblau-Eosinfärbungen, zumal die Romanowsky-Ziemannschen Modifikationen derselben, die Azur enthaltenden Universalgemische, welche, außer daß sie die auf keine Weise sonst darstellbaren spezifischen Azurophilien zur Anschaulichkeit bringen, auch in mikrochemischer Hinsicht allen notwendigsten Anforderungen entsprechen.

Also entweder haben in mikrochemischer [und natürlich dann auch deskriptiver] Hinsicht die üblichen Färbungen (homogene Gemische) Mängel; oder es bestehen, soweit es sich selbst um mikrochemisch brauchbare Gemische handelt, wenigstens doch deskriptive Mängel. Das Triazid färbt keine basophilen Plasmasubstanzen; das Methylenblau-Eosin bringt Chromatin und Basiplastin nicht in verschiedener Nuance zur Darstellung; die neutrophile Substanz erscheint nicht besonders gut, schlechter als beim

Triazid; es fehlt die Darstellung der Azurophilie, und überhaupt bringen die Anilinfarbgemische die Kernstrukturen schlechter zur Darstellung als die Hämatoxylinfärbungen.

Während man sich also bei Verwendung der gebräuchlichen homogenen Gemische hüten muß, irgend welche Schlüsse auf die chemische Chromophilie der different gefärbten Substrate ziehen, muß man bei den üblichen heterogenen Gemischen eingedenk sein, daß auch in deskriptiver Hinsicht nicht alles Darstellbare dargestellt oder gar mittels besonderer Farbstoffe dargestellt ist[1]).

Betrachten wir zuerst das Triazid, so haben wir an demselben einen basischen Farbstoff, der nur Nucleinsubstanzen färbt; die basophilen Plastinsubstanzen (Spongioplasmen der lymphoiden Leukocyten, die basophile Substanz der Polychromophilie, die basophilen Punktierungen der Erythrocyten, die basophilen Nucleolen, die Mastzellgranula und Azurophilien) bleiben nicht dargestellt.

---

1)	Chromatin	Basiplastin basophile Plasmen und Nucleolen	Oxyplastin und Oxychromatin	Granula			
				basophile	oxyphile	neutrophile	azurophile
Glyzeringemisch (Wasserblau-Eosin)	(Indulin) schwarz	matt gelbgrau (inadäquat)	kräftig gelblich rosa	—	rot	—	—
Methylenblau-Fuchsin	cyanophiles blauviolett, pyknotisch-trachychromatisches violettrot	Die Differenzierung ist individuell variabel und nicht in einer universellen Formel auszudrücken			—	—	—
Methylgrün-Pyronin	(Methylgrün) Grün	Pyronin leuchtend rot-rosa	(inadäquat) matt rötlich gelb	rot	—	—	—
Triazid	(Methylgrün) Grün	matt rosa (inadäquat)	kräftig rot	—	rot	violett	—
Methylenblau-(Eosin, S Fuchsin)	(Methylenblau) schwach blau	kräftig blau	kräftig rosarot	blau	rot	blaurot	—
Romanowsky	violettrot Azur + Methylenblau	blau Methylenblau	rosa	blau	rosa	bräunlich	rot Azur — Eosin

Beim Methylenblau-Eosingemisch werden zwar diese meisten basophilen Plastinsubstanzen dargestellt, aber in derselben Farbe wie die Nucleinsubstanzen, nicht different abgehoben von den Kernen. Daß solche Differenzierung aber möglich ist, zeigt die Methylgrün-Pyroninfärbung.

Ferner sind bei Methylenblau-Eosin die Mastzellgranula nicht metachromatisch wie bei Methylgrün-Pyronin, und drittens sind die Azurophilien auch nicht dargestellt.

Die Bestrebungen müßten also dahin gehen, bei größter Vereinfachung ein Universalfarbgemisch zu konstruieren, das tunlichst in panoptischer Hinsicht alles färberisch Darstellbare in färberischer Differenzierung mit den adäquaten Farbstoffen different gefärbt und in spezifischer Weise zur Darstellung bringt, und das zweitens das Dargestellte auch in deskriptiver Hinsicht nicht nur anfärbt und qualitativ tinktoriell darstellt, sondern auch so exakt und prägnant wie möglich darstellt.

Man könnte zur Erreichung dieses Zweckes auf getrenntem Wege von den beiden vorhandenen Neutralgemischen ausgehen und die Mängel eines jeden durch die Vorzüge des anderen Gemisches zu vervollkommnen suchen.

1. Das Methylgrün als Base enthaltende Triazid krankt, wie wiederholt betont ist, an dem Mangel, daß seine basische Komponente von basophilen Substraten nur Chromatin färbt, nicht aber sonstige basophile Plastinsubtrate, vor allem nicht lymphoide Spongioplasmastrukturen und Mastzellkörnungen. Großlymphocyten und lymphoide schmalleibige Leukocyten, Promyelocyten und Myelocyten, orthochromatische und polychromatische Erythroblasten sind also nicht sicher zu unterscheiden, und auch polynucleäre Mastzellen sehen infolge Nichtfärbung der Körnung polymorphkernigen Lymphoidzellen sehr ähnlich.

a) Um diesem Mangel abzuhelfen, könnte man einmal versuchen, die Vorteile des Methylgrün-Pyroninverfahrens mit denen des Triazids zu kombinieren; bzw. es ließen sich umgekehrt die Unvollkommenheiten des einfachen Methylgrün-Pyroninverfahrens teilweise dadurch beseitigen, daß man ihm den Vorteil, den das Triazid voraus hat, den des sauren Farbstoffes zugute kommen läßt; also entweder mit einer sauren Gegenfarbe, etwa Orange, vorfärbt und sukzessive eine Nachfärbung mit dem homogenen Methylgrün-Pyroningemisch folgen läßt; oder aber, daß man nach den im vorigen Kapitel entwickelten Prinzipien die beiden basischen Ammoniumfarben mit Orange zu einer triaziden Doppelverbindung kombiniert; es gäbe dieses dann eine triazide Verbindung aus Methylgrün + Pyronin + Orange.

Diese Verbindung hat also zwei verschiedene basische Farbstoffe für Chromatin und Basiplastin und hat somit gegenüber

dem Triazid den Vorteil, daß auch die Basiplastinsubstanzen zur Darstellung gebracht werden können.

Diese Verbindung hat aber andrerseits gegenüber dem einfachen Triazid den Nachteil, daß nur Ein saurer Farbstoff vorhanden ist und die physikalisch differente Erythrophilie und Xanthophilie zwischen eosinophilen Körnchen einerseits und IIb andrerseits hier nicht zum Ausdruck kommt. Die gleichzeitige Anwendung etwa noch von S Fuchsin in einen aus Methylgrün-Pyronin-S Fuchsin-Orange bestehenden Gemisch, verbietet sich aber, weil dann gleichzeitig ein saurer und ein basischer roter Farbstoff vorhanden wäre. Ebensowenig kann man statt S Fuchsin Lichtgrün nehmen, weil schon im Methylgrün ein basischer grüner Farbstoff vorhanden ist. Immerhin würde ein Methylgrün-Pyronin-Orangegemisch panoptischer sein, als Triazid, und letzteres bestens ergänzen.

b) Man könnte die Vorteile der Methylenblau-Eosinfärbung, bei der die Basiplastinsubstanzen gefärbt sind, dem Triazid zugute kommen lassen und zweitens die Vorteile des Triazids, zwei saure Farbstoffe zu benutzen, den Methylenblaufärbungen zuwenden.

Schon durch Sukzessivfärbung kann das für rein deskriptive Zwecke geschehen dadurch, daß man mit konzentrierter Methylenblaulösung vorfärbt und dann mit Triazid nachfärbt (von Pappenheim zuerst angegeben)[1]); hierbei werden ganz besondere bis jetzt noch nicht bekannte (amphophile?) Körnchen in den Lymphocyten bzw. Myeloblasten dargestellt.

Will man zweitens umgekehrt die Vorteile des Triazids, zwei verschiedenartige saure Farbstoffe zu benutzen, der Methylenblaufärbung zugute kommen lassen, so geschieht das dadurch, daß man eine diacide Verbindung des Methylenblau mit zwei Farbsulfosäuren oder Karbonsäuren herstellt. Geeignet wäre hierzu eine Kombinationsfärbung, bei der man entweder der Methylenblau im Überschuß enthaltenden Methylenblau-Eosinlösung noch einen zweiten gelben sauren Farbstoff (Orange, Helianthin oder Tartrazin) zusetzt und so die Vorzüge des Triazids dem Methylenblauverfahren zukommen läßt, oder indem man ein diazides Methylenblau-Sulfofuchsinat und ein diazides Methylenblau-Orangeat zu einem zwei Mol. Methylenblau enthaltenden Diazid mischt, und so gewissermaßen im Triazid das triazide Methylgrün durch diazides Methylenblau ersetzt[2]).

---

1) Virch. Archiv, Bd. CLVII.

2) Eine dem Triazid analoge Methylenblau-Orange-S Fuchsinkombination, die nur ein Mol. Methylenblaubase mit den zwei Mol. saurer Farbstoffe verkuppelt enthält, ist nicht so geeignet, da hier, wo Methylenblau in der Minorität vorhanden ist, die Kerne fast völlig ungefärbt bleiben, insofern als dieser basische Farbstoff sehr avide

2. Alle heterogen kombinierten Methylenblaufärbungen haben nun gegenüber der Methylgrün-Pyroninmethode den Nachteil, daß Kerne und lymphoide Cytoplasmen mit demselben Einen blauen Farbstoff dargestellt sind, obwohl diese beiden basophilen Substrate doch durch differente Farbstoffe dargestellt werden können, so daß sie hier also nicht färberisch differenziert werden. Wir würden also auch auf diesem Wege wieder dazu gelangen, schließlich eines Gemischs aus zwei basischen und zwei sauren, also aus vier verschieden nuancierten Farbstoffen zu benötigen, was praktisch nicht ausführbar. Oder es müßte einstweilen genügen, die Resultate einer Methylenblau-S Fuchsin-Orangefärbung mit denen einer Methylgrün-Pyronin-Orangefärbung zu vergleichen. Erstere heterogene Kombination hat als Vorzug des Triazids zwei saure Farbstoffe, letztere besitzt und vereint in sich die Vorzüge des Pappenheimschen Gemischs, d. h. zwei elektiv differente basische Farbstoffe. Da also ein Universalgemisch auf diesem Wege nicht erhältlich ist, beide Kombinationen Nachteile haben und der gegenseitigen Ergänzung und Kontrolle doch bedürfen, so kann man auch bei den vorhandenen käuflichen Kombinationen bleiben und die Ergebnisse des Triazid durch die des Methylenblau-Eosin ergänzen.

Demnach scheint es praktisch kaum möglich, Eine Universallösung zusammenzustellen, die die für alle möglichen differenten Gebilde spezifisch differenten Farbstoffe besitzt, alles different färbbare auch differenziert zur Darstellung bringt. Schon bei den eben besprochenen Färbungen ging das klar hervor. Entweder müßte man auf einen sauren oder einen basischen Farbstoff verzichten. Überhaupt können Methylenblaukombinationen ihrer Natur nach schon deshalb nicht panoptisch sein, da Methylenblau kein metachromatischer Farbstoff für Mastkörnung ist. Hier wäre es zur differenten Darstellung der Mastzellen richtiger, statt des Methylenblau das metachromatische Toluidinblau (allerdings ein Amidofarbstoff) oder besser gewisse Ammoniumbasen wie Amethyst oder Kresylblau zu verwenden, also etwa eine triazide Verbindung aus Amethyst, S Fuchsin (Lichtgrün), Orange, oder, statt des einfachen Methylenblau-Eosingemisches, Toluidinblau-Eosin zu verwerten.

Aber weder diese noch jene Kombination enthält den Farbstoff, der notwendig ist zur Darstellung der azurophilen Granulation. Es müßte also als dritte ergänzende Färbemethode noch hinzukommen ein Romanowskygemisch (etwa Giemsa), falls es nicht überhaupt gelingen sollte, einem der vorher entworfenem Universalgemische Azur in geeigneter Form beizufügen, etwa in Gestalt von Methylgrün, Azur, Eosin, oder Methylgrün, Pyronin, Azur, Tartrazin (oder statt des letzteren Eosin).

Wie wir aber des Weiteren zeigen können, sind alle solche Kombinationen ziemlich unnötig, da wir von der Romanowsky-Giemsa-Fär-

die Basiplasmen vor dem Chromatin bevorzugt, während im Triazid das ebenfalls in der Minorität befindliche Methylgrün an Basiplasmen nicht herangeht und so zur elektiven Färbung der Kerne disponibel bleibt.

bung in der Tat ein fast panoptisches Universalmittel besitzen, welches fast alle Vorzüge qualitativ extensivster und auch deskriptiv intensivster Differenzierung in sich vereint, Chromatin, Basiplastin absolut different, Mastzellgranula ziemlich metachromatisch färbt, Azurophilien zur Darstellung bringt, nicht nur Spongioplasmen, sondern auch Kernstrukturen in deskriptiv-exaktester Weise darstellt und nur das leicht zu ertragende Manko zeigt, daß nur Ein saurer Farbstoff zur Verwendung gelangt.

Alle diese die oben theoretischen Gesichtspunkten zusammengesetzten Farbgemische haben denn auch in praktisch brauchbarer, zu verwertender Form bislang keinen rechten Eingang in die hämatologische Praxis finden können.

Von Farbgemischen werden vielmehr bislang nach wie vor immer nur verwendet

1. Ehrlichs Glyzeringemisch[1]) } homogene Gemische.
2. Pappenheims Methylgrün-Pyroningemisch }
3. Ehrlichs Methylgrün-Triazid }
4. bibasisches eosinsaures Methylenblau (Laurent, Jenner-May-Grünwald etc. } heterogene Gemische.
5. Eosin, Methylenblau, Azurkombinationen }

Daneben sind denn wohl noch vielfach sukzessive Methylenblau-Eosin- und Eosin-Methylenblau-(Toluidinblau-)Färbungen in Gebrauch.

In den bisher bekannten Azurkombinationen haben wir aber nicht nur die z. Zt. universellste panoptische Färbemethode in deskriptiver Hinsicht, sondern wir können gleichzeitig mit ihrer Hilfe in jeder Hinsicht genügende mikrochemische Schlußfolgerungen ziehen: auch ist zu bemerken, daß Azur eigentlich (als Sulfonfarbstoff) ähnlich wie die Amidolaktone (Flaveosin, Rhodamin, Prune) zu den amphoteren Farbstoffen gehört. Vielleicht wird es dereinst gelingen, durch die amphoteren Amidochinone und Oxychinonimide, etwa durch das Eurhodol, Safranol, Rosindon, Alizaringranat, durch Vermittlung gewisser saurer beizender Baumwollsalzfarben (Thiazinrot, Trypanrot), also adjektiv, noch ganz neue bis jetzt unbekannte Strukturen und Eigenschaften der Blutkörperchen zu entdecken. Zur Zeit aber sind die Azurgemische bzw. die azurhaltigen Methylenblau-Eosin-Kombinationen die alles bisher Bekannte am besten zur Darstellung bringenden Kombinationen.

Bei den Unvollkommenheiten, welche, wie oben erwähnt, den andern üblichen Blutfärbegemischen anhaften, wäre es ja nun eigentlich naheliegend, auf letztere zugunsten des Azurgemisches überhaupt ganz zu verzichten. Indes wäre dieses doch voreilig und nicht gerechtfertigt; denn wenn auch nicht in essentieller Beziehung, so geben uns doch in quantitativ-gradueller Hinsicht jene unvollkommenen Kombinationsgemische über manche feineren Details der morphologischen Strukturen der Blutzellen gewisse

1) Statt dessen auch Mallorys Wasserblau-S Fuchsin-Orange-Mischung.

wertvolle Aufschlüsse, durch welche die Ergebnisse der voraufgeschickten panoptischen Methoden im Einzelnen bestens ergänzt werden.

So ist das Indulingemisch zum Studium nicht nur der amphophilen Spezialgranula, sondern der unreifen Mast- und eosinophilen Körnchen nicht zu entbehren, und gibt namentlich in Verbindung mit Alaun- und Chromalaunhämatoxylin (Hansen[1]), wie in früheren Tafeln gezeigt, ausgezeichnete Bilder.

Die Methylgrün-Pyroninfärbung zeigt besonders schön die lymphoiden Spongioplasmafaserungen, das Triazid bleibt zum Studium der neutrophilen Granula nach wie vor das beste Mittel, und die Toluidinblau-Eosintinktionen erlauben das eingehendste Studium der Mastzellgranula.

So haben also auch alle die unvollkommenen Färbungen trotz ihrer sonstigen Mängel ihre besonderen nicht zu unterschätzenden Vorzüge, die für die Kenntnis und das Studium der Blutzellen nicht leichtherzig entbehrt werden sollten. Wenn man sich der jeweiligen Mängel stets bewußt bleibt und sie in Rechnung setzt und seine Folgerungen nicht nur aus Einer Färbung zieht, wird man auch diese Färbungen stets mit Vorteil verwerten und ihnen manche Bereicherung der Kenntnisse verdanken können.

Wir haben im Vorstehenden, um zu exemplifizieren, daß den einzelnen üblichen Farbgemischen, mit Ausnahme den Romanowskymethoden (Giemsa), Mängel anhaften, einzelne dieser Mängel aufgezählt. Da wir diese Färbungen nicht fallen lassen und auch für sie Abbildungsbeispiele beibringen werden, so müssen wir uns der Mühe unterziehen, sie des einzelnen durchzugehen und analytisch zu besprechen.

Was zuerst das Glyzeringemisch anbelangt, so werden hier die basophilen Chromatinstrukturen durch den dunklen sauren Farbstoff dargestellt; die lymphoiden basophilen Plastin- und Spongioplasmastrukturen sind gar nicht zum Ausdruck gebracht. Neutrophile Granula können ebenfalls wie bei den Hämatoxylinmethoden nicht zur Darstellung gelangen; infolgedessen sind neutrophile Einkernige (Myelocyten) von lymphoiden Einkernigen (Lympholeukocyten) nicht zu unterscheiden. Amphophile Granulationen werden durch saure Farbstoffe dargestellt, die cyanophilen durch Indulin, die erythrophilen durch Eosin. Das gleiche gilt von den unreifen basophilen Körnungen. Azurkörnungen sind natürlich nicht, desgl. nicht reife Mastzellkörnungen darstellbar. Zwischen Lymphocyten, lymphoiden Leukocyten, leukocytoiden Lymphocyten besteht, da die Basophilie und also auch ihre graduelle Abstufung nicht zum Ausdruck kommt, kein greifbarer Unterschied.

Bei Methylgrün-Pyroninfärbung kommen ebenfalls nicht zum Ausdruck die neutrophilen Granula desgl. nicht die eosinophilen. Die

1) Dieser vorzügliche Farbstoff, der z. T. mit dem Weigertschen und Heidenhainschen Eisenhämatoxylin wetteifert, ist bei Grübler erhältlich.

amphophile Granulation wird nur durch das basische Pyronin dargestellt. Bei Orange-Vorfärbung erscheinen die unreifen Eosinophilen infolgedessen hier rot neben den reifen orangefarbenen. Dagegen sind Mastkörnungen metachromatisch bräunlich rot bis rötlich orange.

Infolge der Nicht-Darstellbarkeit der neutrophilen Granulation sind Große Lymphocyten nicht zu unterscheiden von neutrophil gekörnten Promyelocyten. Letztere täuschen also ebenfalls Große Lymphocyten vor, erscheinen sie doch ungekörnt. Viele als ungekörnte Myeloblasten imponierende Gebilde sind also re vera gekörnte Lymphoidzellen. Dagegen besteht ein Unterschied zwischen Großen Lymphocyten und lymphoiden Leukocyten, kleinen jungen Lymphocyten und älteren kleinen leukocytoiden (endothelioiden Patellaschen) Lymphocyten. Nur die ganz jungen und ganz schmalrandigen, großen wie kleinen Formen sind kräftig basophil und rot; die breitrandigen Formen aber meist nur mattrosa gefärbt. Diese sind dann oft von noch nicht ganz gereiften neutrophil gekörnte aber ohne Granula dargestellten Promyelocyten oder selbst Myelocyten mit noch schwach basophilem bzw. noch nicht ganz oxyphilem Zellplasma schwer zu unterscheiden. Basophile Erythrocytengranula sind abweichend vom Kernnuclein rot gefärbt.

Das Triazid ist nach wie vor das beste Reagens für neutrophile Granula; es färbt hier viel kräftiger, dunkler und schärfer als die Eosinate. Das rührt vielleicht davon her, daß besonders Methylgrün eine besondere Affinität zu den basophilen Gruppen der neutrophilen Substanz hat, bzw. daß letztere vielleicht ein karyogenes oder nucleinogenes Derivat ist.

Diesem Vorzug stehen aber erhebliche und sehr zahlreiche Mängel gegenüber.

Polychromophilie, basophile Granula der Leukocytose und Erythrocytengranula sind nicht darstellbar.

Amphophile Granula sind nur durch die sauren Farbstoffe darstellbar, und eigentlich auch nur die erythrophilen, während die cyanophilen und stärker basophilen teils gar nicht gefärbt, teils ebenso gefärbt werden wie die erythrophil-amphophilen, somit nicht spezifisch differenziert werden können.

Mastzellgranula sind nicht darstellbar; in Fällen, wo die neutrophilen Zellen ihre Granula verloren oder abgeworfen haben, sind die Mastzellen von ihnen oft nur schwer zu unterscheiden. Derartige, zufällig größere neutrophil oder basophil gekörnte Formen ohne dargestellte Körnung aber mit karyolobischem Übergangskern, sind dann von den lymphoiden, primär ungekörnten „Übergangszellen" kaum zu unterscheiden: denn die lymphoiden Spongioplasmastrukturen haben keinen adäquaten basophilen Farbstoff zu ihrer Darstellung, durch den sie in besonderer Weise identifiziert werden möchten. Die basophilen Cytoplasmen werden vielmehr von dem vorhandenen dunkleren, roten sauren Farbstoff schwach und diffus, also schwach rosa angefärbt.

Folglich besteht auch kein färberischer Unterschied zwischen großen und kleinen Lymphocyten einerseits, großen lymphoiden Leukocyten und kleinen leukocytoiden Lymphocyten andrerseits. Plasmocyten oder Reizungszellen sind nicht zu erkennen und ihre Unterschiede sind bei der schlechten Chromatinstrukturendarstellung durch Methylgrün weder gegenüber den lymphoiden Leukocytenformen noch gegenüber den Hb führenden polychromatischen Erythroblasten festzustellen. Vollends sind reife neutrophile Myelocyten mit Körnchen im oxyphilen Plasmaleib nicht zu unterscheiden von Promyelocyten mit Körnchen im basophilem Plasmaleib, bzw. es imponiert vieles als Myelocyt, was in Wirklichkeit nur Promyelocyt ist; denn Promyelocyten als solche können bei dieser Färbung von den Myelocyten nicht abgegrenzt werden.

Möglicherweise aber besteht eine feine Differenz zwischen lymphahenoiden großen (lymphoblastischen) und kleinen Lymphocyten einerseits und myeloiden myeloblastischen Großlymphocyten und Mikromegaloblasten andrerseits. Wenigstens bestätigten Forscher, wie Türk und Schleip, daß das Plasma der lymphoiden Myeloidzelle nicht so diffus hellrosa homogen gefärbt erscheint wie das der Lymphocyten, sondern homogen neutrophil, und, wenn auch nicht deutlich neutrophil gekörnt, so doch chagrinartig bestäubt erscheint.

Dieses wäre nachzuprüfen und würde dann einen großen Vorteil gegenüber den Methylenblaufärbungen bedeuten, da dieser Eine wichtige Unterschied nur in Erscheinung tritt durch den „Fehler“ des Triazids, d. h. die Nichtdarstellung der basophilen Cytoplasmastrukturen, bei den Methylenblau(und Methylgrün-Pyronin)färbungen aber verwischt wird, da hier alle unreifen lymphoiden Elemente mit ihren stark basophilen Cytoplasmen in gleicher Weise wie eine einheitliche Zellart, nämlich als Lymphocyten imponieren (unreife körnchenlose lymphoide Myelocyten (Myeloblasten) und Hbfreie Erythroblasten).

Dagegen lehrt gerade das Triazid gegenüber den nicht eindeutigen Ergebnissen der Methylenblaufärbungen, bei denen die neutrophilen Granula nicht exakt wie bei Triazid hervortreten, daß die sog. Übergangszellen absolut frei von neutrophilen Körnchen sind.

Die Methylenblau-Eosinfärbungen haben den hauptsächlichsten Nachteil, daß sie keine Azurophilien darstellen können, daß Mastzellgranula nicht metachromatisch werden, und lymphoide (basophile) Cytoplasmen und Kernstrukturen in derselben Farbe gefärbt werden. Hinsichtlich der Mastzellkörnungen kann man dieses Defizit nach der panoptischen Richtung hin durch Ersatz des Methylenblau durch Toluidinblau beseitigen.

Vor allem muß man sich hüten, aus diesen unvollkommenen nicht panoptischen Färbungen, zumal denen homogener Natur, irgend welche mikrochemischen Schlüsse zu ziehen. Denn bei dem Glyzeringemisch färben sich die verschiedensten amphophilen selbst basophilen Substrate

wie die Kerngerüste nur in sauren und oft in dem gleichen sauren Farbstoff. Und wie hier die basophilen lymphoiden Cytoplasmen eine graugelbliche Mischung der sauren Farbstoffe Indulin und Aurantia aufnehmen, so nehmen dieselben basophilen Zelleiber, weil eben ihre eigentlich basophilen Strukturen, die Träger ihrer Basophilie nicht dargestellt werden, auch im Triazid nur schwach und diffus den sauren roten Sulfofuchsinfarbstoff auf. Obwohl das Triazid einen basischen Farbstoff enthält, verhält es sich in bezug auf die Darstellung der Basiplastinstrukturen doch nur wie ein rein saures Gemisch; denn für diese Basophilie kommt das basische Methylgrün gar nicht in Betracht, da es sich diesem gegenüber als impotent, inaktiv erweist. Denn nur Nucleinstrukturen sind stark sauer genug, um das Methylgrünfarbsalz zu dissoziieren und dadurch in färberische Aktivität zu versetzen. Trotzdem darf man auf Grund des Ausfalls der beiden Färbungen die Zelleiber der ungekörnten (= lymphoiden) Lymphocyten nicht schlechthin als oxyphil erklären. Oxyphil ist nur das die basophilien Zelleibsstrukturen tragende Grundplasma, aber eigentlich sind diese Zellen wegen des Vorhandenseins eines hier bloß nicht gefärbten Spongioplasma basophil.

Ganz besonders ist in dieser Hinsicht Vorsicht geboten bei den beiden Methylgrün haltigen Gemischen, dem Triazid und dem Methylgrün-Pyroningemisch. Wie bei dem Glyzeringemisch vieles Basophile (lymphoide Plasmen) durch saure Farbstoffe dargestellt wird, so wird hier bei Triazid vieles Basophile überhaupt nicht gefärbt, bei Methylgrün-Pyronin Oxyphiles mit basischen Farbstoffen dargestellt. Zur Erkenntnis der Basophilie sind diese Methoden daher nicht zu verwerten.

Bei den sukzessiven Eosin-Methylenblaumethoden kommt es nicht zu einer Darstellung neutrophiler Granulation, so daß hier, wie bei Methylgrün-Pyronin, Großlymphocyten und schmalleibige Promyelocyten, breitleibige Promyelocyten und lymphoide Leukocyten nicht zu unterscheiden sind, während bei Triazid Myelocyten und Promyelocyten nicht voneinander abgehoben werden konnten.

Es ist hier der Ort, in einem kleinen Exkurs wiederum auf eine Tatsache hinzuweisen, die ich schon zu wiederholten Malen an verschiedenen Stellen betont habe, ohne daß sie die genügende Beachtung gefunden hätte. Ich meine die Tatsache, daß es außer dem Kernchromatin auch noch basophile Cytoplasmastrukturen, und außerdem auch im Kern neben dem Kernchromatin tingible Substanzen gibt, die nicht oxyphil, sondern ebenfalls, wie das Nuclein, ihrer tinktoriellen Chromophilie nach ausgesprochen basophil, aber doch kein Chromatin oder Nuclein sind; es sind dieses das basophile Parachromatin und die basophilen Nucleolen, m. a. W. wir wollen betonen, daß es auch ausgesprochen basophile Nucleolen und zwar echte (plasmatische [Carnoy]) Nucleolen (nicht Chromatinanhäufungen und chromatische Pseudonucleolen) gibt.

Es gibt im Kern neben dem Chromatin somit noch folgende tingible Substrate: das Parachromatin und die Nucleolen. Beide dürften substantiell zu den Plastinsubstanzen gehören oder ihnen nahe stehen.

Ganz allgemein werden diese Gebilde (Nucleolen wie Parachromatin) in den meisten Lehrbüchern der Cytologie als oxyphil erklärt (z. B. M. Heidenhain); das Parachromatin wird sogar schlechtweg als Oxychromatin erklärt. Dies kann nicht generell richtig sein, ist es jedenfalls für viele Blutzellen nicht, und kommt wohl daher, daß die betreffenden Autoren meist keine ausreichenden farbchemischen Kenntnisse und nur unklare theoretische Vorstellungen vom Wesen der Chromophilie und ihrer Erforschung haben.

Wir leugnen nun keineswegs, daß es Oxychromatin und auch oxyphile Nucleolen gibt, die zu den Oxyplastinsubstanzen gehören, behaupten aber, daß ebenso wie im Cytoplasma Basiplastin vorkommt (bei allen basophilen lymphoiden Zellen), so auch im Kern gelegentlich Basiplastin (Basiparachromatin) in Form basophiler Nucleolen (Basinucleolin) und basophilen Parachromatins zur Beobachtung kommt.

Die meisten Autoren erkennen freilich eben nur Ein basophiles Zellsubstrat an, das ist das Chromatin; alle anderen färbbaren Substanzen der Zelle erklären sie für plasmatisch und daher oxyphil; mit anderen Worten, da die oxyphilen Substanzen stets plasmatischer nie chromatischer Natur sind, ziehen sie unbefugterweise auch den umgekehrten Schluß und identifizieren plasmatische Substanz schlechtweg mit oxyphiler Substanz, so daß nach ihrer irrigen Ansicht basophil in der Zelle einzig und allein der Kern bzw. dessen Chromatin sei.

Sie unterscheiden also nur zwischen Kern- bzw. Chromatinsubstanz einerseits, und Plasmasubstanz andrerseits, und da der ersteren basophile Eigenschaften nachgewiesen sind, werden der zweiten entgegengesetzte, elektrochemisch antipolare, oxyphile Eigenschaften zugeschrieben. Es bestehen aber gar nicht derartig konträre Unterschiede, da auch basophile plasmatische Substanzen existieren, indem z. B. die oxyphilen Plasmasubstanzen in unreifem Zustand amphophil-cyanophil und basophil sein können.

Einmal hat man also auch im Kern, wie M. Heidenhain gezeigt hat, oxyphile Substanzen (Oxychromatin) anzuerkennen, zu denen nicht eo ipso schlechthin alle, sondern nur die oxyphilen Nucleolen gehören. Diese oxychromatischen Substanzen des Kerns sollten berechtigterweise dem Oxyplasma zugezählt werden.

Zweitens gibt es umgekehrt auch basophile Plasmasubstanzen von plasmatischer Basophilie; diese sind vom Basichromatin, d. h. Nuclein strengstens zu unterscheiden, und hierher gehören außer dem basophilen Spongioplasma der lymphoiden Zellen auch die basophilen Nucleolen Es ist also nicht alle basophile Substanz von Kernnucleinnatur, und nicht alle plasmatische Substanz ist oxyphil. Es ist vielmehr die basophile plasmatische Substanz dem Oxyplasma genetisch und wohl auch chemisch näher stehend als dem Nuclein. Nicht aus dem Nuclein geht anscheinend das Cytoplasma hervor, sondern aus dem plastinösen Parachromatin des Kerns.

M. Heidenhain bezeichnet die mit Plasmafarbstoffen färbbare chylematöse interretikuläre Grundsubstanz des Kerns als Oxychromatin. Diese Bezeichnung ist nicht absolut korrekt. Nicht ein Oxychromatin existiert neben dem Nuclein oder Basichromatin, sondern ein Parachromatin (Paramitom, Chylem); dieses aber teilt alle chemisch-färberischen Reaktionen mit dem Plastin des Cytoplasma, und wie letzteres bald basiplasmatisch, bald oxyplasmatisch ist, so ist auch jedesmal entsprechend das Parachromatin entweder basophil oder oxyphil [Basiparachromatin und Oxychromatin].

Zu diesem Parachromatin gehört nun auch die Nucleolarsubstanz, und es geht hieraus hervor, daß wir auch dieser je nachdem bald oxyphile, bald basophile Natur zuschreiben müssen, daß aber die letztere ihrer Natur nach verschieden ist von der Reaktion des Chromatins.

Wir haben somit in der Zelle im Prinzip nur zweierlei Substanzn zu unterscheiden: I. stets basophiles Nuclein, Basichromatin, Chromatin schlechtweg; II. die Plastinsubstanzen: a) im Cytoplasma (eigentliches Plastin oder Cytoplastin), b) im Kern (Parachromatin und Nucleolin). Diese Plastinsubstanzen können bald basophil sein (Basiplastin, Basiparachromatin, Basinucleolin) oder oxyphil

(Oxyplastin, Oxychromatin, Oxynucloolin). Es sind dies alles natürlich nicht chemische, sondern nur morphologisch-tinktorielle Begriffe.

Wir sagten, daß das Basiplastin dem Oxyplastin nahe steht; das zeigt sich darin, daß das Basiplastin oxyphil werden kann, bei der Zellreife in Oxyplasma übergeht, teils indem die Basophilie quantitativ abnimmt, substantiell schwindet und durch oxyphile Substanz substituiert wird, teils indem sie sich intramolekular zu oxyphiler Substanz umlagert. Ebenso verhält es sich mit dem basophilen und oxyphilen Parachromatin und schließlich auch dem Nucleolin (Pyrenin).

Alle drei Prozesse, die Umwandlung in allen drei Plastinsubstanzen laufen nun anscheinend stets parallel

Ist das Cytoplasma der Zelle überwiegend basophil (bei jungen undifferenzierten Zellen, wie Lymphocyten, Plasmazellen, Myeloblasten, Hb-freie hämoglobinogene Proerythroblasten (Hämatoblasten)), so ist auch das Parachromatin basophil; in diesem Falle existieren, wenn überhaupt so nur basophile Nucleolen. Ist das Cytoplasma oxyphil, so ist auch der Nucleolus, wenn solcher vorhanden ist, oxyphil (Eier, Ganglienzellen etc.). Wie das Basicytoplastin zu Oxyplastin reift, so gehen auch die übrigen basophilen Plastinsubstanzen (Parachromatin, Nucleolin) über in oxyphile Plastinsubstanz. Die Reaktion der Plastinsubstanzen des Kerns läuft stets parallel der des Cytoplasma einer Zelle.

Wir unterscheiden also

> Chromatin und Plastin; letzteres umfaßt das Parachromatin (inkl. Nuclein) und Cytoplastin und bei beiden unterscheiden wir eine basophile und eine oxyphile Modifikation, kurz Basiplastin und Oxyplastin.

Diese drei Substanzen können nun färberisch bestens differenziert werden, und eben darauf stützt sich unsere Lehre, aber allerdings nicht mit den üblichen, nur zwei und womöglich noch ungeeignet gewählte Komponenten enthaltenden Farbstoffgemischen, wie das zumeist geschieht, sondern mit Farbgemischen, die gleichzeitig drei verschiedene Farbstoffe enthalten müssen, und darunter zwei verschieden konstituierte basische.

Während zwei verschieden nuancierte beliebige Farbbasen, wie Methylenblau und Fuchsin, oder Flemmings Gentiana-Safranin, nur physikalische Differenzierungen der Cyanophilie und Erythrophilie erkennen lassen würden, z. B. innerhalb der Gruppe der Erythroblastenkerne, deren jugendliche strukturierte Formen cyanophil, deren pyknotische erythrophil erscheinen [1]), müssen hier zu dem in Rede stehenden Zweck zwei basische Farbstoffe gewählt werden, von denen einer elektiv nur spezifisch chromatophile Eigenschaften besitzt. Nur dadurch gelingt es, das Chromatin vom Basiplastin färberisch abzugrenzen.

Ein solches Gemisch zweier basischer Farbstoffe ist das von uns proponierte simultane Methylgrün + Pyronin(Jodgrün + Akridinrot)gemisch. Diese Simultanfärbung gibt auf alle Fälle zuverlässigere Resultate als das sukzessive Verfahren von Zimmermann (Jodgrün-Fuchsin), von Russel, oder das von uns zur Hyalinfärbung vorgeschlagene sukzessive Substitutionsverfahren (Safranin-Methylgrün). Überhaupt sind Sukzessivfärbungen wie sonst so auch hier zu mikrochemischen Feststellungen beiseite zu lassen; sie wirken in mikrochemischer Hinsicht nicht rein mikrochemisch differenzierend, sondern, wie auch homogene Simultanfärbungen, nach physikalischen Gesetzen, d. h. als interferierende Singulärfärbungen. Auch die bloße homogene Methylgrün + Pyroninfärbung ist daher allein nicht ausreichend. Zwar differenziert sie Nuclein von Plastin, aber zerlegt letzteres nicht, d. h. läßt Basiplastin nicht von Oxyplastin unterscheiden. Alles Plastin (Cytoplastin, Nucleolin, Parachromatin) erscheint hier mehr oder weniger gleichmäßig pyroninophil, auch das oxyphile, da ja bei Singulärfärbung mit nur Einem aufzunehmenden Farbstoff (hier Pyronin, da Methylgrün für Plastin

1) Amblychromatische Leukocyten mehr cyanophil, trachychromatische mehr erythrophil.

nicht anspricht, also für Plastin gar nicht in Betracht kommt) alle amphoteren Eiweißsubstrate, auch die oxyphilen, den einen (hier basischen) für sie disponiblen Farbstoff aufnehmen.

In der Tat könnte man bei diesem Methylgrün verwendenden bloßen Methylgrün + Pyronin-Verfahren, [dessen Prinzip darauf beruht, nicht daß das Nuclein spezifisch nur von Methylgrün gefärbt wird, — auch basisches Pyronin färbt basophiles Nuclein — sondern darauf, daß sich das Basiplastin achromophil (chromophob) gegenüber dem Methylgrün verhält, Methylgrün elektiv plastinophob ist] könnte man den Einwand machen, daß es sich hier ja nur um ein homogenes Gemisch handelt, welches über Basophilie und Oxyphilie nichts Näheres aussagt. Da die meisten Substrate amphoter sind, basische und saure Gruppen gemischt besitzen, deren Prävalenz (chromophiler Charakter des Substrats) nur mittels heterogener Gemische erkannt werden kann, so sei es klar, daß bei Anwendung homogener Gemische sich auch oxyphile Substrate (wie etwa oxyphile Nucleolen) mit basischen Farbstoffen färben; infolge dessen könnten sich oxyphile Plasmen und oxyphile Nucleolen, da saure Farbstoffe fehlen, hierbei gar nicht als oxyphil darstellen, könnten sich vielmehr nur mit dem basischen Pyronin färben, ohne daß diesem saure Eigenschaften zuzuschreiben wären (was falschlich S. Askanazy tut, um die basophile Punktierung des von ihm ebenfalls für schlechtweg oxyphil gehaltenen Cytoplasma zu erklären), wie sich ja auch umgekehrt basophile Chromatinstrukturen im homogenem saurem Glyzeringemisch mit dem sauren Indulin färben. In Wirklichkeit seien die Nucleolen als plasmatische Plastinprodukte wie alles Plastin oxyphil, und daß sie sich auch (bei singulärer Färbung) mit dem basischen Pyronin färben, beweise nichts gegen diese Behauptung ihrer Oxyphilie.

Dieser Einwand der Gegner ist an und für sich völlig gerechtfertigt, trifft aber unsere Methodik nicht. Die bloße Methylgrün-Pyroninfärbung, die wir soeben analysiert haben, enthält auf jeden Fall nur das Prinzip des Verfahrens, d. h. die Abgrenzung und Abgrenzbarkeit des Basichromatins von den Basiplastinsubstanzen (Basipyrenin, Parachromatin, Spongioplastin; einwandfrei gestützt wird dagegen unsere Lehre durch ein heterogenes Simultanfärbeverfahren mit einem triaziden Gemisch aus Methylgrün-Pyronin-Orange. Dieses Verfahren vereint in sich alle nur denkbaren färberischen Qualitäten und Potenzen in einfach generell mikrochemischer Hinsicht, da es außer Nuclein von Basiplastin, auch die Oxyplastinsubstanzen (Oxynucleolin, Oxychromatin, Oxycytoplastin) von den Basiplastinsubstanzen abgrenzt.

Als Simultanverfahren ist es zu genanntem Zweck dem Flemmingschen Dreifachverfahren [Orange, Gentiana, Safranin], dessen zwei basische Farbstoffe zudem keine elektive Differenz aufweisen, weitaus überlegen; weitaus ferner aber auch in gleicher Hinsicht überlegen dem Ehrlichschen Triazid, auch in der Modifikation von Biondi-Heidenhain, welcher für den genannten Zweck nur Unzureichendes leistet, sondern auch zu Fehlschlüssen verführt. Dieses gilt ganz besonders auch für das Studium des Schicksals des Basiplastins (Basinucleolin) bei der Karyokinese und seines Verhältnisses zur Spindelbildung. Hier ist diese unsere Färbung berufen, die Biondische und Flemmingsche zu verdrängen, und speziell in Unnas Hand hat sie gerade in dieser Frage wertvollste Ergebnisse gezeitigt [1]).

Dagegen ist der gegen unsre bloße Methylgrün-Pyroninmethode erhobene Einwand in demselben Maße zu erheben gegen diese (nur mit Triazid arbeitende) Methode der Gegner, laut welcher sie die Nucleolen als schlankweg oxyphil erklärten. Zwar wird diese ja auch durch ein heterogenes Simultanverfahren repräsentiert und entspricht darin der einen Grundanforderung zur Erforschung der Mikrochemie, doch vernachlässigt sie dabei den wichtigsten zweiten Faktor: sie arbeitet mit nur Einem basischen Farbstoff, der allerdings ein spezifischer Kernfarbstoff (Nucleinfarbstoff) ist,

1) Cfr. Unna, Zeitschr. f. Krebsforschung 1905, Taf. VI, Fig. 60—70.

dem Methylgrün, der aber in seiner Impotenz gegenüber dem Plastin basiplastische Nucleolen gar nicht als solche zur Darstellung bringen kann. Es ist dies das Triazid. Wie also das bloße Methylgrün-Pyronin keine oxyphile Nucleolen in saurer Farbe darstellen kann, so das Triazid keine basophilen Nucleolen in basischer. Wie das bloße Methylgrün-Pyroninverfahren, so ist auch das Triazid in dieser Frage absolut als unmaßgeblich zu verwerfen.

Mit Methylgrün arbeitet nun ja allerdings auch das Methylgrün-Pyronin-Orangeverfahren ebenso wie das Methylgrün-S Fuchsin-Orangeverfahren; aber in ersterem ist Methylgrün nicht der einzige basische Komponent, was es im Triazid ist, da hier für die Basiplastinsubstanzen noch das Pyronin disponibel ist.

Im Triazid aber ist in der Tat das Methylgrün als einzige basische Farbe nur Kernfarbe, bzw. der Kernfarbstoff Methylgrün die einzige basische Komponente. Aus dieser verwirrenden weil zwar heterogenen aber ungeeigneten Simultanfärbung stammt die falsche Behauptung, daß das einzig Basophile der Zelle die chromatische Kernsubstanz sei, daß hingegen die Plasmasubstanzen schlechthin, mehr weniger oxyphil seien.

Die mit dieser Methode arbeitenden Forscher übersehen den Fehler, daß infolge der elektiven Besonderheit des Methylgrüns hier für Basiplastin- und Oxyplastinstanzen nur Eine Farbstoffart, d. h. die sauren Farbstoffe des Triazidgemischs disponibel sind, und sie fallen so in denselben entgegengesetzten Fehler, den man der homogenen Methylgrün-Pyroninmethode vorwerfen muß.

Mußte dort eventuelles Oxyplastin und Oxynucleolin mit basischem Pyronin gefärbt werden, so muß hier umgekehrt eventuelles Basiplastin und Basinucleolin mit saurem Farbstoff gefärbt werden, da ein weiterer basischer Farbstoff bei der ausschließlichen Chromatinophilie des Methylgrüns hierfür nicht weiter disponibel ist. Das Methylgrün differenziert im Triazid also nur ganz grob Kern(Chromatin)- und Plasma-(Plastin)substanzen.

Es kann allenfalls zeigen, daß die Nucleolen keine Chromatinsubstanzen sind, beweist aber absolut nichts gegen die Basophilie und für die Oxyphilie derselben.

Daß es aber, wie wir behaupten, auch basophile Plasmen und Nucleolen gibt, ergibt sich aus den Resultaten der heterogenen simultanen Methylgrün-Pyronin-Orangefärbung.

Auch aus einfachen heterogenen Methylenblau-Eosingemischen geht solches hervor, bei denen sich die Nucleolen und Cytoplasmen der basophilen i. e. basiplastischen Lymphocyten nicht mit saurem Eosin, obwohl es disponibel, sondern mit Methylenblau färben. Indes ist diese Färbung dem differentiellen Methylgrün-Pyronin-Orangeverfahren in mancher anderen Hinsicht speziell in Rücksicht auf die in Rede stehenden Fragen unterlegen. Bei dieser Färbung tritt nämlich zwar eine Unterscheidung zwischen basophiler und oxyphiler Substanz schlechthin ein, aber keine zwischen Chromatin und Basiplastin, bzw. basophilem Chromatin und basophilem Parachromatin; d h. man könnte hier etwaige basisch gefärbte Nucleolen für Pseudonucleolen oder Chromatinklümpchen halten [1]).

Methylenblau-Eosin differenziert nur basophile und oxyphile Substanz schlechthin, differenziert nicht basophiles Chromatin und Basiplastin; Triazid differenziert die Kerne oder Nucleinsubstanzen von den Plastinsubstanzen, differenziert aber nicht Basiplastin von Oxyplastin. Ebenso trennt Methylgrün-Pyronin Nuclein und Plastin, differenziert aber nicht Basiplastin und Oxyplastin.

Allen Anforderungen der mikrochemischen Differenzierung entspricht allein eben nur das Methylgrün-Pyronin-Orangeverfahren.

---

1) Das Gleiche gilt hier für die basophile Punktierung der roten Blutkörperchen, deren chemische Natur ob Chromatin oder Plastin bei dieser Färbung nicht zu ermieren ist.

Hier wird allein das Chromatin grün durch Methylgrün, das Basiplastin, Basinucleolin und basophile Parachromatin rot durch Pyronin, das Oxyplastin, Oxynucleolin und Oxychromatin gelb durch Orange G. Diese Färbung ist höchst geeignet, um die Rolle der Nucleolen bei der Karyokinese zu studieren, und ist ferner geeignet, sowohl das Triazid von Biondi-Heidenhain wie Flemmings Dreifach-Verfahren in dieser Hinsicht zu verdrängen. Aus den Ergebnissen dieser Färbung ergibt sich mit aller Sicherheit die Existenz auch basophiler Nucleolen, eines basophilen Parachromatins und Cytoplastins. Diese Färbung lehrt mit aller Evidenz, daß die basophile Punktierung der Erythrocyten Plastincharakter[1]) hat.

Nur ein Gemisch kann in diesem exzellenten Erfolg mit dem Methylgrün-Pyronin-Orangeverfahren wetteifern; das ist die Azurfärbung nach Romanowsky, in der Modifikation von Leishman-Giemsa.

Hier erscheint das Chromatin der Metazoenzellen violettrot durch Azur (+ Methylenblau + Eosin?), das Basiplastin blau durch Methylenblau, und das Oxyplastin rosa durch Eosin. Infolgedessen erscheint bei Lymphocyten das rote Nucleingerüst auf blauem Parachromatingrund und blaue Nucleolen enthaltend. Die Nucleolen sind hier nicht oxyphil, obwohl ein saurer Farbstoff, das Eosin, zur Verfügung steht.

Die Beziehungen zwischen Chromatin und Nucleolin, wie wir sie hier entwickelt haben, gelten aber nur für Metazoen. Bei den Protisten liegen die Verhältnisse anders.

Dort finden wir Kernsubstanzen, die überhaupt nicht mit Methylgrün färbbar sind, auch nicht mit sonstigen basischen Farbstoffen, sondern nur mit Azur-Eosinat oder Hämatoxylinlacken höherer Ordnung (also nicht Alaun, sondern Eisenalaun).

Außerdem gibt es hier Blepharoplastenkerne, welche bei phylogenetisch höheren Zellen zu dem Zentriol der Zentrosomen werden, als welche sie dann ebenfalls nicht mit Methylgrün färbbar sind, sondern nur mit Hämatoxylinlacken, vielleicht auch mit Azur. Oft findet man den Blepharoplasten bzw. ein ihm analoges Gebilde im Hauptkern eingeschachtelt; man spricht dann von Karysomen und analogisiert diesen Binnenkörper oft mit dem Nucleolus. Dieses ist aber unstatthaft, denn es handelt sich nur um äußerliche, nicht biologisch funktionelle Ähnlichkeiten. Das Karyosom ist ein azurophiler Blepharoblast (kinetisch animaler Kern) im azurophilen Hauptkern (vegetativ-generativen Kern), während die Nucleolen von Plastinnatur sind.

Weiter kommen auch bei den Protozoen Kerne vor, bei denen sich Chromatin und Plastin (Parachromatin + Nucleolin) in morphologisch nicht differenzierbarer Weise gegenseitig durchmischen. Aber auch hier ist die Chromatinkomponente nicht mit Methylgrün, nur mit Azur färbbar, während das Plastin bald oxyphil, bald basophil ist.

Was für die Protisten (Flagellaten) gilt, gilt auch für Spaltpilze, Spaltalgen und Hefen.

Kokken, Spirillen und Bazillen sind mit basischen Farbstoffen färbbar. Zwar sind sie auch mit sauren Farbstoffen bei Einzelfärbung färbbar, allerdings nur mit hellen, nicht dunklen (wie Indulin, Wasserblau[2])); aber aus heterogenen Gemischen bevorzugen sie die basischen Komponente. Trotzdem bestehen sie in ihrer Hauptmasse nicht aus Kernsubstanz oder Chromatin, sondern, da sie Methylgrün verweigern und

1) Allerdings könnten sie dabei karyogener Abkunft sein, wobei es sich dann um basiplastische Parachromatinprodukte handelte. Diese Ansicht würde ebenso einen Kompromiß zwischen den zwei widerstreitenden Ansichten bedeuten, wie die von G. Askanazy, der die Körnchen als zwar plasmatischer aber regenerativer Natur deutet und sie mit der Jugendpolychromatophilie der Erythrocyten in Zusammenhang bringt.

2) Das Chromatin der Metazoenkerne ist umgekehrt bei singulärer Färbung wohl mit dunklen (Indulin), aber nicht mit hellen sauren Farbstoffen distinkt tingibel.

ablehnen, aus Basiplastin, ganz wie die Leiber der Malariaparasiten und Typanosomen und Spirochaeten[1]).

Selbstredend haben auch sie ihren eignen kleinen Kern (ZETTNOW) bzw. eine den Bazillenleib netzartig durchziehende Chromidialsubstanz (BÜTSCHLI) im Innern, die beide aber, wie bei allen Protisten, nur mit Azur färbbar sind.

Aus dem azurophilen Blepharoplast und Karysom der Protisten hat sich das azurophile Zentrosom der höheren Zellen herausdifferenziert. In welcher Weise sich aus dem azurophilen Hauptkern der Amöben und Flagellaten (Piroplasmen, Spirochaeten) der methylgrün-färbbare Kern der Eizelle, Samenzelle und somatischen Zelle der Metazoen entwickelt hat, ist noch besonders festzustellen. Es entspricht jedenfalls nur die Kappe des Spermatozoenköpfchens dem Basiplastin der Flagellatenzelle, das Mittelstück dem Zentrosom oder Blepharoplast, die Geisel und undulierende Membran sind besondere Differenzierungen des Kinetoplast oder Blepharoplast. Aber der Binnenkegel des Spermatozoidköpfchens, der mit Methylgrün gut färbbar ist, entspricht dem Hauptkern der Flagellatenzelle, der allerdings dort nur mit Azur, nicht mit Methylgrün färbbar ist. Ähnliche Analogien gelten für Amöben und Ovula. Während also die Chromatinsubstanzen der Protisten nicht mit Methylgrün färbbar sind, sind umgekehrt die Chromatinstrukturen der Metazoenzellen außer durch Methylgrün auch noch mit Azur färbbar, bzw. umgekehrt sie nehmen die Farbstoffe für Protistenkerne wie Azur und Eisenhämatoxylin auf, außerdem aber noch bloßes Alaunhämatoxylin und Methylgrün sowie sonstige basische Farbstoffe.

Es erübrigt, noch systematisch und zwar synthetisch-induktiv den Gang der mikrochemischen Analyse und ihre Schlußfolgerungen im Zusammenhang zu verfolgen.

1. Färbt man ein cytologisches Testpräparat (Blut) mit Methylgrün + Pyronin, so wird allein das Chromatin grün, das Cytoplasma und Parachromatin (Nucleolin) der basophilen Zellen rot, der oxyphilen Zellen graugelb.

Freilich ist das Chromatin nicht überall rein grün (nur in Mitosen und pyknotischen Nomoblastenkernen), sondern vielfach bläulich oder rötlich violett (rot + grün) [so in zarter heller lila Nuance in jungen großen Lymphocyten, blau in kleinen Lymphocyten, direkt violett in polynucleären Leukocyten und Normoblasten, rötlich lila in Reizungszellen und heliotrop in Megaloblasten]; dies kommt vielleicht davon her, daß das Chromatin hier nicht aus reiner Nucleinsäure besteht, sondern aus amphoterem eiweiß(Albumin)haltigen Nuclein und Nucleoalbumin, oder aus basischem, Histon(Globin)haltigem Nucleohiston; daß also hier in den Strukturen Chromatin sozusagen mit Plastin durchmischt wäre, wie in den Kernen und Karyosomen mancher tiefstehender Protisten. Vielleicht aber ist die Annahme einfacher, daß eben nur Methylgrün Chromatin, Methylgrün nur Chromatin, nicht Plastin färbt, während Pyronin sowohl Chromatin wie Plastin färbt. Denn es handelt sich hier nicht um zwei Farbstoffe, deren einer nur Chromatin, der andere nur Plastin färbt, sondern um zwei basische Farbstoffe, deren einer Chromatin und Plastin, deren andrer aber nur Chromatin färbt. Es besteht also die Differenzierung nicht eigentlich in einer itio in partes, sondern beruht darauf, daß auf das Plastin nur das Pyronin wirkt, während am Chromatin bald eine Summation von Methylgrün-Pyronin, bald eine Substitution des Pyronin durch Methylgrün, oder eine Präokkupation vor Pyronin durch Methylgrün statthat. Aber nur bei hoch differenzierten trachychromatischen Zellen, wie Normoblasten, Myelocytentochterzellen und polynucleären Leukocyten gelingt es, das dunkel und relativ scharf gefärbte Chromatin vom (nur oxyphilen aber durch Pyronin mit angefärbten) Plastin deutlich abzugrenzen. Bei Lymphocyten, Großlymphocyten, Myelocyten und Megaloblasten mit ihrem Bläschenkern, in dem sich Nuclein und

1) Auch bei Spermatozoen besteht nur der Kopfkegel aus Nuclein, die Kopfpappe aus Plastin; die Geisel entspringt dem azurophilen Zentrosoma oder Blepharoklast im Hals oder Schaltstück und besteht aus azurophiler Nebenkernsubstanz. Cfr. PAPPENHEIM, Biol. Zentralbl. 1900, Bd. XX.

Kernsaftlinin (Oxychromatin) durchdringen und gegenseitig verdünnen, ist diese morphologische Differenzierung nicht so leicht möglich. Stets aber lassen sich die Nucleolen deutlich vom stark oder schwach mit Methylgrün gefärbten Kerngrund abheben; bei den Blutzellen scheinen sich allerdings nur basophile Nucleolen zu finden. So bald das Cytoplasma oxyphil wird, differenziert sich Nuclein und Parachromatin schärfer, letzteres stellt sich als Oxychromatin dar; Nucleolen, auch oxyphile, sind darin aber meist nicht vorhanden. In basophilen Zellen also undeutliches basophiles Parachromatin und deutliche basophile Nucleolen; in oxyphilen Zellen deutliches Oxychromatin, keine Nucleolen.

2. Ersetzt man das basische Pyronin durch das saure Eosin oder S Fuchsin und färbt mit Methylgrün-Eosin oder Triazid, so erscheinen ebenfalls allein die Chromatinstrukturen grün, und zwar hier überall rein grün, nicht violett, zum Beweis, daß unsere letzte Annahme zur Erklärung der Mischfarbe ad 1. die richtigere war; denn das saure helle Eosin färbt nicht oder sehr schlecht Chromatin i. G. zum basischen Pyronin; würde dort also in 1. die violette Färbung auf der Beimischung von Plastin, d. h. amphoteren Albumin zum Nuclein selbst beruhen, so müßte sich dieses Albumin jetzt auch in saurem Eosin mitfärben und auch hier Violettfärbung sich bilden, was nicht der Fall ist.

Jedenfalls färbt sich hier das Parachromatin (nebst Pyrenin) und Plastin sowohl der basophilen (Lymphocyten) wie oxyphilen (Leukocyten) Zellen mit dem roten sauren Farbstoff mehr oder weniger stark, schwach rosa bei den basophilen Lymphocyten, kräftiger rot bei den Leukocyten.

Bei 1. war umgekehrt stark rot das basophile Spongioplasma, rosa das schwach basophile Plasma der Lympholeukocyten, nur graugelblich das oxyphile Plasma. Jedenfalls färben sich Parachromatin und Nucleolin und Plastin bei Singulärfärbungen in basischen und sauren Farbstoffen; sie sind also amphoter.

Man hatte nun früher auf Grund von diesem allerdings heterogenen Kombinationsgemisch aus „Kern-“ und Plasmafarbstoffen Schlüsse auf die Chrompohilie des Cytoplasma des Parachromatins und der Nucleolarsubstanz gezogen und hatte alle diese Dinge für oxyphil erklärt.

Es ist richtig, daß man solche Schlüsse allein aus heterogenen Farbgemischreaktionen ziehen darf, nicht aus homogenen; doch müssen diese heterogenen Gemische geeignet kombiniert sein; Kombinationen aus reinen Kernfarbstoffen und sauren Farbstoffen wie aus Hämatoxylin-Eosin (wo nur ein adjektiver saurer Beizenfarbstoff als Kernfarbstoff verwandt ist) und Methylgrün-S Fuchsin (wo beide zwar substantive Anilinfarbstoffe, aber einer nur Kernfarbstoff ist) besagen gar nichts. Hier können sich ja das Parachromatin, Plastin und Nucleolin nur mit sauren Farbstoffen färben, da der basische bzw. adjektive Kernfarbstoff hierfür impotent ist.

[Es verhält sich nämlich Hämatoxylinlack im Prinzip völlig wie Methylgrün; es sind beides reine Kernfarbstoffe. Methylgrün färbt nur Chromatin, nichts weiter, allerdings sehr matt und diffus, da es ein sehr heller färbuntüchtiger Farbstoff ist. — Hämatoxylin färbt die Chromatinstrukturen kräftig und präzis; Nucleolen gar nicht, desgl. nicht Parachromatin; Spongioplastin aber nur schwach. Kombinationen des Hämatoxylin mit basischen Farbstoffen (Rhodamin S)[1]) sind wenig in Gebrauch.

Es ergibt sich aber, daß auch bei Hämatoxylin-Eosin am kräftigsten mit Hämatoxylin die trachychromatischen Kernstrukturen der polynucleären Leukocyten, Normoblasten und kleinen Lymphocyten gefärbt werden; allein bei ersteren findet sich auch ein sehr stark mit sauren Farbstoffen gefärbtes deutlich ausgeprägtes Parachromatingerüst, aber keine Nucleolen; bei kleinen Lymphocyten ist kein deutliches Parachromatin; bei amblychromatischen Großen Lymphocyten, Myelocyten, Megalo-

1) Von Pappenheim für Mastzellen angegeben.

blasten ist weder das Chromatin noch das Parachromatin deutlich ausgeprägt; auch bei den basophilen großen und kleinen Lymphocyten sind hier das basophile Parachromatin und die basophilen Nucleolen schwach mit saurem Eosin gefärbt, ebenso wie das basophile Spongioplasma der Zelleiber. Bei den oxyphilen Leukocyten und Normoblasten ist es stark mit Eosin gefärbt; wie bei Triazid und Methylgrün-Pyronin gibt auch hier das oxyphile Parachromatin (Oxychromatin) der Normoblasten alle Reaktionen des oxyphilen Hb der Zelleiber, zu dem es vielleicht in genetischen Beziehungen steht. Also nur bei den phylogenetisch jüngeren Generationen der höher differenzierten Zellen, den Normoblasten und Mikromyelocyten und Leukocyten findet sich reinliche Scheidung zwischen Chromatin und stark oxyphilem Oxychromatin; bei den tiefer stehenden Zellen, bei denen das Cytoplasma und Parachromatin noch basophil ist, und das Chromatin selbst nur spärlich und stark verdünnt im Kern vorhanden ist, erscheint weder bei Färbung mit zwei basischen (Methylgrün-Pyronin) noch basischen und sauren (Triazid, Methylenblau-Eosin, Hämatoxylin-Eosin) das Chromatin deutlich vom Parachromatin abgegrenzt.]

Es ist also ebenso falsch, das Parachromatin, Cytoplastin und Nucleolin einfach auf Grund der Methylgrün-Pyroninfärbung für stets basophil zu erklären, wie es fehlerhaft ist, es auf Grund von Triazid- oder Hämatoxylin-Eosintinktion für stets oxyphil zu erklären.

Diese beiden verschiedenen Färbungsmethoden mit basischen (Pyronin) und sauren (Eosin) Plasmafarbstoffen ergeben in ihrer gegenseitigen Ergänzung mit Sicherheit nur, daß die in Rede stehende Substanz stets amphoter-amphophil ist, sich einzeln sowohl mit basischen wie mit sauren Farbstoffen färbt. Denn da für diese Substanzen das basische Methylgrün gar nicht in Betracht kommen kann, eben wegen der wiederholt geschilderten besonderen Eigentümlichkeit des Methylgrün, ist für das Plastin eine Färbung mit Methylgrün-Pyronin oder Methylgrün-Eosin so gut, als ob bloß singulär mit Pyronin oder Eosin gefärbt würde.

Die weitere Frage wäre nun, ob sich das auf jeden Fall amphophile Plastin (Nucleolin etc.) überwiegend basophil oder überwiegend oxyphil verhält, ob sozusagen im Molekül seiner Eiweißamidokarbonsäure mehr saure Karboxyle oder mehr basische Amidogruppen prävalieren. Um dieses zu entscheiden, muß man allerdings heterogene Gemische aus basischen und sauren substantiven Anilinfarbstoffen benutzen, aber mit der Einschränkung, daß jedenfalls deren basische Komponente nicht ein bloßer Kernfarbstoff, also nicht bloß Methylgrün sein darf, sondern daß entweder, falls nur ein basischer Farbstoff gewählt wird, dieser ein auch Plasma färbender Kernfarbstoff wie Methylenblau sein muß, oder daß neben Methylgrün auch ein zweiter plasmophiler basischer Farbstoff, wie Pyronin, vorhanden sein muß.

Es wären also geeignet Mischungen aus Pyronin-Lichtgrün, Pyronin-Wasserblau und Methylenblau-Eosin.

3. Färbt man mit solchen Gemischen, so ergibt sich, daß es keineswegs richtig ist, zu sagen, das (amphophile) Plastin oder das Nucleolin wäre stets überwiegend oxyphil, aber auch nicht, es sei basophil.

Sondern es ergibt sich die merkwürdige Tatsache, daß es basophiles und oxyphiles Nucleolin, Parachromatin, Cytoplastin gibt, daß die basophile Substanz in die oxyphile übergehen kann, unter Umständen ihre unreife Vorstufe ist. Man findet nämlich, daß in den Zellen, wo das Cytoplasma überwiegend und stark basophil (spongioplastisch) ist (Lymphocyten, Plasmazellen), auch das Parachromatin und die hier meist vorhandenen Nucleolen ebenfalls basophil sind; — (Es fehlen Nucleolen hier in basophilen Reizungszellen, lymphoiden Leukocyten und Erythroblasten, auch polychromatischen;) — daß dagegen in oxyphilen Zellen auch das Parachromatin stets und deutlich oxyphil ist (polynucleäre Leukocyten, Mikromyelocyten, orthochrome

Erythroblasten, namentlich Normoblasten[1]). Nucleolen sind in oxyphilen[2]) Blutzellen relativ selten; finden sich aber in oxyphilen Bindegewebszellen.

Es läuft also das Parachromatin in seiner chromatischen Reaktion fast konstant parallel dem Cytoplastin und es scheint, daß bei den Wechselwirkungen zwischen Kern und Cytoplasmen hier dem Parachromatin die Hauptrolle zufällt. Reift das basophile spongioplastische Cytoplasma, so wird auch das basophile Parachromatin in Oxychromatin verwandelt[3]).

(Dieses gilt besonders für die Erythroblasten; die jungen Zellen sind polychrom und haben basophiles vom Nuclein unterscheidbares Parachromatin. Es reift die Zelle durch Abnahme der Basophilie, Verlust der cytoplastischen Basophilie und Übergang in Oxyphilie, während gleichzeitig sich das Parachromatin in Oxychromatin verwandelt, das stets dieselbe färberische Reaktion gibt wie das oxychromatische Hb (auch gegenüber Eosin). Vielleicht bildet sich das Hb aus dem Parachromatin.

Das Chromatin hat dagegen substantiell mit der färberischen Cytoplasmareaktion nichts zu tun. Weder färbt Methylgrün polychromatisches Erythroblastenplasma (Hb), noch färbt Hämatoxylin es gut; daher sind auch die basophilen Punktationen des Erythrocytencytoplasma nicht auf Chromatin zu beziehen; auch sie sind mit Hämatoxylin und Methylgrün nicht färbbar, sondern nur mit sonstigen basischen Plasmafarbstoffen. Sie sind cytoplasmatischer Natur.

Dagegen könnte das Nuclein lymphoider spongioplastisch basophiler Zellen mit der Differenzierung des Cytoplasma zu Granulationen funktionell in Beziehung sehen. Gekörnte Myelocyten haben allerdings oft noch Nucleolen, Megaloblasten aber keine.)

Man darf nun aber weiter auch nicht auf der einen Seite die tatsächlichen Resultate unser Methylgrün-Pyronin-Orangefärbung zwar als solche zugeben, auf der anderen aber doch die wesentliche Eigenexistenz eines basophilen Nucleolin und Parachromatin in Abrede stellen und dieses, soweit es vorkommt, stets nur für eine unreife cyanophile quasi polychromatische Vorstufe des reifen eigentlichen dann aber angeblich stets oxyphilen Nucleolin halten. Es gibt auch, dem oxyphilen koordiniertes, basophiles Plastin. Nicht alle basophilen Granula befanden wir als unreife (amphophil-cyanophile) eosinophile. Der etwa erhobene Einwand gilt nur für die aus basophilen Vorstufen (polychromen Erythroblasten und Myeloblasten) reifenden Erythroblasten und Myelocyten. Daneben aber gibt es z. B. in den kleinen Lymphocyten Zellen, die anscheinend, so viel man bis jetzt weiß und allgemein annimmt, dauernd auf der basophilen Stufe verharren, also dauernd basophiles Cytoplastin und Nucleolin besitzen.

Nicht alles basophile Plastin (Parachromatin, Nucleolin) ist also dem oxyphilen Plastin subordiniertes, bloßes unreifes, also im Grunde doch schließlich einmal in seiner Reife oxyphiles Plastin; nicht darf man sagen Plastin und reines Nucleolin sei stets oxyphil und das anscheinend basophile Plastin sei noch nicht fertig, sei noch kein reines Plastin, sei noch mit sonstigen basophilen, später verloren gehenden Elementen versetzt. Zwar alle oxyphilen Zellen mit ihrem Oxychromatin etc. ent-

1) Auch in freien expulsierten Kernen von Normoblasten findet man oxyphiles Oxychromatin, ein Beweis, daß dieses nicht cytoplastisches Hb ist. Vielleicht aber bildet sich das Hb des Cytoplasma durch substantielle Einwirkung des Kernparachromatins auf das Cytoplasma.

2) Die Bezeichnung basophil oder oxyphil bei farblosen Blutzellen bezieht sich stets auf das Cytoplasma bzw. dessen Granulation; basophile (i. e. lymphoide ungekörnte) Lymphocyten, Lympholeukocyten, oxyphile (i. e. eosinophil granulierte) Leukocyten.

3) Färberisch ist natürlicherweise aus leicht begreiflichen Gründen das Oxychromatin viel leichter vom Chromatin abzugrenzen als das Basiparachromatin. Daher erscheinen die Kerne basophiler (basoplasmatischer) Zellen stets viel diffuser gefärbt, unauflösbarer strukturiert (Lymphocyten, polychromatische Megaloblasten) als die der höher differenzierten Oxychromatin besitzenden trachychromatischen Zellen (Normoblasten, Myelocyten, polynucleäre Leukocyten) die stets deutlich gegliedert erscheinen.

stehen aus basophilen Vorstufen, aber nicht alle basophile Zellen gehen in oxyphile über, sind unreife Elemente, die bestimmt sind, zur Oxyphilie sich zu entwickeln. Es gibt auch dauernd stationär basophile Zellen mit Basiparachromatin und Basinucleolin.

4. Schlußfolgerungen: Es ergibt sich so aus unsern Farbstudien, daß auch das Nuclein zwar ebenfalls amphoter ist, mit basischen und sauren (Indulin) Farbstoffen tingibel ist, daß es aber vom Basiplastin different ist. Nuclein färbt sich nicht in Allen sauren Farbstoffen (nicht in Eosin, Orange), Basiplastin nicht in Methylgrün und nur schlecht in (besonders angesäuertem und beizereichem) Hämatoxylinlack[1]).

Es folgt daraus, daß auch die in Methylgrün und Hämatoxylin schlecht färbbaren, aber in basischen Farbstoffen und hellen sauren, aber nicht dunklen sauren Farbstoffen färbbaren Bakterienleiber sich tinktoriell chemisch äquivalent verhalten den Leibessubstanzen der Protozoen und Lymphocyten, d. h. nicht aus Kernsubstanz, sondern aus Basiplastin bestehen.

Nuclein ist amphoter (amphophil) und auch Plastin ist amphophil. Nuclein ist stets überwiegend basophil.

Plastin ist bald mehr basophil (bei ontogenetisch oder phylogenetisch tiefer stehenden Zellen) bald oxyphil (bei gereiften und höher differenzierten Zellen).

Das Cytoplastin ist nicht stets nur oxyphil, sondern auch basophil (Basiplastin); das Chromatin ist nicht die einzige basophile Zellsubstanz, sondern es gibt daneben auch noch in Kern und Plasma ein Basiplastin, welches sowohl von Chromatin wie vom Oxyplastin gesondert ist.

Das eine Chromatin färbt sich singulär in basischen und dunklen sauren Farbstoffen, erweist sich aber überwiegend basophil bei Anwendung geeigneter heterogener Gemische.

Beide Plastinsubstanzen färben sich singulär in basischen und sauren Farbstoffen, doch ist die eine (Spongioplasma) mehr basophil, die andere (Paraplasma) mehr oxyphil.

Es färbt sich Chromatin in dunklen sauren und allen basischen Farbstoffen; nur aus Gemischen von basischen und sauren Plasmafarbstoffen (Methylenblau-Eosin, Safranin-Lichtgrün, Pyronin-Wasserblau) nimmt es stets die basische Komponente auf, mag sie dunkel oder hell sein. Helle saure Farbstoffe überfärben höchstens unecht diffus und physikalisch.

Es färbt sich das Cytoplastin in allen basischen Farbstoffen mit Ausnahme des Methylgrün (auch Hämatoxylin färbt nur schwach) und in allen sauren Farbstoffen, doch färben dunkle nicht so gut wie helle. Diese Ausnahmen gelten für Basiplastin wie für Oxyplastin. Aus einem Gemisch geeigneter saurer und basischer Plasmafarbstoffe (Methylenblau-Eosin, Auramin-S Violett) bevorzugt Basiplastin die basische Komponente, mag sie hell oder dunkel sein, Oxyplastin die saure bzw. da bei artlich oder genetisch differenten Zellen das Plastin bald die saure, bald die basische Komponente bevorzugt, muß man auf Grund dieser Elektion das Vorhandensein oder die Möglichkeit zweier chemisch verschiedener Modifikationen eines Plastin zugeben, also auf die Annahme eines besonderen Basiplastins und eines besonderen Oxyplastins schließen.

5. Zusammenfassung: Methylgrün-Pyronin allein differenziert zwar Chromatin einerseits von Parachromatin und Plastin andrerseits, aber nicht scharf Basiplastin (Basiparachromatin) von Oxyplastin (Oxychromatin). Auch Oxyplastin nimmt hier das basische Pyronin auf, wenn auch in schwächerer Nuance.

Methylgrün-Eosin differenziert Chromatin vom Plastin (Parachromatin), aber ebenfalls nicht Basiplastin (Basiparachromatin) vom Oxyplastin (Oxyplastin). Auch das basophile Spongioplasma der Lymphocyten scheint hier mit saurem Farb-

1) In den Schwermetallacken besser.

stoff schwach angefärbt, während das Oxyplasma der Leukocyten stark gefärbt ist und sich somit als Oxyplastin ausweist.

Methylenblau-Eosin differenziert Basiplastin (Basiparachromatin) vom Oxyplastin (Oxychromatin) [Chromatin vom Oxychromatin], aber nicht Chromatin vom Basiplastin und Basiparachromatin; beide basophile Substanzen erscheinen gleichmäßig blau gefärbt.

Eine vollständige Differenzierung von Chromatin, Basiplastin (Basiparachromatin) und Oxyplastin wird gewährleistet

a) durch ein Gemisch aus Methylgrün-Pyronin-Orange; hier erscheint Chromatin mit dem einen basischen Farbstoff grün, Basiplastin und basophile Nucleolen mit dem anderen basischen Farbstoff rot, Oxyplastin mit dem sauren Farbstoff gelb gefärbt.

b) durch ein Romanowsky-Giemsa-Gemisch. Hier erscheint das Chromatin durch basisches Azur violettrot, das Basiplastin und die basophilen Nucleolen durch basisches Methylenblau blau, und das Oxyplastin durch Eosin rosa gefärbt.

Disposition des II. Teils.

Es ist die Aufgabe des vorliegenden Zweiten Teiles, an der Hand der folgenden Tafeln, welche die Abbildungen farbloser Blutzellen unter Verwendung basischer Farbstoffe als Kerntinktionsmittel wiedergeben, die verschiedenen Arten der Leukocyten und deren einzelne Typen zu rekognoszieren und daraus abstrahieren, wie sich diese einzelnen Zellformen bei der Anwendung basischer Kernfarbstoffe und speziell differentieller Kombinationsfärbungen unter Verwendung basischer Anilinfarbstoffe darstellen.

Wir haben im Verlauf der vorstehenden theoretischen Auseinandersetzungen Verschiedenes über die Natur und den Färbewert, die (graduell) verschiedene Bedeutung der verschiedenen basischen Farbstoffe gehört.

Wir haben von Amido- und Ammoniumfarbstoffen[1]), von schwach basischen, bloß fettfärbenden Monaminen (Chinonimiden) und stark basischen Polyaminen, von amphoteren Amidochinonen und Oxychinonimiden gesprochen, wir haben die metachromatischen Farbstoffe und die Natur der Schleimfärbung besprochen und die Besonderheiten des Methylgrüns[2]) und des Azurblau kennen gelernt.

Wir haben ferner soeben gehört, welche verschiedene Farbreaktionen außerdem noch vorgenommen werden müßten, um eine vollständige wissenschaftliche Erforschung der mikrochemischen Natur der einzelnen Blutzellen zu gewährleisten.

Es ist klar, daß eine recht erheblich große Zahl von Färbungen erforderlich wäre, um die chemische Natur einzelner Substrate und Leukocytengranulationen völlig aufzuklären.

---

1) Welch letztere allein zu vitaler Färbung und zur Bildung von neutrophilen Neutralfarbstoffen befähigt sind.

2) Allein Nucleinsäure ist von allen basophilen Substraten sauer genug, dieses Farbsalz zur Dissoziation zu bringen, die ja eintreten muß, soll anders Färbung durch die befreite Farbbase erfolgen.

Leider ist die mikrochemische Forschung z. Zt. in den Hintergrund gedrängt von der deskriptiv-morphologischen Forschung: sie hat nur noch sekundär konkomittierenden Wert, und die mikrochemischen Angaben wurden und werden zumeist nicht auf Grund eingehender systematischer Versuche gemacht, sondern an der Hand unvollständiger Maßnahmen, nämlich des zufällig gerade in Verwendung genommenen unvollkommenen Farbgemisches.

Soweit nun zufällig morphologisch universelle und panoptische Färbungen benutzt werden, wie die GIEMSA-Färbung, ist solches einseitiges Vorgehen ja auch, wenigstens in gewissen Grenzen, statthaft. Aber einmal sind auch die z. Zt. verwerteten morphologisch-panoptischen Gemische nicht völlig universell; speziell erscheint bei ihrer Verwertung die Natur gewisser amphophiler Substrate (Granula) nicht genügend greifbar in ihrer Amphophilie, ist vielmehr erst mittels weiterer Hilfsfärbungen erkennbar; denn bei heterogenen Mischfärbungen erscheinen auch die spezifisch amphophilen Dinge bloß als basophil oder oxyphil und werden so natürlich leicht mit den absolut basophilen oder oxyphilen Dingen in fälschlichen Konnex gebracht (man denke an indulinophile und unreife eosinophile, pseudoeosinophile und eosinophile, unreife (amphophile) eosinophile und Mastgranula).

Umgekehrt wissen wir überhaupt erst aus den Zeiten, wo jene weniger universellen, also unvollkommneren Hilfsfärbungen (Triazid, Glyzeringemisch etc.) allein modern und gang und gäbe waren, etwas von der Existenz und Natur der amphophilen (indulinophilen, xanthophilen) Substrate, die bei bloßer Verwendung der jetzt modernen neutralen Universalfärbungen aus Methylenblau, Azur und Eosin vielleicht nie erkannt worden wären.

Es interferieren also hier unsere Kenntnisse, die wir früher auf Grund nicht universeller Spezialfärbuugen erhalten haben, mit den bloß aus Universalfärbungen abzuleitenden Feststellungen, die uns von neuen Dingen allein nur mit der spezifischen Azurophilie bekannt gemacht haben.

Weniger allgemein ausgedrückt heißt das: wie verhalten sich die, durch besondere, mehr differenzierende, im Prinzip homogene Spezialfärbungen bereits bekannten, besonderen, spezifisch amphophilen Substrate bei Anwendung einfacher konstituierter heterogener Universalfärbungen? Sind solche dabei überhaupt zu erkennen? Welche unbekannten besonderen Substrate verbergen sich unter den einfach basophil oder oxyphil erscheinenden Färbungseffekten der Universalfärbungen; und zweitens in welcher Form erscheinen die durch heterogene Universalfärbung eruierten und aufgedeckten Individualitäten umgekehrt bei homogenen Spezialfärbungen?

Ebenso so schwierig wie es eben ist, mittels bloßer Universalfärbung etwas über die besondere chemische oder physikalische Natur gewisser Spezialkörnungen auszusagen, ebenso unstatthaft ist es umgekehrt, aus den Ergebnissen einer zufällig zu irgend einem bestimmten

deskriptiven Zweck gewählten, nicht universellen Färbung (etwa Glyzeringemisch oder Triazid) etwas auszusagen über die allgemeine chemische Wertigkeit und Chromophilie bestimmter Substrate (indulinophile Granula) oder fuchsinrosa gefärbtes Plasma).

Es ist nicht richtig, bei Vornahme einer Farbanalyse die Sonderergebnisse des Glyzeringemischs oder Triazids mit der einfachen Methylenblau-Eosinfärbung zu kontrollieren, sondern es ist einzig und allein wissenschaftlich korrekt, die Ergebnisse der vorangehenden heterogenen Universalfärbung an der Hand der inkompletten homogenen Spezialfärbungen noch weiter zu spezialisieren und zu differenzieren. Allerdings ist historisch die morphologische Hämatologie den umgekehrten Weg gegangen. Die ersten Differentialfärbungen waren Spezialfärbungen, entweder nur homogene Gemische, wie das Glyzeringemisch, oder unvollkommene heterogene Gemische, wie das Triazid. Bei einer Blutuntersuchung ist, wie ausgeführt, also der einzig korrekte Weg, erst mit der Universalmethode alles zu differenzieren, und die gefundenen Einzelheiten mit den Spezialmethoden dann weiter zu prüfen.

Hier in unserem traité dürfte es aber didaktisch empfehlenswerter sein, vom Unvollkommenen zum Vollkommenen vorzuschreiten; wir werden deshalb zu zeigen haben, wie sich die wenigen Typen des normalen Blutes, die schon mit unvollkommenen Färbungen differenziert werden konnten, allmählich bei vollkommenen Färbungen um Untertypen vermehren, bis schließlich beim leukämischen Blut mit einer vollkommenen Universalmethode die ganze Kette der genetischen Entwicklungsfolge der Zellen aufgedeckt werden kann.

Jene frühere Epoche des mikrochemischen Studiums mit einseitigen Spezialfärbungen wurde allerdings, ohne zum Abschluß gebracht zu werden und ohne das ihr zugängliche Gebiet auch nur erledigt zu haben, sehr bald unterbrochen durch das Suchen und Finden universeller Farbgemische, die dann, als äußerst bequem, weil sie gewissermaßen potentiell die Gesamtheit der Potenzen aller Spezialfärbungen in sich schließen und uno actu zur Darstellung bringen, schließlich nur noch allein verwendet wurden. Die Erforschung der speziellen Chromophilie und Amphophilie war dadurch unvollkommen geblieben; nur die indulinophilen und pseudoeosinophilen Körnungen weniger Tiere sind der bleibende Besitz aus jener Epoche geworden; weitere spezifische Körnungen wurden nicht mehr festgestellt und auch ihre besondere Natur nicht eingehender mit weiteren Farbgemischen erforscht. Uns blieb nur übrig, die besonderen Arten aus jener Epoche jetzt mit Hilfe der universellen Färbungen unter gemeinsame höhere Klassifikationen zu bringen.

Dasselbe gilt auch von den verschiedenen artlichen Zellunterscheidungen der menschlichen Hämatologie.

Man bedenke, daß unsere heutige komplizierte Kenntnis von den so mannigfaltigen morphologischen und chemischen Einzelheiten der mor-

phologisch-theoretischen Hämatologie des Menschen nicht das Ergebnis nur der Einen letzt erfundenen universellen Methode, sondern ebenfalls das Produkt mannigfaltiger Methoden ist, und daß der historische Vorgang der war, daß wir die bequemen Universalmethoden erst zuletzt fruktifizierten, nachdem wir schon einen verhältnismäßig reichen Schatz von Einzelerfahrungen mit den einzelnen Spezialmethoden gewonnen hatten.

Ist es nun auch bei der vorliegenden kursistischen Darstellung der Blutmorphologie dielaktisch empfehlenswert vom Unvollkommenen zum Vollkommenen und vom Einfachen zum komplizierten vorzuschreiten, so ist es doch aus äußeren Gründen unzweckmäßig und unmöglich, an der Hand unsrer Tafeln mit Einzelfärbungen den ganzen Entwicklungslauf der hämatologischen Färbung zu wiederholen und gewissermaßen genetisch-synthetisch bei jeder Einzelzellart sämtliche möglichen Färbungseffekte zu produzieren, bzw. das mit einer Spezialfärbung erhaltene, einen bestimmten Schluß naheliegende Ergebnis mit Hilfe der übrigen möglichen Färbungen auf die Richtigkeit des ersten Resultates hin zu kontrollieren, und bis zu einem definitiven Ergebnis durchzuführen. Z. B. könnten Zellen bei Triazid, bei Methylgrün-Pyronin als Lymphocyten erscheinen, aber es würde sich bei Methylenblau-Eosin ergeben, daß erstere lymphoide Leukocyten, letztere Promyelocyten waren; Zellen, die bei Hämatoxylin als lymphoide Übergangszellen imponierten, könnten bei Triazid als Myelocyten erscheinen; Zellen, die bei Methylenblau-Eosin als Große Lymphocyten imponieren, würde sich bei Giemsa als Hbfreie Hämoblasten herausstellen. M. a. W.: Es dürfte aus äußerem Grunde schwierig sein, hier an jeder einzelnen Zellart die besonderen Ergebnisse der Färbungen festzustellen, sie durch die weiteren Färbungen systematisch zu erweitern und zu ergänzen, mit Hilfe dieser immer neue und weitere Feststellungen zu machen, und so allmählich das ganze Gebäude der auf diesem Wege geschaffenen neuen Begriffe vor unseren Augen aufzubauen.

Hierzu würde ein noch größeres Material nötig sein, als wir es hier vorführen.

Aber auch die umgekehrte dogmatisch-apodiktische Form der Darstellung, die in den sonst üblichen Atlaskompendien begreiflicherweise bevorzugt wird, da sie kleineres Tafelmaterial benötigt, läßt sich vollständig und in wirklich wissenschaftlicher Weise streng konsequent nicht gut durchführen.

Nach dieser Methode müßten wir bei unsern Lesern schon die Kenntnis der verschiedenen eingeführten Begriffe und technischen termini, ihre Definition und Beschreibung als bekannt und gegeben voraussetzen, was wir beweisen und lehren wollen, schon vorwegnehmen. Unsere Tafelbeschreibung wäre nur eine bloße mehr oder weniger wahrscheinliche Illustration der neu geprägten Begriffe (wie Reizungszellen, Pro-

myelocyt, Metamyelocyt, Lymphoidzelle, Myeloblast, Großlymphocyt, Prohämatoblast, Lympholeukocyt, leukocytoider Lymphocyt etc.) bewiese aber ohne synthetisierenden Text nichts für die Notwendigkeit ihrer Prägung. Wir leiten aber nicht nur diese Begriffe aus eigens dafür und nur für sie geeigneten Färbungen ab, sondern wir suchen nebenher und rückwärts wieder auch festzustellen und zu zeigen, wie sich alle diese neuen Typen bei den verschiedenen, selbst für sie ungeeigneten Färbungen (mit deren Hilfe sie nicht eigentlich entdeckt sind) verhalten, ob sie dabei als besondere Typen von anderen Zellen hervorstechen, ob sie überhaupt und an welchen Merkmalen sie hierbei erkannt werden können. Bei jener anderen Darstellungsweise gingen wir indes mit den aus den verschiedensten Färbungen abstrahierten fertigen Begriffen an die beschreibende Darstellung heran und begnügten uns, sie in bestimmten für sie geeigneten Färbungen vorzuführen. Hier wird der Begriff als gegeben vorausgesetzt und an der Tafel illustriert; bei der von uns gewählten Methode lassen wir aus den Färbungsresultaten, illustriert an unsern Tafeln, den neuen Begriff entstehen und studieren diese neue morphologische Individualität auf ihr Verhalten an anderen weniger für sie spezifisch geeigneten Färbungen. Aber wir können auch bei der analytisch-deduktiven unmöglich vollständig sein.

Unsere Aufgabe war es ja, einmal auf das genaueste und eingehendste die verschiedenen reifen Blutzellen des normalen Blutes nach allen Richtungen hin mit den verschiedensten Färbungen zu studieren, und erst dann auch die atypischen Typen der unreifen Vorstufen und unfertigen Zwischenstufen und Übergangsformen kennen zu lernen; d. h. pathologisches, speziell leukämisches Blut zu analysieren.

Wollten wir obige Aufgaben konsequent durchführen, so müßten wir vor allem auch nur leukämisches Blut mit allen Methoden und nach allen Richtungen hin betrachten. Dieses würde eine ungeheure Anzahl von Tafeln benötigen.

Wir müssen uns also beschränken und beide gesetzte Aufgaben kombinieren.

Wir werden demnach das normale Blut, das ja nur relativ wenige Zelltypen führt und wenige Begriffe voraussetzt, mit allen den verschiedensten bekannteren Färbungen durchforschen, ferner feststellen, wie sich die einzelnen Typen bei Färbungen verhalten, die diese weniger hervortreten lassen; vor allem aber die aus Einzelfärbungen gewonnenen und abstrahierten neuen Begriffe der sich komplizierenden und differenzierenden verfeinerten Morphologie an der Hand der hierfür entworfenen Tafeln demonstrieren und auf ihre Berechtigung begründen.

Das leukämische Blut und seine Typen und zahlreichen Zwischenformen werden wir aber nur an der Hand der dafür unbedingt nötigsten Färbungen studieren, die diese Typen am besten erkennen lassen, und es wird sich zeigen, daß wir hier eigentlich nur die modernen Universal-

methoden und zu ihrer Ergänzung von unvollkommenen Methoden nur noch des Triazid benötigen, deren Potenzen und Ergebnisse wir somit also vorwiegend nur an dem Testobjekt des leukämischen Blutes zu prüfen haben werden, nicht um festzustellen, wie sich die verschiedenen atypischen unreifen Zellformen bei den verschiedenen Färbungen ausnehmen, sondern um zu zeigen, daß die durch die Universalfärbungen neu geschaffenen Begriffe und termini gerade auf Grund eben dieser Differentialfärbungen und der nur bei ihnen zutage tretenden mangelhaften Differenzierungen ihre wohl begründete Existenzberechtigung haben.

Alles in allem müssen wir bei unseren Feststellungen also mit folgenden Tatsächlichkeiten und Unvollkommenheiten rechnen: daß erstens die jetzt zumeist geübte Universalfärbung doch noch nicht nach jeder Richtung hin ganz vollkommen ist, und durch Spezialfärbungen in ihren Resultaten zu ergänzen bzw. zu spezialisieren ist; zweitens daß die vorhandenen und zu diesem Zwecke zur Verfügung stehenden Spezialfärbungen ebenfalls nicht in der dazu wissenschaftlich eigentlich nötigen Anzahl und Zusammenstellung vorhanden sind, sondern daß nur einige wenige, zufällig einmal zu irgend einem Sonderzweck zusammengestellt, existieren; drittens daß wir infolgedessen, wenigstens bei der tierischen Hämatologie, nur von der Existenz einiger zufälliger besonderer, nur mit diesen Sonderfärbungen festgestellter Chromophilien außerhalb der allgemeinen Baso- und Oxyphilie wissen, deren Verhalten wir somit event. bei den einzelnen Färbungen festzustellen haben würden.

Es müßten außer der allgemeinen morphologisch-panoptischen zur Feststellung der allgemeinen Chromophilie ausreichenden heterogenen und universellen Methylenblau-Eosinfärbung eigentlich nur noch zwei homogene Gemische, eins aus saurer, eins aus geeignet gewählten basischen Farbstoffen vorhanden sein zur ergänzenden Erforschung des besonderen chemischen oder mikrophysikalischen Verhaltens. Die beiden existierenden Kombinationen des Methylgrüns mit sauren (Triazid) oder mit basischen (Pappenheim) Farbstoffen hätten nur weiter sekundären accidentellen Wert, dienten nur noch spezielleren und ganz spezifischen und zwar nur rein morphologisch-deskriptiven Sonderzwecken. Mikrochemische oder physikalische Schlüsse lassen sich aus ihnen nur in allerengsten Grenzen ziehen. Das eine Gemisch dient zur besonderen Feststellung und Hervorhebung der Neutrophilie und wiederholt in seinen zwei sauren Komponenten die Eigenschaften des homogenen sauren Glyzeringemischs, das andere dient nur zur Differenzierung des Basichromatins vom Basiplastin. Es fehlt also jedenfalls bis jetzt in der hämatologischen Technik ein geeignetes homogenes Gemisch aus basischen Farbstoffen (Thionin = Neutralrot etc.). Allerdings spielen die homogenen Gemische in der menschlichen Hämatologie nur eine äußerst geringe Rolle, und auch das Indulingemisch wirkt nur noch als historisches Kuriosum mit; es ist zu entbehren, da seine einzige für die menschliche Hämatologie allenfalls in Betracht

kommende Besonderheit (zwei verschiedene nuancierte saure Farbstoffe) im Triazid enthalten und von ihm übernommen sind.

Während somit sowohl die Gemische aus zwei physikalisch verschiedenen basischen Farbstoffen (Malachitgrün-Auramin, Methylenblau-Pyronin, Safranin-Kresylblau) wie sauren Farbstoffen (Indulin-Eosin) allenfalls wohl zu entbehren sind, sind die beiden Methylgrünkombinationen mit basischen (Pyronin) und sauren (S Fuchsin) Farbstoffen doch noch ziemlich viel angewandt.

Es wären somit von Anilin-, Doppel- und Mischfärbungen im allgemeinen etwa folgende Formen in Gebrauch:

1. die saure Trias des Glyzeringemisches[1]);
2. das Triazid;
3. das Methylgrün-Pyroningemisch;
4. Methylenblau-Eosinfärbungen;
5. Romanowsky-Azurfärbungen.

Analysieren wir diese Färbungen auf ihren Wert, so ergibt sich folgendes:

Die Färbung sub 4 ist eine universelle zur Feststellung der allgemeinen mikrochemischen Chromophilie (Basophilie und Oxyphilie) und zur Darstellung der Neutrophilie ausreichende; die Färbung 5 macht uns außerdem noch mit der spezifischen Azurophilie bekannt und wirkt gleichzeitig deskriptiv noch in dem Punkte, daß sie die feinere Struktur des Kernchromatins exakt zur Darstellung bringt, was 4 nicht tut. Außerdem differenziert sie, ähnlich wie 3, das Basichromatin (rotviolett) vom Basiplastin (blau), was 4 ebenfalls nicht tut.

Färbung 5 ist also eine Vervollkommnung von 4. Während schon 4 in den meisten Punkten das 2 entbehrlich macht, tut 5 dieses seiner Natur nach als einer Modifikation von 4 erst recht. Da dieses gleichzeitig die Vorteile des sonst unvollkommenen 3 in sich vereint, macht es auch 3 für die meisten Zwecke überflüssig und entbehrlich [basophile Erythrocytenpunktierung!). Während 4 in vielen Punkten durch 2 und 3 ergänzt werden muß (s. o.), könnte man mit 5 allein, wenigstens für die menschliche Hämatologie, eigentlich völlig auskommen, wenn daneben nur 1 verwandt würde und eine der Lösung 1 entsprechende Kombination basischer Farbstoffe (z. B. Malachitgrün, Fuchsin, Vesuvin).

Würden wir 5, diese jüngste Errungenschaft der letzten Jahre, nicht besitzen, so würde das universell panoptische 4 zu seiner Ergänzung jedenfalls der Kombination 3 und 4 bedürfen, da bei 4 das Chromatin nicht vom Plastin durchgehend scharf differenziert werden kann.

---

1) Statt dieses auch Mallorys Wasserblau-S Fuchsin-Orangegemisch, ferner nach Mann Wasserblau-Eosin. Zu deskriptiven Zwecken sukzessives Färben nach Dominicis Verfahren: Vorfärben mit Toluidinblau, nach mit Oppels Orange + Eosin, oder nach Pappenheim Vorfärben mit Methylenblau, nach mit Triazid.

Die Färbungen 1—3 haben nur allgemein deskriptiven, nicht mikrochemischen Wert; sie grenzen als bloße Doppelfärbungen nur Kern- und Plasmasubstanzen grob voneinander, lassen aber keine oder keine genügenden mikrochemischen Schlüsse zu, da 1 ein homogenes Gemisch nur aus sauren Farbstoffen ist, 2 nur aus basischen Farbstoffen besteht, 3 zwar heterogener Natur ist, aber als basische Komponente nur den spezifisch karyophilen Nucleinfarbstoff, das Methylgrün enthält. Außerdem bleibt jede feinere deskriptive Darstellung der Kern- und Cytospongioplasmastrukturen bei ihnen aus.

Mit Färbung 1 bleiben die stark basophilen Plastinsubstanzen völlig ungefärbt, während sich die basophilen Chromatinstrukturen mit dem sauren Indulin einigermaßen exakt färben; bei 2 bleiben die basophilen Plastinstrukturen ebenfalls völlig ungefärbt, bzw. die Cytoplasmen färben sich schwachrosa mit dem sauren S Fuchsin. Es ist also hier nicht alles oxyphil, was rosa ist, während dort gewisse, nicht alle basophilen Substrate das blaue Indulin aufnehmen. Die Kerne werden bei 2 und 5 völlig diffus und matt dargestellt.

Für die menschliche Hämatologie ist der Wert der Glyzeringemischfärbung ein geringer; sie hat ihren Hauptwert beim Studium tierischer Leukocyten zur Feststellung und Rekognosierung der indulinophilen und zur Erforschung des Verhaltens der pseudoeosinophilen Granulationen. Bei der menschlichen Hämatologie würde es allenfalls vielleicht am leukämischen und embryonalen Blut wertvolle Aufklärungen über das Verhalten gewisser unreifer eosinophiler und mastkörniger Granula geben können. Dagegen hat das Methylgrün-Pyroningemisch und das Triazid auch für die menschliche Hämatologie immerhin nicht unbedeutenden, wenn auch nur sekundären Wert.

Das erstere lehrt uns die feinsten Details als Spongioplasmafaserungen fast noch besser kennen als Methylenblaufärbungen, vor allem aber die differentielle Trennung der verschiedenen basophilen Substrate in Nuclein und Plastinsubtanzen[1]).

Das Triazid dagegen hat einen besonderen Wert für das eingehende morphologische Studium speziell der in erster Linie beim Menschen sich findenden neutrophilen Substanz, die es stärker und distinkter färbt als Eosin-Methylenblaugemische; ferner indem er (ebenso wie das Glyzeringemisch) uns aufgeklärt über die physikalisch färberischen Differenzen innerhalb der oxyphilen Substrate, z. B. zwischen xanthophilem Hb und erythrophiler eosinophiler Substanz.

Bei dem wenn auch nur relativen Wert, den diese Sonderfärbungen also immer noch beanspruchen, müssen wir uns jedenfalls auch mit ihnen und ihren Ergebnissen bekannt machen und neben ihren Vorzügen vor allem auch ihre Mängel studieren, um uns derselben stets überall bewußt zu bleiben.

1) Besonders für basophile Erythrocytenpunktierungen wichtig.

Wir teilen nach alledem den Stoff nunmehr so ein, daß wir an mehr oder weniger normalem und lymphocythämichem Blut zuerst die unvollkommenen und nicht panoptischen Kombinationsfärbungen besprechen, zum Schlusse erst an diesem und außerdem myeloid leukämischen Blut die panoptischen und vollkommenen.

Wir beginnen I. mit den homogenen Gemischen:

1. aus sauren Farbstoffen (Ehrlichs saurer Trias);
2. aus basischen, die zugleich das färberisch beschränkte Methylgrün enthalten (Methylgrün + Pyronin).

Es folgen II. heterogene Kombinationen aus basischen und sauren Farbgemischen:

1. mehr oder weniger unvollkommene, die das färberisch beschränkte Methylgrün enthalten, wie die Methylgrün + Pyronin + Orange Mischung (zwei basische und eine saure Farbe), sowie Ehrlichs Triazid (ein basischer und zwei saure Farbstoffe).
2. universellen, die färberisch vielseitigere basische Farbstoffe, besonders Methylenblau, aber auch das metachromatische Toluidinblau, in Kombination mit S Fuchsin oder Eosin enthalten;
   α) panoptisch unvollkommene und für die Farbanalyse nicht zu verwertende Sukzessivfärbungen,
   β) panoptisch vollkommenere Simultanfärbungen;
3. simultane panoptische Universalfärbungen aus basischem Methylenblau, dem spezifischen und metachromatischen Azur, und saurem Eosin.

Bevor wir an der Hand der Tafeln in die Besprechung eintreten, müssen wir uns aber noch theoretisch eingehender mit der Aufzählung und Bedeutung der mittels der verschiedenen Methoden festgestellten verschiedenen Zelltypen, namentlich der lymphoiden Zellen, ihren morphologisch färberischen Kriterien und ihren gegenseitigen genetischen Beziehungen beschäftigen. Gerade diese Zellen sind es, die bei der Gleichheit und Gemeinschaftlichkeit ihres Artcharakters für gewöhnlich als einheiltiche Zellart aufgefaßt werden und nur schwer und nur mit besonderen Färbungen, welche gewisse Sondermerkmale an ihnen hervortreten lassen, auseinandergehalten werden können. Mit diesen Typen und ihren gegenseitigen genetischen Beziehungen zu einander, speziell mit ihren feineren Unterschieden und unterscheidenden Artcharakteren und deren morphologischen Werten werden wir uns zuvor erst bekannt machen und auseinanderzusetzen haben, um festzustellen, inwieweit wir diese Formen an der Hand unsrer Tafeln genauer zu beschreiben und in ihrer Daseinsberechtigung zu begründen haben.

Über die leukogenetische Bedeutung der einzelnen morphologischen Zelltypen bzw. den morphologischen Ausdruck und die morphologischen Veränderungen bei der genetischen Entwicklung der Leukocyten. Zur Nomenklaturbewertung.

Wir haben am Schluß des I. Teiles ausgeführt, welche verschiedenen Zelltypen wir im normalen Blut des Erwachsenen antreffen (Lymphocyten, Lympholeukocyten, polynucleäre α-, ε-, γ-Granulocyten); daß diese 3 resp. 5 Typen selbständige, reife Zellformen sind, die im Blut nicht ineinander übergehen, nicht auseinander hervorgehen, nicht Glieder einer sukzessiven Entwicklungsreihe sind, sondern deren jeder einzelne Typ die ihm eignen (sessilen) Vorstufen oder Mutterzellen in den hämatopoëtischen blutzellbereitenden Apparaten besitzt, die ihrerseits nur unter pathologischen Verhältnissen in die Zirkulation geraten, sei es durch regeneratorischen und chemotaktischen Reiz (Leukocytose) vom Blut aus, sei es durch autonome Wucherung des erkrankten Apparates (Leukämie). Es gehen also nicht die polynucleären granulierten Zellen des Blutes aus den uninucleären lymphoiden Zellen des Blutes hervor. Sie stammen vielmehr aus verschiedenen hämoplastischen Geweben bzw. Stammzellen Eines Gewebes, bzw. eventuell von derselben Stammzelle, als Ergebnis verschiedener cytoplastischer Betätigung derselben, so zwar, daß allerdings die uninucleären Zellen in allen lymphoiden Parenchymen entstehen, also auch im Myeloidgewebe, die granulierten Zellen aber nur im Myeloidgewebe. Aber auch im Myeloidgewebe stammen die granulierten Leukocyten nicht direkt aus den ebenfalls daselbst gebildeten reifen uninucleären lymphoiden Leukocyten, die wir ja als solche auch im Blut antreffen; vielmehr haben sie hier ihre eignen spezifisch myeloiden granulierten Stammzellen.

Als solcher direkten Vorstufe der granulierten myelogenen Leukocyten haben wir des einkernigen gekörnten Myelocyten (Taf. XI/XII, ferner Prot. 18 u. 19) schon kurz Erwähnung getan, während wir als Vorstufen der Lymphocyten die Großlymphocyten kennen gelernt haben (Taf. IX u. X). Es stammen somit die polynucleären gekörnten Leukocyten direkt wohl zwar von uninucleären, aber nicht ungekörnten lymphoiden, sondern ebenfalls bereits gekörnten Gebilden ab; indirekt aber ebenfalls von der groß-

lymphocytären gemeinsamen lymphomyeloplastischen primitiven Stammzelle aller cytoblastischen Retikulärgewebsformationen, da die Myelocyten ihrerseits aus den myeloiden Großlymphocyten (lymphoiden Myelocyten oder Myeloblasten) hervorgehen. Während aber die Myelo-Leukocyten nur im Myeloidgewebe gebildet zu werden scheinen, dürften die reifen und unreifen lymphoiden Zellelemente (die Lymphocyten und Lympholeukocyten) nach unsrer Auffassung (welche im Gegensatz zu der von Ehrlich, Schridde und Nägeli steht) in allen Formationen und leukoblastischen Parenchymen des Retikulärgewebes zur Bildung kommen, im Myeloidgewebe sowohl wie im Lymphoidgewebe. Denn auch die einkernigen gekörnten Myelocyten gehen ursprünglich aus lymphoiden ungekörnten Elementen hervor, nicht zwar, wie Ehrlich meint, aus den nach unsrer Auffassung bereits reifen lymphoiden Leukocyten (Splenocyten) des Knochenmarks, wohl aber aus den unreifen Großlymphocyten, den primitiven Stammzellen aller retikulärgeweblichen Formationen, welche infolgedessen sowohl Lymphoplasten wie Myeloplasten in Personalunion sind. Von dieser Stammzelle aus leiten sich somit 2 resp. 3 Entwicklungszweige ab, die (kleinen) Lymphocyten, die Lympholeukocyten (Splenocyten), die Myelocyten und polynucleären Leukocyten. Es sind somit die Myelocyten Zwischenformen zwischen Großlymphocyten und polynucleären Leukocyten, d. h. die polynucleären Zellen stammen allerdings auch schließlich von uninucleären lymphoiden Elementen ab, aber nicht von reifen des Blutes, sondern deren unreifen Stammzellen im Knochenmark.

Nicht reife, sondern unreife lymphoide Elemente gehen in granulierte polynucleäre Leukocyten über, aber nicht direkt, sondern erst durch Vermittlung der Myelocyten, (zu denen wieder zwei verschiedene Zwischenvorstufen, die gekörnten Promyelocyten und die Lymphoidzellen mit Myelocytenkern führen[1]), je nachdem erst die Körnchenbildung erfolgt und dann erst die Abnahme der Zelleibsbasophilie, oder das Umgekehrte der Fall ist). Das Myeloidgewebe produziert nicht nur Granulocyten, sondern auch Lymphocyten und Lympholeukocyten; und außerdem gibt es hier drittens noch die lymphoiden Stammzellen, sei es, daß diese nur als Stammzellen der Lymphocyten angesehen werden (Ehrlich, Pinkus, Helly) oder nur als ursprünglichste Stammzellen der Myelocyten (Ziegler), sei es, daß zweierlei besondere lymphoide Stammzellen, Myeloblasten und Lymphoblasten für Myeloleukocyton und Lymphocyten (Schridde, Nägeli, Mosse, Wolff, Türk) angesetzt werden, oder daß sie die gemeinsame Stammzelle sowohl der lymphoiden Lymphocyten und Lympholeukocyten wie der granulierten Myeloleukocyten sind (Pappenheim).

Als besondere pathologische Weiterbildungsformen lymphoider Zellen dürften anzusehen sein einmal die ungekörnten Plasmazellen (von kleinen

---

1) s. Pappenheim, Fol. haematol. 1908, Bd. V, S. 358 Anm.

Lymphocyten, ferner von großen lymphadenoiden und myeloiden lymphoblastischen und myeloblastischen Lymphocyten, und wohl auch von Lympholeukocyten), und zweitens als physiologische Weiterbildungsformen vielleicht auch die basophil gekörnten Mastzellen.

Auf die ganze Streitfrage der Ontogenese, die z. Zt. zwischen der unitarischen und der dualistischen Richtung schwebt, ist hier nicht der Ort, näher einzugehen. Für uns kommt es hier nur darauf an, von unserm Standpunkte aus die einzelnen Typen und Begriffe in ihrer gegenseitigen genetischen Bedeutung und ihren morphologischen Eigenschaften und Merkmalen näher zu präzisieren.

Im normalen Blut unterscheiden wir folgende reife Formen:

I. uninucleäre lymphoide Zellen:
   1. kleine Lymphocyten,
   2. lymphoide Leukocyten.

II. polynucleäre granulierte Leukocyten:
   a) neutrophile spezialkörnige,
   b) eosinophile,
   c) basophile.

Wir haben die Gesamtheit aller Blutzellen, der reifen des Blutes inkl. ihrer sessilen unreifen Keimzellen in den blutbildenden Organen, weiter je nach dem ungekörnten (lymphoiden) oder gekörnten Verhalten ihres Cytoplasma eingeteilt in zwei große Einzelklassen von farblosen Blutzellen: I. in lymphoide, d. h. ungekörnte Zellelemente, Lymphoidocyten, oder besser, (da dieser Name vielleicht brauchbarer zu reservieren ist, um die Art speziell der großen lymphoiden Großlymphocyten in ihrer Gesamtheit zu bezeichnen: Lymphoidocytose etc.) Hyalocyten, bzw. **Spongiocyten,** oder Agranulocyten, (enthaltend von unreifen Zellen die Großlymphocyten, von reifen Zellen die lymphoiden Leukocyten und Lymphocyten)

und II. in **Granulocyten** (enthaltend als unreife Mutterzellen die Myelocyten und ihre sonstigen gekörnten verschiedenen Vorstufen und Übergangsstufen zu polynucleären gekörnten Granuloleukocyten, als reife Zellformen die polynucleären Leukocyten).

Also

I. Spongiocyten:
   A. unreife Großlymphocyten, ⟶
   B. reife Zellen;
      1. Lympholeukocyten,
      2. Lymphocyten.

II. Granulocyten:
   A. unreife Myelocyten,
   B. reife polynucleäre Leukocyten.

Somit besteht zwischen I. A und II. A ein Übergang, da I ja zugleich die lymphoiden myeloblastischen Vorstufen der granulierten Myelocyten sind, ein Beweis, daß diese Einteilung rein äußerlich morphologisch, und daher unnatürlich, nicht auf genetischen Gesichtspunkten basiert ist.

Denn als phylogenetische Vorart oder ontogenetische Vorstufe myeloider i. e. granulierten Zellelemente müßten diese Zellen schon zum

myeloiden System gehören. Andrerseits enthält aber auch das Myeloidgewebe außer spezifisch granulierten Zellen unspezifische lymphoide (paramyeloide) Elemente als Vorstufen, welche sich außerdem auch im lymphadenoiden und splenoiden Gewebe finden, so daß eine histogenetische Einteilung in myeloide und lymphoide Elemente auf dieselben Schwierigkeiten stößt. Wir werden stets der Form nach auf lymphoide, der genetischen ziehung nach auf myeloide Elemente stoßen, deren Klassifizierung Schwierigkeiten macht. D. h. es werden lymphoide Elemente auftreten, die ihrem Ursprung nach, oder ihren ferneren genetischen Beziehungen und physiologisch cytoblastischen Schicksalen nach den myeloiden Granulocyten näher stehen als den normalerweise im lymphadenoiden Gewebe sich findenden Zellformen. M. a. W. es sind ontogenetische Vorstufen oder Vorarten myeloider (i. e. gekörnter) Zellen denkbar von lymphoidem Charakter, die entweder im lymphadenoidem Gewebe nicht auftreten, oder von den lymphadenoiden Gewebszellen different sind. Wir werden im folgenden deshalb den Begriff der Reife und Unreife zu erweitern bzw. näher zu präzisieren haben, in dem wir stets genauer zu unterscheiden haben werden, ob es sich um eine individuell ontogenetische Vorstufe oder eine phylogenetische Vorart handelt. Insbesondere bei den lymphoiden Spongiocyten werden zu unterscheiden sein individuell unreife ontogenetische Vorstufen der myeloiden Granulocyten, und zweitens lymphoide Zellarten, die wieder ihrerseits in phylogenetisch tiefere Vorarten und phylogenetisch höher differenzierte Arten zerfallen, und bei denen beiden wieder ontogenetisch unreife Jugendstadien aber auch lymphoide Altersstadien anzunehmen sind.

Es sei gleich hier vorbemerkt, daß wir den Ausdruck „myeloide Zellformen“ gleich setzen mit Granulocyten, und daß wir die Existenz bzw. begriffliche Existenzberechtigung besonderer lymphoider, d. h. ungekörnter Myelocyten oder Myeloblasten (Nägeli) entschieden bestreiten. Fragliche Zellen sind in nichts morphologisch verschieden von den echten, d. h. in lymphadenoidem Gewebe sich findenden großen unreifen Großlymphocyten; es sind also Großlymphocyten, oder mit anderen Worten: die Großlymphocyten sind nicht nur die Stammzelle des lymphadenoiden Gewebes, sondern auch die des myeloiden Gewebes.

Lymphoide, d. h. ungranulierte Zellformen sind nicht stets nur lymphadenoide oder splenoide Gewebselemente, sondern finden sich auch im myeloiden Gewebe als unreife Vorzellen. Nicht alle lymphoiden Zellen sind Lymphocyten, denn es gibt auch lymphoide Lympholeukocyten; der Begriff der lymphoiden Zelle ist weiter, oder umgekehrt, die Lymphocyten, große wie kleine, gehören zu den lpmphoiden Agranulocyten.

Der Ausdruck „lymphoide Zelle“ ist also ein lediglich morphologischer Begriff, nicht gleichbedeutend mit Lymphocyt, und ebenso ist der Ausdruck Lymphocyt nur ein morphologischer, nicht ein histogenetischer Begriff, nicht gleichbedeutend mit Lymphadenoidgewebszelle; denn es gibt

auch myeloide Lymphocyten, i. e. Lymphocyten des Myeloidgewebes. Während wir also annehmen, daß normalerweise Lymphocyten, besonders unreife Große, außer im Lymphadenoidgewebe auch extralymphatisch ubiquitär in den verschiedensten hämatopoetischen Geweben auftreten, nehmen wir doch an, daß die spezifischen Myeloidgewebszellen, d. h. die Granulocyten, normalerweise nur im Myeloidgewebe sich bilden (pathologischerweise allerdings auch paramyeloid, z. B. im Splenoidgewebe).

Da die lymphoiden Myeloidgewebszellen von uns als Lymphocyten bzw. z. T. als Lympholeukocyten angesprochen werden, so ist das Knochenmark bzw. das Myeloidgewebe eine Vereinigung aller leukoblastischer Parenchymzellen, enthält Lymphoidocyten, Lymphocyten und Lympholeukocyten, und eigentliche spezifisch myeloide Granulocyten. Dagegen sind das Lymphadenoid- und das Splenoidgewebe einseitiger aus dem mehr gemischtzelligen, also weniger differenzierten quasi embryonalen Knochenmark herausdifferenzierte Gewebsformationen.

In der Tat ist die embryonale Anlage des Lymphadenoid- und des Milzgewebes eine gemischtzellig myeloide; d. h. in der prämedullären Embryonalperiode findet sich ubiquitäres Myeloidgewebe, welches sich an verschiedenen Stellen hernach in Lymphadenoid- und Splenoidgewebe umwandelt, und nur im späteren Knochenmark mit seinen vielseitigen Funktionen als solches persistiert.

Es sind also Lymphocyten, Leukocyten und Myelocyten nicht spezifische Produkte bestimmter genetisch und funktionell differenter Gewebe, sondern die verschiedenen cytoblastischen Gewebe sind erst in späteren ontogenetischen Entwicklungsperioden phylogenetisch hochstehender Vertebraten getrennt worden, ursprünglich aber, auch bei niederen Tieren, von Einem lymphoiden und multipotenten Organ repräsentiert. Infolgedessen stehen die verschiedenen cytoblastischen Gewebe in funktionellem Konnex und physiologischer Relation, und sind auch durch Metaplasie, z. T. eins in das andere umwandelbar (myeloide Metaplasie der Milzpulpa, makrolymphoide und lymphadenoide Metaplasie des Myeloidgewebes). Nicht die fertige präformierte Gewebsart bestimmt evolutionistisch die in ihr zu bildenden Zellformen, sondern die allen cytoblastischen Geweben gemeinsame indifferente Stammzelle bringt ja nach dem auf sie epigenetisch wirksamen Reiz verschiedene Gewebe hervor. M. a. W. es läßt sich aus der Morphologie der im normalen Blut kreisenden reifen, im pathologischen Blut kreisenden unreifen Zellform kein sicherer Schluß auf ihre histogenetische Herkunft aus einem bestimmten blutzellbildenden Gewebe ziehen.

In beiden oben entworfenen großen Hauptklassen haben wir nun weiter verschiedene Untertypen und zwar außer den genannten Hauptformen noch gewisse seltenere und z. T. pathologische Formen, deren genetische Bedeutung gegenseitige Beziehungen nun des Genaueren näher festzustellen sind.

Zu I gehören: 1. die Großlymphocyten, 2. die Lympholeukocyten oder lymphoiden Leukocyten (Splenocyten) oder großen mononucleären ungekörnten Leukocyten inkl. Übergangszellen, 3. die kleinen Lymphocyten, 3a. die leukocytoiden Lymphocyten; und weiter von pathologischen Zellformen, 4. die Riederschen Leukosarkomzellen, 5. die Plasmazellen und Reizungszellen (event. die hbfreien jüngsten Erythroblasten)[1]).

Zu II gehören inklusive der schon genannten die Typen: 1. der Myelocyten, 2. der polynucleären Leukocyten, 3. der Promyelocyten, 4. der Metamyelocyten, 5. der Mikromyelocyten oder Myelocytentochterzellen.

Um nun mit II anzufangen, so ist kurz zu sagen, daß die hier aufgezählten Untertypen keine genealogischen Analoga der in I aufgezählten Typen sind. Die hier aufgezählten Namen der Myelocyten

---

1) Eigentlich gehören auch hierher die lymphoiden Pseudolymphocyten mit Myelocytenkern (Mikromyeloblasten) als Zwischenstufe zwischen kleinen myeloiden Großlymphocyten und Myelocytentochterzellen, obwohl sie ungekörnt sind. Ein Beweis, daß man die Zellen nicht einfach nach bloß morphologischen Kriterien einteilen kann. Ebensowenig gehören die hbfreien Hämoblasten zu den lymphoiden Spongioblasten. Vielmehr muß man eigentlich die Zellen histiogenetisch oder, da dies, wie wir oben darlegten, nicht streng durchführbar ist, genealogisch nach Entwicklungsreihen oder Arten einteilen und innerhalb der artlichen Klassifikation des einzelnen weiter im speziellen und individuellen unterscheiden. Davon weiter unten. Dann allerdings rechnet die gemeinsame lymphoide Stammzelle zu zwei Arten sowohl zu den lymphoiden Zelltypen wie zu der Art der granulierten Zellen; d. h. man muß die ontogenetische und die artliche Entwicklung unterscheiden und die lymphoiden Zellarten von dem individuell unreifen lymphoiden Entwicklungszustand auseinanderhalten. Die Granulocyten entstehen nicht als höhere Zellart aus phylogenetisch tieferen lymphoiden Zellarten, sondern aus einer individuell lymphoiden ontogenetischen myeloblastischen Vorstufe, welche als Lymphoblast zufällig auch die phylogenetische tiefere Mutterzellart der höher differenzierten Lymphocyten ist. Wenn der Großlymphocyt ein ontogenetisch unreifer Myelocyt ist, zugleich aber die phylogenetische Stammzelle der Lymphocyten, so folgt daraus, daß das Lymphomgewebe sich als einseitig differenziertes Gewebe aus ursprünglich myeloidem universell gemischtzelligen Gewebe von mehr embryonalen Charakter herausbildet. Schon daraus aber folgt, daß die Ansicht der Dualisten Nägeli, Schridde nicht richtig sein kann, welche den Lymphoblast und den Myeloblast als zwei koordinierte äquivalente Neubildungen auffaßt. Der Myeloblast ist als zufällig noch lymphoider unreifer Myelocyt, als zufällig myelopotenter Lymphoblast die Mutterzellart als Lymphocyten und zugleich die unreife ontogenetische Vorstufe des Myelocyten; der Lymphocyt ist somit dem lymphoiden Myelocyt subordiniert; je nach den verschiedenen adäquaten Reizen und Lebensbedingungen proliferiert diese Zelle zu Lymphocyten oder bildet durch Fermentkörnchenproduktion Myelocyten. Es ist nicht unmöglich, daß die Stammzellen durch arterielles Blut zur lymphoplastischen Proliferation, durch venöses zur Myeloidgewebsbildung erregt werden.

Für die artliche Klassifikation ist besonders wichtig auch die innere Kernstruktur, jedenfalls darf nicht bloß auf Ein Symptom hin klassifiziert werden. Hiernach sind zu unterscheiden außer der gemeinsamen Keim- und Stammzelle: 1. Lymphocyten, 2. Lympholeukocyten, 3. Myeloleukocyten oder Granulocyten, 4. Erythroblasten. Der Kerncharakter ermöglicht eine natürlichere, aber bei den üblichen Färbungen oft schwerer durchführbare artliche Klassifikation als der Plasmacharakter.

und Leukocyten, die durch die historische Entwicklung der morphologischen Hämatologie Bürgerrecht erlangt haben, drücken nicht Artbegriffe aus von gleichem Wert wie Lymphocyten oder Lympholeukocyten, sondern nebst den Untertypen der Promyelocyten und Metamyelocyten nur verschiedene durch besondere morphologische Merkmale hervorstechende Etappen in der ontogenetischen Entwicklungsreihe Einer einzigen Zellart, also reine morphologische Begriffe, bestimmte Entwicklungszustände.

Die sub I angeführten Bezeichnungen dagegen bezeichnen zum größten Teil verschiedene Zellarten.

Eine wissenschaftliche Einteilung der Blutzellen kann nicht von den reifen Einzeltypen des Blutes ausgehen und lediglich nur morphologische Gesichtspunkte berücksichtigen, sondern muß nach artlich-genetischen Gesichtspunkten vorgehen, und die Histologie der blutzellbildenden leukoblastischen Gewebe mitberücksichtigen.

Teilen wir sonach die Zellen nicht grob morphologisch, sondern artlich ein, so müßten wir unter Berücksichtigung dessen, was wir gesehen und beobachtet haben, folgende drei Zellarten unterscheiden:

I	II	III
Lymphocyten mit der phylogenetisch unreifen Vorstufe der Großlymphocyten	Lympholeukocyten	Granulocyten oder Myelo-Leukocyten, wobei der Myelocyt die ontogenetisch uureifere Vorstufe der polynucleären Leukocyten ist, vor dem selbst schließlich wieder noch der Großlymphocyt steht

Dem plasmatischen Artcharakter nach steht II der Art sub I so nahe, daß viele unitarische, d. h. von der deskriptiven Morphologie ausgehende Forscher, wie Ferrata, Maximow u. a., die Gruppe II mit I zu einer gemeinsamen Gruppe der lymphoiden Agranulocyten vereinen. Immerhin bestehen doch zwischen II und I gewisse, wenn auch vielleicht nur graduelle Unterschiede, welche diese Gruppe II der Gruppe III annähern lassen, so daß wir mit den klinischen Dualisten und Schülern Ehrlichs so vorläufig als besondere Gruppe oder Art abgesondert betrachten wollen. Während die Großlymphocyten, obwohl Vorart der Granulocyten, doch morphologisch den eigentlichen kleinen Lymphocyten äußerst nahe steht, und durch alle Zwischenformen und Übergänge mit ihr verknüpft ist, so daß wir in ihnen eine Vorart der Lymphocyten zu sehen haben, können wir die Lympholeukocyten doch nicht ohne weiteres als bloße Entwicklungs- und Altersstadien der zwei Lymphocytenarten ansehen. Diese Frage haben wir an der Hand unsrer Tafeln noch insbesondere eingehend zu untersuchen.

Innerhalb der genannten drei verschiedenen Arten sind nun noch gewisse besondere Bezeichnungen für besondere morphologische Entwicklungsstufen der ontogenetischen Entwicklung innerhalb der Zellart gebräuchlich.

Zu I gehört noch der Typ der leukocytoiden Lymphocyten = älterer Lymphocyt und der Riederzellen = übersteigt gereifter Lymphocyt. Eventuell der individuell kleine Großlymphocyt, der große Lymphocyt und der lymphocytoide Mikromyeloblast mit Myelocytenkern.

zu II die sog. Übergangszelle = älterer Lympholeukocyt;

zu III der Promyelocyt = Zwischenstufe zwischen Großlymphocyt und Myelocyt, der Metamyelocyt = Zwischenstufe zwischen einkernigem buchtkernigem Myelocyt und polynucleärem Leukocyt, sowie der Mikromyelocyt.

Wie schon im ersten Teil kurz berichtet, haben all diese Hauptnamen in der Hämatologie ihre gewisse und relative historische Berechtigung; es läßt sich nicht leugnen, daß bei unsrer heutigen fortgeschrittenen Kenntnis eine zweckmäßigere Nomenklatur möglich und erwünscht wäre; eine solche wird aber stets damit zu kämpfen haben, daß die alten Namen für eine radikale Umwälzung der Nomenklatur zu fest eingebürgert sind. Nun wäre ja zwar auch selbst mit einer nicht nach einheitlichen Prinzipien entworfenen Nomenklatur wohl auszukommen, wenn deren Namen nicht gar so sehr mißdeutlich und von den verschiedenen Autoren in verschiedenem Sinne gebraucht wären.

Alle heutigen Hämatologenschulen benutzen zwar im Prinzip diese alte Nomenklatur, alle aber legen diesen Namen im einzelnen eine verschiedene Sonderbedeutung unter; so war es von jeher das Bestreben der Ehrlichschen Schule, histogenetische Begriffe mit diesen Namen zu verbinden, wie es denn z. Zt. ein Hauptziel Ehrlichs war, eine Handhabe zu finden, mittels deren man den Blutzellen ihre Herkunft aus bestimmten hämatopoëtischen Organen, oder mindestens Geweben ansehen sollte. Steht doch noch heute ein großer Teil der von ihm ausgehenden Forscher auf dem Standpunkt, daß Lymphocyten nur im spezifischen Lymphadenoidgewebe entstehen, Lymphadenoidgewebselemente sind etc. Weshalb auch die unreifen lymphocytären Vorstufen als große Lymphocyten bezeichnet und als Lymphadenoidgewebselemente aufgefaßt werden. Andrerseits war es aber gerade Ehrlich wieder, der die Bezeichnung Myelocyt nicht für eine Zellart einführte, sondern für eine bestimmte unreife ontogenetische Entwicklungsstufe innerhalb der Art der Granulocyten, d. h. für die Vorstufe der Leukocyten, deshalb, weil sie das Gros der sessilen, d. h. unreifen Zellen des Knochenmarks, also der spezifischen Knochenmarkselemente bilden, und eben weil nicht jede Zelle im Mark auch eine Zelle des Marks, oder wenigstens nicht eine eigentliche wesentliche spezifische Markzelle ist.

Abgesehen davon, daß Pappenheim glaubt mit Sicherheit nachgewiesen zu haben, daß mindestens große, wenn nicht aber auch kleine Lymphocyten, sowie ferner die lymphoiden Leukocyten in allen Retikulärgewebsorganen entstehen können, ist zwischen der bloßen Entstehung der Zellen im Gewebe und ihrem Übertritt ins Blut auch noch eine

Differenz. Es braucht eine (sessile unreife germinative) Gewebszelle noch keineswegs eine ergastische Blutzelle zu werden. Also erstens können die lymphoiden Zellformen in allen retikulären Parenchymen gebildet werden, und schon daher kann man einer solchen Zelle im Blut nicht mit Sicherheit ansehen, aus welchen Organen und Geweben sie stammt. Zweitens können zwar normalerweise all diese Zellen allenthalben ubiquitär entstehen, brauchen deshalb aber noch nicht normalerweise ins Blut gelangen, können es freilich pathologischerweise tun. Nicht alle Leukocytenformen sind für gewöhnlich funktionsfähige ergastische Blutzellen; dieses sind nur die reifen; die unreifen sind zumeist sessile germinative Parenchymgewebselemente. Es interferiert daher die histiogenetische Deutung der Blutzellen, und die morphologische Benennung der cytoblastischen Parenchymzellen, wie an der gewebsartlichen Bezeichnung der Lymphocytenart, und der gewebsartlichen Bezeichnung der bloße Entwicklungsstufen innerhalb der Art bedeutenden Myelocyten besonders klar hervorgeht.

So dürften die endothelioiden lymphoiden Leukocyten auch in der zentralen perivaskulären Keimzellregion (Blastem) des lymphomatösen Lymphadenoidgewebes entstehen (Pappeneim, Aschheim, Schridde, Weidenreich); daß sie im Knochenmark gebildet werden, gibt Ehrlich selbst zu, und Pappenheim und Türk sind seinerzeit dafür eingetreten, diesen genannten Gebilden als einer besonderen dritten Zellart neben Lymphocyten und Myeloleukocyten den alten schon von Virchow für sie gebrauchten Namen „Splenocyten“ beizulegen, da die Milz ja als besonderes drittes lymphoides Organ neben Lymphdrüsen und Knochenmark fungiert, und besonders deshalb, weil das Gros der Milzpulpa nachgewiesenermaßen aus solchen Zellen besteht.

Dieser Vorschlag hat keinen rechten Beifall gefunden, deshalb, weil nach Ehrlich-Kurloff die Milz an der aktiven Blutzellbildung normaliter nicht wesentlich beteiligt sei und daher „die im Blut auftretenden lymphoiden Leukocyten nicht aus der Milz stammen möchten“ (Gulland).

Welch Mißverstehen! Nachdem durch unsere histologischen Feststellungen das strenge histogenetische von Ehrlich verlangte Prinzip doch einmal durchbrochen war, — denn Myelocyten können sicher auch extramedullär z. B. in der Milz entstehen, und zwar nicht in einem besonderen Myeloidgewebe derselben, sondern aus den bloß myelopotenten Pulpazellen selbst — haben all diese Bezeichnungen ja doch nur noch bloßen morphologischen Wert. Myelocyt ist nicht die Zelle des Knochenmarks schlechthin, denn daselbst gibt es verschiedenartige, auch ungranulierte Zellen (lymphoide Leukocyten, Großlymphocyten), nicht die spezifische Zelle und eigentliche Parenchymzelle des Knochenmarks, denn diese ist doch wohl der reife Leukocyt, nicht eine jedenfalls aus dem Knochenmark oder Myeloidgewebe stammende Zelle, denn sie entsteht auch perivaskulär allenthalben, sondern nur eine morphologisch so

und so beschaffene Zelle, und als solche bedeutet sie keine Zellart, sondern eine ontogenetische Entwicklungsetappe der Granulocytenart, und zwar eine unreife Vorstufe der polynucleären Leukocyten, wo auch immer sie entsteht und auftritt. Ähnliches gilt für Lymphocyt und Splenocyt. Lymphocyt ist zwar ein artlicher Gattungsbegriff, aber ohne organogene oder histiogenetisch verbindliche Bedeutung, insofern als Lymphocyten auch im Knochenmark und im entzündlich granulierenden Bindegewebe gebildet werden. Dieses gilt ganz besonders für die unreife Art der Großlymphocyten, die ja als multipotente Stammzelle außer im Lymphadenoidgewebe auch im Splenoid- und Myeloidgewebe als Vorart oder Vorstufe der spezifischen reifen Gewebszellen entsteht und funktioniert. Vollends können Splenocyten in Keimzentren, Milzpulpa und spezifischem Myeloidgewebe entstehen und gebildet werden, gemäß der ursprünglichen Verwandtschaft und Einheit aller von Perithelien abstammender lymphoider cytoplastischer Gewebsformationen. Somit bedeutet auch Splenocyt nur einen bestimmten morphologischen Begriff ohne genetische Verbindlichkeit.

Außerdem haben Ehrlich-Kurloff der Milz nur jede Bedeutung für die polynucleären neutrophil gekörnten Leukocyten abgesprochen, doch sind die Milzvenen von einwandfreien Untersuchern stets reicher an farblosen Blutzellen befunden worden, wie die Milzarterie, so daß sehr wohl hier lymphoide Leukocyten ausgeschwemmt werden könnten.

Es bedeutet nun ursprünglich Lymphocyt (Virchow) nichts weiter als Lymphkörperchen, (polynucleärer) Leukocyt aber farbloses Blutkörperchen. Virchow meinte, daß letztere aus ersteren im Blut hervorgingen, wenn erstere durch den Ductus thoracicus ins Blut gelangt seien.

Diese selbe Lehre, wenn auch in Einzelheiten etwas modifiziert, suchen auch noch heute Autoren der unitarischen Richtung in ihrem Prinzip mit neuen Beweisen zu stützen (Weidenreich, Grawitz).

Ehrlich brachte demgegenüber den Nachweis, daß die polynucleären Leukocyten aus dem Knochenmark stammen und zwar von daselbst präformierten ihnen in allen wesentlichen Merkmalen (Artmerkmalen) gleichen Zellen, die sich von ihnen nur darin unterschieden, daß sie einkernig seien. Diese nennt er, da sie die Hauptmasse des Myeloidgewebsparenchyms bilden, Myelocyten.

Von der Virchowschen Lehre ist dabei also nur geblieben das Eine, daß die Einkernigkeit die Vorstufe der Vielkernigkeit bzw. Kernpolymorphose ist. Die polynucleären Leukocyten stammen allerdings (direkt) von einkernigen Zellen ab, die aber keine ungekörnten (kleinen) Lymphocyten, sondern (gekörnte) Myelocyten sind. Erst diese stammen wieder von ungekörnten (großen) Lymphocyten; es stammen also schließlich in der Tat die polynucleären gekörnten Leukocyten von einkernigen ungekörnten (lymphoiden) Zellen ab, aber nicht kleinen (reifen) Lympho-

cyten (des Lymphadenoidgewebes), sondern großen unreifen nur wegen ihres Habitus sogen. Lymphocyten des Myeloidgewebes.

In entsprechender Weise stellt er analog für Lymphocyten auf, daß auch sie in eignen hämatoplastischen Organen, also den Lymphknoten, ihre eignen Mutterzellen haben, welche sich ebenfalls in allen wesentlichen Merkmalen wie Lymphocyten verhalten, nur daß sie größer sind. Aus all diesen Gründen (Entstehung in lymphoiden Geweben, lymphocytoider Habitus, lymphocytärer Zellartscharakter) benennt er auch diese Zellen als Große Lymphocyten. Diesen Namen müssen sie aber auch beibehalten, wann und wo sie im Knochenmark als Vorstufe der Myelocyten angetroffen werden. Dieses sind die in der Theorie der Leukämien eine große Rolle spielenden Großen Lymphocyten.

Von hier stammt die auch sonst geläufige Vorstellung, daß die größere Form u. U. eine Vorstufe der kleineren ist (cfr. Megaloblasten, Normoblasten).

Ehrlich trennt also schärfstens zwischen Lymphocyten und Leukocyten; erstere sollten nur vom Lymphdrüsengewebe und nur aus diesem, letztere nur vom Myeloidgewebe stammen.

Bei dieser Trennung machte nun die große mononucleäre ungekörnte Blutzelle gewisse Schwierigkeiten. Ihrem ganzen morphologischen Habitus fand er sie den Leukocyten näher stehend; ihre polymorphe Kernform erinnert an diese, und auch sonst verhalten sie sich in der Größe und Form fast wie (ungekörnte) Myelocyten[1]). Er stellt daher die Hypothese auf, daß die polynucleären Leukocyten eine zweifache Genese hätten, einmal im Knochenmark aus Myelocyten gebildet würden (welche dort aus mononucleären lymphoiden Leukocyten entstehen[1]), und zweitens außerdem auch erst im Blut sich bilden könnten, dadurch, daß die mononucleären myelogenen lymphoiden Zellen desselben im Blut durch das Stadium der Übergangszelle hindurch direkt zu polynucleären Zellen übergingen (also mit Auslassung des Myelocytenstadiums).

Diese Ansicht glauben wir, wie schon früher a. a. O. so auch in diesem Werk, an der Hand unsrer Tafeln einstweilen endgültig abgetan zu haben. Wir sehen die großen mononuclären lymphoiden Leukocyten ebenfalls als fertige reife Zellen eines eignen selbständigen zellartlichen Entwicklungszweiges an, deren eignes Endentwicklungsstadium die sogen. im normalen Blut stets ungekörnt erscheinende, „Übergangszelle“ ist. Zu Myelocyten und weiter zu polynucleären Leukocyten können nach unsrer Meinung nur ihre indifferenten ontogenetischen unreifen Vorstufen, eben die (splenoblastischen) Großlymphocyten, die gemeinsamen Stammzellen und Mutterzellen auch der lymphoiden Leukocyten werden.

Die sogen. Übergangszellen des normalen Blutes sind aber stets lymphoid und frei von echter Körnung (nur azurophil gekörnt), teilen

---

1) Cfr. myeloplastische Metaplasie der Milzpulpa-Splenocyten.

also in dieser Hinsicht, ferner aber auch ihrer inneren Kernstruktur nach, alle Artmerkmale der lymphoiden Leukocyten, gehören somit artlich zu diesen. Wo mehr oder weniger „gekörnte Übergangszellen" gekörnte Zellen mit Buchtkern auftreten, wie im pathologischen Blut (Spilling), sind dieses eben bereits buchtkernige Granulocyten, Promyelocyten, Myelocyten oder Metamyelocyten, die freilich in polynucleäre Leukocyten übergehen, aber nicht ein Beweis daher sind, daß die lymphoiden ungekörnten Zellen mit Übergangskern dieses tun. Denn die innere Kernstruktur und Chromatinanordnung der beiderseitigen Buchtkerne ist zudem total verschieden.

Vielmehr haben wir demgegenüber (und nach uns ebenso auch Ferrata) darauf hingewiesen, daß die betreffenden Großen ungekörnten basophilen Leukocyten viele Eigenschaften und Merkmale mit den Lymphocyten gemeinsam haben, und allenthalben im lymphoiden Gewebe (nicht im Blut) speziell mit Großen Lymphocyten vorkommen. Wir versuchten direkt nachzuweisen, daß sie bloße einfache Weiterentwicklungsstufen und stete Begleiter der Großen Lymphocyten im Gewebe sind, sowohl wo diese lymphoblastisch (Lymphoidgewebe), wie auch wo sie myeloblastisch (im Myeloidgewebe) fungieren; auch im Splenoidgewebe sind neben dem Splenocyten Großlymphocyten anzutreffen, nur fungieren diese Primitivzellen hier bloß splenoblastisch.

Während Ferrata deshalb diese Zellen mit dem großen und kleinen Lymphocyten zusammen in die gemeinschaftliche Gruppe der ungekörnten Uninucleären zusammenfaßt und die großen Zellen nur als besondere Entwicklungsphase der kleinen, beide Formen nur als Ausdrücke verschiedener physiologischer Zustände derselben Zellklasse auffaßt, trägt Helly diesem Gesichtspunkt sogar darin insofern Rechnung, als er vorschlägt, diese großen lymphoiden Zellen direkt als leukocytenähnliche leukocytoide Lymphocyten zu bezeichnen!

Indessen spricht gegen die Anschauung, daß die großen mononucleären Leukocyten bloß leukocytoide Großlymphocyten, bloße Altersentwicklungsstufen der Großlymphocyten seien, doch vielleicht der Umstand, daß pathologischerweise noch besondere (degenerative) Weiterausbildungsstufen der Großlymphocyten, gewisse breitleibige Großlymphocyten mit leukocytoiden Kernfigurationen, große Riedersche leukocytoide Lymphocyten (Sternberg) existieren, ferner daß die großen mononucleären Leukocyten nicht stets und überall bei Lymphocytose und bei Makrolymphocythämie auftreten, bzw. daß nicht eine großzellige Mononucleose bei Verschiebung des Blutbildes nach links in Makrolymphocytose ebenso übergeht wie eine Polynucleose in Myelocytose. Der Kerncharakter der großen lymphoiden Leukocyten weicht in seiner inneren Struktur doch von dem der Großlymphocyten ab, und der lymphoide voluminöse Zellleib ist schwächer basophil als bei den schmalleibigen Großlymphocyten. Demgegenüber sind die Riederzellen buchtkernige lymphoide Gebilde,

deren Buchtkern dieselbe Chromatinstruktur hat wie der runde Kern der Großlymphocyten, und deren Cytoplasma sowohl stark basophil wie relativ schmalleibig ist, so daß diese Zellen, die bei Leukämie stets mit Großlymphocyten zusammen vorkommen, als echte Alters- und Fortbildungsstufen der Großlymphocyten aufgefaßt werden dürfen. Wir kamen deshalb zu der Anschauung, die großen lymphoiden Leukocyten als besondere dritte eigne Zellart (Splenocyten) aufzufassen mit eignem Altersentwicklungsstadium (Übergangszellen), die nicht direkt aus kleinen Lymphocyten hervorgeht (wie Grawitz will), aber auch nicht direkt in polynucleäre Leukocyten (Ehrlich) übergeht.

Die fortlaufende Übergangsreihe Lymphocyt → lymphoider Leukocyt → Übergangszelle → polynucleärer Leukocyt erkennen wir nicht an, ebensowenig wie ähnliche andere Reihen, die unseres Erachtens nach nicht ontogenetische Entwicklungsstufen des Alters innerhalb Einer Zellart bedeuten, wie die betreffenden Autoren dieser Entwicklungsreihen meinen, sondern gewaltsame genetische Verkupplungen zwischen jugendlichen älteren und alten ontogenetischen Entwicklungsstufen aus verschiedenen, verschieden hoch phylogenetisch entwickelten Zellarten. Denn wir betrachten die verschiedenen Leukocytenformen nicht mit den histologischen Unitarien als bloße verschiedene Funktionszustände oder Altersentwicklungsstufen Einer Zellart, sondern als miteinander in der Wurzel verwandte verschiedene Arten Einer großen Familie, deren jede ihre eignen Altersentwicklungsstufen besitzt. Infolgedessen sind außer bloßen ontogenetischen Zwischen- und Übergangsstufen auch noch Zwischenarten (Lympholeukocyten, Mesolymphocyten) und artliche Übergangsstufen zwischen einzelnen Zellarten (Promyelocyten zwischen Großlymphocyten und Myeloleukocyten) anzuerkennen.

Infolgedessen akzeptieren wir auch den von Helly vorgeschlagenen Namen der „leukocytoiden Lymphocyten“ nicht für die Zellart der Lympholeukocyten. Zwar steht der mononucleäre ungekörnte Leukocyt in seinen morphologischen Merkmalen zwischen Lymphocyten und Leukocyten, insofern als er dem Habitus und der Kernpolymorphose nach leukocytenähnlich ist, der dauernd lymphoiden Plasmastruktur nach aber lymphocytenähnlich. Doch ist er seinem eigentlichen und innersten Wesen (Kern) nach doch mehr leukocytoid als lymphocytär. Er ist dabei ferner nicht ein bloßes ontogenetisches Zwischenstadium, sondern eine eigne besondere Zwischenzellart zwischen Lymphocyten und Leukocyten, dessen unreife Vorart oder Vorstufe eben wieder die gemeinsame Stammzelle, der Großlymphocyt, die Vorstufe auch der Lymphocyten und Myeloleukocyten ist.

Somit reservieren wir den Namen der leukocytoiden Lymphocyten für jene oben erwähnten, ihrem chromatischen Kerncharakter (innere Chromatinstruktur und starke Basophilie des Zelleibs) nach sicher zu

den Lymphocyten gehörigen RIEDER-Typen, d. h. für jene artlich echten Lymphocyten, die eben durch Plasmazunahme und Kernbuchtung, unter Wahrung der lymphocytären Artmerkmale, zu älteren und größeren Zellen gereift und ausgewachsen sind. Bei den kleinen Lymphocyten gehören hierher die breitleibigen endotheloiden Patellaschen Formen sowie die Typen mit bohnenförmig gebuchtetem Kern des normalen Blutes (Taf. VIII, Fig. 25), bei den Großen Lymphocyten aber die eigentlichen sog. RIEDERschen Zellformen. Dagegen bezeichnen wir die in Rede stehenden, zwischen Leukocyten und Lymphocyten stehenden großen voluminösen lymphoiden Gebilde mit rundlichem oder polymorphem Kern, EHRLICHS Große mononucleäre Leukocyten, wenn nicht als Splenocyten, so als lymphoide Leukocyten. Die leukocytoiden Lymphocyten sind somit nur ein bestimmtes ontogenetisches Entwicklungsstadium der Lymphocytenart; Lymphocyt ist der Gattungsname, leukocytoid sind gewisse spezielle Formen derselben: Umgekehrt sind die lymphoiden Leukocyten oder Lympholeukocyten eine Zellart, eine lymphoide, d. h. ungekörnte Leukocytenart, deren buchtkerniges Endentwicklungsstadium denselben lymphoiden Artcharakter, das Cytoplasma und die gleiche strukturelle Chromatinanordnung des Kerns darbietet, wie die Gesamtheit dieser Zellen.

Sie teilen mit den Lymphocyten die dauernde (nicht wie bei lymphoiden Myelocyten oder Myeloblasten nur temporäre) Ein- und Einfachkernigkeit sowie den gleichen lymphoid-spongioplastischen Artcharakter; dagegen mit den Leukocyten den leukocytoiden Habitus, die Voluminosität des Zelleibes, sowie die Polymorphose des Zellkerns. Die Lymphocyten sind ja zumeist klein, bewahren aber für gewöhnlich, selbst in ihrer großen Form, ziemlich streng ihren runden Kern. Die Polymorphose des Lymphocytenkerns zeigt meist und normalerweise nur geringfügige Ausschläge. Ausnahme: die pathologischen leukocytoiden Riederzellen.

Aus der primitiven Stammzelle des Retikulargewebes, dem Großlymphocyten, gehen also schließlich durch verschiedene Differenzierungsmöglichkeiten alle übrigen Zellformen der hämatopoëtischen Gewebe hervor:

1. die Erythroblasten bzw. Megaloblasten;
2. die Myelo-Leukocyten;
3. die lymphoiden Leukocyten oder Lympholeukocyten nebst der Übergangszelle;

3a. die pathologischen RIEDERschen großen Leukosarkomzellen;

4. die Lymphocyten und kleinen leukocytoiden Lymphocyten; und

4a. die Plasmazellen.

Als Beweis dieser Behauptung findet man zwischen Großlymphocyten und 1. die Hämoblasten oder hbfreien Erythroblasten, basophile Erythroblasten, das sind Großlymphocyten mit erythroblastischem Radkern. Zwischen Großlymphocyten (NÄGELIsche Myeloblasten) und 2. die

Myeloblasten von Pappenheim, oder lymphoiden ungekörnten Myelocyten, das sind Lymphocytoidzellen mit Myelocytenkern.

Es gehen also die lymphoiden Großlymphocyten durch Vermittlung der Myeloblasten in gekörnte Myelocyten und Leukocyten mit neuem Artcharakter über, sie sind also gewissermaßen die ontogenetische indifferenzierte Vorstufe der reifen höher differenzierten Knochenmarkszellen; andrerseits gehen sie durch fortgesetzte Proliferation (Vielzellbildung oder Nucleation) in immer kleinere Zellen von gleichem lymphoiden Charakter, die kleinen Lymphocyten über; sie sind also zugleich die phylogenetische Vorstufe der Lymphocyten.

Wären die lymphoiden indifferenten Vorstufen der Myelocyten, die myeloiden Großlymphocyten oder Myeloblasten (Schridde, Nägeli), nur in ihrer Indifferenz den echten lymphadenoiden Lymphoblasten bloß äußerlich zufällig ähnlich, aber artlich und wesentlich streng von ihren geschiedene und ihnen koordiniert äquivalente Gebilde, so wäre nicht verständlich, daß es Zellen geben sollte, die in einem Gewebe nur proliferieren (Lymphoblasten), im anderen Gewebe aber sich stets nur differenzieren. Nicht das fertige spezifizierte Gewebe bringt spezifizierte cytoblastisch in bestimmter Weise determinierte und prädestinierte Mutterzellen hervor, sondern die Eine omnipotente indifferente Mutterzelle bringt je nach dem epignetischen lympho- oder myeloplastischen Reiz, unter dem sie zufällig steht, verschiedene Gewebe hervor, indem sie bald zu Lymphocyten proliferiert, bald sich zu Granulocyten differenziert, dabei aber auch gelegentlich während der körnigen Differenzierung zu Mikromyelocyten proliferiert; doch proliferiert sie sicher auch im lymphoiden Zustand zu Mikromyeloblasten, kann aber nicht während dieser Proliferation Körnchen produzieren. Denn die Existenz zweier verschiedener Stammzellen, deren Eine nur durch Proliferation sich zu Lymphocyten differenziert, die andere nur sich einfach zu Myelocyten differenziert. welch letztere dann erst als solche zu Mikromyelocyten proliferieren könnten, ist unverständlich; die Proliferation ist eine viel allgemeinere biologische Betätigung als die spezifische Differenzierung, und es folgt daraus, daß auch schon die myeloiden lymphoiden Myelocyten oder Großlymphocyten des Myeloidgewebs als solche, d. h. im lymphoiden Zustand zu kleinen Lymphocyten proliferieren können und müssen. Es ist daher auch künstlich, wenn die dualistischen Gegner von ihrem Standpunkt aus in Konzession dieser Einwände annahmen, daß im Lymphoidgewebe diese Zellen nicht zu lymphoiden Leukocyten, sondern nur zu leukocytoiden Lymphocyten auswachsen, und im Myeloidgewebe nicht zu Lymphocyten, sondern nur zu lymphocytiformen Mikromyeloblasten granulieren. Morphologisch gleiche Gebilde müssen, selbst bei verschiedenen physiologischen Schicksalen und Genesen, den gleichen Namen tragen. Myeloide große und kleine Lymphoidzellen von demselben Charakter wie Lymphoidgewebszellen sind eben myeloide Lymphocyten des Myeloidgewebes.

Ebenso hat man ja auch die histiogenen Lymphocytoidzellen der Entzündungslehre folgerichtig als echte Lymphocyten bezeichnet. Also ist auch der besondere Name der Myeloblasten und Mikromyeloblasten fallen zu lassen und aufzugeben.

Ehrlich, Pinkus und Helly mußten die Existenz echter Großlymphocyten auch im Knochenmark zugeben, nur rechnen sie sie hier nicht zum eigentlich spezifischen Myeloidgewebe, sondern zum paramyeloiden ubiquitären perivaskulären Lymphomgewebe; nun ist im normalen Knochenmark eigentliches Lymphomgewebe nicht nachzuweisen; erst bei der Myelombildung und lymphoiden Leukämie und sonstigen pathologischen Prozessen wuchern diese großen und kleinen Myeloblasten zu multiplen Lymphomen eventuell mit eigner Keimzentrumsbildung, d. h. unter homoplastischer makrolymphoider Großlymphocytenvermehrung; es kann demnach Ehrlich nur zugestanden werden, daß diese Gebilde noch nicht eigentlich reife Myeloidgewebszellen sind; es sind eben unspezifische noch indifferente Zellen, aber jedenfalls doch schon des spezifiischen Myleoidgewebes. Diese nun modifizierte Ehrlichsche Annahme, daß echte Großlymphocyten (als indifferente Zellen) im spezifischen Myeloidgewebe vorkommen, paßt natürlich nicht in die dualistische Betrachtungsweise; diese findet sich damit ab, daß sie neben diesen lymphoiden (paramyeloiden) Großlymphocyten des Knochenmarks noch besondere spezifische Myeloblasten annimmt (Mosse). Diese Mosseschen Zellen fassen wir aber bereits als Übergangsstadien von Großlymphocyten zu Myelocyten (Lymphoidzellen mit Myelocytenkern) auf bzw. wir betrachten die myeloiden Großlymphocyten als eigentliche primitive multipotente lympho-myeloplastische Stammzellen, dagegen die lymphadenoiden großen Lymphocyten als bereits reifere, weniger unreife, einseitiger spezifizierte Zwischenstufen zwischen tiefsten Großlymphocyten und Lymphocyten. Sie bilden sich erst dort, wie die myeloiden Großlymphocyten, beginnen statt Granulocyten, Lymphocyten zu produzieren.

Während sich also die Großlymphocyten, ebenso wie Myelocyten und Erythroblasten (hyperplastisch), durch Mitosen von sich aus einfach homoplastisch vermehren, d. h. Zellen genau des gleichen Charakters hervorbringen — die Deszendenz erhält die gleichen Artmerkmale vererbt — produzieren sie durch fortgesetzte (amitotische?) Proliferation eine neue Zellgeneration, die im Wesen die gleichen artlichen Merkmale trägt, nur kleiner ist (Lymphocyt, Normoblast, Mikromyelocyt), vermutlich auch dauernd kleiner bleibt, und einen eignen besonderen Kerncharakter, einen kleinen nucleinreicheren (trachychromatischen) Kern acquiriert hat. Es handelt sich um eine Art differenzierender Zellteilung, Differenzierung durch und bei der Zellvermehrung. Somit bestehen innerhalb derselben Hauptzellart zwei verschiedene, phylogenetische differente, nur durch graduelle Differenzierung verschiedene Generationen.

Neben dieser homoplastischen proliferativen Vermehrung aus artgleichen Vorstufen oder phylogenetisch tieferen Mutterzellen, bezeichnen wir als heteroplastische Vermehrung die Neubildung (Neoplasie) durch Differenzierung aus weniger spezifizierten, indifferenteren ontogenetischen Vorstufen oder phylogenetischen Vorarten, aus einer tieferen ganz anderen, und tiefer differenzierten Zellart. So gehen Erythroblasten und Myelocyten aus lymphoiden Vorstufen, eben aus der Urzelle des Großlymphocyten hervor durch Differenzierung; umgekehrt ausgedrückt der Großlymphocyt differenziert sich zu Erythroblasten und Myelocyten; er erlangt neue Artcharaktere in Kern und Plasma. Es ist die tiefere Art des lymphoiden Großlymphocyten in ihrem Jugendstadium zugleich die ontogenetische lymphoide Vorstufe der Myelocyten.

Während erstere zwei Formen der Zellvermehrung außer dieser dritten eine besonders hochgradige Rolle spielen besonders bei den hyperplastischen Wucherungen der hämatopoëtischen Gewebe, dürfte letztere Form allein besonders in Erscheinung treten bei den chemotaktischen und funktionell regenerativen Irritationen der Leukocytosen: Verschiebung des Blutbildes nach links.

Zwischen Großlymphocyt und Myelocyt haben wir bereits der Myeloblasten Erwähnung getan; ein weiteres Zwischenstadium ist der Promyelocyt. Myeloblast, Promyelocyt und Myelocyt stehen somit in demselben Verhältnis wie bei der Erythroblastenbildung die Reihe Hämoblast, polychromatischer Megaloblast und orthochromatischer Erythroblast, d. h. es entspricht dem Hämoblast der Myeloblast, dem polychromen Erythroblast der Promyelocyt; und es verhält sich der polychrome Erythroblast zum orthochromatischen, wie der körnchenarme Promyelocyt zum artlich ausgereiften Myelocyt. Alle diese verschiedenen Typen sind also bloß verschiedene Etappen in der Leukogenese, der Zellentwicklung, sei es der ontogenetischen oder phylogenetischen.

Weiter kann man zwischen Großlymphocyt und Lymphocyt den Mesolymphocyt, den größeren oder großen Lymphocyt einreihen. Ist der Großlymphocyt eine völlig indifferente lymphomyelopotente Stammzelle, so ist der große Lymphocyt bloß ein noch nicht ganz ausgereifter, aber doch schon gewebsartlich spezifizierter Lymphocyt [1]).

Es bestehen somit folgende Analogien: Es verhält sich der Großlymphocyt (Myeloblast) zum Lymphocyt (Mikromyeloblast), wie der Myelocyt zum Mikromyelocyt, der Megaloblast zum Normoblast. Lymphocyt, Mikromyelocyt und Normoblast mit ihren nucleinreichen Kernen nennen wir trachychromatische Zellen i. G. zu den bläschenkernigen amblychromatischen Großlymphocyten, Myelocyten und Megaloblasten.

---

1) Dieser mittelgroße schmalleibige Lymphocyt ist zu unterscheiden von den hypertrophierten leukocytoiden breitleibigen Lymphocyten (cfr. Schleip, Fig 5 u. 44 einerseits, Fig 7 u. 14 andrerseits.

Diese „Amblychromasie“ ist ein Ausdruck der phylogenetischen Unreife gegenüber der „Trachychromasie“ der phylogenetisch höher differenzierten Generation derselben Zellart.

Wir haben so im Vorstehenden eine Anzahl verschiedener Benennungen für Blutzellen kennen gelernt, die wir an der Hand unsrer Tafeln zu studieren und in ihrer genetischen Bedeutung zu würdigen haben werden.

Diese Bezeichnungen waren teils artliche Gattungsnamen (wie Lymphocyten, lymphoide Leukocyten (Splenocyten), Myeloleukocyten oder Granulocyten), teils bedeuteten sie bestimmte morphologische wohl charakterisierte Individualtypen, Entwicklungsphasen in der individuellen ontogenetischen Alterung innerhalb der Zellart (wie leukocytoide Lymphocyten [bei kleinen Lymphocyten], Riedersche Lymphocyten [bei Großlymphocyten], Übergangszellen [bei Splenocyten], Promyelocyten, Metamyelocyten, polynucleäre Leukocyten und Mikromyelocyten [bei Granulocyten]). Man muß also die artlichen Beziehungen von den morphologischen Typen oder Altersbeziehungen in der Vorstellung und Bezeichnung trennen; der Ausdruck Myelocyt und Leukocyt ist nicht gleichwertig dem Ausdruck Lymphocyt und Splenocyt; beides sind heterogene Begriffe, jenes nur morphologische Entwicklungsbegriffe diese artliche Gattungsnamen; dagegen sind Myeloleukocyten und Splenocyten koordinierte Artsbenennungen für zwei verschiedene Zellarten.

Wir teilten die Gesamtheit der Leukocyten in drei gleichwertige verschiedene Entwicklungsreihen oder Hauptarten, die von einer gemeinsamen primitiven artlich indifferenten Stammzellform oder Art der generativen Großlymphocyten (makrolymphocytären Keimzellen) ausgehen, derart, daß diese Keimzelle gewissermaßen das niederste ontogenetische Ausgangsstadium innerhalb jeder einzelnen Entwicklungsreihe ist, wenigstens wohl bei Splenocyten und Granulocyten. (Bei Lymphocyten ist sie sicher aber wohl phylogenetische Vorart.)

Entweder die Stammzelle ändert ihren Artcharakter, indem sie Granula produziert und so durch Differenzierung zum granulierten Myelocyten wird, oder sie wächst aus zum Splenocyten, oder sie verjüngt sich durch fortgesetzte Proliferation unter Erhaltung des plasmatischen Artcharakters zum kleinen Lymphocyten.

Wir haben die Zellen auf Grund gewisser Artmerkmale somit schließlich in drei verschiedene selbständige Arten eingeteilt, zu deren jeder gewissermaßen als Ausgangspunkt die Großlymphocyten gehören.

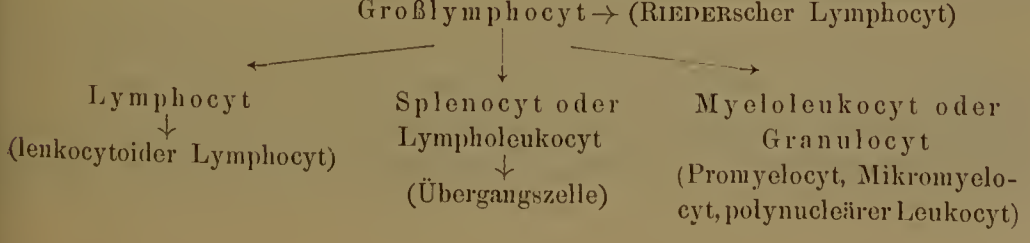

Diese Einteilung in drei Arten hat sich uns als wissenschaftlicher und rationeller erwiesen als die grobe Zweiteilung in I Spongiocyten (mit den drei Unterarten der Großlymphocyten oder Lymphoidocyten, der Lymphocyten und der Lympholeukocyten) einerseits, und II in α-, γ-, ε-Granulocyten (mit den zwei hauptsächlichsten Untertypen der Myelocyten und Leukocyten) andrerseits.

Es sind also Myelocyt und Leukocyt ebenso wie Promyelocyt und Metamyelocyt nur bloße Entwicklungsbezeichnungen, ebenso wie bei den Lymphocyten die RIEDERschen leukocytoiden Lymphocyten und bei den lympholeukocytären Splenocyten die Übergangszellen. Als unfertiger Granulocyt entspricht der Myelocyt nur rein äußerlich dem Großen Lymphocyt oder der einfachen lymphoiden Stammzelle, welch letztere selbst die tiefste und unfertigste Zellform auch des myeloplastischen Gewebsparenchyms ist. Der Art der Lymphocyten und Lympholeukocyten steht nicht der Art der Myelocyten als dritte gegenüber, sondern die Art der Granulocyten oder Myeloleukocyten mit den drei Untergruppen der α-, ε-, γ-Granulocyten und den einzelnen genannten ontogenetischen Entwicklungstypen.

Unter Einfügung der besonders bezeichneten mit besonderen termini belegten ontogenetischen Entwicklungsstadien würde sich das Schema ganz grob ohne Hervorhebung und Differenzierung artlicher und individueller Unterschiede etwa folgendermaßen gestalten:

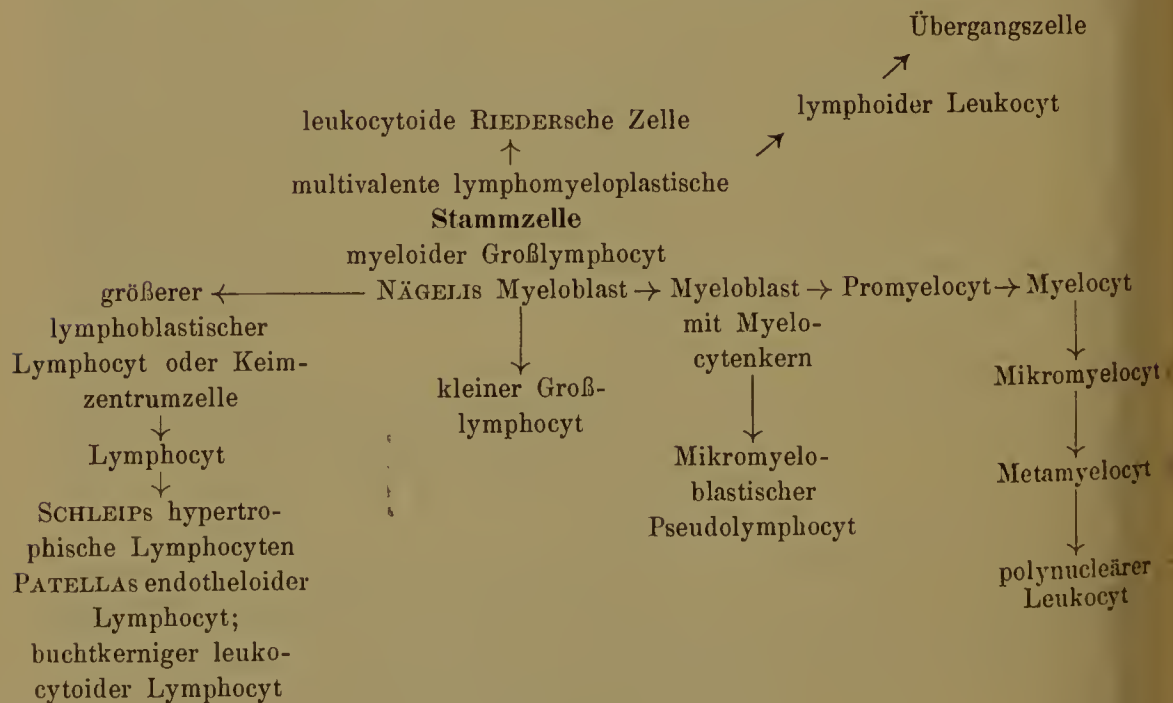

Wir würden nun des Weiteren im folgenden festzustellen haben, welches und wie beschaffen die Artmerkmale sind, nach denen wir die artliche Klassifikation vorzunehmen haben, und zweitens auf Grund welcher Kriterien wir den Zellen innerhalb der einzelnen spezifisch

differenzierten Zellarten die verschieden allgemein-ontogenetischen Altersbewertungen beilegen.

Zu diesem Zweck wäre es nötig, vorher festzustellen, in welcher Weise sich die drei verschiedenen Hauptarten der Lymphocyten, Lympholeukocyten und Granuloleukocyten heteroplastisch aus den indifferenten Großlymphocyten herausdifferenzieren, ferner in welcher Weise sich die höher organisierten trachychromatischen Unterarten homoplastisch aus den phylogenetisch tiefer stehenden aber sonst gleichartigen Hauptarten hervorbilden (die Lymphocyten [Mikromyeloblasten] aus den Großlymphocyten, die Mikromyelocyten aus den Myelocyten, die Normoblasten aus den Megaloblasten).

Und schließlich werden wir noch die allgemein cytobiologischen Gesetze festzustellen haben, nach denen sich innerhalb der einzelnen Arten die individuelle Reifung und Alterung in ihren Progressionen und katabiotischen Phasen vollzieht.

Auch hier gilt wie allenthalben in der Zellbiologie das Gesetz, daß der Kern und seine Strukturveränderungen dei Grundlage alles Geschehens ist.

Sowohl bei der Differenzierung zu den drei spezifizierten Zellarten macht der Großlymphocytenkern gewisse charakteristische innere Umwandlungen durch wie auch bei der bloß phylogenetisch höheren Ausbildung innerhalb der Zellarten zu phylogenetisch höher stehenden trachychromatischen Arten. Entsprechend zeigt sich auch die bloß ontogenetische individuelle Altersveränderung nur in gewissen mehr äußerlichen Umwandlungen der Kernfiguration.

Jedenfalls ist zu unterscheiden I. die heteroplastische Differenzierung der indifferenten niedrigen großlymphocytären Keimzellen, der unspezifischen ontogenetischen Vorstufe oder der indifferenten lymphoiden Vorart der Keimzellen zu höher differenzierten Zellarten der Lympholeukocyten und Granulocyten.

II. Die homoplastische Differenzierung innerhalb der Art der Lymphocyten und Myeloleukocyten aus relativ unreiferen in bezug auf den Kern amblychromatischen zu phylogenetisch höheren trachychromatischen Unterarten der Mikrolymphocyten und Mikromyelocyten, der Megaloblasten zu Normoblasten.

III. Die zytogenetischen Altersveränderungen innerhalb der Arten der Großlymphocyten (zu Riederschen Lymphocyten), der Lymphocyten (zu leukocytoiden Lymphocyten), der Splenocyten (zu Übergangszellen), der Granulocyten (zu Promyelocyten, Myelocyten, Metamyelocyten, polynucleären Leukocyten).

Bei I wandelt sich eine tiefer stehende, artlich weniger differenzierte, also lymphoide (bloß basophile), d. h. frei von spezifischen cytoplasmatischen Artcharakteren seiende Zellart oder ontogenetische Vorstufe (der Großlymphocyten oder Myeloblasten) um in eine höher oder weiter

differenzierte, weniger unreife indifferente Zellart mit abweichenden neuen Artcharakteren. Infolgedessen erwirbt auch der Kern dabei eine eigne neue spezifische Chromatinstrukturanordnung. So wandelt sich der Myeloblast, der myeloide Großlymphocyt, zu Erythroblasten oder Myelocyten um (durch Vermittlung der polychromatischen und promyelocytären Zwischenstufen), indem der hierbei in erster Linie neu strukturierte Kern veranlaßt, daß das basophile Cytoplasma Hb produziert oder Körnchen in sich einlagert. So entsteht weiter auch durch (degenerative?) Abnahme der starken Lymphocytenbasophilie, des lymphocytären Plasma-Artcharakters, weiter die besondere Art der Lympholeukocyten.

Hier ist oftmals schwer zu unterscheiden, ob es sich um phylogenetisch artliche, oder ontogenetisch-individuelle Differenzierung, um Ausbildung tieferer Arten zu höheren Arten, oder um weitere cytogenetische Progressionen individuell unreifer Vorstufen zu höheren Entwicklungsstufen innerhalb derselben Zellarten handelt.

So hält die dualistische Auffassung die myeloiden Großlymphocyten bloß für unreife Vorstufen der Myelocyten aber doch für spezifisch myeloide, nur individuell zufällig unfertige Elemente. Die dualistische Richtung Schridde-Nägeli unterscheidet diese myeloblastische Vorstufe der Myelocyten strengstens von der lymphoblastischen Vorart der Lymphocyten und während jene sich durch individuelle heteroplastische Differenzierung zu Myelocyten umgestaltet, soll der große lymphoide Lymphocyt sich durch homoplastische artliche Progression zu Lymphocyten verwandeln. Wir erwähnten schon, daß gerade durch solche Annahme die Äquivalenz, welche die Dualisten den lymphoiden Lymphoblasten und myeloiden Myeloblasten beilegen wollen, gestört wird. Daß Ziegler diese Zellen nur für myeloide, Pinkus-Helly sie nur für lymphoide Gebilde ansieht, ist schon erwähnt. Wir selbst sind schließlich zu der vermittelnden Auffassung gelangt, daß allerdings zwei große lymphoide Stammformen zuzulassen seien, der myeloide Großlymphocyt und der lymphadenoide große Lymphocyt, die aber nicht koordiniert seien, sondern derart subordiniert, daß der bereits schon einseitiger lymphadenoid spezifizierte große Lymphocyt sich aus dem myeloiden, geweblich völlig indifferenten Großlymphocyt entwickelt. Letzterer bleibt somit jedenfalls die eigentlich primitivste und indifferenteste Stammform, der Myeloblast und Lymphoblast in Personalunion.

Nun ist der große Lymphocyt fraglos eine phylogenetisch tiefere Vorart des kleinen Lymphocyten. Andrerseits entsteht der große Lymphocyt selbst durch homoplastisch artliche Differenzierung, d. h. Proliferation aus dem Großlymphocyt. Also ist auch der Großlymphocyt eine indifferentere Vorart des großen Lymphocyt. Der große lymphadenoide lymphoblastische Lymphocyt und der myeloide indifferente myelolymphoblastische Großlymphocyt sind nicht nur morphologisch gleichartig, sondern auch genetisch artsgleich oder doch äußerst wohl artsverwandt; beide besitzen die gleichen Artskriterien, was bei den genetisch ebenfalls miteinander nächstens verwandten myeloiden (lymphomyeloblastischen indifferenten) Großlymphocyten oder lymphoiden Myelocyten und den granulierten Myelocyten nicht der Fall ist.

Ist es nun angängig, diesen Großlymphocyt, wie die Dualisten wollen, bloß als individuell unreifen, aber artlich doch schon myeloid differenzierten Myelocyten aufzufassen, der in seiner ontogenetischen Unreife zufällig dem artlich tiefer stehenden lymphadenoiden Großen Lymphocyten gleich sähe? — Hiergegen spricht der Umstand, daß Riederzellen sicher nicht nur bei akuter lymphadenoider, sondern auch akuter myeloider Leukämie vorkommen. D. h. die Großlymphocyten und großen Lymphocyten sind nicht nur morphologisch im Prinzip einander völlig

gleich, sondern auch z. T. in ihren weiteren Schicksalen: beide produzieren Azurgranula und beide machen Riederscbe Kernpolymorphosen durch.

Aus letzterem Umstand folgt aber, daß auch die myeloiden Großlymphocyten eine eigne Zellart, und nicht nur eine Vorstufe, ein ontogenetisches Entwicklungsvorstadium sind. Der Großlymphocyt, auch der myeloblastische, ist nirgends bloße ontogenetische Vorstufe, sondern stets und allüberall eine eigne in sich abgeschlossene undifferenzierte tiefst stehende Zellart. Allerdings für gewöhnlich macht diese keine eignen ontogenetischen Altersentwicklungen durch, sondern hat nur temporären Bestand, löst sich in Lymphocyten oder Myelocyten auf; da sie aber u. U. unter Erhaltung ihrer Artcharaktere am Kerne etc. altert, haben wir die Großlymphocyten stets als Vorart anzusehen.

Bei II bleibt der Artcharakter des Cytoplasma prinzipiell gewahrt und erhalten, nur wird er graduell stärker ausgebildet. Während also bei I ein absolut neuer Artcharakter acquiriert wird, wird hier der vorhandene und präformierte Artcharakter nur noch weiter ansgebildet und vervollkommnet. Gleichzeitig bzw. als Vorbedingung dieser Umwandlung macht das Kernchromatin eine innere Metakinese aus der Amblychromasie zur Trachychromasie durch. Auch hierbei bleibt für die Zellart die spezifische Chromatinanordnung prinzipiell beim Alten, nur hat relative Nucleinzunahme durch Abnahme des Kernsaftes und dadurch bedingte Verkleinerung und Verdichtung des Kerns statt.

Bei III vollziehen sich einfache Wachstumsvorgänge am Kern und Cytoplasma innerhalb derselben hoch oder niedrig differenzierten Zellart, d. h. es handelt sich um bloß morphologische Änderungen bei völlig unberührt und erhalten bleibendem Artcharakter. Solcher temporärer morphologischer Wechsel des Habitus bei bleibendem Artcharakter stempelt eben diese Veränderungen als bloße individuelle Alterserscheinungen und physiologisch funktionelle Progressionen. Ihr Vorkommen bei bestimmtem Zellcharakter erhebt erst den letzteren zu einem eignen Artcharakter, während sonst, wenn jugendlicher Kerntyp stets mit indifferent lymphoidem Zellcharakter zusammenfiele, eine lymphoide Zelle stets als bloß temporäre ontogenetische Vorstufe zu denten wäre. Gerade aus dem Vorhandensein von Alterserscheinungen (am Kern) auch bei lymphoid plasmatischem Zellartscharakter schließen wir auch auf die eigne Existenz lymphoider Zellarten.

Es steht somit diese bloß funktionell-physiologische Altersprogression innerhalb der Zellarten den plastischen Progressionen der Zellarten selbst in höher differenzierte Zellarten gegenüber.

Es handelt sich somit bei I um eine absolute Neoplasie nnd spezifische Differenzierung einer niederen Zellart in eine höhere Zellart mit neuen Artcharakteren. Hier handelt es sich stets um Metaplasie lymphoider Vorarten in höher differenzierte Arten, um heteroplastische Zellbildung. Bei II handelt es sich um graduelle Reifung und Ausbildung irgendwie artlich spezifizierter Zellarten durch homoplastische Differenzierung in eine phylogenetisch höhere Entwicklungsreihe. Irgendwie schon artlich diffe-

renzierte Zellarten reifen und bilden dabei ihren Artcharakter noch mehr aus. Bei III handelt es sich um bloße ontogenetische Altersveränderungen, die den Artcharakter unberührt lassen. In allen drei Umwandlungsprozessen ist der Kern irgendwie innerlich oder äußerlich mitbeteiligt und weist ebenfalls charakteristische Veränderungen auf, die ihrerseits die Grund- bzw. die plasmatischen Veränderungen sind, wenn sie auch oft und meist (so besonders wie I und II) hinter letzteren zurücktreten und weniger auffällig als diese sind.

In bezug auf die Nomenklatur haben wir somit gesehen, daß diese zwei miteinander interferierenden Tendenzen erkennen läßt, je nachdem die reifen Zellen des Blutes in bezug auf ihre histogenetische Herkunft, oder ihre Mutterzellen als Parenchymzellen hämatopoëtischer Organe benamt wurden. Das einfache Vorkommen in der Zirkulationsflüssigkeit (Lymphzellen, farblose Blutkörperchen) würde dann mit bestimmten histogenetischen Nebenbegriffen verknüpft.

Mit der spezielleren Kenntnis der Zellentwicklungsphasen traten dann noch cytoplastische Bezeichnungen für gewisse unreife Vor- und Zwischenformen hinzu (Myeloblasten, Lymphoblasten).

Zur feineren Kenntlichmachung und differentiellen Unterscheidung traten ferner bei gewissen Zellbezeichnungen noch zu dem Gattungsnamen gewisse beschreibende Zusätze zur Hervorhebnng gewisser Typen innerhalb der Gattung (leukocytoider Lymphocyt) oder zur Abgrenzung der ganzen Gattungsart von anderen Arten auf (lymphoider Leukocyt zum Unterschied von granulierten Leukocyten).

Jedenfalls müssen wir bei der Nomenklatur von jedem eingebürgertem Ausdruck wissen, ob er eine artliche Benennung bedeutet, eine Zellgattung bezeichnet (Lymphocyt), oder ob er einen morphologischen Entwicklungszustand innerhalb der artlichen Cytogenese, der ontogenetischen Individualentwicklung innerhalb der Zellart ausdrückt (leukocytoider Lymphocyt, Myelocyt, Metamyelocyt, polynucleärer Leukocyt).

Nachdem der Versuch einer konsequenten Durchführung histogenetischer Bestrebungen und des Auffindens sicherer histogenetischer Merkmale gescheitert war, sind alle diese hämatomorphologischen Bezeichnungen für uns im Prinzip ohne histogenetische Nebenbedeutung.

Wenn zwar auch die gekörnten Leukocyten (Granulocyten) nur im Myeloidgewebe entstehen können, so stammen jedenfalls die verschiedensten lymphoiden Zellarten als ubiquitäre Elemente aus allen cytoblastischen Mesenchymgeweben.

Es sind somit alle diese verschiedenen artlichen oder cytogenetischen Bezeichnungen für uns nur morphologische Begriffe ohne histogenetischen Exponent, mit denen wir nur gewisse Vorstellungen über Bau und gegenseitige Beziehungen des Kerns und Plasmas verbinden.

Es zerfallen diese Bezeichnungen in solche, die einmal ganze Zellarten bezeichnen (z. B. Lymphocyten), und in gewisse Unterbegriffe.

die spezielle individuelle cytogenetische Entwicklungstypen innerhalb der artlichen Klassifikationen zu besonderen Zwecken oder aus besonderen Gründen hervorheben (z. B. leukocytoider und Riederscher Lymphocyt, Myelocyt, Metamyelocyt).

Mit dieser Nomenklatur verbinden wir bestimmte komplexe Verhaltungen über die Leukogenese (Zellentwicklung. cytogene Entstehung), nicht aber über die Histiogenese (Ursprung, gewebliche Entstehung und Herkunft) der Zellen. Bei der Leukogenese ist zu unterscheiden eine artliche, in sich begreifend die Verwandlung der Zellarten ineinander und die gegenseitigen genetischen Bezeichnungen der einzelnen Zellarten zueinander; und zweitens eine individuelle Leukogenese der einzelnen Leukocytenformen innerhalb der Zellarten.

Wir teilen die verschiedenen Leukocyten ein in verschiedene Zellarten.

Wir nehmen an, daß sich niedere weniger differenzierte Zellarten zu höheren Zellarten differenzieren durch Acquisition neuer Artmerkmale (heteroplastische Differenzierung).

Innerhalb der einzelnen Zellarten, nehmen wir auf Grund unsrer Beobachtungen über die Veränderung der Artmerkmale ferner an, gibt es mehrere phylogenetisch verschieden hoch entwickelte Generationen, die im Prinzip die qualitativ gleichen aber graduell verschieden entwickelten Artmerkmale führen.

Wir haben Grund zur Annahme, nur daß diese homoplastische Differenzierung statthat durch fortgesetzte Proliferation seitens der tiefer stehenden Mutterart. Innerhalb der Art der myeloiden Granulocyten im speziellen gibt es außerdem noch verschiedene Unterarten der α-, γ-, ε-Granulocyten.

Schließlich nehmen wir innerhalb all dieser einzelnen Arten eine individuelle cytogenetische progressive Zellreifung und Alterung an.

Jedenfalls ist so eine Basis gewonnen, von der aus wir die verschiedenen morphologischen Typen, deren Existenz wir an der Hand der Tafeln erweisen wollen, in ihren gegenseitigen genetischen Beziehungen betrachten und allgemeine Rückschlüsse auf die Entwicklung der Zellen abstrahieren und deduzieren können.

Zwei Modi der artlichen Zellteilung (zwecks Vermehrung und Arterhaltung) haben wir zu unterscheiden, und ebenso zwei Modi der einfachen individuellen Zellentwicklung.

Erstere umfaßt 1. die einfache Zellteilung und Vermehrung; es resultieren völlig gleichartige Zellen;

2. die differenzierende multiple (z. T. amitotische) Proliferation; es resultiert die phylogenetisch höhere Artstufe innerhalb derselben Hauptart (Megaloblast zu Normoblast);

letztere „ 3. die einfache individuell ontogenetische Zellentwicklung, Reifung und Alterung innerhalb der Zellart;

4. die spezifische Differenzierung und Neubildung aus der essentiell andersartigen niedriger (lymphoiden) undifferenzierten Zellart.

Oder wir können unterscheiden einmal zwei Progressionen innerhalb der Zellart:

1. die bloße cytogenetische Alterung,
2. die einfache Fortpflanzung und Vermehrung durch Teilung;

ferner zwei Formen der Differenzierung:

1. die spezifische heteroplastische (ontogenetische) Differenzierung einer lymphoidartigen Entwicklungsstufe während der ontogenetischen Altersentwicklung zu einer Entwicklungsstufe angehörig einer höher differenzierten Zellart mit qualitativ neuen Artmerkmalen.
2. die homoplastische (phylogenetische) Differenzierung während und durch die multiple fortgesetzte Teilung in eine phylogenetisch höhere (trachychromatische) Zellgeneration derselben Zellart.

Bei der ontogenetischen sowohl wie bei der phylogenetischen Differenzierung ändert sich der vorhanden gewesene native morphologische Artcharakter und nimmt andere Merkmale an. Bei der phylogenetischen Differenzierung in eine bloß höher differenzierte Generation derselben Art handelt es sich bloß um graduelle Abänderungen (Vermehrung, Reifung bereits vorhandener Artmerkmale); bei der cytogenetischen Differenzierung hingegen erwirbt die Zelle qualitativ neue Artmerkmale.

Es ist nun zu untersuchen, einmal, in welcher Weise und durch welche Entwicklungsvorgänge genetisch sich die verschiedenen Progressionen einmal des Alters innerhalb der Zellart, ferner der graduellen und qualitativen Differenzierung zu höheren Zellarten vollziehen, bzw. aus welchen morphologischen Merkmalen wir solches erschließen und erkennen; mit welchen morphologischen Veränderungen gehen die verschiedenen Zellentwicklungen einher, und welches ist der morphologische Ausdruck derselben? —

Zweitens ist anzugeben, aus welchen Beobachtungen wir diese eben geschilderte Einteilung und Kategorisierung der Zelltypen in Arten und Altersstufen abstrahiert haben; oder umgekehrt, welches sind die morphologischen Kriterien der Artcharaktere und der artlichen Entwicklung und Einteilung der Zellen, und welches die der cytogenetisch-ontogenetisch einfachen Altersentwicklung. Wodurch unterscheiden sich beide, und wie interferieren sie? — Wie weit reicht die artliche Entwicklung der Zelle und die Einreihung in eine bestimmte Zellart, bzw. wo beginnt die Berechtigung, eine neue Art und dementsprechende neue artliche Bezeichnung anzusetzen, und mit welchen morphologischen Veränderungen hört die einfache Altersentwicklung auf, und beginnt, sich mit gleichzeitiger Differenzierung zu vereinen?

Aus unseren cytologischen Beobachtungen läßt sich nun soviel feststellen, daß bei der bloßen individuellen Alterung der Zellcharakter

erhalten bleibt, bzw. wir folgern umgekehrt, daß die Änderungen bei erhalten bleibendem Artcharakter bloße ontogenetische Entwicklungs-, Reifungs- und Altersveränderungen sind.

Erlangt dagegen eine Zelle, was durch Übergangsbilder festzustellen ist, neue Artcharaktere, so sprechen wir von Differenzierung.

Zwischen der bloßen Alterung und der Differenzierung zu einer neuen höheren Zellart steht die Differenzierung zu einer bloß phylogenetisch höheren (trachychromatischen) Generation bei erhaltenem Artcharakter.

Der Großlymphocyt z. B. kann sich durch Teilung vermehren oder vor allem a) als solcher altern;

b) er kann sich durch fortgesetzte Proliferation zur phylogenetisch jüngeren Generation der kleinen Lymphocyten differenzieren, die dann selbst wieder ontogenetisch altern;

c) er kann sich zu der ganz neuen Zellart der Myelocyten differenzieren und in dieser altern.

Als Myelocyt hat er in der Körnung ganz neuen Artcharakter erlangt, aber der kleine Lymphocyt ist noch ebenso ein Lymphocyt wie der große nach Artcharakter und Habitus, der Normoblast ein hb-führender Erythroblast geblieben wie der Megaloblast war, aus dem er entstand.

Welches sind nun die Artmerkmale?, auf Grund welcher Betrachtungen und Merkmale unterscheiden wir die verschiedenen Zellen zellartlich, teilen wir sie in verschiedene Zellarten ein? Weshalb fassen wir nicht alle Typen nur als ontogenetische Entwicklungsstadien innerhalb Einer Zellart auf?

Wir beobachten im Prinzip gleiche Kernveränderungen, d. h. wiederkehrende und sich wiederholende spezifische Kerntypen und Kernfigurationen innerhalb verschieden gearteter Cytoplasmen, und wir abstrahieren daraus, daß diese verschieden gearteten Zelleiber das Kennzeichen verschieden differenzierter Zellarten sind und so das Einteilungsprinzip abgeben zur artlichen Klassifizierung und Differenzierung der Zellen.

Dagegen sind die sich wiederholenden Kernveränderungen innerhalb der durch verschiedene Zelleiber gekennzeichneten Zellen der Ausdruck der bloßen verschiedenen Altersentwicklungsstufen innerhalb dieser verschiedenen Zellarten. Soweit also ein bestimmtes artliches Merkmal ausgesprochen und vorhanden ist, soweit reicht die Berechtigung der Zurechnung des betreffenden cytogenetischen individuellen Altersstadiums und der Einzelzellen bestimmten Alters zu einer bestimmten Zellart.

Aus Zwischenstufen zwischen lymphoiden und granulierten (oder hbhaltigen) Zellen, lymphoiden Zellen mit wenig Körnchen oder wenig Farbstoff, schließen wir auf eine metaplastische Umwandlung niederer Zellarten in höhere. Wo aber einmal eine lymphoide Zelle einen höheren Artcharakter, selbst von noch so unvollkommen ausgebildetem unreifen Zustand erlangt hat, hat sie schon die Berechtigung erworben, zu der höheren Art der Granulocyten oder Erythroblasten gezählt zu werden.

Die gemischtkörnigen Granulocyten haben freilich eine besondere Deutung (Ehrlich) und gelten nicht als Übergangsformen einer gekörnten Zellart in eine andere anders gekörnte (Arnold, Grawitz, Schleip).

Das Wesen der Zellart setzt die individuelle Zellalterung in ihr voraus, d. h. setzt voraus, daß die progressive Altersentwicklung nicht parallel geht der progredienten artlichen Differenzierung, da sonst die höchstdifferenzierten Zellen stets zugleich auch die ältesten sein müßten, und die verschiedenen Artcharaktere nicht als solche, sondern als Ausdruck verschiedener Altersstufen gedeutet werden müßten; es muß also die Altersentwicklung sich nicht ebenso schnell und parallel vollziehen wie die artliche Differenzierung; beide Entwicklungen, die individuelle und die artliche, müssen interferieren, indem die eine oder andere vorauseilt; bzw. es muß artlich niedrig differenzierte, indifferente Zellarten mit Alterskernen, und hoch differenzierte Zellarten mit Jugendkernen geben.

Andrerseits ist aber doch anzunehmen, daß die Differenzierung in eine höhere Zellart (ebenso wie die Mitose) stets nur an ein bestimmtes individuelles Entwicklungsstadium geknüpft ist, d. h. sich doch naturgemäß nur in einem bestimmten ontogenetischen Alterszustand der artlich indifferenten Zellen vollzieht, welche dann erst als solche, nach Erlangung der höheren Artcharaktere, in der neuen höheren Zellart mit ihren neuen Artmerkmalen weiter altert.

Umgekehrt schließen wir daraus, daß sich der Ablauf typischer Zellalterungsveränderungen an Zellen unter Beibehaltung des Artcharakters abspielen, daß es sich hier um eine eigne Zellart handelt.

Würde der Großlymphocyt als solcher stets nur temporären Bestand haben und nur bestimmt sein, sich sogleich in Myelocyten zu differenzieren (oder zu Lymphocyten zu proliferieren), so wäre er in der Tat nur ein ontogenetisches Vorstadium des gekörnten Myelocyten, ein indifferenter unreifer lymphoider Myelocyt, eine in seiner Unreife und im Indifferenzstadium lymphocytenähnliche Zelle. Da es aber Zellen gibt mit allen Artcharakteren des Großlymphocyten, die zugleich aber die morphologischen Kriterien besonderen ontogenetischen Alters haben (Riedersche Lymphocyten), so sind wir berechtigt, von einer besonderen Art auch der myeloblastischen Großlymphocyten zu reden.

Dasselbe gilt von der Beziehung der Großlymphocyten zu den lymphoiden Leukocyten. Der stark basophile schmalleibige Großlymphocyt ist nicht einfach das cytogenetische Jugendstadium der schwach basophilen breitleibigen Splenocyten, wird nicht einfach durch Alterung zum Splenocyt, und die Abnahme der Basophilie ist nicht bloße Alterserscheinung; es gibt auch schmalleibige schwach basophile, besondere junge Splenoblasten. Es muß sich also hier um einen besonderen Reifeprozeß handeln, weniger um die positive Erwerbung neuer Artmerkmale, als um das Aufgeben der Indifferenzmerkmale der Lymphocytenart.

Der Großlymphocyt ist also nicht als solcher schlechthin zugleich stets ein junger Myelocyt, aber der junge Großlymphocyt, die Jugendzelle in der besonderen, differentiell tief stehenden Art der Großlymphocyten, kann zufällig die ontogenetische Vorstufe der Myelocyten abgeben.

Daraus folgt, daß sich die Zellen nur im jugendlichen Zustand, nicht im Alter zu differenzieren scheinen, die artliche Differenzierung hierbei der Altersveränderung vorausgeht.

Man muß somit jedenfalls den zufällig lymphoiden Jugendzustand innerhalb gewisser, selbst höher differenzierter Zellarten — (der ontogenetisch jüngste Granulocyt ist eigenlich der ebenfalls schon gekörnte Myelocyt; dieser hat aber noch eine artlich indifferentere Vorstufe in dem myeloblastischen ungekörnten Großlymphocyt) — unterscheiden von dem lymphoiden Artcharakter lymphoidoplasmatischer, tiefer differenzierter Zellen. Ersterer ist passager, wechselt mit den sonstigen Altersveränderungen, letzterer ist stationär, erhält sich konstant auch bei der Individualalterung.

Indes nach dem, was wir eben über die myeloblastischen Großlymphocyten gehört haben, welche nicht stets von nur ephemerer Existenz sogleich in neuartliche Myelocyten übergehen, sondern u. U. zu gleichartigen Riederzellen altern und so erweisen, daß sie eine eigne Zellart sind oder mindestens sein können, — scheint es überhaupt keinen bloß individuell lymphoiden unreifen Jugendzustand der cytogenetischen Zellalterung zu geben[1]). Es gibt vielmehr bloß noch lymphoide, tiefer organisierte, indifferentere direkte Vorarten. Das individuelle Jugendstadium der ontogenetischen Zellentwicklung ist zwar lymphocytiform (großer auch runder Kern und relativ schmaler Plasmarand), aber nicht unbedingt auch lymphoid (basophil ungekörnt); dieses ist es nur bei artlich eo ipso lymphoiden Zellen. Der lymphoide Zustand ist ein Artcharakteristikum artlich relativ niedrig differenzierter Zellen, aber kein nötiges Ingredienz der ontogenetischen Unreife. Daraus folgt, daß (im Gegensatz zur Lehre und Auffassung der Dualisten, aber auch gewisser unitarischer Richtungen) die frühesten ontogenetischen Ausgangsstufen der Zellentwicklung stets bereits denselben Artcharakter besitzen und besitzen müssen, wie ihn auch die älteren Altersentwicklungsstufen führen. Entwickelt sich eine höher differenzierte Zellart aus lymphoidem Zustand, so handelt es sich bei letzterem, nach dem was wir folgerichtig abstrahiert haben, stets um eine lymphoide phylogenetische undifferenzierte Vorart, nie um ein zufällig lymphoides ontogenetisches Entwicklungsstadium absoluter individueller Indifferenz.

Muß man also auch wohl indifferent lymphoiden Entwicklungszustand der Ontogenese von lymphoiden Vorarten theoretisch trennen und

1) Ob die basophilen Hbfreien Hämoblasten ontogenetische Vorstadien der Erythroblasten oder eine eigne tiefere lymphoide Zellart sind, soll später des besonderen erörtert werden.

ersteren jedenfalls in Rechnung ziehen, so hat sich doch ergeben, daß in praxi der erstere nicht als vorhanden anerkannt zu werden braucht.

Als Unterschiedsmerkmal zwischen der eben in ihrer Existenz bezweifelten lymphoiden Vortufe und der lymphoiden Zellart ist von Entscheidung folgendes: die lymphoide Vorstufe müßte einen inneren chromatischen Kerncharakter haben, der in seiner Strukturanordnung vom artlichen Charakter der Lymphocyten und sonstige lymphoiden Zellen abweicht und denen der höheren Zellart gleicht, in die diese hypothetische Vorstufe übergeht (z. B. stark basophile schmalleibige Elemente, Lymphocyten mit Myelocyten-Erythroblastenkern). Zweitens aber müßte der lymphoide Zelleibscharakter hier stets nur temporär sein, d. h. stets und konstant zugleich mit und durch die ontogenetische Alterung verloren gehen zugunsten der neu erworbenen Artcharaktere. Es müßte hier also der Verlust des (artlichen) Zelleibscharakters bzw. der Neuerwerb neuer höherer phylogenetischer Artcharaktere stets zusammenfallen, parallel verlaufen mit der ontogenetischen Alterung, somit ein Ausdruck dieser sein. M. a. W. es müßten ontogenetische Altersstufen in dieser Art im lymphoiden Zustand nicht vorkommen.

Ein eigner lymphoider Artcharakter, die Existenz einer eignen lymphoiden Zellart würde nur dort vorhanden sein, wo dieser lymphoide Charakter stationär auch bei der Alterung persistiert, so daß die lymphoide Zelle bei erhaltenem Art- und Kerncharakter ihre eignen ontogenetischen Altersveränderungen durchmacht, wo also die ontogenetische Progression mit der phylogenetischen Differenzierung so interferiert, daß sie beide nicht zusammenfallen. Denn der Inbegriff und die Summe individueller Altersprogressionen bei erhaltenem Artcharakter der Zelle macht eben eine Zellart aus.

Nun gibt es derartige Lymphocyten mit Myelocytenkern, die nicht selbst als solche altern, sondern mit und durch die Alterung zu Myelocyten werden. Die frühesten hier in Rede stehenden zu Myelocyten durch promyelocytäre, spärlich gekörnte, zwischenartliche Zwischenstufen überführenden großen und kleinen Myeloblasten haben vielmehr völlig die Kerne großer und kleiner Lymphocyten, und müssen demnach auch deren Namen führen, ganz abgesehen davon, daß sie ihre eignen ontogenetischen Altersentwicklungsstufen besitzen. Es sind daher diese Lymphocyten nicht bloß ontogenetische Vorstufen, sondern eigne lymphoide phylogenetische Vorarten der gekörnten Myeloidzellen, deren jüngstes eigenartliches ontogenetisches Entwicklungsstadium der bereits gekörnte Myelocyt bzw. der nur noch nicht ganz des lymphoiden Zustandes entkleidete gekörnte Promyelocyt ist.

Aber wenn wir auch nicht mehr mit lymphoiden Vorstufen, sondern nur noch mit lymphoiden Arten zu rechnen haben, so haben wir auch hier gewisse Unterschiede wahrzunehmen.

Wenn wir eine Zellart genetisch dahin definierten, daß sie der Inbegriff aller ontogenetischen Entwicklungszustände innerhalb eines erhaltenen bestimmten Zellcharakters sei und sich charakterisiere dadurch, daß bei wechselnder Altersprogression der einmal vorhandene Zellcharakter nicht verloren geht, sondern stationär bewahrt bleibt, so ist dieser Begriff der Zellart doch noch weiter zu spezialisieren und zu zerlegen, insofern, als wir Vorarten und definitiv reife Arten zu unterscheiden haben werden.

Als Vorarten haben wir im Vorstehenden die amblychromatischen Arten in ihrem genetischen Verhältnis zu den entsprechenden trachychromatischen Arten mit gleichem Artcharakter kennen gelernt. Solche Vorarten sind die Megaloblasten im Verhältnis zu den Normoblasten, die Myelocyten und Promyelocyten im Verhältnis zu der Tochtergeneration der Mikromyeloleukocyten.

Aber auch innerhalb der lymphoiden Zellarten der Spongiocyten sind die Großlymphocyten (Lymphoidocyten) Vorart gegenüber den Lymphocyten. Beide besitzen völlig gleich stark basophilen Artcharakter, lymphocytären Habitus (großer runder Kern, schmaler Leib); beides sind eigne Arten, da sowohl die großen wie die kleinen Zellen eignen leukocytoiden Altersstufen haben.

Es gehen aber die amblychromatischen Vorarten in die definitive reife trachychromatische Endart durch homoplastische Differenzierung über.

Es unterscheidet sich aber die amblychromatische lymphoide Vorart von der lymphoiden reifen Endart, abgesehen von der Amblychromasie der Zellkerne noch durch ihr besonderes Schicksal, nämlich dadurch, daß sie zugleich auch Vorart der Granulocyten (Myeloleukocyten) ist; und zwar geht sie hier durch heteroplastische artliche Differenzierung in diese über.

Hieraus folgt also, daß der Begriff der Vorart eine doppelte Bedeutung hat und genauer zu definieren ist dahin, ob eine (lymphoide) Vorart in eine absolut neue höhere Art heteroplastisch überleitet, oder ob sie (Megaloblast-Normoblast, Promyelocyt-Myelocyt) nur ihre nucleären und plasmatischen präformierten Artmerkmale quantitativ weiter ausbildet und vermehrt. Ferner folgt hieraus, daß nicht jede lymphoide Art eo ipso eine Vorart ist, und daß also der lymphoide Zellcharakter nicht per se gleichbedeutend mit Indifferenz und (artlicher) Unreife ist; es gibt auch (relativ) reife lymphoide Zellarten, wie (kl.) Lymphocyten und Lympholeukocyten. Neben ihnen ist allein die dritte lymphoide Art der Lymphoidocyten auf jeden Fall eine genetisch tiefer stehende und weniger differenzierte Vorart.

Nachdem unsere kritische Analyse gezeigt hat, daß der Begriff der individuellen lymphoiden Vorstufe in der ontogenetischen Zellentwicklung und ihren tatsächlichen Befunden keine Stütze hat, bleibt also nur

noch die lymphoide Vorart. Wie aber nicht jede lymphoide Zellart eine weiter differenzierungsfähige Vorart ist, so gibt es umgekehrt auch (amblychromatische) Vorarten, die nicht von lymphoidem Charakter sind (Megaloblasten, Myelocytenmutterzellen). Man hat somit die Vorart in heteroplastischer Hinsicht (lymphoide Vorart) von der Vorart in homoplastischer Hinsicht (amblychromatische Vorart) zu unterscheiden.

Nachdem mit einer lymphoiden Vorstufe in obigem Sinne als ontogenetischer Vorstufe hochdifferenzierter Arten nicht mehr gerechnet werden braucht, ist nur noch ganz allgemein, neben den lymphoiden und amblychromatischen Vorarten, mit einer ontogenetischen Vorstufe als Jugendstadium der verschiedenen einzelnen lymphoiden und nicht lymphoiden (granulierten etc.) Arten zu rechnen, die nur bei lymphoid gearteten Zellen zufällig ebenfalls auch, nicht aber schlechtweg überhaupt stets, lymphoid ist. Die phylogenetische Vorart kann lymphoid oder auch nicht lymphoid sein, wobei sich der lymphoide Zellcharakter in einen neuen durch Hinzuerwerbung neuer Artmerkmale umwandelt, der nicht lymphoide höhere Zellcharakter aber nur graduell quantitativ weiter ausbildet. Die ontogenetische Vorstufe ist nie lymphoid in dem Sinne, daß der lymphoide Indifferenzzustand hierbei ein Ausdruck der ontogenetischen Unreife wäre, der mit zunehmender ontogenetischer Reife und Alterung schwindet; der der lymphoide Zustand ist als solcher nie Ausdruck ontogenetisch individueller Indifferenz und Unreife. Während der lymphoide Zustand einer differenzierungsfähigen Vorart als solcher eigentümlich sein kann, ist die ontogenetische Vorstufe lymphoid nur bei zufällig lymphoider Zellart; die Lymphoidität als solche ist nie Ausdruck ontogenetischer Indifferenz. Die ontogenetische Vorstufe hat den Artcharakter der betreffenden Zellart, zu deren sie gerade gehört.

Weniger allgemein an einem Beispiel ausgedrückt:

Bei der heteroplastischen Differenzierung und Neubildung in eine höhere Zellart geht eine Zelle mit neuen und höheren Zellcharakteren aus einer lymphoiden Zelle mit niederen bzw. fehlenden spezifischen Artcharakteren hervor. Obwohl dieses nur im ontogenetischen jugendlichen Zustand der lymphoiden Zelle möglich ist, ist diese junge lymphoide Zelle (Großlymphocyt) doch nicht per se eo ipso die eigentliche ontogenetische Jugendvorstufe der höher differenzierten Zelle (Myelocyt), sondern es handelt sich bloß um den zufälligen Jugendzustand einer lymphoiden Vorart. Die höher differenzierte Zellart hat ihren besonderen eigenen Jugendzustand mit denselben höheren Artmerkmalen (junger Myelocyt), der z. B. in die Erscheinung tritt bei der homoplastischen mitotischen Vermehrung solcher hochdifferenzierter Zellen mit höheren Artmerkmalen, wobei Zellen mit ontogenetischen Jugendmerkmalen aus der mitotischen Teilung resultieren, auf die der präformierte höhere Artcharakter eben vererbt worden ist. Umgekehrt zeigt die lymphoide Vorstufe u. U. eigne ontogenetische Alterserscheinungen (Riederzellen).

Jedenfalls ist eine artliche Unreife in phylogenetischer Hinsicht (lymphoide und anblychromatische Vorarten) zu unterscheiden von der ontogenetischen Unreife, eine artliche Reife und höhere zellartliche Differenzierung von dem ontogenetisch individuellen Alterungszustand; m. a. W. eine zellartliche Leukogenese, ein Übergang der einzelnen Zellarten ineinander durch Differenzierung, von einer individuell cytogenetischen Progression innerhalb der Zellarten. Nur unter Zugrundelegung dieser aus den Befunden abstrahierten Kategorien läßt sich einige gesetzmäßige Ordnung, Klarheit und Verständnis in der herausgelesenen unendlichen Mannigfaltigkeit der Erscheinungen und Einzeltypen innerhalb der Welt der Leukocyten gewinnen.

Nach unseren Ausführungen wären so zur Identifzierung einer Blutzelle erforderlich zwei Feststellungen, die in einer rationellen Terminologie bzw. Nomenklatur zum Ausdruck kommen müßten; bzw. bei Beibehaltung der herrschenden Nomenklatur müßten mit jeder Bezeichnung zwei Vorstellungen in genetischer Beziehung verknüpft werden. Erstens die generelle artliche Zugehörigkeit der betreffenden Zelle, und zweitens die Altersphase, der Zustand der ontogenetischen Entwicklung, in dem sich die betreffende Zelle zufällig befindet. (An welchen morphologischen Kriterien man diese beiden Feststellungen erhebt, wird gleich des weiteren gezeigt werden.) Hiernach hat man z. B. junge und ältere Lymphocyten und Lympholeukocyten zu unterscheiden, wobei der Ausdruck „leukocytoider Lymphocyt“ und „Übergangszelle“ bereits besondere zusammengezogene Ausdrücke für gewisse ältere ontogenetische Entwicklungsstadien dieser Zellarten bedeuten. Der Ausdruck „leukocytoid“ ist hier bereits soviel und gleichbedeutend wie „ontogenetisch fortgeschritten“. Nach unseren obigen Feststellungen sind wir dazu gekommen, in Lymphocyten und Lympholeukocyten koordinierte selbständig reife Zellen der gemeinschaftlichen Gruppe der Spongiocyten zu sehen, welche ihrerseits von der ebenfalls zu den Spongiocyten gehörigen unreiferen Vorart der Lymphoidocyten abstammen. Ihnen stehen gegenüber die Granulocyten oder Myeloleukocyten, deren ontogenetisch reifste Entwicklungsstufen wir kurz als „polynucleäre Leukocyten“ bezeichnen, während ihre ontogenetischen Ausgangsstadien als Myelocyten benannt werden.

Wir finden nach alledem im reifen Blut folgende Zelltypen:

Spongiocyten:	Granulocyten:
1. ältere (leukocytoide) Lymphocyten;	ältere = polynucleäre;
2. ältere lymphoide Leukocyten als Übergangszellen.	α-, ε-, γ-Leukocyten.

Und wir teilen die Gesamtheit der Blutzellen somit ein in folgende miteinander nach Maßgabe unseres Schema im genetischen Konnex stehende Arten:

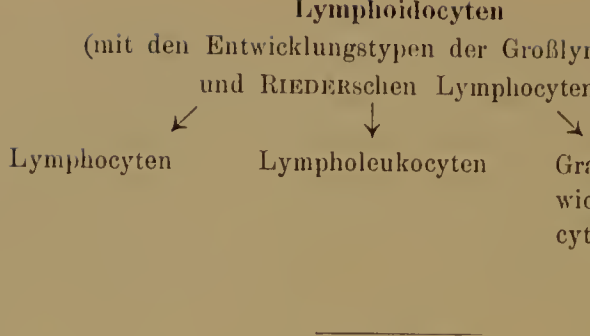

Wir treten jetzt in die Besprechung der Frage ein, aus welchen morphologischen Kriterien wir die artliche Zugehörigkeit der Zellen zu erkennen haben.

Wir unterscheiden hier im Sinne Ehrlichs die verschiedenen Leukocytenarten in erster Linie und vor allem nach dem tinktoriellen und strukturellen Verhalten des Cytoplasma, nicht nach dem äußeren morphologischen Habitus der Kernform und den Größenbeziehungen des Kerns zum Cytoplasma; identisches Verhalten des Cytoplasma vereint die Zellen zu gemeinsamen Arten, mag der sonstige zufällige und besondere äußere morphologische Habitus sein wie er wolle. Alle basophil-metachromatisch gekörnten Zellen sind Mastzellen, ob sie lymphocytoiden oder leukocytoiden, amöboiden oder sessilzellulären, polynucleären oder einkernigen Habitus haben. Innerhalb der Arten lassen sich natürlich nun nach den Sondermarkmalen weiter detailierte Unterscheidungen treffen in histogene Mastzellen (die in fixe und lokomobil amöboide zerfallen) und Mastleukocyten (die in lymphocytoide, myelocytoide und leukocytoide einteilbar sind). Wir verhehlen uns bei alledem dabei nicht, daß der Charakter des Cytoplasma aber mutmaßlich nur Ausfluß und Folge der besonderen spezifischen inneren Kernanlage und Kernnatur (artliche und strukturelle Anordnung des Chromatins) ist, die erst ihrerseits als Grundlage den plasmatischen Charakter bedingt, und mit der Differenzierung tieferer Zellarten in höher differenzierte sich zuerst und vorangehend ändert. Wenn somit alle Leukocyten ursprünglich aus einer Primitivzelle sich ableiten, so geht die innere Kernumwandlung, die spezifische Differenzierung des Kerns der des Plasma voraus. Jede Zellart hat daher auch ihren besonderen in der Chromatinstruktur ausgeprägten Kerncharakter (Lymphocytenkern, Myelocytenkern, Erythroblastenkern, Megaloblasten- und Normoblastenkern), und daher ist eigentlich dieser das vornehmste und zuverlässigste Artmerkmal; doch ist es bei gewissen zumal Anilinfärbungen oft nicht so sehr deutlich ausgeprägt, daß es allein stets zur Rekognoszierung genügte. In die Augen fallender ist das plasmatische Verhalten (Körnung, Hbgehalt), das zur groben qualitativen artlichen Diagnose fast stets genügt, besonders wo es sich nur um gekörnte Zellen und die verschiedenen Arten der Körnung handelt. Erst

sekundär unterstützt daher in praxi das differentielle Kernverhalten die feinere Diagnose, besonders dort, wo zufällig einmal das plasmatische Verhalten im Stich läßt (Mastzellen, Lympholeukocyten, neutrophile Myelocyten, Großlymphocyten bei Hämatoxylinfärbung, sind nur sicher an der Kernstruktur zu unterscheiden); ebenso ist eine gute Hämatoxylinkernfärbung als Kontrolle zu Rat und zu Hilfe zu ziehen, wo die an und für sich schlechten Kernfärbungen der Anilinfärbung nur gleiche Hauptarten anzeigen (Spongiocyten), die Unterarten, ob große Lymphoidocyten, Lymphocyten, oder Lympholeukocyten, aber erst an der Kernstruktur erkannt werden können.

Ebenso ist das artliche Kernverhalten von unterstützender Bedeutung, wo es sich um die Unterscheidung phylogenetisch verschieden entwickelter Generationsreihen innerhalb der Hauptarten handelt. So wird man zwar Promyelocyten und Myeloleukocytentochterzellen zumeist ja schon an dem qualitativ mehr oder weniger starken Ausgesprochensein des artlichen Plasmacharakters unterscheiden; aber schon bei den lymphoiden Spongiocyten erlangt der Kerncharakter wieder seine prävalierende Bedeutung, wo es darauf ankommt, Lymphoidocyten einerseits von Lymphocyten und Lympholeukocyten zu trennen.

In bezug auf die artliche Klassifizierung gilt also die Regel, daß das Vorhandensein spezifischer Plasmaeinlagerungen (Hb, Körnchen) die Zellen zugehörig sein läßt zu bestimmten spezifischen Zellarten, die samt und sonders auch in der Kernstruktur eine charakteristische artspezifische Chromatinanordnung erkennen lassen (rädiär orientierter zentralisierter Radkern der Erythroblasten. Myelocytenkern). Die schwächere oder ausgesprochenere und klarere Ausbildung der plasmatischen Artcharaktere läßt die Zellen einrangieren in phylogenetisch tiefere Vorarten oder höhere Oberarten; hiermit geht parallel ebenfalls ein weniger ausgesprochener unreiferer amblychromatischer Artcharakter des Kerns, oder ein trachychromatisch und völlig ausgeprägter spezifischer Kerncharakter.

Alle die Zellen, die frei von spezifischen Artmerkmalen des Cytoplasma sind, gehören zur Gruppe der basophilen oder lymphoiden Spongiocyten. Diese sind untereinander hauptsächlich oder nur eigentlich durch die artliche Kernstruktur unterschieden, und hier vor allem darf man nicht auf Ein Symptom die Diagnose stützen, sondern muß alle anderen Kriterien, den Gesamtcharakter mit zur Diagnose heranziehen.

Im Gegensatz zu den spezifisch plasmatischen Zellarten besitzen die Spongiocyten in ihrem lymphoiden Spongioplasma nicht einen eignen spezifischen Artcharakter (das gilt vielleicht nur von den Plasmazellen). Vielmehr ist ihm nur charakteristisch das Freisein von spezifischen Plasmaprodukten.

Auch die bereits schon höheren Artmerkmale, wie Hb und Körnchen führenden, aber doch noch phylogenetisch nicht ganz ausgebildeten (wenig und unreife spezifische Artprodukte) führenden amblychromatischen Vor-

arten (der Megaloblasten und Promyelocyten) besitzen noch unspezifisches, allgemein zelluläres Spongioplasma als Rest und Zeichen ihrer Unreife, das erst mit zunehmender phylogenetischer Reife abnimmt.

Entsprechend darf man bei den lymphoiden Spongiocyten nicht erwarten noch verlangen, daß mit ausgeprägter artlicher Progression das Spongioplasma hier zunimmt, wie etwa Körnchen und Hb bei den myeloiden Zellformen; eher ist auch hier eine Abnahme dieses unspezifischen Plasmacharakters allgemein zellulärer Indifferenz festzustellen, wie es bei der Alterung der Lymphocyten und bei der Umwandlung der Lymphoidocyten zu Lympholeukocyten auch in der Tat der Fall ist.

Es geht also die artliche Progression einher mit Zunahme der spezifischen Plasmaprodukte, wo solche vorhanden sind, und mit Abnahme des unspezifischen allgemeinen zellulären Spongioplasma.

Über die genetischen gegenseitigen Beziehungen des lymphoiden Spongioplasma zu den spezifischen Produkten des Oxy- und Spongioplasma ist schon an andrer Stelle das Bekannte mitgeteilt worden. (Abnahme der Basophilie und Rarefikation des mitomatösen Spongioplasma, Einlagerung und Zunahme des chylematösen parenchymatösen Paraplasma, Umwandlung desselben in Oxyplasma und Produktion spezifischer Produkte (vielleicht aus dem Karyoplastin stammend) mit gleichzeitiger Umwandlung des Basikaryoplastins in Oxykaryoplastin bzw. mit gleichzeitiger relativer Abnahme des Karyoplastins, Reife und Verdichtung des Kernchromatins.)

Es geht also bei der metaplastischen Umwandlung lymphoider Vorarten in höher differenzierte Zellarten mit der Abnahme der plasmatischen an das Spongioplasma geknüpften Basophilie und der spezifischen Umwandlung des Paraplasma in Oxyplasma, Hb oder Granulationen, eine gleichzeitige Umwandlung des nucleären Basikaryoplastins in Oxychromatin einher, wie besonders deutlich zu erkennen ist bei der Reifung polychromatischer Megaloblasten zu orthochromatischen Normoblasten, und der Umwandlung kleiner Promyelocyten in reife Myelocyten und Leukocyten.

Im übrigen sprechen die noch indifferentes lymphoides Spongioplasma führenden Zellarten mit gleichzeitigen spezifischen Plasmaprodukten als zwischenartliche Zwischenstufen für die Entstehung höher differenzierter Zellarten aus unspezifischen lymphoiden Spongiocyten. Das Vorhandensein spezifischer Produkte im Spongioplasma läßt diese nicht mehr zu den lymphoiden Spongiocyten zählen, vielmehr, sobald spezifische Plasmaprodukte (Hb, Körnchen), wenn auch in noch so geringer Zahl und Ausbildung aufgetreten sind, gehört die Zelle bereits zu der höher spezifizierten (myeloiden) Zellart.

Innerhalb der einzelnen Arten unterscheiden wir die Leukocyten nun weiter auf Grund ihres besonderen morphologischen Habi-

tus in drei individuelle Haupttypen, welche der Ausdruck ihrer physiologischen ontogenetischen Reifung und Alterung sind. Dieser morphologische Habitus als Ausdruck der individuellen Reifung und Alterung (Progression und regressive Metamorphose, Anabiose, Katabiose) wird bedingt durch die äußere Gestalt des Kerns und seine relative Größe gegenüber dem Cytoplasma, also Kernform und relative Leibesbreite.

Also wir teilen nach dem plasmatischen Verhalten die Blutzellen ein in verschiedene Arten, und erblicken in dem gedachten morphologischen Habitus den Ausdruck bloßer ontogenetischer Reifungszustände. Das plasmatische Verhalten ist Träger des Artcharakters, innerhalb dessen der zufällige besondere morphologische Habitus den jeweiligen cytogenetischen Entwicklungszustand anzeigt.

Der Artcharakter der Zelle ist repräsentiert am auffälligsten durch die besonders am Cytoplasma sich darbietenden (plasmatischen) Merkmale (Körnung, Hbgehalt, lymphoider spongioplastischer Zustand), welch zwei erstere z. T. als Ausdruck höherer Differenzierung von den letzteren, artlich tiefer stehenden, Zellarten aquiriert werden, während sich die individuelle Alterung abspielt an gewissen gesetzmäßigen Wachstumsveränderungen der äußeren Kernfiguration.

Genau genommen spielt bei den Wechselbeziehungen zwischen Kern und Plasma, die bei der einfachen Alterung statthaben, auch das Cytoplasma mit seinem Wachstum eine gewisse aktive Rolle, welche Tatsache in Betracht kommt für die Altersbeurteilung, welche auf dem relativen Verhältnis zwischen Kern- und Plasmagröße beruht.

Umgekehrt aber ist die artlich spezifische charakteristische innere Kernstruktur und Chromatinanordnung ebenfalls ein wichtiges Artkriterium, welches seinerseits erst die artliche Plasmadifferenzierung bedingt. Als gewisses Artkriterium kann schließlich auch die besondere Art des prävalierenden jeweiligen morphologischen (lymphocytoiden kleinzelligen schmalleibigen, oder makrolymphocytoiden großzelligen schmalleibigen, oder endothelioiden breitleibigen großzelligen etc.) Habitus, ferner die Art der spezifischen Altersveränderung an der äußeren Kerngestalt (Polymorphose) bei den einzelnen Zellarten gelten, da diese zwar bei allen Zellarten als im Prinzip gleichartig sich wiederholt, im besonderen aber überall etwas different und für jede Zellart spezifisch auftritt.

Es sind demnach Artkriterien: das spezifische plasmatische Verhalten, die innere spezifische Chromatinstruktur des Zellkerns, die spezifische Alterungspolymorphose des Zellkerns, und der prävalierende äußere Größenhabitus, die absolute Zellgröße.

Es sind Altersmerkmale: die relative äußere Kerngröße, sowie besonders das Verhalten der Kerngröße zur Zellgröße, und die äußere Kerngestalt (Polymorphose).

Wir unterscheiden nach alledem somit nach dem Cytoplasma zwei Hauptarten von Leukocyten (Spongiocyten und Granulocyten), ferner drei Klassen von Granulocyten (α, ε, γ) und drei Hauptgruppen von Spongiocyten (Großlymphocyten [Lymphoidocyten], Lymphocyten und Lympholeukocyten). Die Granulocytengruppen sind different durch die Verschiedenheit der Körnung, alle Arten von Spongiocyten aber haben denselben plasmatischen Artcharakter, sind aber doch artlich different durch die besondere Chromatinstruktur. Wir werden im nächsten Kapitel noch festzustellen haben, wie man letztere doch auch auf Grund bloßer Cytoplasmafärbungen mittels basischer Anilinfarben ohne Zuhilfenahme der Kernstruktur genauer unterscheidet.

Demgegenüber unterscheiden wir nach der äußeren Kernform und dem relativen Verhalten der Kerngröße zur Plasmabreite junge und ältere Zellen von je nach dem lymphocytoiden, endothelioiden oder leukocytoiden Habitus.

Die durch Cytoplasmafärbungen gewonnenen Resultate der artlichen Einteilung können ergänzt, unterstützt, kontrolliert und gesichert werden durch geeignete Kernfärbung; eine solche deckt außerdem ebenfalls gewisse besondere artliche Verschiedenheiten in der Kernstruktur auf (namentlich bei den verschiedenen phylogenetischen Generationen innerhalb derselben Hauptart, Großlymphocyten, Lymphocyten; Megaloblasten, Normoblasten), und wir schließen eben daraus, daß die besondere Kernnatur eine besondere artliche Spezifizität ausdrückt und zur Folge hat. Wir haben die Verschiedenheiten der inneren Kernstrukturen im Teil I gelegentlich der Hämatoxylinfärbungen kennen gelernt. Hier hat das Verhalten der Kernstruktur öfters auch in solchen Fällen Unterscdeidungen ermöglicht, wo zwar Verschiedenheiten des Cytoplasma vorlagen, jedoch infolge der Hämatoxylinfärbung nicht zum Ausdruck kamen, wie z. B. zwischen mononucleären buchtkernigen lymphoiden Leukocyten einerseits, mononucleären und buchtkernigen neutrophilen Myelocyten andrerseits; ferner zwischen kleinen buchtkernigen Lymphocyten und entsprechenden lymphocytoiden neutrophilen Myelocytentochterzellen und Normoblasten. Mittels dieser Färbung war es auch möglich, Große Lymphocyten von den aus ihnen entstehenden makrolymphocytoiden Myeloblasten mit Myelocytenkern (Pappenheim) an der Kernstruktur zu trennen, ferner Großlymphocyten (besonders kleinere) von (größeren) Lymphocyten. Dagegen ist es uns bis jetzt nicht möglich gewesen, myeloide Großlymphocyten (Myeloblasten Nägeli) von lymphadenoiden Stammzellen (Lymphoblasten oder größeren noch unreifen, noch nicht völlig reifen Lymphocyten), typische Lymphocyten von spezifisch myeloiden Mikrolymphocyten (Mikromyeloblasten) sicher als verschiedene Zellarten auseinanderzuhalten.

Ganz besonders ist solche präzise Kernfärbung (durch Hämatoxylin) geeignet, zwischen den verschiedenen Arten der lymphoiden Spongiocyten zu unterscheiden, stellenweise besser als dieses mittels der basischen

Anilinfärbung der Fall sein kann, wo gerade die Anilinfärbung hier nur den all diesen Zellarten gleichen lymphoiden plasmatischen Artcharakter aufdeckt, die Kernstruktur aber nicht gut zum Ausdruck bringt, und wo die artlichen Unterschiede auch am Cytoplasma nur durch bloße graduelle Differenzen repräsentiert werden. Allerdings muß zu dem Zweck die artliche Klassifizierung mittels basischer etc. Anilinplasmafärbungen vorangegangen sein; erst nach dieser Feststellung der betreffenden jeweilig vorhandenen Hauptart giebt dann die Hämatoxylinfärbung genauen Aufschluß über die besondere Artsangehörigkeit innerhalb der lymphoiden Hauptart.

So zeigt gerade die Hämatoxylinfärbung, daß gewisse graduell artliche Unterschiede der inneren Kernstruktur zwischen Großen und kleinen Lymphocyten bestehen, wenn auch mit Übergängen zwischen den zwei Arten, während die Anilinfärbung hier am Cytoplasma und Kern artlich völlig identisches Verhalten aufweist und nur kontinuierlich in einander übergehende Größendifferenzen innerhalb dieser Einen Hauptart der Lymphocyten zu erkennen gibt. Daher kam es denn auch, daß auf Grund bloßer Anilinplasmafärbungen Ehrlich diese großen ubiquitären gemeinsamen, d. h. nicht nur lymphadenoiden Stammzellen wegen ihres gleichen morphologischen und tinktoriellen Verhaltens mit kleinen lymphadenoiden Gewebsparenchymzellen (unter Unkenntnis oder Vernachlässigung der verschiedenen Chromatinstruktur) ebenfalls als (Große) Lymphocyten bezeichnete, und infolgedessen ebenso wie seine dualistischen Schüler (Pinkus, Helly) nur auf das Lymphadenoidgewebe als Ursprungsstärke bezog, und daß gewisse Forscher (Maximow, Ziegler) Großlymphocyten und Mikrolymphocyten nur als verschiedene Altersstadien innerhalb der einen einzigen Lymphocytenart auffassen, und nicht zwei verschiedene (große und kleine) Lymphocytenarten oder überhaupt Zellarten (Lymphoidocyten und eigentliche Lymphocyten) annehmen wollen.

Desgleichen zeigt die Hämatoxylinfärbung Strukturdifferenzen der Kerne zwischen Lymphocyten einerseits und lymphoiden Leukocyten andrerseits an, während sie lehrt, ebenso wie die Anilinfärbungen, daß die sog. Übergangszellen nur ein besonderer morphologischer Typ, also eine bloße Alters- und Reifungserscheinung der lymphoiden Leukocyten sind, aber nicht zu den Granulocyten überführen, nicht eine unreife bereits gekörnte Vorstufe der Granulocyten und zu diesen artlich zugehörige Zellform sind, da sie, ebensowenig wie sie im Plasma Granulocytenkörnelung führen, was mit Anilinfärbung konstatiert werden kann, ebensowenig im Kern einen eignen neuen Granulomyelocytenkerncharakter erlangt haben, was ihrerseits erst die sog. Promyelocyten tun.

Während die Anilinfärbungen des Cytoplasmas lehren, daß zwischen den bloß phylogenetisch verschiedenen Arten und Entwicklungsreihen Einer Hauptart nur graduelle Unterschiede in der Ausprägung der artlichen

gleichen Artcharaktere bestehen — wenig Hb, wenig unreife Granula[1]) in phylogenetisch tieferen Reihen der Megaloblasten und großen Muttermyelocyten, — zeigt die Kernfärbung, daß auch die Kernstruktur und Chromatinanordnung hier nicht essentiell verschieden ist, sondern bloß größeren Nucleinreichtum und dichtere Strukturanordnung (Abnahme des Karyoplastins) bei der phylogenetisch reiferen Zellart gegenüber der unreiferen Generation aufweist. Radiärkern sowohl in tieferstehenden Megaloblasten wie in Normoblasten etc., nur in ersteren amblychromatischer, unreifer.

Somit kann und muß die Hämatoxylinfärbung die Anilinfärbung ergänzen, unterstützen und kontrollieren[2]). Während hinsichtlich der mehr oder weniger negativen Plasmafärbung das Hämatoxylin sich im Prinzip gleich und nur graduell verschieden wie Methylgrün verhält, da beide Farbstoffe eigentlich nur Kernfarbstoffe sind, übertrifft Hämatoxylin das Methylgrün aber in der vorzüglichen Darstellung der inneren Kernstruktur, welche Methylgrün fast gar nicht zum Ausdruck bringt, da es nur chemisch das Nuclein anfärbt, aber es infolge seiner Helligkeit nicht scharf und distinkt zur Darstellung bringen und auch vom Karyoplastin nicht überall distinkt abgrenzen kann.

So zeigte uns u. a. das Hämatoxylin, daß auch in dem äußeren wie im inneren Verhalten des Kerns bei Zellen Einer Hauptart nur graduelle Unterschiede bestehen, die die verschiedenen Generationen oder Unterklassen der Einen Hauptart unterscheiden lassen, wie z. B. solche vorhanden sind zwischen großen und kleinen Lymphocyten einerseits, Lymphocyten und lymphoiden Leukocyten andrerseits. Hier ergibt sich dann, daß dem Plasmacharakter nach die lymphoiden Leukocyten zu den lymphoiden Zellen gehören, dem inneren Kernverhalten nach aber den echten granulierten Leukocyten fast näher zu stehen scheinen als den lymphoiden Lymphocyten. Auf diese Weise gelingt es auch, die Kerne der Riederschen Leukosarkomzellen

---

1) Bei dieser Gelegenheit sei daran erinnert, daß ontogenetische Jugendstadien, die aus der neoplastischen Differenzierung aus artlich tieferen (lymphoiden) Zellarten hervorgehen, weniger ausgebildeten plasmatischen Artcharakter führen, als Jugendzellen, die durch homoplastische Difierenzierung mittels einfacher oder differenzierender Proliferation aus einer bloß phylogenetisch tieferen immerhin aber gleichartigen Zellart hervorgehen. Es ist also der artlich lymphoide Tiefstand lymphoider Zellen, der phylogenetische Tiefstand amblychromatischer Zellarten, und der ontogenetische Jugendzustand besonders auseinanderzuhalten.

2) Von Rechts wegen sollte die plasmatische Färbung mit Anilinfarben der Hämatoxylinfärbung vorangehen und letztere erst, nach Feststellung des Hauptartcharakters einer Zelle nähere Aufschlüsse über das besondere artliche Verhalten der Kerne abgeben. Sie allein ist jedenfalls nicht imstande, jede Zelle im einzelnen absolut sicher zu identifizieren; nur bis zum gewissen Grade ist das approximativ möglich. Wir haben hier im historischen Interesse mit den Hämatoxylinfärbungen angefangen, um in der Zelldiagnose vom unvollkommenen zum Vollkommenen fortzuschreiten.

von den buchtkernigen lymphoiden Leukocyten zu trennen und diese Zellen als artszugehörig zu den Großlymphocyten (den myeloiden sowohl wie den lymphoiden) zu erkennen. Über alle diese Verhältnisse siehe das nächste Kapitel.

Innerhalb der Leukocyten zeigte die Hämatoxylinfärbung ferner spezifische Differenzen zwischen der Polymorphose der neutrophilen, eosinophilen und mastkörnigen Leukocyten; dagegen werden wir noch sehen, daß sie andrerseits zwischen den noch einkernigen, verschiedenen spezifischen und artlich differenten Elementen des myeloiden Gewebes, namentlich den verschiedenen verschiedenartlichen amblychromatischen Zellkernen der Granulomyelocyten oder auch der Megaloblasten und großen Lymphomyelocyten (myeloblastischen Lymphoidocyten, lymphoiden Myelocyten, myeloiden Großlymphocyten) nahverwandtschhaftliche und schwer trennbare Beziehungen aufdeckt. Zwar zeigen die amblyhromatischen Kerne der neutrophilen und eosinophilen Myelocyten, der eosinophilen Myelocyten und der Megaloblasten gewisse innere spezifische feine Strukturdifferenzen untereinander und gegenüber myeloblastischen Großlymphocyten, doch scheint hier der Artcharakter noch nicht so ausgeprägt, so daß diese Unterschiede hier event. doch mehr von nur gradueller und fließender, als von essentieller Natur erscheinen.

Schon bei den neutrophilen Myelocyten haben wir hervorgehoben, daß ihre innere Kernstruktur durch die streng netzartige Anordnung sich von der der lymphoiden Leukocyten mit ihren dichten weichwolkigen Fadenwerk unterscheidet. Andrerseits weisen die myeloiden Erythroblasten ebenfalls ein für sie charakteristisches, streng radiär orientiertes Chromatinbalkenwerk auf. Dabei zeigt sich nun, daß einmal groß- und rundkernige amblychromatische Myelocyten mit ihrem Radiärwerk höherer Ordnung oftmals ähnliche Kernstruktur aufweisen wie Megaloblasten, dagegen die jungen kleinen Normoblasten sich der Kernstruktur nach mit ihrem einfachen und plumpen Balkenwerk oft ähnlich verhalten wie kugelkernige kleine lymphocytoide Myelocyten; ja schließlich findet man pathologischerweise buchtkernige kernwandknospige Normoblasten mit wohl strukturierten Kernen, die allein durch die vorhandene Hbfärbung sich von neutrophilen körnchenlos erscheinenden buchtkernigen Metamyelocyten mit ihrem stark oxyphilen Plasma zu unterscheiden scheinen. Dagegen dürften kleine Lymphocyten und jugendliche Normoblasten, Großlymphocyten und Myeloblasten sich bei gut gelungene Kernfärbung stets sicher differenzieren lassen. Beide Lymphocytenarten führen Nucleolen, der Erythroblastenkern nie; beide Erythrobastenarten zeigen stets scharf gefärbtes, radiär orientiertes, feines komplexes (Megaloformen) oder plumpes einfaches Chromatinwerk; die kleinen Lymphocyten zeigen unregelmäßig plumpes Chromatinkneuel, die Großlymphocyten mehr zierlichstes dichtes Fadengerüst (Prot. 12, 13).

Nucleolen finden wir bei großen Lymphocyten (1—6), bei kleinen Lymphocyten (1—2), und u. U. besonders bei Vitalfärbung, auch bei Myelocyten. Sie fehlen bei lymphoiden Leukocyten, dadurch ebenfalls gelegentlich einen Unterschied gegenüber entsprechend großen Lymphocyten ermöglichend, der besonders wichtig ins Gewicht fällt, wo es sich um schmalleibige Lymphoidenkocyten handelt; ferner fehlen sie bei Metamyelocyten und polynucleären Leukocyten (während Polykaryocyten solche im Schnittpräparat aufweisen), sowie bei Übergangszellen und bei Erythroblasten.

Wie Myelocyten auch ohne Nucleolen vorkommen, so können auch Myeloblasten (Großlymphocyten im Zustand der Myeloplastik) ohne und mit Nucleolen sich darstellen. Auf den Nucleolus als Artmerkmal ist jedenfalls kein rechter Verlaß. Das Vorhandensein von Nucleolen hat mehr funktionelle, also temporäre Bedeutung, ist daher ebensowenig wie ihr Fehlen oder ihre Zahl ein Artmerkmal.

Immerhin scheint es, als ob der Nucleolus bei der Differenzierung zu spezifischen Zellarten bzw. der Chromatinumlagerung des Großlymphocytenkerns zu Megaloblasten oder Myelocyten eine gewisse wichtige Rolle spielt, bei der er sich sogar an Zahl vermehrt.

Während er bei der Erythroblastenbildung und der plasmatischen Hbproduktion im Kern ganz verloren zu gehen scheint — es bildet sich statt dessen erst polychromatisch-basophiles, später oxychromatisches Karyoplastin (Paranuclein) aus, das sich färberisch ganz wie das gerade vorhandene plasmatische, unreife und dann mehr basophil-spongioplastische, oder reife Hb verhält — hilft er vielleicht durch karyogene Emigration ins Plasma hinein die α- und γ-Granulationen mit bilden (ähnlich wie Keratohyalin und Pigment), die ebenfalls cyanophile und erythrophile Reifungsstadien erkennen lassen; wird dabei im letzteren Falle aber wieder rekonstruiert, ergänzt und neugebildet; erst bei der starken Kernpolymorphose der höheren Zellalterung, welche zur Polynuclearität führt, geht er auch hier, wie in den Erythroblasten, speziell Normoblasten, ganz verloren; ferner fehlt er in den lymphoiden Leukocyten. Er bleibt dagegen konstant erhalten bei der bloß phylogenetischen Umbildung der großen zu kleinen Lymphocyten.

Alles in allem finden wir demnach mit Hilfe der Hämatoxylinfärbung folgende artlich differente Kernstrukturen

bei den Großen Lymphocyten Amblychromasie bei zartestem feinfädigem Netzwerk mit Nucleolen;

bei den kleinen Lymphocyten Trachychromasie mit plumpen dichten meist unregelmäßig verlaufende Nucleinklümpchen und Nucleolen;

bei lymphoiden Leukocyten Amblychromasie mit lockeren unregelmäßigen weichwolkigen breitfädigem Netzwerk ohne Nucleolen;

Myeloleukocyten, Amblychromasie (bei der großen tieferen Generation der Promyelocyten des leukämischen Blutes) oder Trachychromasie (bei den gewöhnlichen kleinen Myelocyten der Myelocytosen) mit ziemlich

streng regelmäßig orientierten Maschen- und Fadenwerk, mit und ohne Nucleolen;

Megaloblasten: Amblychromasie mit feinfädiger Radiärstruktur höherer Ordnung ohne Nucleolen;

Normoblasten: Trachychromasie mit grobbalkiger streng orientierter Radiärstruktur einfacher Ordnung ohne Nucleolen;

Plasmazellen: Radiärstruktur höherer und einfacher Ordnung meist ohne Nucleolen.

Für die artliche Klassifikation in eine bestimmte Zellart bleibt also maßgebend in erster Linie der spezifische Artcharakter der Cytoplasmen, nächstdem die spezifischen Besonderheiten der inneren Kernstruktur und Chromatinanordnung. Dieser cytoplasmatische Artcharakter ist Hbführend oder zeigt eine bestimmte Granulation, oder ist lymphoid und spongioplastisch ungranuliert. Entsprechend ergibt die Kernfärbung denn auch bald einen Radiärkern oder charakteristischen Myolocytenkern, eine spezifisch eosinophile oder mastzellige Kernpolymorphose. Der phylogenetische Generationszustand der jeweiligen Entwicklungsreihe gibt sich kund an dem plasmatischen Artcharakter, entweder durch zwar qualitativ vorhandene aber spärliche und unreife Ausbildung (wenig Hb, spärliche unreife Körnchen, Reste von noch vorhandenem lymphoidem Cytoplasma — an den Kernen durch Amblychromasie im phylogenetischen Tiefstand: — oder umgekehrt bei hoher phylogenetischer Differenzierung durch reife Plasmaverhältnisse, Reifezustand der plasmatischen Artcharaktere — und Trachychromasie des spezifischen Kern-Artcharakters. Somit unterscheiden wir artlich qualitativ Erythroblasten, Granulocyten und Spongiocyten; innerhalb der Erythroblasten aber die zwei phylogenetischen Generationen der Megaloblasten und Normoblasten. Innerhalb der Granulocyten unterscheiden wir die Klassen der neutrophilen, eosinophilen und basophilen Unterarten oder Gruppen. (Myelocyten und Leukocyten, Promyelocyten und Metamyelocyten sind bloße Bezeichnung für individuelle Alterstypen.) Innerhalb der Spongiocyten sind zu unterscheiden die Klasse der Lymphoidocyten (Großlymphocyten), Lymphocyten und Lympholeukocyten, welch letztere zwischen Lymphocyten und Myeloleukocyten rangieren.

Die bloße individuelle Alterung oder Reifung schließlich erfolgt innerhalb der einzelnen Zellarten, läßt aber den Artcharakter unverändert und spielt sich im wesentlichen am gegenseitigen Verhältnis zwischen Kern und Cytoplasma bzw. an der äußeren Kernfiguration ab. Dieses wären dann bloße Wandlungen des morphologischen Habitus.

Es gibt nun Richtungen unitarischer Bestrebungen, welche die Parenchymzellen der hämatopoëtischen cytoblastischen Gewebe artlich in erster Linie nach dem morphologischen Habitus einzuteilen geneigt sind. Diese unterscheiden drei Typen

die Rundzellen mit schmalem Zelleib und rundem relativ großen Kern (lymphocytiform);

die Rundzellen mit voluminösem Zelleib und rundem relativ kleinen Kern (endothelioider Habitus);

die Rundzellen mit polymorphem Kern und schmalem oder breitem Leib (leukocytoid), die samt und sonders alle drei bald ungekörnt, bald verschieden gekörnt auftreten.

Nach diesen Richtungen der Anschauung ist die Körnung nur der morphologische Ausdruck für einen zufälligen temporären Funktionszustand der artlich lymphocytiformen kleinen oder großen, schmalleibig großkernigen oder leukocytoiden polymorphernigen Zelle (Arnold).

Hiernach gibt es nicht nur ungekörnte Lymphocyten und lymphoide Leukocyten, sondern auch gekörnte große und kleine Lymphocyten und „Übergangszellen", ebenso wie wir ja schon jetzt ungekörnte lymphoide (sogen. mononucleäre) Leukocyten neben den gekörnten unterscheiden. Obwohl wir diese Ansicht nicht als absolut irrig prinzipiell ablehnen und z. B. in der neutrophilen und basophilen Körnung nur den Ausdruck bestimmter Funktionszustände, funktioneller Betätigung und funktioneller Fähigkeiten erblicken, können wir trotzdem nur für die azurophile Pseudokörnung die unitarische Auffassung in vollem Umfange gelten lassen, welche allerdings ein einfaches Sekret lymphoider Zellen ist und sich auch (neben der echten ε-Körnung) findet, wenn jene lymphoiden Zellen, soweit sie myeloplastisch befähigt sind, als Promyelocyten bereits in den (neutrophilen) Granulationszustand übergegangen sind, solange eben und überall wo noch Spongioplasma vorhanden ist (fehlt allerdings bei Hämoblasten und Plasmazellen). Ist indes diejenige artliche Kernstruktur erworben, die zur neutrophilen etc. Granulationsbildung befähigt, m. a. W. ist die Zelle bereits artlich höher differenziert, so kann allenfalls die (neutrophile und basophile) Körnung sekundär degenerativ verloren gehen, die Zelle aber nicht mehr noch weiter einen anderen neuen Artcharakter erhalten, sich auch nicht wieder in den lymphoiden Ausgangszustand zurück verwandeln, besonders nicht, wenn schon die phylogenetisch höhere trachychromatische Generation erreicht und der polynucleäre Kernzustand erworben ist. Solche sekundär und degenerativ körnchenfreie, besonders rundkernige schmalleibige Zelle kann trotzdem nicht als Lymphocyt bezeichnet werden, ebensowenig wie buchtkernige Lympholeukocyten (Übergangszellen) unsrer Nomenklatur ohne weiteres als gealterte große Lymphocyten aufgefaßt werden dürfen. Denn eine exakte Kernfärbung hebt die von den Lymphocyten abweichende artliche Verschiedenheit der Chromatinanordnung jederzeit deutlich hervor.

Auf Grund unsrer Beobachtungen bekämpfen wir also, wie unsre Tafeln beweisen werden, jene unitarische Anschauung, daß die Zellen, die wir als höher differenzierte verschiedenartliche, nicht als funktionsverschiedene Zustände bezeichnet haben, ineinander übergehen. Von den lymphoiden Zellen ist von den makrolymphocytären Lymphoidocyten ja unbestritten, daß sie in andere höhere Zellarten übergehen, teils in

plasmatisch gleichartige Lymphocyten und Lympholeukocyten, teils aber auch in neuartliche Myelogranulocyten. Fraglich ist allein, ob auch die anderen, aus Lymphoidocyten hervorgehenden, graduell wohl bereits relativ höher stehenden lymphoiden Lympholeukocyten und Mikrolymphocyten höherer granuloplastischer Differenzierung zu Granulocyten fähig sind, wie Maximow und Weinreich i. G. zu Nägeli und Ehrlich annehmen, und was ich auch nicht absolut und prinzipiell ablehnen möchte, obwohl ich noch nicht über strikte Beweise verfüge. Aber innerhalb der höher differenzierten und bereits granulierten Gebilde ist eine Umwandlung der einen Granulocytenart in die andere ausgeschlossen. Ist einmal eine lymphoide Vorart zu bestimmter Granulierung differenziert, so kann sie den erworbenen Artcharakter nicht wieder ablegen undwechseln. Eine neutrophile Zelle wird nie mehr eosinophil, sei es, daß die neutrophilen Körnchen eosinophil werden, oder daß die neutrophilen verloren gehen und neue eosinophile gebildet werden. Es fehlen hierfür alle Zwischenstufen. Eben deshalb haben wir die nach plasmatischen Produkten unterschiedenen Zellen als artlich verschiedene nicht funktionsverschiedene aufgefaßt. Nur lymphoide Vorarten können sich zu spezifisch differenzierte Abarten ausbilden, aber stets nur immer nach Einer Richtung hin. Ist einmal ein Artzustand erworben, ist er weder prosoplastisch variabel noch retrospektiv irreversibel. Eine gleiche Irreversibilität besteht auch bei den Altersveränderungen.

Aus diesem Grunde haben wir auch die basophil-eosinophil gemischtkörnigen Zellen des leukämischen Blutes nicht als Zwitter- und und Bastardkörnung aufgefaßt, zumal auch nie Mastkörnung mit neutrophiler, neutrophiler mit eosinophiler Körnung gemischt auftritt. Soweit jene basophile Körnung wirklich eine metachromatische echte Mastkörkung und nicht eine bloß amphophil-cyanophile unreife eosinophile Körnung ist, tritt unsre Anschauung über die „echte“ Mastkörnung in ihr Recht, welche diese Körnung nicht als eine „echte“ spezifische Körnung erklärt, ein Analogon der neutrophilen und eosinophilen myeloidgewebliche Körnung, sondern welche in ihr, ähnlich wie in der Azurgranulation, nur einen degenerativ-nutritiven Zustand lymphoider Zellelemente des lymphadenoiden oder des myeloiden Gewebes erklärt. Während aber die Azurkörnung ein funktionelles Sekretionsprodukt lymphoider Zellen ist, dürfte die Mastkörnung ein Degenerationsprodukt des spongioplastischen Plasmalecithids sein. Eosinophile und Mastkörnchen von Einer Zelle, z. B. leukämischen Blutes, sagen also aus, daß die lymphoide Vorstufe, aus der die eosinophile Zelle hervorging, mastkörnig degeneriert war. Ähnliches gilt für die Krompecherschen Plasmamastzellen. Auch hier wandelten sich mastkörnig degenerierte Lymphocyten zu Plasmazellen um.

Nach alledem erblicken wir in der (speziell eosinophilen) Körnung der Leukocyten ein Analogon des Blutfarbstoffs, des Artcharakters bei den

Erythrocyten, und teilen deshalb prinzipiell mit Ehrlich die Zellen in verschiedene Arten nach dem jeweiligen ungekörnten oder gekörnten Plasmazustand ein, dem natürlich eine spezifische Natur des Kerns parallel geht. Der artliche Zellcharakter und die Benennung der Zellarten wird nicht bedingt durch die zufällige wechselnde äußere Kernfiguration, sondern den vorhandenen Plasmacharakter, der seinerseits bedingt ist durch die innere Kernstruktur und Chromatinanordnung. Da letztere nicht so ohne weiteres sinnfällig in die Augen springt, auch nur bei Hämatoxylin schärfer hervortritt (bei welcher Färbung wieder viele Körnungen undeutlich sind), überhaupt meist bei guten Körnchenfärbungen nicht so gut zum Ausdruck kommt — es besteht nämlich färberischer Antagonismus zwischen guter Kern- und Cytoplastinfärbung namentlich bei Anilinfarbstoffen — so hat die innere Kernstruktur bei der artlichen Klassifikation der Zelle praktisch für uns erst sekundären Wert.

Wir betrachten die Körnchenbildung als eine Analogie oder Korrelat der Hbproduktion und erblicken somit in dem Bau des Cytoplasma den vornehmsten und wesentlichsten Artcharakter, das vorstechendste Artmerkmal zur Klassifizierung der Zellen, während wir im morphologischen Habitus nur ein Altersmerkmal erblicken. Gleicher plasmatischer Artcharakter bedeutet gleichartige Zusammengehörigkeit und Artgemeinschaft; gleiche äußere Kernfiguration bedeutet gleichen ontogenetischen Entwicklungs- oder Alterszustand.

Rückblick.

In diesem Sinne unterscheiden wir lymphoide Spongiocyten und die verschiedenen Granulocyten, und sehen nach unseren vorigen Ausführungen in den Granulocyten höhere Differenzierungsstufen gewisser lymphoider Spongiocyten, womit aber nicht gesagt ist, daß nun auch alle Spongiocyten stets in Granulocyten übergehen müssen, daß sie sämtlich (wie die Unitarier annehmen) nichts weiter sind wie indifferente onto- oder phylogenetische Vorstufen der Granulocyten, unentwickelte granulopotente Granulocyten, d. h. Granuloblasten. Es gibt vielmehr nach unsrer Ansicht auch lymphoide Zellen, die dauernd auf dem lymphoiden Zustand verharren, nicht weil sie zufällig nicht unter granuloplastischen Reiz geraten sind, sondern weil sie ihrer Fähigkeit nach nicht granuloplastisch reagieren können. Man darf also auch hier nicht zu konsequent auf ein Merkmal hin generalisierende Induktionsschlüsse ziehen und deswegen, weil Granulocyten aus lymphoiden Zellen entstehen, alle lymphoiden Zellen für unfertige Granulocyten erklären. Man hat den lymphoiden Indifferenzzustand weniger der ontogenetischen wie der metaplastischen Zellumbildung lymphoider Vorarten zu unterscheiden von dem dauernd lymphoiden Artzustand.

Innerhalb der einzelnen lymphoiden oder gekörnten Zellarten machen nun nach unsrer Auffassung die Zellen ihre ontogenetische Altersentwick-

lung durch, kenntlich ihrerseits an dem verschiedenen morphologischen lymphocytiformen, endothelioidem und leukocytoidem Habitus. Nicht ein Artmerkmal ist der letztere, sondern ein bloßes individuelles wechselndes Altersmerkmal. Nicht ist das gesamte Volk der Leukocyten nach dem monoplastischen Habitus einzuteilen in lymphocytiforme und leukocytiforme und endothelioide Zellarten, welche drei Klassen bald ungekörnt, bald gekörnt in die Erscheinung treten, sondern sie sind nach dem plasmatischen Verhalten artlich zu klassifizieren in Spongiocyten und Granulocyten mit ihren verschiedenen lymphoiden und verschieden granulierten Unterarten. Aber innerhalb der einzelnen Arten hat man ihrer Altersentwicklung nach lymphocytiforme, endothelioide und leukocytoide Formen zu unterscheiden. Der morphologisch-tinktorielle Plasma- und Kernchromatincharakter macht die Artzugehörigkeit aus zu artlich verschieden differenzierten (lymphoiden und granulierten) oder bloß phylogenetisch verschiedenen (Megaloblasten, Normoblasten) Zellarten, deren wichtigstes morphologisches Symptom hauptsächlich der plasmatische Artcharakter ist. Dahingegen ist der äußere morphologische Habitus, bedingt durch Zellgröße, Kerngröße und relatives Zellkerngrößenverhältnis, sowie die äußere Kernform bloß der morphologische Ausdruck der ontogenetischen Altersentwicklung. Denn wir haben den Zustand der artlichen Differenzierung, der graduell phylogenetischen Differenzierung, und des cytogenetischen Alters, d. h. Vorarten, Mutterarten und Jugendstadien, somit den Prozeß der artlichen Differenzierung, der phylogenetischen Progression und der cytogenetischen Altersentwicklung zu unterscheiden und auseinanderzuhalten.

Die artliche Zugehörigkeit, der (durch hetero-neoplastische Differenzierung aus niedrigstehender (lymphoider) Vorart jeweilig erworbene höhere Differenzierungsgrad wird repräsentiert durch das qualitative Vorhandensein gewisser Artmerkmale im Cytoplasma und spezifischer Struktureigentümlichkeiten der Chromatinanordnung, die dann bei der ontogenetischen Alterung auch zu artlich charakteristischen Polymorphosen führen.

Der erworbene phylogenetische Entwicklungsgrad der betreffenden Zellart (deren höherer trachychromatischer Zustand aus der Mutterart durch fortgesetzte Proliferation erworben wird) kennzeichnet sich durch weniger oder mehr reichliches und ausgereiftes Vorhandensein, quantitative Ausprägung der jeweiligen qualitativ vorhandenen plasmatischen Artmerkmale.

Am Kern wird der Grad der vorhandenen phylogenetischen Differenzierung ausgedrückt, dadurch, daß die jeweilige spezifische Chromatinanordnung bei phylogenetisch tiefer stehender Generation nur amblychromatische Nucleinarmut und Karyoplastinunreife aufweist, bei der höher stehenden Generation aber trachychromatischen Charakter hat, d. h.

Nucleinreichtum und Karyoplastinreife aufweist. Denn es geht auch die Karyoplastinreife oder Unreife mit der cytoplasmatischen Reife (der phylogenetisch höheren) oder Unreife (der phylogenetisch tieferen Generation) parallel (siehe voriges Kapitel).

Dagegen drückt sich der gewöhnlich ontogenetisch-cytogenetische Entwicklungsgrad der einzelnen zu bestimmter Zellart gehörigen Individualzelle innerhalb der Zellart aus durch den besonderen äußerlich vorhandenen morphologischen Habitus der betreffenden Zelle. Denn die Altersveränderungen sind im Prinzip bei allen Zellarten die gleichen. Ein bestimmter morphologischer Typ sagt nur über das Individualalter der betreffenden Zelle etwas aus; zu welcher Zellart diese jugendliche oder gealterte Zelle gehört, lehrt der Artcharakter, die Gesamtheit der spezifischen artlichen Charakteristika, von denen in erster Linie die plasmatischen in Betracht kommen.

Innerhalb der einzelnen Zellarten hat man somit die Zellen weiter nach der verschiedenen cytogenetischen Altersentwicklung in jugendliche und alte, in lymphocytiforme und endotheliode zu unterscheiden, und es ist ein Beweis für unsere eben gegen die extremen und radikalen Unitarier aufgestellte Lehre, daß man hochdifferenzierte Zellen auch im Jugendzustand antrifft, d. h. mit solchen morphologischen Charakteren, die wir als die der ontogenetischen Jugend oder nicht fortgeschrittenen Progression gedeutet haben; und umgekehrt lymphoide Zellelemente mit den Merkmalen fortgeschrittener ontogenetischer Zellentwicklung, bzw. gealterte reife Zellen mit lymphoidem Artzustand des Cytoplasma. Vor allem aber scheint unsre Lehre und unsre aus den Befunden abstrahierte Auffassung gestützt durch die Tatsache, daß die Alterung bei den verschiedenen auf Grund des Plasmacharakters artlich unterschiedenen Arten zwar im Prinzip nach gleichen Gesetzen verläuft, aber bei den einzelnen Arten in spezifischer und für jede Art besonders charakteristischer Weise verläuft (verschieden polynucleäre Kernfigur bei Mastzellen, Neutrophilen und Eosinophilen).

Würde die Körnung nur einen zufälligen vorübergehenden passageren Funktionszutand der Zelle ausdrücken, so dürfte man nicht erwarten, daß die gekörnten Zellen einen ganz spezifischen Artcharakter, einen für die jeweilige Art ganz spezifischen Charakter auch in der inneren Kernstruktur und selbst der äußeren Kerufiguration der Alters-Kernpolymorphose aufweisen, und die Myelocyten dürften, bei Vernachlässigung ihres besonderen inneren Kerucharakters, nur als gekörnte lymphoide Leukocyten aufgefaßt werden. Nun aber haben die Myelocyten, die eosinophilen Leukocyten etc. sämtlich ihre ganz spezifische Kernstruktur und machen an ihren Kernen auch bei der bloßen Altersentwicklung für die Zellart ganz spezifische äußere Kernumwandlungen durch.

Die einmal differenzierten Zellen sind ferner nicht mehr imstande, in eine andere Form der Differenzierung überzugehen; eosinophile Zellen

entstehen nicht aus neutrophilen, und auch echte Mastkörnchen werden nicht eosinophil (vielleicht daß mastkörnig degenerierte Lymphoidzellen noch außerdem eosinophile Körnchen produzieren könnten). Als differenzierte lymphoide Arten haben auch die kleinen Lymphocyten und die großen Lympholeukocyten bisher zu gelten. Auch sie scheinen keiner Umwandlung ineinander oder in Granulocyten fähig. Dagegen dürfte als indifferente unreife lymphoide Vorart für die verschiedenen Differenzierungsgebilde derselbe nämliche Eine polyblastisch multipotente Großlymphocyt (Lymphoidocyt) zu gelten haben.

Kommt es nun erst einmal zur Differenzierung, so scheint die (innere) artliche Kernveränderung zumeist der Plasmaveränderung voranzugehen. Daher gibt es Zwischenformen, die dem Plasma nach noch lymphoiden Charakter führen, aber dem Kern nach bereits zur höher differenzierten granulierten etc. Zellart gehören (Myeloblasten mit Myelocytenkern) und in dieser Hinsicht gewissermaßen nur lymphoide Pseudo-Lymphoidzellen sind (Lymphocyten mit Myelocytenkern). Das Umgekehrte, gekörnte Lymphocyten (mit Lymphocytenkern), scheint aber nicht vorzukommen. Andrerseits zeigt der Umstand des Vorkommens alter Promyelocyten, daß u. U. auch die (äußere) ontogenetische Kernveränderung der Plasmareife vorangeht, während bei jüngeren Myelocyten das Umgekehrte der Fall ist, eine Differenzierung des Plasma vor der ontegenetischen Zellalterung eingetreten ist. Es läuft also ontogenetische Alterung und artliche Entwicklung nicht stets parallel, sondern beide Prozesse interferieren, wie es ganz natürlich ist bei den verschiedenen Mitteln, welche der Zelle bei ihrer progressiven Metamorphose zur Verfügung stehen. Denn eine Zelle differenziert sich nicht nur, erwirbt nicht nur neuen Artcharakter, sondern erhält diesen auch und verjüngt sich durch Teilung. Aus der Teilung einer höher differenzierten Zelle mit reichlichen und wohlausgebildeten Artcharakteren (Hbfarbstoff, Körnchen) gehen ebenfalls wieder junge Exemplare, Zellen mit Jugendmerkmalen, aber doch reichlich entwickelten Artcharakter hervor, während bei der heteroplastisch-neoplastischen Differenzierung aus lymphoider Vorart, bei der Metaplasie lymphoider Lymphoidocyten in höhere Arten, nach Ausbildung der inneren Chromatinart des Kerns erst spärliche plasmatische Charaktere der neuen Art auftreten, die oft, aber nicht stets, mit der ontogenetischen Reifung an Menge und Ausbildung zunehmen. Es gibt auch gealterte Promyelocyten mit spärlichen Körnchen im lymphoiden Spongioplasma. Andernfalls scheint es, daß nur im Jugendzustand die indifferenten tiefer stehenden Zellarten sich metaplastisch in neue höher stehende Arten differenzieren, nicht aber im Zustand der individuellen Alterung; desgleichen teilen und differenzieren sie sich durch Teilung auch nur im teilungsreifen Jugendzustand. Nicht die alte Zelle der lymphoiden Vorart differenziert sich, sondern die differenzierte Jugendzelle, die jugendliche Entwicklungsform der erreichten höheren Art altert

als solche innerhalb der neuen Zellart mit ihren neu erworbenen Artcharakteren; die Vorart differenziert sich während des Jugendzustandes, die jugendliche Vorartszelle differenziert sich, um alsdann, zur höheren Art differenziert, weiter zu altern.

Sowie die Zelle den neuen höheren Artcharakter in seinen prinzipiellen und wesentlichsten Merkmalen erlangt hat, hat sie auf die dieser Art zukommende Bezeichnung Anrecht, ganz gleich, in welchem ontogenetischen Entwicklungszustand sie sich zufällig befindet, und ganz gleich, wie weit dieser neu erlangte Artcharakter bereits bei ihr ausgesprochen ist. Schon die geringste Anzahl Körnchen macht die Zelle zum Granulocyten. Zur besonderen Hervorhebung dieses noch unvollkommenen differenzierten Zustandes wäre dann aber noch festzustellen, ob und wie der generelle Artcharakter besonders phylogenetisch spezialisiert und charakterisiert ist. Denn wie unser obiges Schema (S. 288 u. 302) zeigt, geht die indifferente Vorart der Großlymphocyten metaplastisch zunächst in eine qualitativ höher differenzierte Art (der größeren Mikrolymphocyten bzw. der großen Promyelocyten) über mit zwar noch unvollkommenen neuen Artcharakteren einer (zwar höher differenzierten aber) amblychromatischen Vorart (in der die Zellen dann auch weiter altern können), die aber im Jugendzustand imstande ist, sich ihrerseits homoplastisch graduell weiter zu differenzieren in eine phylogenetisch höhere Zellart (der kleinen Lymphocyten oder aber Mikromyelocyten) mit höherer Vollkommenheit dieser ihrer neu erworbenen Artcharaktere. Es genügt zur Charakterisierung einer Zelle nicht, welcher (lymphoiden, granulierten, hbführenden) Zellart sie im allgemeinen angehört, sondern es ist auch in dem amblychromatischen oder trachychromatischen Kerncharakter der jeweilige phylogenetische Differenzierungszustand, die Generationsentwicklung zu eruieren, und schließlich ist ihr cytogenetisches Individualalter festzustellen. Somit sind von jeder Zelle mindestens drei genetische Beziehungen festzustellen, die Zellartszugehörigkeit im allgemeinen, der besondere phylogenetische Generationszustand, und der Grad der erreichten ontogenetischen Alterung.

Außerdem sind auch innerhalb der Ausbildung des spezifischen Artcharakters verschiedene Stufen der Progression, der Plasmareife zu unterscheiden.

Es können spärliche Körnchen (Farbstoff) vorhanden sein.

Es können die Körnchen selbst in unreifem Zustand vorhanden sein (polychromatisch-cyanophil).

Es können die Körnchen spärlich oder reichlich, reif oder unreif in noch unreifem basophilem Plasma statt in gereiftem oxyphilem Plasma vorhanden sein.

Schließlich können zahlreiche und reife Körnchen in jugendlichen Zellen, spärliche unreife in gealterten Zellen vorhanden sein.

Meist führen Zellen mit bereits zahlreichen Körnchen diese in reifer Form auch in gereiftem oxyphilem Plasma, und umgekehrt Zellen mit noch basophilem Plasma nur mehr spärliche und unausgebildete Körnchen, d. h. Körnchenreife und Plasmareife geht meist parallel; zwischen diesen beiden Extremen völligster Unreife und vollendeter Reife findet man aber alle denkbaren Zwischen- und Übergangsstadien. — Oft, aber keineswegs stets, sind die granulierten Zellen mit zahlreichen und reifen Körnchen im ontogenetisch gealterten Zustand anzutreffen, und umgekehrt finden wir durchaus nicht die Zellen mit unreifem granuliertem Plasma stets nur im Jugendentwicklungsstadium. In bezug auf die phylogenetische Ausbildung herrschen ebenfalls mannigfache Interferenzen und Variationen. So können bei Übergang der Großlymphocyten in amblychromatische Myelocyten bald die Körnchenanlage und Reifung der Cytoplasmareife und dem Spongioplasmaschwund vorangehen, bald geht Abnahme der Basophilie und der Eintritt der Oxyphilie der Körnchenproduktion vorauf. Bald finden sich spärliche unreife Körnchen in reifem Plasma, bald reichliche reife Körnchen im noch unreif basophilem Cytoplasma. In allen diesen komplizierten genetischen Beziehungen haben wir mit unsrer Analyse der Art- und Altersmerkmale und unserm Schema[1]) zum ersten Male einige Klarheit gebracht.

Wir treten jetzt in die spezielle Besprechung der Morphologie der Alterskriterien ein.

Es ist hier die Frage: welche verschiedenen morphologischen Merkmale zeigt die ontogenetische Altersentwicklung der Zellen in ihren einzelnen Phasen, bzw. welches sind die Veränderungen des morphologischen Habitus, an denen sie sich kenntlich macht?

Wir unterscheiden im Prinzip, und das bei allen Zellarten[2]), drei verschiedene Hauptentwicklungsmomente, die wir aus der fortlaufenden Entwicklung herausheben:

1. die Zelle führt einen schmalen Zelleib um einen relativ großen runden Kern (lymphocytiformer Habitus);
2. die Zelle führt einen rundlich-ovalären zentralen oder exzentrischen relativ kleinen Kern innerhalb eines voluminösen Zelleibs (endothelioider Habitus);
3. die Zelle führt einen polymorphen, größeren oder geringeren Raum einnehmenden Kern innerhalb schmäleren oder breiteren Plasmas (leukocytoider Habitus).

Je nach der besonderen Zellart differiert das dritte Stadium der Polymorphose in für die Zellart spezifischer Weise; die amblychromatischen

---

1) Virchows Archiv 1900, Bd. CLIX.

2) Wenigstens der farblosen Parenchymzellen. Bei den Erythroblasten finden sich normalerweise nur die zwei ersten Phasen; die dritte (der Kerwandknospung) nur embryonaliter und pathologisch bei überstürzter Zellbildung.

Generationen haben einfachere plumpere und nach anderen Gesetzen verlaufende Polymorphosen als die trachychromatischen Kerne, bei denen die Polymorphose meist weiter wie bei jenen geht (Ausnahme: kleine trachychromatische Lymphocyten mit einfacher Kernpolymorphose) und so die Polymorphose der phylogenetisch tieferen Generationen überholt (lymphoide amblychromatische Leukocyten mit buchtkernigem einfach gestalteten bläschenförmigen Übergangskern, und dem gegenüber trachychromatische polynucleäre Leukocyten mit grazil geschlängelten und kompliziert segmentierten Stäbchenkernen); ganz besonders besteht aber eine spezifische Differenz innerhalb der verschiedenen trachychromatischen Granulocytengenerationen (cfr. die verschiedenen polynucleären Kernformationen der neutrophilen, eosinophilen und basophilen Zellen).

Es ist nun nötig, ein Stadium als Ausgangsstadium der Entwicklung anzusetzen.

Aus der Beobachtung der Mitosen und der aus der karykinetischen und amitotischen Teilung hervorgehenden Tochterzellen ergibt sich, daß wir in dem morphologischen Habitus 1 das Stadium der jugendlichen Unreife die Ausgangsphase der ontogenetischen Entwicklung zu erblicken haben. Dazu kommt, daß auch hauptsächlich dieses Stadium bei Lymphoidzellen die etwaigen Übergänge zur granuloplastischen körnigen Differenzierung und Umwandlung (Metaplasie) aufweist, bzw. daß die Zwischen- und Übergangsformen zwischen lymphoiden und gekörnten (Promyelocyten, desgl. Hämoblasten) Zellen zumeist schon in diesem, nicht aber erst im buchtkernigen Stadium der „Übergangszelle“ mit „Übergangskernen“ angetroffen werden.

Andrerseits ist aber dieses Stadium der Zellentwicklung derjenige morphologische Habitus, in dem sich die betreffende Zelle im Zustand der Teilungsreife, der Teilungsbereitschaft bzw. der Fortpflanzungsbedürftigkeit befindet, in welchem sie somit als generative Mutterzelle oder Keimzelle funktioniert; doch ist diese generative oder germinative Teilungsreife von der eigentlichen funktionellen ergastischen Zellreife wohl zu trennen.

Obwohl es also sehr wohl denkbar ist, daß der Typus 2 als Ruhe- und Ausgangsstadium sich durch Wachstum und Hypertrophie des Kerns zu 1 entwickelt, nehmen wir doch einstweilen in

1. das Ausgangsstadium der weiteren cytogenetischen Zellentwicklung an.

Wir bezeichnen dieses Stadium nach dem Vorgang R. Hertwigs als das Stadium, in dem der Quotient $\frac{\text{Kern}}{\text{Plasma}}$ einen großen Dividendus und einen kleinen Divisor zeigt, wo mithin eine Große Kern-Plasmarelation, eine große Kern = Plasmaspannung vorliegt.

Entwickelt sich nun die Zelle von hier aus derart weiter, daß erst relativ mehr das Plasma als der Kern wächst, so resultiert 2, das Stadium

der kleinen Kernplasmarelation. Es scheint sich hier bei diesem endotheloiden Habitus um einen Zustand der Ruhe zu handeln, den besonders auch die fixen Gewebszebzellen, zumal gerade des Stützgewebes, aufweisen[1]); das Plasma mit seinen spezifischen Produkten als solches ist hier soweit wie möglich ausgebildet. Hat der erstere Habitus mit dem geringen Plasmagehalt mehr aktiven männlichen (spermatozoiden) Charakter, so ist Typus 2 mehr einem weiblichen ovoiden Charakter der Zelle vergleichbar.

Entwickelt sich von 1 aus die Zelle jedoch so, daß vor allem der Kern eher und relativ stärker wächst und in dem gegebenen Zelleib keinen Platz findet, sich also krümmt und buchtet, so resultiert Typus 3, der die Folge oder Grundlage (Ausdruck) der spezifisch funktionellen Betätigungsreife der mobilen Amöbocyten ist. Jedenfalls ist es unrichtig, in ihm den Zustand des Alters im Sinne physiologischer Degeneration und Katabiose zu suchen. Allerdings sind die Zellen in diesem Zustand wohl kaum teilungsfähig. Repräsentiert 1 die generative Reife, 2 die plastisch-nutritive Reife und Ausbildung der spezifischen plastischen Plasmaprodukte, den Zustand der bestens ausgeprägten Körnung und der generativ-germinativen Ruhe, so ist 3 das Stadium der biologisch-funktionellen Reife, (Antikörperbildung, Phagocytose etc.)[2]). fm Zustand 1 sind die Zellen germinative Keimzellen, in 2 ruhende Reservezellen, in 3 im Zustand ergastischer Betätigung von Arbeitszellen befindlich.

Es könnte also wohl 1 in 2, 2 in 3 übergehen, wahrscheinlicher ist aber 1 die gemeinsame Wiege, aus der 2 und 3 als koordinierte Effekte hervorgehen, je nachdem die Tendenz der Zelle mehr auf Ruhe, mit Ausbildung der somatisch plastischen Differenzierungsprodukte, und auf vegetative Betätigung, oder auf funktionelle Tätigkeit mit Ausbildung der animalen Funktionen gerichtet ist. In diesem Sinne ist die Polymorphose sub 3 ein analoger Zustand wie der der megakaryocytären Riesenzellen (Myeloplaxen, Osteoklasten), während die polykaryocytären Fremdkörperzellen dadurch entstehen, daß nicht das Kernwachstum dem Plasmawachstum vorauseilt, sondern daß die Kernteilung ohne Plasmateilung stattfindet, wobei die eingeleitete aber gehemmte und abgebrochene Zellteilung selbst eine Folge des nutritiven Wachstums ist.

---

1) Indes sind Zellen mit endothelioidem Habitus sehr wohl amöboid und locomobil, wie die histogenen Wandermastzellen und die kleinen mononucleären Leukocytentypen der Lymphocyten bewiesen.

2) Natürlich besteht die Möglichkeit der Phagocytose etc. angelegt in wenn auch geringerem Grade, in den funktionell schwerfälligeren endothelioiden Zellformen, auch fehlt aber dem lymphocytiformen Habitus, welch letzterer bei den Lymphocyten prävaliert. Die zumeist endothelioiden Lympholeukocyten betätigen sich als Cytophagen (Makrophagen), besonders auch Protozoen gegenüber, während die reifen (zumal neutrophilen) Granulocyten als polynucleäre Leukocyten bakteriophagische Phagocyten sind, zugleich sich chemotaktisch irritabel gegenüber pyogenen belebten und unbelebten Noxen und Proteinen verhalten.

Somit mag man zur kürzeren, wenn auch inkorrekten Bezeichnung den Habitus sub 1 als den der Jugendlichkeit jugendlich unreifer Zellen bezeichnen, im Typ 2 reife Elemente auf der Höhe und dem Kulminationspunkt ihrer Zelleibsausbildung erblicken, und Zellen vom Habitus 3 als in andrer Weise mehr funktionell gereifte, ältere Zellen im Zustand der funktionell animalischen Befähigung oder Betätigung erblicken.

Genau genommen sind Typus 2 und 3 nur verschiedene Etappen der in gerader Linie vom Typ 1 ausgehenden Progression, welche zustande kommen durch eine Interferenz, ein Nichtparallelaufen der ontogenetischen Zelleibs- und Kernaltersentwicklung. Je nachdem zuerst das Cytoplasma, oder relativ stärker als dieses der Kern nutritiv wächst, resultiert dort Typus 2, hier Typus 3. Es sind also die hier beschriebenen Typen nur beliebige aus der fortlaufenden Entwicklung herausgerissene Idealtypen, die als solche keineswegs stets so rein vorkommen. Vielmehr findet sich schon der groß- und rundkernige (karyosphärische) schmalleibige Typ 1 meist nicht mehr ganz streng rundkernig, sondern bereits leicht bucht- und gelapptkernig, karyolobisch, in beginnender Bildung und Umbildung zu 3 vor. Desgleichen zeigt 2 oft leichte Kernbuchtung, wodurch sehr breitleibige, gleichzeitig aber etwas buchtkernige Typen entstehen. Und während 3 als schmalleibig, aber stark buchtkernig zu denken ist, hätten wir hinter 3 als letzte Übergangs- bzw. Unterform noch stark buchtkernige und gleichzeitig stark breitleibige Typen anzunehmen.

Sind also die Hauptypen:

1. rundkernig schmalleibig,
2. rundkernig breitleibig,
3. schmalleibig stark buchtkernig,

so haben wir als Unter- und Zwischentypen

zwischen 1 und 2: rundkernig mittelbreitleibig (1a),
„ 1 „ 3: schmalleibig leicht kernbuchtig (1b),
„ 2 „ 3: breitleibig wenig kernbuchtig (2b),
hinter 3: stark buchtkernig und stark breitleibig (3b).

Hieraus würde folgen, daß man nicht so streng sagen darf, daß die ontogenetische Entwicklung von 1 ausgehend in 2 Richtungen verläuft, entweder zu 2 oder zu 3, je nachdem nur der Kern oder das Cytoplasma wächst; vielmehr ist diese Anschauung dahin zu modifizieren, daß die Entwicklung von 1 ausgehend in einseitiger, gradaus gerichteter Progression dem Typ 3b hinter 3 zustrebt (starke Kernbuchtung und starke Plasmazunahme), und daß sämtliche andere Stadien nur interferierende Zwischenstadien auf dieser Entwicklungsprogression sind, je nachdem zufällig mehr das Plasma oder mehr der Kern bei der Entwicklung zur Erreichung dieses Zieles ein wenig vorauseilt oder zurückbleibt.

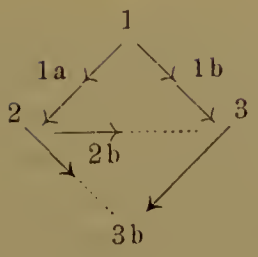

In einer direkten Entwicklung vom Ausgangspunkt 1 zum letzten Endpunkt der Entwicklung 3b wäre 2b gewissermaßen das direkte Zwischenstadium.

Bei dem Ineinanderfließen der Übergangsformen, namentlich hinsichtlich der relativen Cytoplasmabreite, ist es oft schwer zu sagen, wo eine relative Schmalheit des Plasma aufhört und relative Breitenzunahme (Kernabnahme) angefangen hat, die absolute größere Breite also angefangen hat.

Besser wie die Etappen in der bloßen relativen gegenseitigen Größenzunahme von Kern und Cytoplasma kann daher die äußere Form des Kerns in seiner Entwicklung zur Polymorphose als Markstein der cytogenetischen Entwicklung herhalten; denn entweder ist der Kern streng rund, oder er ist es nicht mehr und dann mehr oder weniger polymorph.

Es würden also den karyosphärischen Typen 1, 2 und 1a der Rundkernigkeit gegenüberstehen die karyolobischen Typen 3, 1b, 2b und 3b der Buchtkernigkeit. Hierzu ist zu bemerken, daß streng genommen absolute Rundkernigkeit eigentlich auch nur im Moment des Entwicklungsausgangs in Typ 1 vorliegt, und daß alle weiteren Zwischenglieder in der Entwicklung zu 3 resp. 3b auch schon meist mehr oder weniger vorhandenen Labilität der Kernkontur, m. a. W. Buchtkernigkeit aufziehen.

Was Auffassung der buchtkernigen Zellen als gealterter Zellen schlechtweg, namentlich im Hinblick auf Habitus 3 angeht, so geht aus den obigen Ausführungen das Unberechtigte dieser Deutung zur Genüge klar hervor; denn auch Habitus 2 ist relativ gealtert, 3 nicht eigentlich älter als 2, und überhaupt nicht alt im Sinne der katabiotischen Degeneration. Indes ist doch zu bemerken, daß aus dem Zustand der Kernbuchtung oder Polymorphose und innerhalb desselben in der Tat jedenfalls auch der Zustand der degenerativen Katabiose hervorgeht, der in der karyorrhektischen Kernzerreißung zu wirklicher Polynuclearität mit immer höherer Zahl von Segmenten bzw. Fragmenten besteht, wie wir ihn bei Eiterzellen etc. finden, daß mithin dieses nur ein noch höheres und weiteres Stadium der Polymorphose darstellt; es ist dies allerdings mehr ein Zerfall des Kernstabes in einzelne Teile (eigentliche Karyorrhexis findet sich nur an runden jugendlichen Erythroblastenkernen, die regellos zu Fragmenten zersprengt werden), doch ist diese degenerative Katabiose auf jeden Fall nur eine graduell weitere regressive Progression des

Habitus 3, findet sich nicht bei 1 und 2. Auf jeden Fall findet man zwischen 1 und 2 und 1 und 3 die mannigfaltigsten Übergänge.

Zu unterscheiden von dem degenerativen Kernzerfall der polynucleären granulierten, besonders der neutrophil granulierten Leukocyten, sind die degenerativen Kernzerklüftungen der lymphoiden Zellformen, besonders der großen (aber auch kleinen) Lymphocyten. Bei den polynucleären Leukocyten, fanden wir, bestand die degenerative Karyorrhexis darin, daß die verbindenden Kernbrücken zwischen den einzelnen Kernsegmenten zerrissen, und daß so gleichzeitig eine besonders hohe abnorme Anzahl von Kernfragmenten sich bildet (Tafel XI/XII, Fig. 71).

Demgegenüber kommt es bei den großlymphocytären Lymphoidocyten, anstatt zu einfacher Kerneinkerbung an Einer Seite des Kerns, zu pluripolaren Lappungen, die anfangs nur in pluripolaren flachen Eintreibungen (Prot. 36, Fig. 22), später in pluripolaren tiefen Einkerbungen bestehen, und die dann zu den bizarren multilobären leukocytoiden Kernfiguren der Riederformen führen (Prot. 36, Fig. 23; Prot. 36, Fig. 6, 11).

Das Wesen des Pathologischen hierbei ist die Kerneinkerbung an mehreren Seiten, während sie in der Norm nur an Einer Seite statthat. Findet sie bloß an zwei Seiten statt, so kommt es oftmals zu semmel-, sanduhr- und biskuitförmigen Einschnürungen des Lymphocytenkerns (wie sich solches ähnlich in Gestalt der Hantelform unter stärkerer Ausziehung der Kernsegmentcopula bei Normoblasten und eosinophilen Leukocyten findet), ja sogar oftmals zu völliger amitotischer Zerschnürung des Kerns in zwei absolut getrennte Segmente (Vorstadien davon siehe Prot. 12, Fig. 16 und 50; Prot. 14, Fig. 17).

Solche „vielkernigen“ oder wenigstens mehrkernigen mononucleären Elemente finden sich schon normalerweise im Blut gewisser Saurier (Kaiman).

Während die hypernome Verschiebung der Kernreife nach rechts, die polylobäre Überreife der polynucleären Leukocyten mit entsprechender Kernzerreißung, besonders bei schweren septisch-anämischen Erkrankungen statthat, findet sich die eingeleitete oder ausgeführte amitotische oligolobäre Kernzerschnürung in zwei Segmente der eosinophilen Leukocyten, Normoblasten, und die oligolobäre und polylobäre Kernzerklüftung der kleinen und großen lymphoiden und myeloiden Lymphocyten zu den sogen. Riederformen besonders metaplastisch-myelophthisisch-anämischen Prozessen des Knochenmarks, bei medullärer Pseudoleukämie und akuter Leukämie.

Auch Typus 3 der ontogenetischen Alterung kommt, wie wir sahen, in zwei Untertypen vor, in dem der polymorphe Kern bald in schmalem Leib (3), bald in breitem Leib (3b) liegt. Doch ist es wohl nicht richtig, 3 nur aus 1, 3b nur aus 2 abzuleiten, vielmehr sind beides nur verschiedene Modifikationen desselben einen buchtkernigen Zustandes: es zeigt sich nämlich, daß der Typ 3 mehr bei amblychromatischen, der

Typ 3b bei trachychromatischen Zellen prävaliert, daß also 3 und 3b nicht stets sukzessiv verschiedenen Stadien der ontogenetischen Entwicklung entsprechen, verschieden weit fortgeschrittene Phasen desselben Stadiums sind, sondern daß sie öfters artspezifisch sind für den verschiedenen phylogenetischen Reifungszustandder jeweilig alternden Zellen, so zwar, daß 3 oft und gelegentlich der einzige Repräsentant der Alterspolymorphose bei gewissen amblychromatischen Zellarten ist, der auch nicht in 3b übergeht, während bei höheren Arten statt dessen oder außer diesem Status 3 und aus ihm sich bildend noch 3b vorkommt. Es überholen nämlich die trachychromatischen Arten und Generationen die tieferen amblychromatischen in ihren Polymorphosen (biogenetisches Grundgesetz).

Während so und auch sonst (eosinophile neutrophile Polymorphose) Typ 3 in seinen Einzelheiten je nach der Zellart spezifisch differiert, sind der Typ 1 und 2 als niedere Entwicklungstypen bei allen Zellarten völlig gleich; eine besondere spezifische Ausbildung für die einzelnen Zellarten zeigt sich erst, wenn die Zelle in den Typ 3 übergeht. Allein die funktionelle Reife zeigt, je nach der spezifischen Zellart, eine ihr allein eigne spezifische Eigentümlichkeit des polymorphkernigen Typ 3.

In erster Linie besteht hier nun eine Differenz in der Polymorphosebildung zwischen amblychromatischen und trachychromatischen Zellgenerationen, wobei allerdings die Polymorphose bei den verschiedenen amblychromatischen Arten und Entwicklungsreihen wieder qualitativ und auch in Einzelheiten völlig gleichartig, ohne artspezifische Differenzen verläuft, und nur durch die innere Chromatinanordnung des Kerns differiert.

Bei amblychromatischen Zellen ist im Zustand der Polymorphose nämlich meist ein großer plumper, dilobärer bohnen- (Myelocyten) oder polylobärer zwerchsackförmiger (Lympholeukocyten, Riedersche Lymphocyten) Kern vorhanden, der eben normalerweise zur dilobären Zweilappung, bei den pathologischen Riederzellen aber mehr zur Dreilappung tendiert, über diese aber kaum je hinausgeht. Es kommt dieser Zustand der normalen amblychromatischen Polymorphose zustande durch unilokuläre, der der pathologischen trilobären und polylobären Polymorphose durch bipolare passive Invagination des Bläschenkerns durch die aktiv vordringende Sphäre, oder durch aktive Retraktion des wachsenden Kerns vor der ebenfalls wachsenden Sphäre.

Bei trachychromatischen Zellen dagegen findet sich ein ein- (U- oder hufeisenförmig) oder mehrfach (W- oder Sförmig) gekrümmter schmaler Kernstab, der event. je nach der spezifischen Zellart in spezifischer artcharakeristischer Weise in der Segmentierung differiert, entweder an zwei (eosinophilen) oder 3 (neutrophilen) oder mehr Stellen zu fädigen Brücken ausgezogen ist, wobei die entstehenden auseinanderrückenden Kernsegmente kugelig (eosinophile) oder länglich elliptisch (neutrophile) sich verhalten; oder aber es verläuft die Polymorphose bei anderen Zellen so, daß der

trachychromatische runde Kugelkern innerhalb des schmalen Leibes unilokulär kaffeebohnenförmig (Lymphocyten) oder multipolar blattförmig (Mastzellen) eingekerbt wird. Während die oben geschilderte Polymorphose in amblychromatischen Zellarten stets nur am großen Kern des schmalleibigen Stadium 1 einsetzt, findet sich der Beginn der Polymorphose bei trachychromatischen Zellen meist am runden kleinen Kern des endothelioiden Stadium 2. Wenigstens ist es so bei granulierten α- und ε-Leukocyten. Bei kleinen Lymphocyten und desgl. bei den ihnen nahestehenden Mastzellen setzt die Polymorphose meist im Stadium 1 ein. Bei amblychromatischen Zellen nur Einbuchtung der großen amblychromatischen Bläschenkerne, sowohl bei lymphoiden Lymphoidocyten und Lympholeukocyten, wie bei Granulomyelocyten. Bei trachychromatischen Zellen hingegen entweder Einkerbung des relativ großen trachychromatischen Kugelkerns im schmalleibigen Stadium 1 (Lymphocyten, Mastzellen), oder Streckung und Schlängelung am kleinen Kugelkern zum Kernstabe im breitleibigen Stadium 2 (so bei granulocytären α- und ε-Leukocyten).

Zusammengefaßt ergäbe sich also:

Bei Lympholeukocyten, Großlymphocyten und Myelocyten findet normalerweise unilokuläre Invagination des großen Bläschenkerns im Stadium 1 der Zelle statt. Bei Großlymphocyten findet ganz flache Eintreibung oder tiefe scharfe kaffeebohnenförmige Einkerbung statt (Prot. 12, Fig. 17; Prot. 20, Fig. 3), bei Myelocyten und Lympholeukocyten sinuöse Invagination, die bei Myelocyten nur zu dilobären Bohnen- und Nierenformen, bei Lympholeukocyten infolge der hohen Flexibilität und Plastizität des Kerns zu variabelen trilobären Zwerch- und Dudelsackfiguren führt. (Taf. XI/XII, Fig. 39 und Fig. 16; Prot. 7, Fig. 12.)

Pathologischerweise finden sich bei Großlymphocyten dilokuläre und multilokuläre flache Eintreibungen oder tiefe Einkerbungen; die dilokularen tiefen Eintreibungen führen zu amitotischen biskuitförmigen Figuren, die polylokulären flachen Eintreibungen zu Kleeblatt- oder Kartenkarreau-Figuren, die polynucleären tiefen Eintreibungen zu den bizarren typischen Riederformen.

Bei den trachychromatischen Lymphocyten und Mastzellen findet die Polymorphose im Zustand der großen Kernplasmarelation statt. Schon darin zeigen die Mastzellen des normalen Blutes ihre Verwandtschaft zu den Lymphocyten, verhalten sich gewissermaßen wie gekörnte Lymphocyten, daß sie im normalen Blut einen sehr schmalen gekörnten Plasmaleib um großen, wenn allerdings auch gekerbten, Kern führen. Sie weisen gewissermaßen lymphocytiformen Habitus auf, und unterscheiden sich von sonstigen gekörnten polynucleären Leukocyten dadurch, daß letztere breiten voluminösen mit zahlreichen Körnchen angefüllten Leib und relativ reduzierte Kernmasse führen, während die Mastzellen einen nur schmalen gekörnten Leib um relativ großen Bläschenkern besitzen.

Während die neutrophilen und eosinophilen Leukocyten die geschilderten typischen Polymorphosen am kleinen Kugel- oder Stabkern bei kleiner Kernplasmarelation durchmachen, wobei sich der Kugelkern zum Kernstab streckt und auszieht, setzt bei Lymphocyten und Mastzellen die Polymorphose bei amblychromatischen Formen schon bei großer Kernplasmarelation ein; während sie bei den Lymphocyten aber unilokulär statthat, zu kaffeebohnenförmigen Einkerbungen führt, ist sie bei den Mastzellen des normalen Blutes multilokulär und führt zu weinblattförmigen Figuren. Diese multilokuläre Einkerbung ist gewissermaßen ein Analogon zu der der großen Riederzellen (mastgekörnte Riederzellen), nur daß bei Riederzellen mehr breitleibige leukocytoide Gebilde mit reduzierterer Kernmasse resultieren, während die Mastzellen bei der Polymorphose schmalleibig bleiben. Diese polylokuläre und polylobäre Blattform ist zu unterscheiden von der bei karyorrhektischen Kernwandsprossungen resultierenden Rosettenform, der Normoblasten. Im letzten Falle Ausstülpungen der Kernkontur über das Niveau der Kernmembran hinaus, was bei keiner Leukocytenform vorkommt; in unserm Falle Einstülpung der Kernmembran von außen her in zentripetaler Richtung.

Ring-, Loch- und Trichterkerne, wie ich sie als Form der normalen Polymorphose bei Rattenleukocyten beschrieben habe, kommen beim Menschen nicht vor.

Der schließlich sogen. polynucleäre Zustand der eigentlichen trachychromatischen neutrophilen und eosinophilen Zellen kommt nun im einzelnen so zustande, daß der relativ kleine runde trachychromatische Kugelkern sich streckt, alsdann krümmt, schlängelt, und schließlich fädig auszieht.

Solange der Kernstab nur U- und hufeisenförmig gekrümmt und geschlängelt ist, besteht das Stadium der Metamyelocyten. Diese sind somit Zwischenstufen zwischen ein- bzw. rundkernigen Mikromyelocyten und polynucleären Leukocyten. Diese bloße Krümmung bzw. Schlängelung des trachychromatischen Kernstabes ist somit das Analogon und Äquivalent der bohnenförmigen Buchtung des amblychromatischen Bläschenkerns bei den phylogenetisch tieferen Vorarten. Die amblychromatische Kernbuchtung und die Schlängelung des trachychromatischen Kernstabes bezeichnet man deshalb gleichmäßig als einfache Polymorphose, und bezeichnet so beschaffene ältere gelapptkernige Zellformen in gleicher Weise als polymorphkernige oder buchtkernige. Dieses Stadium wird speziell bei den höchst entwickelten trachychromatischen Myeloidzellen noch überholt und übertreffen im Stadium die Kernsegmentierung, wodurch dann erst diese Zellen zu den eigentlichen sogenannten polynucleären Leukocyten werden. Der Kernzustand der sog. Polynuclearität ist der höchst erreichte Ausdruck der bloßen Altersdifferenzierung, der sich als solcher nur bei granulierten Myeloidzellen findet. Sie durchlaufen den Zustand der bloßen Polymor-

phose, um dann noch bis zur Polynuclearität vorzuschreiten. Die niederen Zellarten, die amblychromatische Myelocytenmuttergeneration und sämtliche Lymphoidzellen, die Lymphoidocyten, Lympholeukocyten und Lymphocyten bringen es bloß bis zur karyolobischen Buchtkernigkeit oder einfachen karyolobären Kernpolymorphose.

Der Vorgang der Polymorphose bei den Granuloleukocyten ist also ein komplizierterer als bei den lymphoiden Agranulocyten und läßt eine größere Anzahl von Stadien des Prozesses und morphologischen Zustands- bzw. Übergangstypen unterscheiden und herausheben. Außer der einfachen polymorphen Buchtkernigkeit, welche sich auch bei den übrigen lymphoiden Zellformen findet, und die hier die Typen der buchtkernigen Myelocyten und polymorphkernigen Metamyelocyten hervorbringt, kommt noch das für diese Zellarten spezifische Stadium der Polynuclearität als Endglied der polymorphen Kernentwicklung hinzu. Bei der größeren Mannigfaltigkeit der polymorphen Kernformen rechtfertigt sich auch die detailliertere Namengebung für die einzelnen ontogenetischen Altersstadien der Granuloleukocyten und namentlich bei der Arnethschen Methode der qualitativen Analyse des neutrophilen Blutbildes ist es absolut nötig, die jüngeren bloß polymorphkernigen Metamyelocyten von den reifen eigentlich sogen. polynucleären Leukocyten zu unterscheiden.

Es besteht somit einmal qualitative Differenzierung gegenüber der amblychromatischen Polymorphose, und zweitens quantitative Differenzierungen der einzelnen trachychromatischen Arten untereinander.

Jedenfalls überholen die polynucleären Segmentierungen trachychromatischer Leukocyten die Polymorphosen der Amblychromatischen; letztere führen nur unter embryonalen oder pathologischen Zuständen, bei überstürzter maturatio praecox in Form der sogen. Riederschen Lymphocyten zu ähnlich weit vorgeschrittenen Polymorphosen: Ontogenetische Kernüberreife bei zellplasmatischer artlicher Unreife, welch erstere über die determinierte artliche Grenze hinausgeht; eine tiefer stehende Zellart antizipiert die ontogenetische Polymorphose höherer Arten.

Dagegen bedeutet eine etwa fünffache Segmentierung neutrophiler Leukocyten bei Verschiebung des Blutbildes nach rechts eine nur quantitative ontogenetische einseitige Überreife des Kerns. Der Kern wächst und reift in der ihm artlich spezifisch zukommenden Weise lediglich quantitativ über das übliche Maß hinaus, aber nicht atypisch heterolog. Die Riederschen Großlymphocyten sind gealterte, aber gleichzeitig pathologisch atypisch gealterte Lymphoidocyten. Für gewöhnlich differenziert sich der junge Lymphoidocyt sofort in höhere Arten, statt innerhalb der Art als solcher zu altern. Pathologischerweise (akute Leukämie), bei überstürzter cytoplastischer Reizung, aber erhält er sich als solcher,

indem er sich mitotisch teilt (verjüngt und vermehrt), oder durch Kerneinkerbung altert, und so seine Art stationär konserviert, und als bloße generative Keimzelle und Wucherzelle sich betätigt, anstatt sich sofort metaplastisch in höhere Arten zu differenzieren. (Ähnlich die entdifferenzierende Vermehrung, Alterung und Erhaltung der Megaloblasten bei regenerativen schweren Anämien.) Der Riedersche Lymphoidocyt ist nun außerdem noch eine atypisch gealterte Zellform (pluripolare leukocytoide Kernpolymorphose), welche die Polymorphose höher stehender lymphoider Leukocyten und granulierter Myeloleukocyten antezipiert und nachahmt.

Es besteht somit das Wesen der ontogenetischen Alterung, kenntlich rein äußerlich an dem besonderen morphologischen Habitus, in den einzelnen Zellarten in einem bestimmten Raumwechsel des artlich wie auch immer beschaffenen Kerns. Bei einer gegebenen spezifischen artlichen Chromatinanordnung und einer bestimmten phylogenetischen Nucleinarmut oder Menge, einhergehend mit entsprechender paralleler Karyoplastinunreife oder Reife, dokumentiert sich die progrediente ontogenetische Altersreifung außer durch die Formumwandlung des Kerns nur durch die relative Nucleinzunahme (Verdichtung und Verkleinerung des Kerns) infolge Karyoplastinabnahme.

Immerhin behaupten wir, daß der eben geschilderte, in seinen Einzelheiten je nach der Kernart spezifisch differierende Vorgang der Zellalterung mit seinen drei Hauptetappen und morphologischen Typen in prinzipiell gleicher morphologischer Weise und in prinzipiell gleichen morphologischen Formen sich findet und abspielt bei allen farblosen Parenchymzellen des cytoplastischen Gewebes, bei lymphoiden und granulierten Zellen, bei den amblychromatischen wie trachychromatischen Generationen. Typus 1 und 2 ist überhaupt bei allen Zellarten auch im Détail der gleiche. Allein der Typus 3 ist es, bei dem, je nach der Zellart, spezifische Detaildifferenzen herrschen.

Im Zusammenhang dargestellt stellt sich die artliche Verschiedenheit der Kernpolymorphosen folgendermaßen dar: Bei makrolymphocytären amblychromatischen Lymphoidocyten und trachychromatischen Lymphocyten findet gewöhnlich bloße unilokuläre Einkerbung des Rundkerns statt zur Kaffeebohnen- oder Semmelform (Prot. 20, Fig. 3; Prot. 15, Fig. 5; Prot. 11, Fig. 25). Bei der pathologischen Weiterbildung der makrolymphocytären Lymphoidocyten zu leukocytoiden Riederzellen findet pluripolare Einkerbung des Kerns statt (s. u. Prot. 36, Fig. 22, 23; Prot. 37, Fig. 5, 6, 11). Hierbei kommt es oft zu so tiefen Einkerbungen (Prot. 12, Fig. 17, 30; Prot. 14, Fig. 17), daß oft direkte amitotische Kernteilungen resultieren; ähnliches findet man normalerweise bei den großen mononucleären lymphoiden Leukocyten gewisser Saurier (Kaiman), deren mononucleäre Leukocyten stets polynucleär im eigentlichen Sinne sind. Wie die einkerbende Zerklüftung des Kerns, so kann auch die zuziehende

Segmentierung zur karyorrhektischen Polynuclearität führen (s. Tafel XI, XII, Fig. 45 und 71); auch bei Megakaryocyten [bei Langhansschen Riesenzellen, Polykaryocyten und Plasmazellen führt die Kernamitose ohne Plasmateilung zur Polynuclearität].

Ähnliche pluripolare aber weniger tief zerklüftende Einkerbungen machen die Mastzellen bei ihrem Übergang in die Alterskernpolymorphose durch. Tafel VII, Fig. 30—32.

Die lymphoiden Leukocyten stehen in ihrer Polymorphose etwa in der Mitte zwischen Myelocyten und Riederlymphoidocyten.

Die Polymorphose ihrer „Übergangszellen" ist variabler als die der Myelocyten, nicht nur dilobär bohnenförmig oder nierenförmig wie bei diesen, sondern auch trilobär zwerchsackförmig (Prot. 1, Fig. 5, 6; Prot. 2, Fig. 7; Prot. 3, Fig. 7; Prot. 6, Fig. 4; Prot. 7, Fig. 8; Prot. 10, Fig. 11, 12). Gleichzeitig ist der äußere Kernumriß weicher, unregelmäßiger labiler einmal wie der der Lymphoidocyten (Prot. 13, Fig. 3—5) und Riederzellen, dann aber auch wie der der Myelocyten (Prot. 15/16, Fig. 15—17 und 39—50).

Bei den Granulocyten haben wir die Polymorphose bei der phylogenetisch tieferen amblychromatischen Unterart der Großen Promyelocyten zu unterscheiden von der der phylogenetisch höheren Unterart der trachychromatischen Mikromyeloleukocyten. Wir hörten, daß diese letztere Art in ihrer Polymorphose gewissermaßen die Stadien der tieferen amblychromatischen Art kurz wiederholt und durchläuft, aber sie noch in der Form der Polynuclearität überholt. Bis zu dieser Form gelangt die tiefere amblychromatische Art nicht. Die letztere erleidet nur einfach bohnenförmige Invagination (Einbuchtung) und dilobäre Lappung ihres Bläschenkerns (Prot. 15/16, Fig. 30). Man muß diese „Einbuchtung" unterscheiden von der oberflächlichen „Anbuchtung" (flachen Einbeulung) und der tieferen „Einkerbung" der Lymphocytenkerne. Prot. 11, Fig. 23 u. 25.

Der trachychromatische Kugelkern der Myelocytentochtergeneration (Prot. 15/16, Fig. 34 u. 35) wird nicht eingekerbt wie der ähnliche Kern der Lymphocyten, sondern streckt sich zum trachychromatischen Kernstab und buchtet und schlängelt sich hufeisen- und wurstförmig zum Stadium des Metamyelocyten. Prot. 15/16, Fig. 68, 58, 60, 61, 63, 64.

Dann erst erfolgt an verschiedenen Stellen Ausziehung dieser gebogenen Kernschleife in Fadenbrücken. Prot. 15/16, Fig. 69, 70, 79. Bei den eosinophilen polynucleären Leukocyten prävaliert die Disegmentierung (Prot. 10, Fig. 29), bei den Neutrophilen die Dreiteilung. Doch gibt es natürlich auch zwei- und mehrgeteilte Neutrophile sowie drei segmentierte Eosinophile. Prot. 15/16, Fig. 78; Prot. 11, Fig. 30; Prot. 10, Fig. 27; Prot. 3, Fig. 24.

Während Arneth nach der von uns entwickelten Verhaltung durchaus im Recht ist, die Metamyelocyten als spätere Bildungen zu deuten gegenüber den einfachkernigen amblychromatischen Myelocyten, andrerseits die

Metamyelocyten als jünger unreifer und weiter links stehend zu erachten als die polynucleären Leukocyten, kommt er im übrigen durch die zu einseitige Durchführung seines Schema in Konflikt mit den Tatsachen. Man kann und darf eben nicht auf Ein bloßes Symptom der Kernsegmentzahl hin die Zellen genetisch klassifizieren, sondern muß auch die sonstigen Symptome und Charakteristica berücksichtigen. So sind dreifach invaginierte Promyelocyten doch jünger und mehr links stehend als bloße hufeisenförmige dilobäre Metamyelocyten, und ebenso sind kugelkernige Myelocytentochterzellen höher entwickelt als trilobäre Promyelocyten (cfr. Prot. 15/16, Fig. 30 und 35). Vollends unstatthaft scheint es, innerhalb der einmal durch Segmentierung polynucleär gewordene Zellen die drei- und mehr segmentierten für älter zu erklären als die zweisegmentierten.

Hier bei den bereits durch fädige Ausziehung segmentierten polynucleär gewordenen Zellen ist es absolut noch nicht erwiesen, daß die Zahl der Segmentierungen mit dem Alter sukzessiv fortschreitet, also ein im Kern trisegmentierte Zelle älter als eine disegmentierte ist. Wir dürfen daher nur annehmen, daß die polynucleär segmentierten Zellen älter als die nicht segmentierten, nur kerngebuchteten Myelocyten, und daß die karyorrhektischen vielkernigen Zellen älter als die sog. polynucleären segmentiertkernigen sind. Denn es scheint von äußeren Zufälligkeiten abzuhängen, ob ein Metamyelocytenkern an einer oder mehreren Stellen zur Polynuclearität ausgezogen und segmentiert wird. D. h. die pluripolare Segmentation erfolgt vermutlich oder möglicherweise simultan, nicht sukzessiv; es wird der Kern nicht erst disegmentiert und später tri- und polysegmentiert. Demnach geht es nicht an, die dreifach segmentierten Kerne für älter, als die bloß zweifach segmentierten zu halten. Fest steht wohl nur, daß die polynucleäre Segmentierung als solche überhaupt älter, reifer ist und „mehr rechts“ steht, als die bloße hufeisenförmige oder schleifenförmige Schlängelung der Metamyelocyten; auch hier sind die L-, T- und W-Formen meist älter als die S- und U-(Hufeisen)Formen; ebenso sind bei den polynucleären segmentiertkernigen Zellen die disegmentierten an Alter koordiniert und äquivalent den tri- und plurisegmentierten. Speziell darf man die normalerweise trisegmentierten neutrophilen Leukocyten nicht für älter halten als die normalerweise disegmentierten eosinophilen Leukocyten.

Soviel über die verschiedenen Formen und Bildungen des ontogenetischen Alterstyp 3 der Kernpolymorphose.

Was nun die einzelnen morphologischen Typen anbetrifft, so prävaliert der Typus 1 bei den Lymphocyten, besonders den kleinen [lymphocytischer Habitus];

„ „ 2 „ lymphoiden Leukocyten [lympholeukocytischer oder endothelioider Habitus];

der Typus 3 bei den granuliert leukocytären Zellen [granulo-leukocytischer Habitus].

D. h. es kommen natürlich hier bei den genannten Zellarten auch die anderen Typen vor, aber sie machen sich weniger auffällig, treten vor den besonders hervorgehobenen Typen mehr zurück und gelangen nicht so häufig wie die prävalierenden Typen in die Erscheinung. Dieses Prävalieren war die Ursache, weshalb die wissenschaftlich-unitarische Richtung die Lymphocyten überhaupt als die ontogenetischen Jugendstadien der anderen Zellen auffaßte, alle Leukocyten nur als Altersstufen Einer leukocytären Zellart deutete, so, daß die Lymphocyten über das Zwischenstadium der Lympholeukocyten zu Granuloleukocyten würden (Grawitz). Der Umstand, daß besagte Typen aber in den einzelnen Arten nur prävalieren, und daß neben ihnen mit gleichen Artmerkmalen auch die anderen Alterstypen sich finden, bewog uns, gegenüber dieser unitarischen Theorie von Grawitz die verschiedenen Leukocytentypen nicht als ontogenetische Entwicklungsstufen Einer Art aufzufassen, sondern vielmehr mehrere Arten im Sinne Ehrlichs anzunehmen und die von uns in ihrer Artlichkeit begründeten verschiedenen Einzelarten innerhalb der Gesamtheit der Leukocyten aufzustellen.

Immerhin: die Lymphocyten verharren meist und zeigen sich gewöhnlich nur im Zustand der Jugend oder Teilungsfertigkeit: sie kommen kaum und selten dazu, als Lymphocyten zu altern, weshalb sie von den unitarischen Hämatologen überhaupt für jugendliche unfertige und indifferente Zellen, indirekte oder direkte ontogenetische Vorstufen der anderen Zellen gehalten werden. Wir haben oben des einzelnen auseinandergesetzt, daß eine solche Anschauung der Begründung entbehrt; daß die Lymphocyten ihre eigne leukocytoide Altersstufe besitzen, daß also allerhöchstens von Vorarten oder tiefer differenzierten Arten die Rede sein könnte.

Die Lympholeukocyten streben in einer für sie charakteristischen Weise alsbald dem endothelioid-leukocytoidem Zustand zu und gehen nur selten über diesen hinaus, während die Granuloleukocyten schnellstens das polynucleäre Endstadium der Zellentwicklung zu erreichen streben.

So wächst bei den Lymphocyten in der auch bei ihnen stattfindenden Alterung das Plasma gemäß der Besonderheit ihrer Art im ganzen nur wenig, daher Typ 2 nicht sehr ausgeprägt sein kann; aber es wächst doch und Typ 2 ist prinzipiell anzutreffen. Desgleichen trifft man auch 3 hier, wenn auch nur als eine einfache wenig tiefe Einkerbung, gewissermaßen wie am Anfang einer amitotischen Teilung (leukocytoide Lymphocyten). D. h. die Lymphocyten wahren auch in ihrer Alterungspolymorphose ziemlich streng und konstant ihren lymphocytiformen Habitus und ihren streng rundlich konturierten Kerncharakter.

Typ 2 findet man besonders bei lymphoiden Leukocyten vor, Typ 3 hier bei den sog. Übergangszellen nur in Form einer plumpen einfach-

kernigen amblychromatischen Polymorphose. Der kernsaftreiche Kern buchtet sich nur mehr oder weniger an einer oder mehreren Stellen ein, ohne ja das höchste Ausbildungsstadium der ontogenetischen Polymorphose, das der sog. Polynuclearität zu erreichen.

Typ 3 in seiner höchsten Ausbildung findet man dagegen, im Gegensatz zu den lymphoiden Zellen, die es normalerweise nicht erreichen (nur pathologisch als Riederzellen), bei den granulierten myeloiden polynucleären Leukocyten; sie überholen hierin in ihrer ontogenetischen Entwicklung alle die phylogenetisch tieferen Zellen. Die Polymorphose der granulierten Leukocyten überholt die der tiefer stehenden lymphoiden Leukocyten gemäß der Lehre des biogenetischen Grundgesetzes. Hier wird im Jugendzustand 1 der an achromatischer Substanz arme, also relativ chromatinreiche trachychromatische Kern zu einem Stabe gestreckt und krümmt sich und schlängelt sich als solcher, sich zugleich an verschiedenen Stellen zu fädigen Brücken und Segmenten ausziehend [1]).

Auch in dieser Beziehung stehen wieder die lymphoiden Leukocyten zwischen den sich am wenigsten in ihrer ontogenetischen Ausbildung verändernden vom Ausgangspunkt der Entwicklung entfernenden, meist nur rundkernigen schmalleibigen Lymphocyten, und den weitest entwickelten eigentlichen, zumeist äußerst stark polymorphkernigen Leukocyten. Die verschiedenartige, spezifisch besondere chemotaktische Reizbarkeit trennt aber die Splenocyten und Übergangszellen (Lympholeukocyten) artlich sowohl von den ihnen dem Plasmacharakter nach verwandten Lymphocyten und Großen Lymphoidocyten, wie auch von den ihm plasmatisch verschiedenen Granuloleukocyten ab.

Der Umstand, daß die Polymorphose des Kerns sich bei phylogenetisch tieferen amblychromatischen (Lympholeukocyten) und höheren trachychromatischen Zellen (Myeloleukocyten) in spezifisch differenter

---

1) Es scheint, daß die Polysegmentierung der polynucleären Leukocyten eine simultane ist, ebenso wie die pluripolare Einbuchtung oder Einkerbung der amblychromatischen und lymphocytoiden Zellen; es existiert keine Beobachtung, welche nötigt, anzunehmen, daß die pluripolare Einkerbung der Riederschen Lymphocyten oder die gelegentliche pluripolare Einbuchtung der Lympholeukocytenkerne, oder die plurilobäre Segmentierung der Leukocyten sukzedan mit fortlaufendem Alter zunimmt. Dann müßte man ja auch annehmen, daß die meist trisegmentierten Neutrophilen älter seien als die meist nur disegmentierten Eosinophilen. Ich kann daher in diesem schematischen Ausbau und in dieser einseitigen Handhabung seiner Lehre, die ich in ihren Grundprinzipien sonst anerkenne, Arneth nicht folgen.

Es handelt sich normalerweise auch hier um artspezifische Prädestinationen und Differenzierungen, die nur pathologisch bei überstürzter Reifung und Verschiebung des Blutbildes nach rechts graduelle Verschiebungen erleiden; d. h. es kommt dann wohl auch zu mehreren oder tieferen Fragmentationen (Riedersche Lymphocyten, fünfschlingige Leukocytenkerne), womit aber nicht gesagt ist, daß diese Zellen nun auch ältere, später entstandene sind als die weniger im Kerne polymorphen.

Bei einer rationellen Handhabung der Arnethschen Klassifizierung müßten also auch artliche, nicht nur quantitative Rubrizierungen statthaben.

Weise vollzieht, ließe daran denken, daß sie sich bei ersteren aus Habitus 1, bei letzteren aus Habitus 2 heraus entwickelt.

Wie dem auch sei, jedenfalls nimmt Habitus 3 als Ausdruck der jeweiligen zellartlichen funktionellen aktuellen Betätigung oder potentiellen Betätigungsfähigkeit eine besondere Rolle ein außerhalb oder zwischen den beiden extremen Endstadien der generativen Spannung 1 und der funktionellen Ruhe und Entspannung 2.

Wir nahmen an, daß 2 aus 1 hervorgehe, ließen aber auch die umgekehrte Möglichkeit zu. Demgegenüber scheint der Zustand 3 trotz aller Gegenbehauptungen (Ehrlich, Grawitz, Pollitzer) normalerweise, im Verlauf der normalen anabiotischen und physiologisch regressiven Alterung irreversibel zu sein und weder rückwärts in 1 noch in 2 übergehen zu können. Wie indes kleine Lymphocyten durch Quellung die scheinbare Form großer Lymphocyten annehmen können (Botkin), so kann der Zustand 3 bei granulierten Leukocyten wohl ebenfalls degenerativ, anstatt noch weiter zum karyorrhektischen Zerfall in multiple einzelne Vielkernsegmente voranschreiten, retrograd durch Quellung (Ehrlich) sich zu einem singulären Kugelkern (Pseudomyelocyten) aufblähen.

Auch in diesem Zusammenhang ist wieder zu betonen, daß der ontogenetische und artliche Indifferenz- und Jugendzustand auseinanderzuhalten ist, und daß man lymphoide und lymphocytäre Zellart zu trennen hat von lymphocytoidem Habitus.

Letzterer macht sich, wie wir gesehen, morphologisch kenntlich nur an großer Kernplasmaspannung, d. h. mehr oder weniger streng rundlichem relativ großem Kern in schmalem Leibessaum. Nur dieses sind die Attribute des Jugend- und Indifferenzstadiums cytogenetischer Zellentwicklung, welche sich als solche bei allen Zellarten finden; der lymphoid basophile ungranulierte Art- und Leibescharakter gehört nicht dazu, ist kein Ausdruck ontogenetischer Unreife, ja auch nicht einmal artlicher Unreife, da nur Eine der drei existierenden lymphoiden Zellarten, die der Lymphoidocyten, eine der Metaplasie fähige Vorart ist. Es kompliziert sich diese Vorstellung aber dadurch, daß die artliche Progression und Differenzierung hier meist mit der cytogenetischen interferiert, insofern als die lymphoide Vorart der Lymphoidocyten nur im Zustand der ontogenetischen Jugendlichkeit und Unreife zur metaplastischen Differenzierung zu Myeloleukocyten fähig scheint, und ferner durch die Tatsache, daß der lymphocytiforme Habitus gerade bei den Lymphocyten, also lymphoiden Elementen, prävaliert, mit denen man in der Vorstellung, besonders bei den makrolymphocytären Lymphoidocyten, in artlicher Hinsicht eine gewisse geringfügige Differenzierung oder Indifferenz verbindet.

Wirklich indifferent sind aber nur die multipotenten Großlymphocyten (Lymphoidocyten), aus denen sich außer kleinen Lymphocyten und Lympholeukocyten jedenfalls ja auch Granulomyelocyten bilden. Da somit die Art der Myelocyten aus einer lymphoiden indifferenteren Vorart hervor-

geht, und da der lymphoide Zustand daher bei der phylogenetisch unvollkommeneren amblychromatischen Granuloleukocytenart in Form der promyelocytären Übergangszellen noch restiert — da ferner angeblich auch lienale Lympholeukocyten (Splenocyten) [freilich doch wohl auch nur in ihrer rundkernigen ontogenetischen Jugendlichkeit] bei der sogen. myeloiden (myeloplastischen) Metaplasie der Milz der Granuloplastik und des Übergangs zu Myelocyten fähig sind — so kommt es, daß man außer den oben genannten lymphocytoiden Attributen auch noch den lymphoiden Zustand des Cytoplasma, namentlich in unitarischen Vorstellungen, nicht nur als Ausdruck der besonderen artlichen, sondern inkorrekterweise gelegentlich auch als Ausdruck der allgemeinen Unreife und Indifferenz überhaupt, also auch der ontogenetischen ansieht.

Da die Myelocyten aus lymphoiden (basophilen) Großlymphocyten (Lymphoidocyten) hervorgehen, so hat diese Ansicht ihre scheinbare Berechtigung, obwohl es allerdings auch hier wohl nur das ontogenetische Jugendstadium des Großlymphocyten ist, aus dem sich ein gekörnter Promyelocyt bildet, der erst als solcher weiter altert — nicht aber, daß sich aus dem älteren oder gar buchtkernigen Großlymphocyt der karyolobische Myelocyt bildet. — Dafür aber, daß der Großlymphocyt nicht stets nur als ontogenetisches Jugendstadium der Myelocyten, als Myeloblast der dualistischen Lehre aufzufassen ist, spricht der Umstand, daß es auch rundkernige lymphocytiforme, also junge, aber bereits gekörnte Myelocyten, und andrerseits ältere karyolobische polymorphkernige Großlymphocyten in Gestalt der Riederschen Lymphoidocyten gibt. Wäre die unitarische bzw. extrem dualistische Anschauung richtig, daß der Großlymphocyt nur das ontogenetische Indifferenzstadium der Myelocyten ist, so müßte der ältere schon gekörnte Myelocyt stets als bereits buchtkernig auftreten, leukocytoide Riederzellen bei den Lymphoidocyten aber nie anzutreffen sein.

Oft allerdings ist die Grenze der ontogenetischen und artlichen Indifferenz schwer zu ziehen, was der Streit der Unitarier und Dualisten über die Einheit oder Vielheit der großlymphocytären Zellarten zeigt. Hier sind die Verhältnisse noch nicht geklärt. Ebenso steht es mit der möglichen myeloplastischen, granuloplastischen Potenz der splenocytären Lympholeukocyten, sowie mit der Abtrennung besonderer lymphocytoider Mikromyeloblasten oder granuloplastischer myeloider Mikrolymphocyten von echten nicht weiter differenzierungsfähigen kleinen lymphadenoiden Lymphocyten.

Hier nehmen die Dualisten zwei geweblich, artlich und in ihren funktionellen Schicksalen verschiedene Gebilde an, während die gemäßigt monophyletische Richtung die Nomenklatur nach morphologischen Gesichtspunkten vollzieht und isomorphe Gebilde als artgleich zu Einer Art mit einheitlichen Namen zugehörig erklärt.

Wo bei bestimmter Kernart der lymphoide Zelleibscharakter stationär gewahrt bleibt, liegt eine Zellart vor, d. h. wo verschiedene ontogenetische Altersstadien mit gleichem artlichen lymphoiden Zelleibscharakter angetroffen werden. Wo Übergangsformen von dieser lymphoiden Zellart zu einer höheren Zellart (z. B. in Form von Promyelocyten) angetroffen werden, ist die betr. lymphoide Vorstufe nicht ein ontogenetisches Jugendstadium der höheren Myeloidzelle, sondern eine lymphoide indifferente Vorart. Wo ein nur temporärer lymphoider Artcharakter stets nur in lymphocytoidem ontogenetischem Jugendtyp angetroffen wird und dabei Übergangsformen zu höher artlich differenzierten Zellformen aufweist, nur da liegt ontogenetische Indifferenz oder Unreife vor. Dieses scheint aber nach unseren Beobachtungen in dieser Reinheit nie vorzukommen.

Die unitarische Lehre faßt also alle Leukocytenformen nur als funktionell oder dem ontogenetischen Alter nach verschiedene Glieder Einer Familie auf, wobei sie die Zellen nicht nach dem plasmatischen Verhalten, sondern dem morphologischen Habitus in lymphocytiforme (jugendliche), endothelioide (ältere) und leukocytoide (gealterte) Zellformen einteilt, die teils funktionell gekörnt, teils ungekörnt sind. Der ungekörnte Zustand wird dabei konstant und stets, wo er auch immer auftritt, als Vorstufe eines gekörnten Zustandes aufgefaßt. Voraussetzung für die Richtigkeit dieser Anschauung (Grawitz) wäre, daß bei den lympholeukocytären Zwischenzellen zwischen Lymphocyten und Granulocyten der lymphocytiforme und der reife polynucleäre Zustand, bei den Granuloleukocyten der lymphocytiforme und der endothelioide, bei den Lymphocyten der endothelioide und der leukocytoide Entwicklungszustand fehlte. Wo aber, wie bei den Granulomyelocyten, doch lymphocytiforme und endothelioide Zustände wahrgenommen werden, da wird theoretisch mit einer Interferenz der ontogenetischen und funktionellen Progression operiert, derart, daß nicht erst bei der erreichten Kernpolymorphose Plasmagranulierung auftritt, sondern daß u. U. auch schon vorher im rundkernigen Zustand die plasmatische Funktion der Kernreife vorauseilt. Umgekehrt wären leukocytoide Lymphocyten und Riederzellen hiernach als Hemmungsbildungen zu deuten.

Nach dieser Richtung also, die aus Lymphocyten die Splenocyten und Myeloleukocyten entstehen läßt, steht der eosinophil gekörnte ein- und rundkernige Mikromyelocyt dem kleinen lymphoiden Lymphocyt näher, als dem eosinophilen polynucleären Leukocyt, und der eosinophile polynucleäre Leukocyt dem neutrophilen Leukocyt näher als dem eosinophilen Myelocyt. Diese Richtung unterscheidet die Zellformen nur auf Grund ihres morphologischen Habitus, der als Ausdruck der ontogenetischen Alterung angesehen wird, und sieht in dem verschiedenen plasmatischen Verhalten nur einen verschiedenen Funktionszustand derselben Einen Zellart, nicht aber ein Artmerkmal zur artlichen Einteilung der Zellen. Hiernach altert ein Lymphocyt zum Leukocyt durch Vermittlung

des Splenocyt oder der polymorphkernigen Übergangszelle, wobei also nicht nur, wie wir annehmen, der rundkernige, sondern auch der polymorphkernige lymphoide Entwicklungszustand funktionell granuloplastisch tätig sein kann. Nicht der lymphocytiforme Lymphoidocyt ist Vorstufe des lymphocytiformen Myelocyt, sondern der buchtkernige Splenocyt (die teils gekörnte Übergangszelle) wäre auch Vorstufe des buchtkernigen leukocytoiden Granuloleukocyt.

Diese Theorie vernachlässigt aber völlig die innere Kernstruktur der Zellen, die, wie wir finden, eine artlich charakteristische ist. Der Myelocyt ist nicht einfach ein gekörnter Lymphocyt, sondern hat besondere myelocytäre Chromatinstruktur. Bei bloßem Funktionswechsel findet solche Metakinese nicht statt, und außerdem wäre sie ja reversibel, wofür wir keine Belege finden. Ist eine lymphoide Zelle einmal granuliert geworden und hat ihr Spongioplasma verloren, so kann sie wohl degenerativ die Granula verlieren, doch nun und nimmer mehr sich in eine basophile Lymphoidzelle zurückverwandeln. Ebensowenig werden auch gereifte orthochromatische Erythroblasten degenerativ zu Hbfreien basophilen Hämoblasten, d. h. Vorstufen der Erythroblasten (wie Engel meint).

Gegenüber den verschiedenen anderen unitarischen Ansichten haben wir an der Hand unsrer Tafeln unsern gemäßigt monophyletischen, kombiniert dualistisch-unitarischen Standpunkt, eine monophyletische Grundanschauung mit dem Einschlag der Ehrlichschen Lehre zu begründen, wonach es richtiger ist, in dem lymphoiden oder gekörnten Zustand Artunterschiede zu erblicken, nach denen die Zellen einzuteilen sind, und innerhalb der einzelnen Arten in dem verschiedenen morphologischen Habitus den Ausdruck verschiedener ontogenetischer Altersstadien zu sehen.

Es nimmt daher unsre Komprimißansicht an, daß die Leukocyten zwar mit Ehrlich in verschiedenen Arten einzuteilen sind, die insofern nicht genetisch und histologisch absolut streng getrennt sind, als sie alle aus einer makrolymphoiden Mutterart der Lymphoidocyten hervorgehen, welche sich als Stammzelle in allen hämatopoëtischen Geweben findet, und durch welche auch die verschiedenen hämatopoëtischen Gewebe nicht absolut verschieden, sondern genetisch verwandt sind, so zwar, daß das Lymphadenoidgewebe sich als einseitig differenziertes „Granulationsgewebe“ aus dem mehr vielseitigen embryoiden Myeloidgewebe entwickelt.

Ist aber einmal eine Differenzierung der makrolymphoidocytären Stammzelle zu irgend einer Granulocytenart eingetreten, so ist deren Charakter ein für allemal festgelegt, und sie kann sich artlich weder zurück- noch in eine andere granulierte Art vorwärts weiter verwandeln.

Dabei sehen wir als wirklich plastisch-progressive Plasmadifferenzierungen plasmosome Funktionsträger mit den Unitariern (Arnold) nur das Hb und die eosinophile Körnung an, dagegen die azurophile, γ-mastkörnige und selbst die neutrophile ε-Substanz mit Ehrlich als Folge einer funktionellen nutritiven Sekretion (s. früheres Kapitel), für deren

Ermöglichung aber Vorbedingung ist, eine einseitig artliche Anordnung des Kernchromatins (molekulär-chemische Anordnung des vorartlichen Lymphoidocytenchromatins).

Unklar ist z. Z. für uns bloß noch, ob nicht auch die sonstigen lymphoiden Zellarten der kleinen Lymphocyten und Lympholeukocyten indifferente weiter differenzierungsfähige Zellarten sind.

Wir lehnen also die extrem unitarischen Theorien Grawitz, Arnold ab, ebenso wie die radikal-dualistischen Lehren von Nägeli, Schridde, Helly, K. Ziegler, und vertreten eine Ansicht, die cet. parib. auch Weidreich, Maximow und Türk teilt.

Rekapitulieren wir kurz, so haben wir morphologische Merkmale kennen gelernt für eine Klassifikation der Zellen nach der spezifischen Zellart, der ontogenetischen Entwicklungsreife, und der jeweiligen phylogenetischen Generation, und wir können die Zellen demnach benennen und einteilen auf Grund dieser charakteristischen morphologischen Merkmale

1. als spezifische Zellarten — Artcharakter, gegeben durch die Morphologie der Cytoplasmen;
2. als bestimmte, phylogenetisch verschiedene Generationen — Amblychromasie und Trachychromasie des Kerns;
3. und innerhalb dieser Gruppen, je nach der ontogenetischen Altersentwicklung, auf Grund des morphologischen Habitus, in jugendliche karyosphärische, ältere endothelioide und polymorphkernige (karyolobisch-karyorrhektische) Zellformen.

Die einfachste wissenschaftlichste Art der Benennung würde nun die sein, daß man die eigentliche generelle Bezeichnung (Lymphocyten etc.) nur nach der Zellart, dem Zellplasmacharakter trifft, und daß dann dieser weiter zur näheren individuellen Beschreibung noch gewisse spezifizierende Beiworte beigelegt werden, welche auf die phylogenetische und ontogenetische Entwicklung hinweisen und Bezug nehmen sollen.

Hiernach gäbe es drei (bzw. 4) verschiedene Haupt-Zellarten: Lymphocyten (inkl. Lymphoidocyten), Lympholeukocyten, Granulocyten (neutrophile, eosinophile und basophile), und man könnte hiernach sprechen von z. B. älteren (endotheloiden) trachychromatischen Lymphocyten (= leukocytoider Lymphocyt).

„ „ amblychromatischen Lympholeukocyten.

„ „ „ Granulocyten (= buchtkerniger Myelocyt).

„ trachychromatischen Granulocyten (= polynucleärer oder nur polymorphkerniger Leukocyt).

jüngeren (karyosphärischen) trachychromatischen Granulocyten (= Mikromyelocyt).

Eine solche rationelle Bezeichnung ist aber nicht durchgeführt und wird sich wohl kaum einführen. Wir müssen mit der gegebenen Nomen-

klatur rechnen, deren historische, auf verschiedenen Prinzipien, nicht nach einheitlichen Gesichtspunkten aufgebaute Entwicklung wir oben schon gewürdigt haben.

Hiernach haben schon bloß durch ihre verschiedene phylogenetische Generationsfolge verschiedene, sonst aber artlich im Prinzip gleiche Zellen, verschiedene besondere Bezeichnungen zur Unterscheidung dieser Generationen.

Statt amblychromatischer Lymphocyt sagt man Großlymphocyt als (Lymphoidocyt).

„ trachychromatischer „ „ „ Lymphocyt oder Mikrolymphocyt.

„ amblychromatischer Erythroblast „ „ Megaloblast.

„ trachychromatischer „ „ „ Normoblast.

„ „ Myelocyt „ „ Mikromyelocyt usw.

Es fällt also das phylogenetische Beiwort fort, und es bliebe nur das cytogenetische.

Es haben aber ferner auch noch gewisse morphologische Typen bestimmte Zellarten ihre eignen besonderen eingebürgerten Namen. So benennt man speziell

die polymorphkernigen Lympholeukocyten als Übergangszellen;

die breitleibigen sowie die buchtkernigen, kurz die überhaupt älteren Lymphocyten als leukocytoide Lymphocyten;

die einkernigen Granulocyten als Myelocyten, eigentlich nur die amblychromatischen einfachkernigen, ob sie hierbei rund- oder buchtkernig sind; ungenauer Weise aber auch die rund- und kugelkernigen trachychromatischen Granulocyten. Diese benennt man indes neuerdings besser als Mikromyelocyten oder Myelocytentochterzellen;

die verschiedenen einzelnen ontogenetischen Stadien vollends der trachychromatischen Granulocytenreihe, die buchtkernigen oder polymorphkernigen trachychromatischen Granulocyten bezeichnet man als Metamyelocyten[1]), und von diesen speziell die Formen mit stark ausgezogenen Kernsegmenten als eigentliche oder polynucleäre Leukocyten.

Während also bei den lymphoiden Spongiocyten die Unterbegriffe der Lymphocyten, Lymphoidocyten und Lympholeukocyten (Splenocyten), Plasmazellen, Leukosarkomzellen etc. verschiedene Zellarten bezeichnen, sind bei den Granulocyten die Begriffe Myelocyt, Metamyelocyt und Leukocyt nur Ausdruck für verschiedene ontogenetische Entwicklungszustände inner-

1) Als Promyelocyten bezeichnet man gewisse unreife Granulocyten meist amblychromatischer Natur mit noch vorhandenen Resten von basophilem Spongioplasma im Zelleib; also Zwischenformen zwischen Großlymphocyten (Lymphoidocyten) und Myelocyten.

halb derselben Zellart, und keine äquivalenten Korrelate für Lymphocyt und Splenocyt, d. h. keine Artbegriffe. Es gibt, genau genommen, keine Art der Myelocyten, sondern nur eine Hauptart der Granulocyten, deren einkernige, und zwar besonders nur amblychromatische, Entwicklungsstadien als Myelocyten bezeichnet werden. Allerdings bezeichnet man oft auch die Gesamtheit der amblychromatischen Granulocyten inkl. der älteren buchtkernigen Individuen als Myelocyten im Gegensatz zu den eigentlichen polynucleären Leukocyten der phylogenetisch höheren trachychromatischen myeloidzelligen Granulocytengeneration. Der ein- und einfachkernige junge trachychromatische Myelocyt der phylogenetisch höheren Generationsreihe wird besser nicht als Myelocyt, sondern als Mikromyelocyt (Tochterzelle) bezeichnet.

Die den Lymphocyten und Lymphoidocyten entsprechenden artlichen Gruppierungen der Granulocyten sind hier neutrophilen, eosinophilen und basophil gekörnten Unterarten.

Während wir also bei den verschiedenen lymphoiden Zellen, bei denen die morphologischen Altersveränderungen ja überhaupt nicht so viel Interesse beanspruchen und weniger sich bemerkbar machen, als bei den komplizierter differenzierten Granulocyten, mit den drei von uns geschilderten Altersbezeichnungen völlig auskommen, — sehr selten daß man ältere Lymphocyten als leukocytoide Lymphocyten besonders bezeichnet: auch der Ausdruck der „Übergangszellen“ für ältere Lympholeukocyten ist in der modernen wissenschaftlich rationellen Hämatologie erfreulicherweise im Abnehmen begriffen und nur bei Anhängern und Schülern verflossener Epochen noch im Gebrauch; allenfalls ist für gewisse atypische ältere ausgewachsene große Lymphoidocyten akuter lymphoplastischer und myeloplastischer Leukämien die Sonderbezeichnung der Riederschen Leukosarkomzellen noch gelegentlich zur genaueren Präzisierung bestimmter morphologischer Typen nötig: — hat man auf der Seite der höher differenzierten granulierten und allerdings auch biologisch-funktionell wichtigeren Blutzellen noch eine eingehendere Spezifizierung der Morphologie vorgenommen. Hier werden innerhalb der phylogenetisch verschiedenen Generationen noch gewisse besonders hervorstechende morphologische Typen durch besondere Bezeichnung hervorgehoben, und außer den drei oben gekennzeichneten Hauptttypen und Marksteinen der ontogenetischen Altersentwicklung noch gewisse Unterabteilungen, Zwischen- bzw. Übergangsstadien sowie Weiterentwicklungen der Kernpolymorphose mit besonderen Benennungen belegt.

So spricht man hier noch außer von Myelocyten und Leukocyten von Promyelocyten und Metamyelocyten, so daß hier das das cytogenetische Alter bezeichnende Beiwort ganz fortbleiben kann. Metamyelocyt ist eo ipso ein älterer und zwar polymorphkerniger Granulocyt der trachychromatischen Art. Mit diesem Einen Wort verbindet man ganz

bestimmte Begriffe sowohl hinsichtlich der Zellart sowie auch der Generation und des individuellen Alters.

Es folgt dieses wohl daraus, daß die artlich höher differenzierten Granulocyten auch ihre Ontogenese feiner differenziert ausgebildet haben, während die tieferen [1]) Lymphoidocyten und Spongiocyten auch hier einfachere Verhältnisse darbieten. Die verschiedenen Hauptstadien der Ontogenese liegen bei diesen dichter beieinander, zeigen keine besondere morphologische Zwischenstadien.

Wir haben im Vorstehenden ausgeführt, daß wir und aus welchem Grunde wir schließlich dazu gelangt sind, in den Bezeichnungen Lymphocyt, Splenocyt und Myelocyt nicht histogenetische, sondern nur morphologische Begriffe zu sehen. Wir können jetzt sagen, daß alle Zell-Bezeichnungen der Hämatologie überhaupt nur solche rein morphologischen Begriffe sind: doch drücken dieselben bald eine Zellart, Gesamtheit eines artlichen Charakters (Lymphocyt, Lympholeukocyt), bald ein bloßes Altersentwicklungsstadium (Myelocyt, Metamyelocyt, Leukocyt) einen bestimmten morphologischen Habitus bei bestimmtem Artcharakter aus.

Hiernach mögen die verschiedenen Termini der Artennomenklatur und der morphologischen Typen folgendermaßen definiert sein.

Lymphoide Spongiocyten.

Wir verstehen unter einem Lymphocyt eine lymphoide ungekörnte (stark) basophile spongioplastische Zelle mit zumeist schmalem Plasma und großem runden Kern mit Kernkörperchen und unregelmäßig angeordneter Chromatinstruktur. Wir unterscheiden größere amblychromatische und zumeist kleinere trachychromatische Formen. Die großen amblychromatischen Lymphocytenformen (Großlymphocyten) haben ein viel zarteres feineres grannläres Kerngerüst im Gegensatz zu den dicken dunkelfärbbaren Balken der kleinen Lymphocyten. Letztere scheinen weiterer artlicher Differenzierung für gewöhnlich nicht fähig zu sein;

1) Wenn auch die artliche Betrachtung den Lymphocyt, Lympholeukocyt und Granulocyt als koordinierte, gleichwertig selbständig differenzierte Äquivalente, als eigne besondere Arten ansieht, so besteht doch in der gradnellen artlichen Differenzierung ein progredientes Klimax vom Lymphocyt zum Granulocyt. Daß sich das Lymphadenoidgewebe aus dem Myeloidgewebe bildet, bedeutet nicht, daß es höher differenziert, sondern nur, daß es einseitiges rückgebildetes Myeloidgewebe ist. Ist es doch schon in seiner lymphoidocytären Mutterzelle im Myeloidgewebe enthalten. Eher steht das splenoide Lymphoidgewebe in seiner Differenzierung tiefer als das Myeloidgewebe. Lymphocyt und Granulocyt sind äquivalente Differenzierungsformen derselben Keimzelle, aber die Art der Differenzierung hat bei den Granulocyten einen höheren Grad erreicht als bei den lymphoiden Zellarten. In diesem Sinne ist der myeloide Granulocyt höher differenziert als die lymphoiden Zellformen, obwohl er sich meist aus ihnen, wennschon doch aus einer bestimmten keimzelligen indifferenten Lymphoidzelle bildet; und steht das Myeloidgewebe auch gewebsphylogenetisch tiefer als das Lymphadenoidgewebe, so dürfte es doch höher stehen als das lymphoide Splenoidgewebe, welches myeloplastischer Metaplasie (embryonaler Rückbildung?) fähig ist.

vielleicht daß embryonaliter und bei myeloplastischer Leukämie die kleinen myeloiden Lymphocyten sich als Mikromyeloblasten betätigen können (ebenso wie die Splenocyten der Milzpulpa). Dagegen sind die phylogenetisch tiefer stehenden Großlymphocyten, obwohl sie sonst, bis auf die Kernstruktur, in allen sonstigen morphologischen und plasmatisch-tinktoriellen Kriterien den kleinen Lymphocyten gleichen, in ihren physiologisch funktionellen Schicksalen, in histoplastischer und cytoplastischer Beziehung, im Gegensatz zu den (kleinen) Lymphocyten, völlig indifferent, polyblastisch und weiterer Differenzierungen zu den anderen Zellarten der Lymphocyten, Lympholeukocyten und Granuloleukocyten fähig. Sie sind nicht nur lymphoide, sondern ubiquitäre, also auch myeloide Keimzellen, nicht nur Lymphoblasten, sondern Lymphomyeloblasten. Es ist daher richtiger, sie deshalb, statt als „Große Lymphocyten", besser mit besonderen Namen als besondere, auch in der Bezeichnung von den eigentlich fertig differenzierten und nur lymphadenoiden (scil. kleinen) Lymphocyten abzusondern und als „Lymphoidocyten" zu bezeichnen. Ein leukocytoider Lymphocyt ist hiernach ein eo ipso kleiner trachychromatischer Lymphocyt von zufällig älterem Habitus, also mit breitem Leib oder einfach eingekerbtem Kern. Dagegen ist die Riederzelle ein entsprechender leukocytoider Lymphoidocyt.

Unter Lymholeukocyt versteht man demgegenüber meist größere lymphoide (schwach) basophile Zellen mit meist mehr weniger plastisch polymorphem (amblychromatischen), aber stets einseitig invaginiertem, allenfalls trilobär geschlängeltem, nucleolenfreien Kern mit wolkiger Struktur innerhalb eines meist breiten, schwach basophilen spongioplastischen Zelleibes.

Von den beiden letztgenannten normalen Alterstypen des leukocytoiden Lymphocyten und lymphoiden Leukocyten unterschieden ist der (meist große, seltener kleine) pathologische Riedersche Leukosarkom-Lymphocyt, der sich aber wohl nur bei akuten, aber nicht nur atypisch (Sternberg), sondern auch typisch wuchernden hyperplastischen Prozessen lymphoplastischer wie auch myeloplastischer Natur findet, und aus myeloiden wie lymphadenoiden Großlymphocyten bildet. Er unterscheidet sich vom buchtkernigen Lympholeukocyt dadurch, daß bei ihnen die Kernpolymorphose sich meist an einem relativ großen Kern innerhalb eines meist relativ schmalen und oft stark basophilen Cytoplasma, stets multilokulär in pluripolaren flachen oder tiefen Einkerbungen vollzieht. Demgegenüber zeigt der kleine buchtkernige leukocytoide Lymphocyt zwar auch einen relativ großen nucleolenhaltigen Lymphocytenkern in mehr oder weniger stark basophilem Cytoplasma, aber die flache Kernbuchtung bzw. tiefe Kernkerbung ist stets eine nur unipolar einseitige. Andrerseits finden sich die pluripolaren Polymorphosen der lymphoiden Leukocyten meist bei schwach basophilem und sehr volu-

minösen Cytoplasma in stets nucleolenfreien Kernen, während ihre anscheinend pluripolare multilobären Polymorphosen selbst nur in sinuösen Invaginationen bestehen, und während auch an den nicht gebuchteten Stellen der Kernkontur nirgends scharf rundlich mehr stets labil und flexibel erscheint. Mit den kleinen leukocytoiden Lymphocyten teilen die Riederzellen den lymphocytären Charakter (schmaler Zelleib, starke Basophilie, Kernkerbung, streng rundlicher Kontur an der nicht gekerbten Kernperipherie), durch den sie von lymphoiden Übergangszellen verschieden sind. Mit letzteren teilen sie nur die oberflächliche oder tiefe pluripolare Polymorphose des Kerns. Die innere Kernstruktur ist ebenfalls nicht die des großen Lympholeukocyten, sondern stets die des Großen (event. individuell kleinen) Lymphocyten, also des Lymphoidocyten. Es handelt sich bei dem Begriffsinhalt der Riederschen Zellen um atypisch leukocytoide (lympholeukocytoide) vorreife Lymphoidocyten. Sie kommen auch in kleinerer Form vor, nicht aber mit den Kernattributen der kleinen Lymphocyten; die kleinen Lymphocyten zeigen nur typische Altersform in ihren leukocytoiden Lymphocyten, während die leukocytoiden Lymphoidocyten atypische und abnorme Veränderungen darstellen; normalerweise nämlich altern die großen Lymphoidocyten gar nicht, sondern wandeln sich sogleich in Lymphocyten, Lympholeukocyten oder Granulocyten um. Diese großen pathologischen lymphoidocytären Altersformen unterscheiden sich also von den polymorphkernigen großen Lympholeukocyten vor allem durch die Lymphoidocytenkernstruktur, die kleineren Riederformen aber von kleinen leukocytoiden Lymphocyten durch die Pluripolarität der Kernbuchtungen. Wir fassen sie auf als in pathologischer Weise gealterte große oder kleine Lymphoidocyten. Außerdem haben die Riederschen Lymphocyten als Lymphocyten wie alle Lymphocyten trotz ihrer Buchtkernigkeit stets stark basophiles, die Lympholeukocyten, und meist auch in diesem Zustand der leukocytoiden Alterung, die kleinen Lymphocyten aber stets schwach basophiles Plasma.

Daß es besondere von den (ubiquitären also auch lymphadenoiden) Lymphoidocyten (Lymphoblasten) verschiedene myeloide Lymphoidocyten oder Myeloblasten nicht gibt, ist schon erwähnt. Der lymphadenoide Lymphoblast ist artlich lediglich ein Lymphoidocyt, der aus dem myeloiden Lymphoidocyt entsteht und zu kleinen Lymphocyten überleitet. Ob letztere, ebenso wie die Lympholeukocyten, differenzierte Zellarten oder granuloplastisch befähigte differenzierungsfähige Indifferenzformen sind, ist noch nicht sicher entschieden. Infolgedessen ist auch die Frage nach besonderen Mikromyeloblasten (kleine myeloide granuloplastische Lymphocytoidzellen) bzw. nach der Möglichkeit, ob echte lymphadenoide Lymphocyten Granulocyten produzieren können, noch offen.

Die Plasmazellen haben besonders stark basophiles, schmäleres oder breiteres, meist mehr oder weniger breites, also mindestens mittelbreites Plasma, dazu stets einen runden Kern mit besonderer radiärer

Kernstruktur. Wir fassen sie auf als pathologisch veränderte Lymphocyten, Lympholenkocyten oder (myeloide) Großlymphocyten (Lymphoidocyten).

Granulocyten.

Als Myelocyt bezeichnen wir ohne jedes histiogene Präjudiz nichts weiter wie eine granulierte einkernige bzw. einfachkernige, rund- oder polymorphkernige (amblychromatische) Zelle mit α-, ε-, γ-Körnchen in meist schon breitem, oxyphil gereiftem Cytoplasma, ganz gleich, welcher histiogenetischer Herkunft sie ist, und in welchem Organ auch immer wir sie antreffen. Der meist relativ große Bläschenkern kann rund oder auch einfach polymorph gebuchtet sein, je nach dem Alter der Zelle.

Promyelocyt ist eine ganz ebensolche Zelle, aber mit (spärlichen) oft unreifen Körnchen im noch unreifen, d. h. lymphoid spongioplastischem, basophilen, gewöhnlich schmalem Cytoplasma.

Polynucleärer Leukocyt ist eine granulierte Zelle mit Körnchen im reifen oxyphilem Zelleib und stark polymorphen segmentierten trachychromatischen Kern.

Metamyelocyt ist eine ganz ebensolche gekörnte Zelle mit trachychromatischen polymorph gebuchteten, aber noch nicht segmentierten Stabkern.

Mikromyelocyt oder Myelocytentochterzelle ist ein kleiner rund- und einkerniger lymphocytoider gekörnter Myelocyt mit rundem trachychromatischen Kern im schmäleren, meist aber schon breiterem oxyplasmatischen gekörntem Zelleib.

Promyelocyt ist die Vorstufe des Myelocyt, Metamyelocyt die ältere Entwicklungsstufe des Mikromyelocyt und die Vorstufe des polynucleären Leukocyt.

Es kann natürlich auch bei der jüngeren trachychromatischen Generation kleine Promyelocyten geben, wenn die Mikromyelocyten homoplastisch durch mitotische Teilung aus fertigen Myelocyten entstehen, resultieren dabei junge Tochtermyelocyten mit oxyphilem Zelleib; bei der heteroplastisch neoplastischen Differenzierung aus lymphoiden Vorstufen (Mikromyeloblast) resultieren hingegen Promikromyelocyten mit basophilem Zelleib.

Bei der Reifung der Granulocyten ist aus den verschiedenen Typen zu schließen, daß die Reifung sich in verschiedener Weise vollzieht. Es ist hier die Reifung des Kerns, die Reifung der Körnchen und die Reifung des Plasma auseinanderzuhalten, welche drei keineswegs stets parallel gehen. Je nach den verschiedenen Kombinationen resultieren verschiedene morphologische Typen. So reift durch Abnahme der plasmatischen Basophilie und Übergang in Oxyphilie der Promyelocyt im Jugendzustand, vielleicht auch während der Alterungskernpolymorphose, zum Myelocyt. Weiter kann der trachychromatische Promikromyelocyt mit basophilem Plasma unter pathologischen Verhältnissen vielleicht auch zu

polynucleären, noch partiell unreifen spongioplastisch-lymphoidoplasmatischen Leukocyten altern. Jedenfalls kommt es vor, daß lymphoide Mikromyeloblasten oxyphiles Plasma erhalten und dann, ohne Körnchen zu bilden, zu ungekörnten polynucleären Leukocyten altern. Normalerweise allerdings findet sich polynucleäre trachychromatische Kernfigur stets nur in oxyphilem reifen Granulocytenplasma. Es sind auf alle Fälle die generelle Differenzierung des Lymphoidocyt zum Granulocyt, die spezielle Reifung der Promyelocyten zu Myelocyten, und die Reifung des Mikromyelocyten zum polynucleären Leukocyten als Progressionen verschiedener Wertigkeit besonders auseinander zu halten.

Es kann nun vorkommen, daß bei der heteroplastischen Entstehung der Myelocyten aus lymphoiden Vorstufen (Großlymphocyten)

a) entweder erst Körnchen produziert werden und dann das Plasma reift; dann haben wir die Form der Promyelocyten vor uns. Dieses ist meist der Fall bei der artlichen Differenzierung der großlymphocytären Lymphoidocyten (großen Myeloblasten) in Myelocyten;

b) oder daß erst das Plasma oxyphil wird und dann Körnchen auftreten, deutliche Myelocytenkerne in den ungekörnten schmalleibigen aber bereits oxyphilen lymphocytoiden Zellen sich zeigen.

Es sind das dann die (kleinen) Lymphocyten mit Myelocytenkern (und z. T. oxyphilem Plasma) oder Mikromyeloblasten. Dieser Übergangsmodus findet sich meist bei der Entstehung kleiner lymphocytoider Myelocytentochterzellen aus kleinen, myeloischen Lymphocytenformen. Gelegentlich pathologischerweise hieraus resultierende ungekörnte buchtkernige Alterstypen sind vielfach fälschlich für polynucleäre Leukocyten gehalten worden, die ihr Granula sekundär degenerativ abgeworfen haben. Es handelt sich aber auch hier um *vorauseilende Kernreife bei relativer Plasmaunreife*, weniger um einen Zustand der *Maturatio praecox des Kerns*, wie bei den Riederschen Lymphoidocyten, oder der Überreife, wie bei multisegmentierten Leukocyten, als vielmehr um eine *Hemmung der Plasmareife*, der deutlich die Kernreife vorauseilt, ohne daß sie aber, wie bei den Riederzellen und multisegmentierten Leukocyten, über das prädestinierte Ziel hinausschießt. In den letztgenannten Zellen eilt der Kern voraus, bei der in Rede stehenden Zelle bleibt die Plasmareifung zurück.

Doch sind auch dieses pathologische Formen. Normalerweise wird der lymphoide Mikromyeloblast erst zum gekörnten Mikromyelocy, bevor der Kern in Polymorphose altert.

Wir teilen somit die farblosen Blutzellen in folgender Weise ein:

I. lymphoide Spongiocyten:
a) Lymphocyten[1]).
1. Großlymphocyten oder Lymphoidocyten; ——→

II. neutrophile, eosinophile, basophile Granulocyten:
1. amblychromatische Typen der Promyelocyten und Myelocyten;

2. Lymphocyten oder Mikrolymphocyten, mit dem Alterstyp der leukocytoiden Lymphocyten.

b) Lympholeukocyten (Splenocyten) mit dem Typ der Übergangszelle.

2. trachychromatische Typen der Mikromyelocyten, Metamyelocyten, polynucleäre Leukocyten.

Die progressive Entwicklung speziell des Myelocyten ist dabei etwa folgendermaßen zu denken:

Großlymphocyt → Promyelocyt (schmalleibig, rund- und buchtkernig, breitleibig)
↓ → Myelocyt (breitleibig, buchtkernig)
kl. Makrolymphocyt → Mikromyeloblast schmalleibig ungekörnt, oxyphil mit Myelocytenkern → schmalleibiger Mikromyelocyt (Myelocytentochterzelle) → breileibig → und buchtkerniger Metamyelocyt → polynucleärer Leukocyt.
Lymphocyt (?)

Die verschiedenen gegenseitigen genetischen Bezeichnungen finden wir im beifolgenden Schema untergebracht.

---

1) Korrekter ist die Einteilung in

I. lymphoide Spongiocyten:
1. indifferente Vorart der Lymphoidocyten; ——→——→
2. höhere differenzierungsfähige Spongiocyten:
a) Lympholeukocyten,
b) Lymphocyten.

II. Granulocyten (Myeloleukocyten):
1. amblychromatische Myelocytmutterzellen;
2. phylogenetisch höhere Granuloleukocyten.

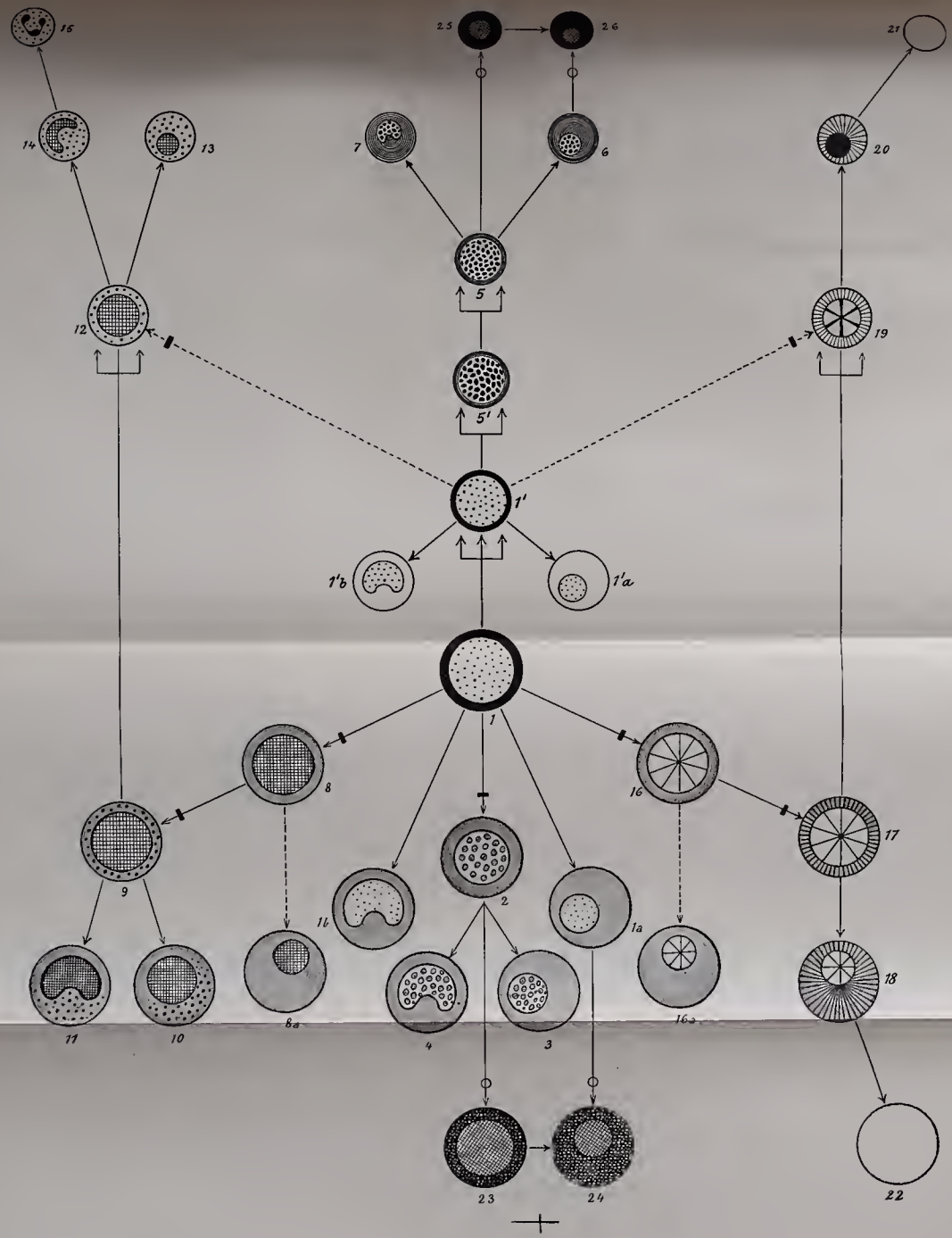
15
25
26
21
14
13
7
6
20
5
12
19
5'
1'
1'b
1'a
1
8
16
17
9
2
1b
1a
18
11
10
8a
4
3
16a
23
24
22

Figurenerklärung.

Ausgang und Stammzelle I.

Links ihr myeloleukoplastischer Ast.
Rechts der erythroplastische Ast.
Mitte oben der lymphoblastische Ast.
Mitte unten der splenoplastische Ast.

Die letzten reifsten Ausläufer des
myeloplastischen (15, links oben)
erythroplastischen (21, rechts oben)
lymphoplastischen (6, 7, Mitte oben)
splenoplastischen (3, 4, Mitte unten)
Astes sind die normalen Zellen des Blutes.

——[differenzierende Teilung.
——|→ differenzierende Entwicklung.
——→ einfache Wachstums- und individuelle Alterungsentwicklung.
——o→ pathologische Entwicklung.
·····→ hypothetische Möglichkeit der Entwicklungsrichtung.

1 Großlymphocyt: Prot. 12, Fig. 1.
1'a u. 1'b kleine Form des Großlymphocyt: Prot. 13, Fig. 7.
2 junger schmalleibiger Splenocyt, lymphoider Leukocyt: Prot. 4, Fig. 1; Prot. 5, Fig. 2; Prot. 7, Fig. 1; Prot. 9, Fig. 1; Prot. 15, Fig. 8.
3 älterer großer mononucleärer Lympholeukocyt: Prot. 9, Fig. 2—5; Prot. 1, Fig. 1; Prot. 2, Fig. 1; Prot. 4, Fig. 1.
4 sog. Übergangszelle, buchtkerniger Lympholeukocyt: Prot. 3, Fig. 6; Prot. 6, Fig. 4 u. 5; Prot. 10, Fig. 8—12.
1a stark basophiler Großlymphocyt mit breiterem Rand: Prot. 11, Fig. 2—5; Prot. 12, Fig. 2—4, 8—11.
1b Derselbe, buchtkernig: Prot. 13, Fig. 2—6; Prot. 20, Fig. 1—6; Prot. 21, Fig. 2.
5' größerer Lymphocyt. Größerer Mesolymphocyt, Mikrolymphocyt des lymphadenoiden Parenchyms, oder auch der Keimzentren: Prot. 12, Fig. 27.
5 kleiner äußerst schmalleibiger ganz jugendlicher unreifer Mikrolymphocyt: Prot. 7, Fig. 13, 17; Prot. 11, Fig. 15; Prot. 12, Fig. 36.
6 kleiner reifer leukocytoider Lymphocyt: Prot. 3, Fig. 22; Prot. 7, Fig. 15; Prot. 10, Fig. 25, 26; Prot. 12, Fig. 33 u. 42.
7 kleiner buchtkerniger Mikrolymphocyt: Prot. 7, Fig. 16; Prot. 14, Fig. 29.
8 Myeloblast, homogene große (oder kleine) lymphoide basophile ungekörnte schmalleibige Zelle mit Myelocytenkern, meist ohne Nucleolen und in der Chromatinstrukturanordnung der Myelocyten.
8b dasselbe möglicherweise vorkommend mit kleiner Kernplasmaspannung.

9 junger schmalleibiger großer „Promyelocyt".
10 älterer mit breitem Rand.
11 mit gebuchtetem Kern = „gekörnte Übergangszellen" (von EHRLICH-SPILLING-TÜRK): Prot. 19, Fig. 30.
12 junger schmalleibiger Myelocyt (oder Mikromyelocyt): Prot. 19, Fig. 31.
13 mit kleiner Kernplasmarelation: Prot. 15/16, Fig. 34, 35.
14 Myelocyt mit Übergangskern (Metamyelocyt:) Prot. 19, Fig. 32, 33.
15 polynucleärer Leukocyt.

---

16 basophiler schmalleibiger Hämoblast ohne Hb. Großlymphocyt mit Erythroblastenkern.
16a ältere Form.
17 schmalleibiger polychromatischer Megaloblast.
18 breitleibig mit kleiner Kernplasmarelation.
19 schmalleibiger Normoblast
20 alter mit pyknotischem Kern.
21 Normocyt.
22 Makrocyt.
23 schmalleibige große junge Reizungszelle (SCHLEIP, Fig. 11): Prot. 3, Fig. 1; Prot. 10, Fig. 1; Prot. 11, Fig. 1; Prot. 20, Fig. 1 u. 2; Prot. 15/16, Fig. 20, 21.
24 Dieselbe mit kleiner Kernplasmarelation: Prot. 15/16, Fig. 24—29 (SCHLEIP, Fig. 41; NÄGELI, Taf. IV, Fig. 5).
25 kleine junge Plasmatochterzelle: Prot. 15/16, Fig. 31.
26 Dieselbe, breitleibig: Prot. 15/16, Fig. 32, 33.

Die morphologischen Charakteristica und Unterschiede, sowie über die gegenseitigen genetischen Beziehungen der verschiedenen lymphoiden Zellformen zueinander im allgemeinen, und über das morphologisch tinktorielle Verhalten der lymphoiden Leukocyten im besonderen gegenüber Lymphocyten und Granuloleukocyten.

Im vorigen Kapitel haben wir die farblosen Blutzellen eingeteilt auf Grund ihres Artcharakters; wir zeigten, daß dieser am augenfälligsten bestimmt werde durch das Verhalten des Cytoplasma.

Hiernach teilten wir die Gesamtheit der Leukocyten ein in zwei Hauptklassen: die Granulocyten und die lymphoiden, d. h. basophil ungekörnten Zellformen, die Agranulocyten oder Spongiocyten.

Wir zeigten ferner, daß die Alterswandelung und Reifung einhergehe und ausgedrückt werde in dem äußeren morphologischen Verhalten des Kerns und seinen Wechselbeziehungen zum Plasmawachstum, während die innere Kernstruktur Ursache event. Begleiterin der artlich-plastischen Differenzierung sei. Wir nahmen an, daß die sog. polynucleären, die polymorphkernigen sowie die breitleibigen Zellformen aus den rundkernigen (karyosphärischen) lymphocytoiden Gebilden großer Kernspannung sich herleiten und daß die Granulocyten aus ursprünglich lymphoiden Vorstufen sich bilden.

Ehrlich hatte in den lymphoiden Leukocyten die Vorstufen der granulierten Leukocyten erblickt, sie den letzteren als Knochenmarkszellen, die allerdings auch in der Milz entstehen könnten (Anämie S. 49 und 62), angenähert, und sie so schärfstens von den Lymphocyten abgesondert. Wir haben die Myeloleukocyten ebenso wie die Lymphocyten von Zellformen vom Typ Großer Lymphocyten abgeleitet, und auch den lymphoiden Leukocyten die gleiche makrolymphocytäre Stammzelle zugeschrieben, indessen dieser Stammzelle den morphologischen Namen eines Großlymphocyten, den ihr Ehrlich beilegte, aberkannt, und dafür den histogenetisch indifferenteren eines Lymphoidocyten in Vorschlag gebracht.

Wie die lymphoiden Leukocyten gewisse Gemeinsamkeiten mit Lymphocyten (Artcharakter) und andere mit Leukocyten teilen[1]) (Habitus),

1) cfr. auch myeloide Metaplasie der Milzsplenocyten.

so auch die unreifen Großlymphocyten, die der Form nach Lymphocyten sind, indes nach Ziegler und Jochmann trophische Fermente besitzen wie die Myeloleukocyten.

Bilden daher die Großlymphocyten die gemeinsame Wurzel der Lymphocyten und Leukocyten, so bilden die Lympholeukocyten (Splenocyten Türk) nach unserer mit Türk und Banti konformen Ansicht einen eignen dritten mittleren Zweig zwischen Lymphocyten und Myeloleukocyten, der ebenfalls von den Großlymphocyten seinen Ausgang nimmt; dadurch ist der alte Streit um dieses enfant terrible der Hämatologie, das bald zu den Lymphocyten, bald zu den Leukocyten gerechnet wurde, einstweilen bestens beigelegt; d. h. es sind alle Widersprüche befriedigt, gewisse Möglichkeiten aber bereits definitiv ausgeschaltet, doch bleibt es weiterer Forschung vorbehalten, die provisorisch ihm angewiesene positive Stellung und Rubrizierung anzuerkennen oder durch eine neue zu ersetzen; besonders bedarf ihre genetische Beziehung zu den großen Lymphoidocyten noch eingehenderer Studien, ob wirklich essentiell artliche Trennung, wie wir meinen, vorliegt, oder ob die trennenden Differenzen doch nur graduelle der ontogenetisch verschiedenen Altersentwicklung (K. Ziegler, Helly, Sternberg) sind. Definitiv aber scheint die Feststellung errungen, daß diese Zellen in negativer Hinsicht artlich und direkt genetisch weder zu den (kleinen) Lymphocyten noch zu den Granuloleukocyten gerechnet werden dürfen.

Unsere erste Einteilung, von der wir ausgingen, war die der reifen Zellen des normalen Blutes, und wir waren auf Grund unserer Untersuchungen über die individuelle Zellalterung zu der Überzeugung gelangt, daß alle im normalen Blut anzutreffenden Zellformen gleichmäßig reife Elemente seien. Wir fanden auf der Seite der Granulocyten ausschließlich polynucleäre Elemente, Neutrophile, Eosinophile, Mastkörnige; auf der Seite der Spongiohyalocyten ausschließlich einkernige, kleine Lymphocyten und große lymphoide Leukocyten (Lympholeukocyten oder Splenocyten).

Fünf verschiedene Zelltypen bzw. Hauptzellarten mit Unterformen waren es, die wir im normalen Blut fanden: die zu den Lymphocyten gehörigen relativ breitleibigen und auch buchtkernigen leukocytoiden Lymphocyten, die zu den Lympholeukocyten gehörigen breitleibigen und polymorphkernigen (polymorphonucleären) Lympholeukocyten, und die drei verschiedenartig (eosinophil, neutrophil und basophil) gekörnten sogen. polynucleären Leukocyten.

Wir lehnten die alte Annahme von Grawitz und z. T. von Ehrlich, daß alle diese Zellen oder doch ein Teil von ihnen ineinander übergingen, in genetischem Konnex stünden, ab, und kamen zu der Überzeugung, daß alle diese im normalen Blut sich findenden Elemente gleichmäßig reife, völlig entwickelte Elemente

seien. Allerdings erreicht die Altersentwicklung bei den verschiedenen Zellarten morphologisch nicht gleich hohe Stadien; die der Lymphocyten erscheint weniger weit fortgeschritten, als die der Lympholeukocyten, und die der polynucleären Granulocyten ist weiter fortgeschritten als die der mononucleären Lympholeukocyten; trotzdem aber nehmen wir nicht mit Ehrlich an, daß die mononucleären lymphoiden Leukocyten in polynucleäre gekörnte Leukocyten, und mit Grawitz, daß die Lymphocyten in Lympholeukocyten und durch diese in Granuloleukocyten übergehen. Vielmehr nehmen wir an, daß die einzelnen artlichen Zellstämme als solche gewissermaßen phylogenetisch verschieden hoch differenziert sind, so daß die Granulocyten in der Morphologie der Ontogenese die höchste artliche Ausbildung repräsentieren. Innerhalb dieser verschieden hochwertigen Arten aber bedeutet die mehr oder minder fortgeschrittene Kernpolymorphie, wie sie sich im normalen Blut findet, lehrten einen gleichwertigen ontogenetischen Alterszustand. Infolgedessen nehmen wir im normalen Blut weder unreife jugendliche noch sonst irgendwie minder reife Entwicklungsformen an, wie Grawitz und z. T. Ehrlich solches tun, sondern sehen im Auftreten unreifer Mutterzellen oder nicht völlig reifer Vorstufen und Übergangszellen (Metamyelocyten, Promyelocyten, Myelocyten, ontogenetisch jugendliche schmalleibige Lympholeukocyten, fast nacktkernige Lymphocyten, Lymphoidocyten) ein pathologisches Symptom.

Um dieses zu können, mußte das Studium und die Kenntnis dieser atypischen, d. h. heterotopisierten vorzeitigen Entwicklungsstufen vorangegangen sein, was an ausgesprochen und sicher pathologischem Blut sowie durch die Histologie der blutbereitenden Organe geschehen konnte.

Hierdurch erlangten wir die Überzeugung, daß die Zellen des normalen Blutes nicht bloße Alters- oder Entwicklungsstufen einer Zellart seien, wie die Unitarier mit Grawitz u. a. annehmen, sondern daß mehrere, allerdings unter sich genetisch verwandte Zellarten mit eigenen Altersentwicklungsstufen zu unterscheiden sind. Wir haben somit die Altersmerkmale als akzidentelle von den mehr konstanten Artmerkmalen abzusondern gesucht. Erstere fanden wir in einer gewissen Zellgröße, im plasmatischen Verhalten und in der Chromatinstruktur; letztere in der Kernplasmarelation und der äußeren Kernfiguration. Bei den verwandtschaftlichen Beziehungen auch der einzelnen Zellarten untereinander mußten wir allerdings in Betracht ziehen, daß auch die Artmerkmale variabel und nicht überall gut ausgeprägt sich vorfinden, zumal Übergangsstufen auftreten, zwar nicht zwischen all den verschiedenen Zellarten untereinander, wohl aber zwischen der allgemeinen Stammzelle (Lymphoidocyten) einerseits und den drei verschieden differenzierten Zellarten der Lymphocyten, Lympholeukocyten und Granulocyten andererseits. Diese verschiedenen unfertigen Zwischenformen werden daher in ihrer verhältnismäßig hochgradigen Indifferenz oder richtiger in ihrem gleichmäßig

geringen Differenzierungszustand auch wieder unter sich naturgemäß gewisse Ähnlichkeiten und Schwierigkeiten der Unterscheidung darbieten. Andrerseits fanden wir die an und für sich variablen ontogenetischen Altersmerkmale bei den verschiedenen Zellarten prinzipiell jedenfalls gleich, und nur nach der phylogenetischen Entwicklungshöhe der jeweiligen Zellart in accessoriis spezifisch (gradnell) differierend. Wir fanden weiter, daß sich die Diffenzierung der indifferenten Stammzellart (Stammart) der makrolymphocytären Lymphoidocyten zu den drei verschiedenen Entwicklungsarten der Lympholeukocyten, Granuloleukocyten und Lymphocyten am Cytoplasma auf verschiedene Weise vollzieht; zu Lympholeukocyten durch die einfachste Art der Weiterentwicklung, Spongioplasmaabnahme (Schwund der Basophilie) und Zunahme des paraplasmatischen Cytoplasmas; die zu Myeloleukocyten durch granuloplastische Differenzierung (gleichzeitige Ausarbeitung von Körnungen im spezifisch funktionierenden Paraplasma); und die zu Lymphocyten durch fortgesetzte Proliferation. Infolgedessen werden besonders bei der Fortentwicklung der Großlymphocyten zu Mikrolymphocyten und Zwerglymphocyten phylogenetisch verschiedenwertige Zwischenarten zu immer kleiner werdenden und allmählich höher ausgebildeten Mesolymphocyten entstehen, während bei der Umbildung zu Lympholeukocyten und Myeloleukocyten nicht ganze Zwischenarten mit eignen Altersstadien, sondern nur individuelle Artzwischenstufen entstehen, dort die jungen schmalleibigen makrolymphocytoiden Lympholeukocyten, hier die Promyelocyten. Daß diese großen Promyelocyten sich dann, ebenso wie die Großen Lymphocyten, wieder, ebenfalls durch fortgesetzte Proliferation, zu phylogenetisch höheren Tochtermyelocyten und Zwergmyelocyten fortentwickeln, ist von sekundärer Bedeutung. Wir hätten also außer den Hauptarten der völlig indifferenten Lymphoidocyten (indifferente Stammart), ferner außer den differenzierten Lymphocyten, Lympholeukocyten und Myeloleukocyten, noch von minder unfertigen Zwischenstufen weiter zu unterscheiden einmal die mesolymphocytären Zwischenarten zwischen lymphoidocytären Großlymphocyten und Lymphocyten; weiter die artlichen Zwischenstufen der Promyelocyten zwischen Lymphoidocyten und Myelocyten: drittens den Zustand der ontogenetischen Jugendlichkeit (Schmalleibigkeit), und die Zustände der noch nicht völlig ausgebildeten cytogenetischen Alterung, also die verschiedenen Vorstufen der Polynuclearität, wie sie sich in den bloß bucht- und polymorphkernigen Metamyelocyten dokumentieren, die mit ihren hufeisenförmig gebogenen trachychromatischen stabförmigen Kernzöpfen gegenüberstehen den zwar auch polymorphkernigen aber bloß invaginierten Bläschenkernen der trotzdem in ihrer Weise dabei völlig ontogenetisch gealterten amblychromatischen großen Promyelocyten und Splenocyten. Bei den phylogenetisch tiefstehenden Promyelocyten ist die bohnenförmige Buchtkernigkeit durch Invagination bereits das höchst erreichbare Altersstadium; dagegen ist bei den trachychromatischen Tochtermyelocyten dies polymorphkernige Stadium der Metamyelcoyten mit hnf-

eisenförmig gebogenem Kernstab nach weiterer Entwicklung zur sogen. Polynuclearität (Segmentiertkernigkeit) mit fädigen Kernverbindungsbrücken zwischen den einzelnen Kernsegmenten fähig.

Wir werden daher schon aus rein theoretischen Gründen mit dem Auftreten auch solcher wenig ausgesprochenen und schwer zu differenzierenden Zellen zu rechnen haben und gegebenenfalls derartige einmal wirklich vorkommende schwer zu rubrizierende Zellen in gedachtem Sinne als bloße Zwischen- oder Übergangsstufen bewerten müssen.

Somit haben wir einmal eine völlig indifferente Stammesart (Lymphoidocyten) kennen gelernt, dann aber die von ihr derivierenden Zellarten als verschieden hoch differenzierte aber artlich gleichwertige Entwicklungszweige angesehen, deren niederste die Lymphocytenart, deren höchste die Granuloleukocyten sind, und zwischen denen das Mittelmaß der Entwicklungshöhe einhaltend der Lympholeukocyten stehen [1]). Zwischen Lymphoidocyten und Lymphocyten sind die verschiedenen Mesolymphocytenarten, zwischen Lymphoidocyten und Myeloleukocyten die Promyelocyten einzuschalten. Alle diese Arten, die indifferente Stammesart, die unentwickelten Zwischenarten und die differenzierten Arten haben ihre eigenen Jugend- und Altersstufen. Besonders bei den Granuloleukocyten, wo die ontogenetische Altersentwicklung besonders viele Stadien durchläuft, sind vor der endgültigen Reife der Polynuclearität verschiedene verschieden hoch ausgebildete Vorstufen und Übergangsstufen zu konstatieren, so alle Zwischenstufen und Übergangszellen zwischen Myelocyten und polynucleären Leukocyten (Metamyelocyten). Es sind also auch hier verschiedene verschiedenwertig und verschieden weit unreife oder vorgeschrittene Vorstufen der ontogenetischen Entwicklung zu berücksichtigen, denen wir gegenüberzustellen haben die soeben besprochenen Zwischenarten zwischen indifferenter Stammesart und differenzierter Zellart, wie sie zwischen Lymphoidocyten (Großlymphocyten) und Lymphocyten (in Form der Mesolymphocyten), zwischen Lymphoidocyten und Myelocyten (in Form der großen Promyelocyten) anzunehmen sind. Es resultiert nach alledem eine hohe Mannigfaltigkeit und Kompliziertheit besonders der unreifen Typen und Formen.

Kehren wir nun zu den Prinzipien der Einteilung zurück und beginnen wir mit den reifen Zellen des normalen Blutes.

Schema I der Zellen des normalen Blutes.

Hyalospongiocyten:	Granulocyten:
Lymphocyten, Lympholeukocyten.	polynucleäre α-, ε-, γ-Leukocyten.

1) Lympholeukocyten rangieren zwischen Lymphocyten und Myeloleukocyten, scheinen aber keine in direktem genetischem Coma mit ihrer stehende Zwischenart im eigentlichen Sinne zu sein.

Betrachteten wir das krankhafte Blut, so kommen als unreife atypische Vorstufen zu den genannten ergastischen reifen Funktionszellen des normalen Blutes noch hinzu die für gewöhnlich sessilen Mutterzellen der hämatopoetischen Organe nebst den sonstigen minder unreifen, aber doch auch noch nicht ganz reifen Übergangszellen von der Stammzelle zu den reifen Funktionszellen; auch hier haben wir dem plasmatischen Verhalten nach lymphoide und granulierte Formen.

II. unreife Stammzellen:

die Lymphoidocyten oder Großlymphocyten, die Mesolymphocyten.	die Promyelocyten, die Myelocyten.

Dieses Schema ist als solches einfach dualistisch. Wir haben uns aber zu zeigen bemüht, daß die unreifen Makrolymphoidocyten trotz ihres lymphoiden Plasmacharakters nicht ausschließlich Zellen der lymphadenoiden Gewebe sind, somit wohl auf die lymphoide, nicht aber auf die lymphadenoide Seite gehören. Lymphoid und Lymphadenoid sind nicht gleichbedeutende sich deckende Begriffe, und Zellen, die dem Plasma nach lymphoid sind, sind noch nicht ohne weiteres lymphadenoid, sondern kommen auch im Myeloidgewebe vor. Die Einteilung nach den Geweben müßte eine dreiteilge sein, in lymphadenoide Lymphocyten, splenoide Lympholeucocyten und myelode Granulocyten; hier bilden die lymphoiden Lymphoidocyten die gemeinsame Stammform. Die Einteilung nach dem Plasmacharakter kann und muß eine bloß zweifache sein in lymphoide und granulierte Zellen. Zwar entsprechen die granulierten Zellen den Myeloidgewebselementen (da Granuloleucocyten wohl nur im Myeloidgewebe entstehen), aber nicht die lymphoiden Elemente den Lymphoidgewebselementen. Daher die vielen Mißverständnisse und Unstimmigkeiten. Denn es werden lymphoide Zellen wie Lymphocyten und Lympholeukocyten auch im Myeloidgewebe gebildet, und der Lymphoidocyt ist nur dem morphologischen Habitus nach, nicht aber der Histologie nach, ein Lymphocyt. Er ist bloß lymphocytoid, nicht lymphocytär. Dazu kommt, daß die lm Myeloidgewebe gebildeten Lymphoidzellen wohl der granuloplastischen Betätigung fähig sind, granulopotent sind; daß andrerseits entsprechend die Myelocyten nicht die unreifsten Mutterzellen des Myeloidgewebes sind, sondern in den Lymphoidocyten auch hier ihre eigentlich tiefsten Vorstufen bestehen.

M. a. W. die zweiteilige von Ehrlich stammende und von Helly akzeptierte Einteilung, so durchsichtig und einfach sie ist, ist eine lediglich äußerlich-morphologische und nicht genetisch-histogenetische, d. h. der lymphoide Lymphoidocyt oder Großlymphocyt ist nach unsrer Ansicht nicht ausschließliche Stammzelle nur des Lymphadenoidgewebes und als solche nur einer lymphoplastischen Betätigung fähig, und der granulierte Myelocyt ist nicht die ihr koordinierte entsprechende tiefste myeloide Stammzelle,

obwohl er in der Tat nur leukoplastisch sich betätigt, sondern der lymphoide Großlymphocyt ist zwar auch lymphadenoid aber nicht nur lymphadenoid, sondern auch myeloid granuloplastisch (trotz seines lymphoiden Plasmazustandes also auch zum Myeloidgewebe gehörig), und infolgedessen ist ihm der gekörnte Myelocyt nicht koordiniert, sondern subordiniert; dieser ist nicht die eigentliche tiefste leukoplastische unreife Stammzelle der Ganuloleukocyten, sondern nur eine minder reife Vorstufe und als solche bloße Zwischenstufe zwischen Lymphoidocyten und Leukocyten auf der Entwicklung der ersteren zum letzteren.

Wir ersetzten demnach das alte im Ehrlichschen Sinne dualistische Schema nach dem Plasmacharakter, das zu ungenauen Einteilungen führt, durch ein histogenetisches im Prinzip folgendermaßen gebautes, unreife und reife Zellen zusammenfassendes Schema:

III

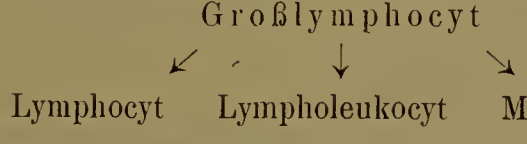

Wir lernten nun weiter bei den Granulocyten die verschiedenen Untertypen der verschiedenen ontogenetischen Reife und Altersentwicklung wie die der Myelocyten und Leukocyten kennen, und wir konnten zeigen, daß sich dem Verhältnis der polynucleären Leukocyten zu Myelocyten auch bei den kleinen Lymphocyten ein analoges Typenverhältnis entgegensetzen ließ, derart, daß als ältere Lymphocyten zu deuten seien die sog. leukocytoiden breitleibigen und buchtkernigen Lymphocyten.

Desgl. hatten wir auch bei den Lympholeukocyten mindestens zwei Haupttypen unterschieden, die endothelioide breitleibige karyosphärische Form mit zentralem oder exzentrischem Kern, und die buchtkernig polymorphkernige sog. „Übergangszelle", so daß wir aus Schema III schließlich folgendes weitere provisorische[1]) Schema IV entwickelten:

---

1) Zwischen Großlymphocyten und Lymphocyten ist noch einzuschalten die Art der Mesolymphocyten mit eignen Alterungsformen, zwischen Großlymphocyten und Myelocyten die Entwicklungsstufe der in verschieden hohen ontogenetischen Entwicklungsstadien vorkommenden großen Promyelocyten

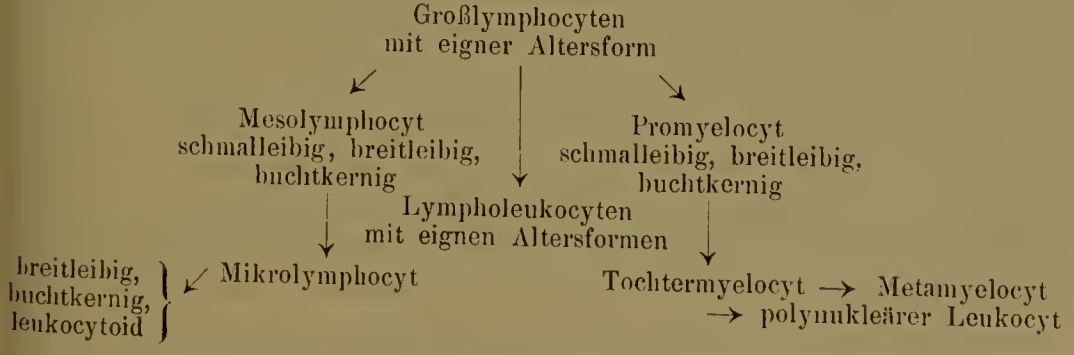

IV

Dieses Schema war es, welches wir auch noch dem I. Teil unseres Werkes zugrunde gelegt hatten; mehr hatte sich aus den bloßen Hämatoxylinfärbungen nicht ergeben und ableiten lassen. Nach diesem Schema waren die Lympholeukocyten (Splenocyten) gewissermaßen nur ontogenetisch gealterte Großlymphocyten oder Lymphoidzellen, und es entsprechen den großen lymphoiden Leukocyten auf Seite der kleinen Lymphocyten als ältere Form die leukocytoiden Lymphocyten.

Wir hätten somit bis jetzt folgende Formtypen vom Hyalocyten:

kleine Zellen { kleine Lymphocyten | Große Lymphocyten
leukocytoide Lymphocyten | lymphoide Leukocyten } große Zellen

somit zwei verschiedene Formgebilde von lymphocytär-lymphocytoidem Habitus (kleine, große Lymphocyten), und zwei verschiedene Gebilde von leukocytoidem Habitus (lymphoide Leukocyten und leukocytoide Lymphocyten).

Die hier von uns gewählte verschiedene Namenbildung leukocytoider Lymphocyten und lymphoider Leukocyten ist nun aber nicht zufällig, sondern absichtlich so gewählt; sie deutet an, daß die betreffende kleine Zelle im Prinzip auf jeden Fall artlich ein Lymphocyt und nur in akzidentellen (ontogenetischen) Eigenschaften leukocytoid ist; ihr Kern zeigt alle artlichen Eigenschaften ihrer lymphocytären Onto-Vorstufen, und wir folgerten daraus (Teil I), daß bei der Altersmetaplasie die kleinen Lymphocytenkerne streng konservativ ihren Lymphocytentypus bewahren und die allergeringste Ausschlags- und Entwicklungsbreite von allen Leukocytenformen bei der individuellen Alterung besitzen.

Auf der anderen Seite teilen die Lympholeukocyten oder Splenocyten zwar mit den Lymphocyten gewisse Merkmale, besonders den lymphoiden Artcharakter; wie die kleinen leukocytoiden Lymphocyten sich von den echten typiscden i. e. jungen schmalleibigen Lymphocyten nur graduell unterscheiden durch breiteres und schwächer basophiles Plasma, derart, daß wir in dem Breiterwerden des Plasma und der Abnahme seiner Basophilie den Ausdruck der bloßen Alterung erblicken — ebenso weisen auch die lymphoiden Leukocyten den Großlymphocyten gegenüber diese selbe Differenz auf. Indes sind diese Gebilde nur dem äußeren plasmatischen Verhalten nach lymphoid; das ganze Wesen, die Größe, die für gewöhnlich vorhandene Plasmabreite und Buchtkernigkeit teilen sie mit der Art der echten typischen i. e. granulierten Leukocyten. Daher bezeichnen wir sie i. G. zu den leukocytoiden Lymphocyten einerseits und den granulierten Leukocyten andrerseits als „lymphoide Leukocyten".

Aber i. G. zu den kleinen breitleibigen leukocytoiden Lymphocyten, die mit den schmalleibigen typischen Lymphocyten die Artbeschaffenheit des Kerns teilen, teilt der Kern der lymphoiden Leukocyten nicht die Charakteristica der Großlymphocyten, sondern hat seinen eignen besonderen artspezifischen Charakter. Überhaupt ist die Gesamtheit der morphologischen Artmerkmale dieser Zellen, ihre Größe, das morphologische Verhalten des Kerns bei der Alterung, seine Tendenz zur ausgeprägten, der der polynucleären Leukocyten ähnlichen Polymorphose, das im ganzen meist breite und schwach basophile Cytoplasma, von dem Artmerkmal der Lymphocyten verschieden und mehr dem der Leukocyten ähnlich. Ehrlich hat deshalb diese Gebilde ja überhaupt von den Lymphocyten, trotz des lymphoiden Plasmazustandes, abgetrennt und sie zu den (echten) Leukocyten gerechnet, sie sogar (in unitarischer Anlehnung, also völlig inkonsequent, ähnlich wie Löwit und Grawitz) in genetische Beziehung zu diesen gesetzt, indem er sie als besondere Vorstufe polynucleärer Leukocyten ansah; immerhin bestehen doch auch gewisse Beziehungen zu Lymphocyten bzw. trennende Unterschiede von eigentlichen echten Leukocyten. Wir tragen somit zwar der Ansicht Ehrlichs Rechnung in der Bezeichnung dieser Gebilde als lymphoide Leukocyten, in der Leukocyt das generelle Nomen die Gattungsbezeichnung, lymphoid das spezifisch akzidentelle Prädikat bedeutet — geben aber doch mit Ferrata und Grawitz zu, daß auch Beziehungen zu den Lymphocyten und den lymphoiden Geweben, speziell den Keimknoten und der Milzpulpa bestehen. Zwar betrachten wir deshalb diese Zellen noch nicht mit Grawitz als Übergangsstufen zwischen Lymphocyten und Leukocyten, sehen in ihren eignen weiteren Altersstufen, den sog. Übergangszellen, daher keineswegs echte Übergangsformen zwischen mononucleären Leukocyten und polynucleären Leukocyten, vielmehr nehmen wir (mit Türk) einen besonderen dritten Artstamm von Lymphocyten und Leukocyten ähnlichen, aber von beiden zu trennenden Lympholeukocyten an.

Daß schließlich die Lympholeukocyten nicht bloße einfach gealterte Großlymphocyten sind, dafür spricht einmal, daß bei den Großlymphocyten besondere leukocytoide Altersstufen (die sogen. Riederzellen) sich finden, und daß unsre in Rede stehenden Lympholeukocyten nicht nur als typische reife breitleibige leukocytoide Zellformen auftreten, sondern ihre eignen unreifen Jugendstadien in Form schmalleibiger makrolymphocytoider Elemente besitzen, wie wir in dem Schema in Teil I, S. 18 angedeutet haben[1]). Die Lympholeukocyten sind also doch nicht bloß gealterte Großlymphocyten, sondern eine durch einfachste Form der Differenzierung aus ihnen sich ableitende besondere Stammesart (Splenocyten von Türk).

1) Über alle diese Dinge s. in Folia haematologica 1908, Bd. VI, S. 217.

Hat doch das Studium der lymphocytären namentlich akuten Leukämie in den Riederschen leukocytoiden Lymphosarkomzellen besondere eigne Altersformen Großer Lymphocyten kennen gelehrt, die sich in ihren internen feinen Kernstrukturverhältnissen genau wie die Großlymphocyten verhalten [1]).

Weiter aber zeigten uns unsere Hämatoxylinfärbungen, daß auch die Großlymphocyten ihre ganz besondere eigne artliche Kernstruktur haben, die sie auch von den kleinen Lymphocyten artlich unterscheidet als eine mindestens phylogenetisch tiefere und besondere wenn auch lymphocytäre Zellart, die sich aber weiter besonders auch von den hier uns interessierenden großen Lympholeukocyten aufs schärfste abtrennt und zwingt, die Lympholeukocyten als besondere eigne Zellart anzusehen.

Während nämlich der Großlymphocyt mit den kleinen Lymphocyten das äußere morphologisch tinktorielle lymphocytäre bzw. lymphocytoide Verhalten des Plasma (schmales, stark basophiles Plasma) sowie des Kerns (Rundheit, relative Größe, Nucleolengehalt) teilt und von ihnen einmal bloß durch die Leibesgröße, ferner vor allem aber durch die schwache Färbbarkeit, Chromatinarmut oder Amblychromasie (die Mikrolymphocyten sind trachychromatisch) und die zarte feine Netzstruktur (bei Lymphocyten dicht und plump) des Kernchroma-tins artlich unterschieden ist, ist der Großlymphocyt vom lymphoiden Leukocyt noch weit durchgreifender unterschieden. Mit diesem teilt er eigentlich nur das lediglich äußerliche Moment der äußeren Größe sowie die Amblychromasie (Unreife) des Kerns; er unterscheidet sich vom Lympholeukocyten aber dadurch, daß sein Kern eine ganz andere feinere artverschiedene Chromatinstruktur mit Nucleolen zeigt, und daß bei der Alterung sein Plasma in der Basophilie nicht abnimmt, der Kern hingegen unter Beibehaltung des lymphoidocytären Chromatincharakters eigne von der der Lympholeukocyten abweichende Formen der Polymorphose aufweist, wobei die lymphocytäre Rundkernigkeit des Kerns trotzdem ziemlich konservativ gewahrt bleibt, während der lymphoide Leukocyt hierbei mehr leukocytoiden Charakter und Artmerkmale darbietet (meist breites schwach basophiles Cytoplasma, stark polymorphe nucleolenfreien Kern).

Schließlich zeigt uns, wie an den Tafeln zu demonstrieren sein wird, das eingehendere Studium der Lympholeukocyten, daß auch hier besondere jüngste Altersentwicklungsformen, ebenfalls großkernig, rundkernig und schmalleibig vorkommen, die sich sämtlich von den entsprechenden des Großlymlphocyten oder Lymphoidocyten durch schwächer basophiles Plasma sowie den artlich leukocytoid gestalteten zu hochgradigerer Polymorphose tendierenden Kern mit seiner von Lymphoidocyten artlich abweichenden Chromatinstruktur unterscheiden.

1) s. Prototyp 20, Fig. 1—6.

Somit kamen wir dazu, auf Seite der Hyalocyten schließlich folgendes Schema V anzusetzen:

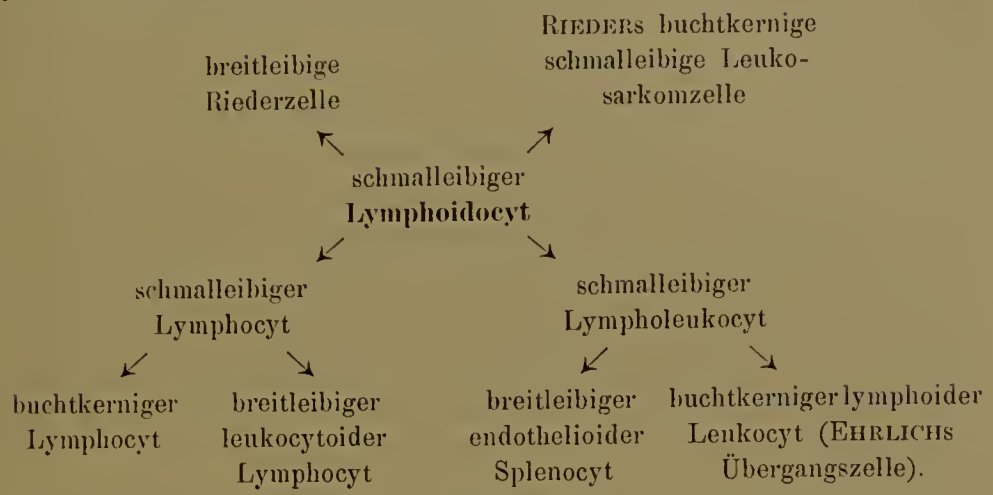

dem auf Seite der Granulocyten schließlich gegenüberstand ein Schema mit folgenden Typen:

Promyelocyt [1]) → buchtkerniger Promyelocyt
↓
Tochtermyelocyt → Metamyelocyt → polynucleärer Leukocyt
↓
Mikromyelocyt → Zwergleukocyt [2]).

Über die Verbindungsform des Granulocytenschema mit dem Hyalocytenschema, seine Verbindungsstufen (Promyelocyt, Myeloblast), über die etwaigen hypothetischen Übergänge zwischen kleinen Lymphocyten (Mikromyeloblast) und Mikromyelocyten wird im letzten Teil an der Hand der myeloiden Leukämie der eingehendere Beweis anzutreten sein, wo wir auch über die Beziehungen zu den Hb führenden Erythroblasten und deren cyto- und phylogenetische Entwicklung und Ausbildung zu handeln haben werden. Über die Ontogenie der Granulocyten ist in großen Zügen schon im vorigen Kapitel gehandelt. Hier bei der vergleichenden Gegenüberstellung der beiden Zellentwicklungszweige haben wir von seiten der Granulocyten aus der Beobachtung nur die Tatsache, nur den Satz abstrahiert, daß die cytogenetische Altersentwicklung der Granulocyten die der lymphoiden Zellen morphologisch erheblich zu überholen scheint; auch hier nehmen die bloß bläschenkernigen Lympholeukocyten mit ihrem Stadium der Übergangszellen eine Mittelstellung ein, indem sie zwar weniger weitgehende Kerndifferenzierung aufweisen wie die polynucleären Leukocyten, aber doch erheblich größere als die

1) Ihm entspricht auf der ungranulierten Seite der zwischen Lymphoidocyt und Lymphocyt einzuschaltende größere mittelgroße Lymphocyt oder Mesolymphocyt (s. Fol. haematol. 1907, Bd. IV, Suppl., S. 308; ferner Zeitschr. f. klin. Med., Bd. XLVII, S. 276.

2) entspricht auf der lymphoiden Seite dem aus dem kleinen Mikrolymphocyt entstehenden Zwerglymphocyt.

leukocytoiden Lymphocyten; wie eben schon wiederholt erwähnt, zeigen die Lymphocyten die geringsten Altersschwankungen im morphologischen Typ, bzw. es weichen ihre Altersstadien der leukocytoiden Lymphocyten am wenigsten weit vom streng rundkernigen Lymphocytentyp ab. Fanden wir bei den lymphoiden Leukocyten, daß der Kern meist in toto stets schon mehr oder weniger polymorph erscheint, diese Tendenz sogar schon bei den jugendlich schmalleibigen Splenocyten erkennen läßt, wenn auch nur in Form ovalärer Verziehungen, in höheren Stadien aber stets ausgeprägt pluripolare tiefe Invaginationen aufweist, so finden sich bei den Lymphocyten entweder nur ganz geringfügige flache Einbuchtungen; wenn aber, wie im Altersstadium, wirklich einmal tiefe Einkerbungen vorkommen, so sind sie nur unilokulär bei im übrigen im Hauptteil der Zirkumferenz des Kernkonturs streng rundlich bleibenden Kern.

Wir haben somit im Laufe unserer theoretischen Betrachtungen, die auf den Beobachtungsergebnissen unserer jahrelangen z. T. in diesen Tafeln niedergelegten mikroskopischen Studien basieren, festgestellt und entwickelt, daß in der Klasse der Agranulocyten eine ganze Reihe verschiedener, teils artlich verschiedener, teils lediglich individuell und cytogenetisch verschiedener Typen auseinander zu halten sind.

Lymphoidocyten oder Großlymphocyten und Riedersche Leukosarkomzellen, Lympholeukocyten oder Splenocyten mit den zu ihnen gehörigen Übergangszellen, schließlich Lymphocyten und leukocytoide Lymphocyten.

Auch auf Seite der Granulocyten hatten wir verschiedene Namen kennen gelernt und diese bereits im vorigen Kapitel auf ihre Bedeutung geprüft und betrachtet. Wir hörten da, daß Myelocyt und Leukocyt und Metamyelocyt nur bestimmte rein morphologische Begriffe seien ohne histogenetische Bedeutung (d. h. auch außerhalb des Knochenmarks im extramedullärem Myeloidgewebe vorkommen) und als solche bestimmte cytogenetische Entwicklungsstadien in der ontogenetischen Alterung der Granulocytenart bedeuten, so daß Myelocyt das Vorstadium des Leukocyten, Leukocyt den gealterten Myelocyt bedeutet; Mikromyelocyt aber war eine phylogenetisch höher differenzierte Entwicklungsreihe der Myeloleukocytenart, die aus dem großen Promyelocyten durch fortgesetzte Proliferation entsteht.

Ganz entsprechende Verhältnisse treffen wir auch auf Seiten der Agranulocyten an. Auch hier sind Lymphocyten und Splenocyten Begriffe ohne histogenetische Bedeutung, da sie nicht nur in Drüsen und Milzgeweben, sondern auch im Knochenmark ja selbst im spezifischen Myeloidgewebe entstehen. Auch hier sind artliche und cytogenetische Begriffe auseinanderzuhalten. Während aber Myelocyten und Leukocyten nur cytogenetische Entwicklungsstadien der Granulocytenart waren, die in drei Unterarten der oxyphilen, basophilen und neutrophilen Granulo-

cyten zerfielen, und bei denen lediglich dem Alter nach Myelocyten und Leukocyten zu unterscheiden waren, bedeuten auf Seite der Hyalocyten Lymphocyten und Splenocyten (Lympholeukocyten) zwei prinzipiell verschiedene Zellarten, bei denen erst weiter wieder, dort die leukocytoiden Lymphocyten, hier die lymphoiden polymorphkernigen mononucleären Übergangszellen oder die mononucleären lymphoiden Leukocyten mit buchtkernigem Übergangskernen den Wert besonderer cytogenetischer Entwicklungsstadien beanspruchen. Also sowohl die Artsnamen Lymphocyt, Splenocyt, wie die Altersbezeichnungen Myelocyt, Metamyelocyt, leukocytoider Lymphocyt, Übergangszellen sind rein morphologische Begriffe. Bei den Gattungsnamen schlechthin bedeutet er den Inbegriff der Artmerkmale, bei den Altersnamen kommt noch die Morphologie des cytogenetischen Alterszustandes hinzu. Bald ist der Altersnamen ein besonderer eigner Ausdruck (Myelocyt, Metamyelocyt, Übergangszelle), bald besteht er in der Zusammensetzung eines Gattungsnamen mit einem das akzidentelle Alter näher bezeichnenden Beiwert oder spezifizierenden Prädikat (leukocytoider Lymphocyt).

Wir werden uns jetzt im folgenden nur mit den **Agranulocyten** zu beschäftigen haben.

Innerhalb der Klasse der Agranulocyten oder lymphoiden Zellformen haben wir außer den zwei Arten der Lymphocyten und Lympholeukocyten mit den besonders benamten Untertypen der leukocytoiden Lymphocyten dort und dər sog. Übergangsformen hier (welch letzterer Name besser ganz zu eliminieren wäre), drittens noch die Art der Großlymphocyten oder besser der indifferenten Lymphoidocyten unterschieden.

Als pathologische Untertypen dieser Großlymphocyten treten hier noch hinzu die sogen. Riederschen Zellen, d. h. die zu bloßen Altersformen ohne weitere artliche Differenzierung fortentwickelten Lymphoidocyten. Es sind das, wie ich an andrer Stelle ausgeführt und gezeigt habe[1]), im artlich unfertigen und unausgebildeten Lymphoidocytenzustand gealtertete Großlymphocyten; d. h. Zellen, die die unfertigen Artcharaktere der Großlymphocyten oder Lymphoidocyten führen, daneben aber trotz dieser artlichen Unvollkommenheit die morphologischen Merkmale der fortgeschritteneren Cytogenese zeigen (Kernbuchtungen); somit eine Art degenerativer maturatio praecox. Übernormale Alterung der Lymphoidocyten anstatt Ausbildung und höherer Differenzierung.

Schließlich sind als eine pathologische Abart der Lymphocyten vielleicht aber auch der Lymphoidocyten (Großlymphocyten) oder gar der lympholeukocytären Splenocyten die Reizungsformen oder Plasmazellen zu nennen. Ob alle drei Hauptarten von lymphoiden Hyalocyten Plasmazellen bilden, ob, wenn dieses der Fall ist, alle oder nur bestimmte Arten davon im Blut auftreten, oder ob die Plasmazelle oder

1) Fol. haematol. 1907, Bd. IV, S. 1 ff.

Reizungszelle nur die pathologische Abart Einer Art von Lymphoidocyten ist, ist eine besonders zu untersuchende Frage. Jedenfalls haben wir auch hier große und kleine Formen, schmalrandige und breitrandige Formen bereits bei Hämatoxylinfärbungen als phylogenetisch und ontogenetisch verschiedene Entwicklungsformen (Tafel XI/XII) unterscheiden können.

Wir haben also bis jetzt drei verschiedene Hauptarten der Agranulocyten die unreife Stammart der Lymphoidocyten und die 2 Differenzierungsarten der Lymphocyten und Lympholeukocyten, und bei jeder von ihnen verschiedene besonders benannte Typen der Altersentwicklung, sowie die pathologischen Abarten der Reizungszellen kennen gelernt.

Zu diesen verschiedenen Arten von lymphoiden Hyalocyten traten nun noch gewisse lymphoide Vorstufen oder Vorarten von artlich nicht zu den lymphoiden Hyalocyten gehörigen Zellen; weniger ontogenetische Entwicklungsstufen von Granulocyten (deren von den Dualisten wie Nägeli-Schridde behauptete Existenz wir nicht anzuerkennen vermögen) als besonders solche von Hbführenden Chromocyten (Erythroblasten), die in ihrer ontogenetischen Indifferenz und Unreife den phylogenetisch tiefer stehenden lymphoiden Hyalocyten gleich sehen, sich lymphocytoid[1]) oder mindestens lymphoid[2]) verhalten.

Es sind dieses besonders die hämoglobinogenen Prohämoblasten, die basophilen Hbfreien Erythroblasten, die ebenfalls als größere (Vorstufe der Megaloblasten) und kleinere (Vorstufe der Normoblasten) Formelemente auftreten.

Wie sich die myeloblastischen Lymphoidocyten, die makrolymphocytoiden Myeloblasten in der granulierten Entwicklungsreihe zu den Promyelocyten und weiter gegenüber den Myelocyten verhalten, ebenso verhalten sich bei den Erythroblasten die Prohämoblasten zu den polychromatischen und den weiter im Plasma gereiften orthochromatischen Erythroblasten.

Aus der Tatsache, daß unter den lymphoiden Agranulocyten außer der indifferenten Zellart der Lymphoidocyten noch verschiedene differentielle im übrigen aber in gleicher Weise lymphoide Arten mit eignem spezifischen Artcharakter des Kerncharakters, ferner sogar eine gar nicht ihrem sonstigen Wesen und Charakter nach zu den lymphoiden Leukocytenformen gehörige Vorart der Erythroblasten gehören, folgt daß der lymphoide Zustand des Plasma allein gar kein genügend durchgreifendes spezifisches Artmerkmal sein kann. Es bedeutet allein weder ausschließlich artliche und ontogenetische Unreife, noch überhaupt ein Artmerkmal, denn es gehören dazu auch bloß ontogenetische Vorstufen von Zellen, die zu ganz anderen Arten gehören. Es ist also ein ganz äußerliches Merkmal, welches die verschiedensten und verschiedenartigsten Zellformen

1) Bedeutet lymphocytenähnlicher, d. h. ontogenetisch jugendlicher (schmalleibiger großkerniger) Habitus.

2) Bedeutet in plasmatisch artlicher Hinsicht basophil und gleichzeitig ungekörnt.

unter sich rein äußerlich vereint, die direkt genetisch z. T. gar nichts miteinander zu tun haben.

Immerhin hat diese Zusammenfassung aller lymphoiden Elemente d. h. auf Grund ihres tinktoriell einheitlichen Plasmaverhaltens gewisse praktische Berechtigung, nur wird es nötig sein, daß wir des weiteren uns in ihre artlichen etc. Unterschiede vertiefen.

Wir haben ausgeführt, daß der Artcharakter der Zellen und infolgedessen die artliche Benennung ganz allgemein ihren Anhalt finde in den im Cytoplasma ausgeprägten artlichen Kriterien. Nach diesen unterschieden wir Hb-führende Chromoplasten oder Erythroblasten, körnchenbildende Granulocyten, und ungekörnte lymphoide spongioplastische Hyalocyten.

Von Chromoplasten gibt es nur Eine Art, nämlich die Hbführenden Erythroblasten verschiedener phylogenetischer und ontogenetischer Entwicklung.

Von Granulocyten gibt es mehrere Arten, je nach der Spezifizität der Körnung, oxyphile, basophile, neutrophile.

Bei den uns in diesem Kapitel beschäftigenden lymphoiden Hyalocyten ist das artliche Kriterium weniger das positive Vorhandensein eines bestimmten (lymphoiden) Artcharakters, als vielmehr das Fehlen jedes bestimmten spezifischen Artmerkmals; das ihnen allen gemeinsame lymphoide Spongioplasma ist ja doch nur ein nacktes cytoplasmatisches unspezifische Stützgerüstwerk, das auch bei den noch ontogenetisch relativ unreifen und noch nicht völlig gereiften Erythroblasten (polychromatischen) und Granulocyten (Promyelocyten) vorhanden ist, also bei ganz andersartigen und heterogenen artlich gar nicht lymphoiden (agranulierten) Zellen, bei denen diese spongioplastische Basophilie mithin nur ontogenetische Unreife nicht aber einen artlichen Charakter ausdrückt; denn das lymphoide Spongioplasma bedeutet nicht das irgendwie spezifisch (artlich) funktionierende Parenchym des Cytoplasma. Als solches funktioniert vielmehr ganz allgemein das interretikuläre Paraplasma, welches je nach der spezifischen Zellart bei den einzelnen Arten bald Granula produziert, bald sich zu Hb umbildet, bei den lymphoiden Zellarten aber als solches unverändert vorhanden bleibt, sei es, daß es sich, wie bei den ontogenetischen (Hämoblasten) oder artlichen (Lymphoidocyten) Vorstufen bloß noch nicht umgewandelt hat, obwohl es im übrigen hämoglobinogen und granulopotent ist, sei es, daß es, wie bei den Lymphocyten und Lympholeukocyten, in dauernder Ruhe verharrt.

Infolge der Tatsache, daß in der Gruppe der Agranulocyten oder lymphoiden Spongiocyten Zellen nicht nach einem vorhandenen gemeinsamen spezifischen Artmerkmal zusammengefaßt werden, sondern nur Zellen mit fehlenden spezifischen Plasmaeigenschaften auf Grund des ihnen allen gemeinsamen unspezifischen Cytoretikulum oder Cytomitoms, ist es verständlich, daß in dieser plasmatisch scheinbar einheitlichen

Gruppe die heterogensten, artlich und histogenetisch verschiedenartigsten Elemente, Vorarten und ontogenetische Vorstufen verschiedenster Zellarten rein äußerlich und gewaltsam zusammengefaßt werden. So sind die Lymphoidocyten eine phylogenetische Vorart der Lymphocyten, Lymphoidocyten und Granulocyten; die Hämoblasten sind die ontogenetischen Vorstufen der Erythroblasten. Wirklich lymphoide, spezifisch differente und differenzierte Arten sind allein die Lymphocyten und Lympholeukocyten.

Es gehört zum Wesen der spezifischen Artorganisation, daß sie mit höherer phylogenetischer und cytogenetischer Ausbildung und Reifung an Reinheit und Masse zunimmt; die indulinophilen spärlichen Körnchen von unreifen Granulocyten reifen zu zahlreichen oxyphilen, das spärliche fuchsinophile Hb junger Erythroblasten nimmt mit der höheren Ausbildung an Masse zu, reift aber auch qualitativ zugleich zu xanthophilem Hb; bzw. umgekehrt erst wird es xanthophil, und dann nimmt es als solches an Masse zu.

Wäre das Spongioplastin das spezifische Artkriterium der Zelle, so wäre auch hier mit höherer Ausbildung der Zelle eine Vermehrung zu verlangen; wir sehen aber gerade umgekehrt eine Abnahme desselben zugunsten des funktionierenden parenchymatösen Paraplasma; so nimmt es ab bei der Alterung stark basophiler Lymphocyten zu leukocytoiden Lymphocyten, bei der Differenzierung stark basophiler Großlymphocyten[1]) zu Lympholeukocyten; so sehen wir es auch bei den Granulocyten und Erythroblasten schwinden, wenn sich die Promyelocyten zu Myelocyten, die polychromatischen Erythroblasten zu orthochromatischen fortbilden, d. h. also in dem Maße, als die Körnchen an Zahl und Reife zunehmen, und das spezifische Paraplasma Hb ausbildet.

Also sind Spongioplasten nur Zellen, denen rein äußerlich gemeinsam ist das Fehlen spezifischer Plasmaprodukte, deren Plasma solche Produkte nicht ausgearbeitet hat, sei es, daß es sie noch nicht aktuell ausgearbeitet hat, oder potentiell ausarbeiten kann (lymphoide Vorstufen der höher differenzierten Erythroblasten und Myelocyten), sei es, daß sie dauernd auf dieser inpotenten Betätigungslosigkeit zu verharren bestimmt

1) Es folgt hieraus, daß der tiefste indifferenteste Zustand der der starken Basophilie ist, bei dem das Spongioplastin über das Paraplasma prävaliert. Es ist daher der stark basophile Großlymphocyt die niederste Entwicklungsstufe aller Zellen, einmal weil die Großzelligkeit phylogenetisch tiefer steht als die Kleinzelligkeit (cfr. Megaloblasten), und zweitens weil wir eben in dem lymphocytoiden (stark basophil schmalleibigen) Zustand die Ausgangsform der weiteren Zellentwicklung zu sehen haben. Daher müssen wir es auch durchaus ablehnen, mit Türk und Grawitz (Lehrbuch, Taf. IV, Fig. 4) in einer schwach basophilen Zelle die Urform und Stammzelle zu erblicken, die sich (durch Ausbildung eines doch nur unspezifischen stark basophilen Spongioplasma) erst zu stark basophilen Lymphocytenformen herausdifferenzieren soll. Denn der Träger der Basophilie, das Spongioplasma, ist kein Analogon der sonstigen spezifischen Plasmaprodukte. Diese schwach basophile hyaline Zelle von Grawitz und Türk ist ein Produkt pathologischer unvollkommener Fortbildung des Großlymphocyten.

sind (Lymphocyten, eventuell Lympholeukocyten). Denn die azurophilen Granulationen, die all diese lymphoiden Zellarten produzieren, können als spezifisches Plasmaprodukt nicht gelten.

Es gibt somit lymphoide Zellformen, die dauernd in diesem lymphoiden Zustand verharren = lymphoide Zellarten [Lymphocyten, Lympholeukocyten], und zweitens bloß temporär lymphoide Stammarten (Lymphoidocyten) oder ontogenetische Vorstufen (Hämoblasten).

In dem Falle macht die lymphoide Zelle nur ontogenetische oder phylogenetische Entwicklungen innerhalb der Art, d. h. unter Beibehaltung ihres (negativen) Artcharakters durch; sie altert oder indifferenziert sich zu allenfalls phylogenetisch höheren Entwicklungsreihen derselben Hauptart; im andern Falle nämlich altert sie cytogenetisch oder entwickelt sich auch phylogenetisch, aber nur unter gleichzeitiger artlicher Differenzierung, d. h. unter Ausarbeitung neuer eigner spezifischer Artcharaktere, unter Ausarbeitung spezifischer Plasmaprodukte; sie differenziert sich unter Erwerbung vererbbarer neuer plastischer Artcharaktere (Blutfarbstoff) und altert mit diesen innerhalb der neuen Zellart und ihren Charakteren.

Ist der neue Artcharakter als plastisches Ingredienz der Zelle, in Form von Hb oder Granulation aufgetreten, so rechnet die Zelle, wenn auch dieses Ingredienz noch so spärlich und unreif und noch so wenig ausgebildet und ausgeprägt ist, bereits hinsichtlich der Benennung zu der neuen höheren und nicht mehr zu einer lymphoiden Zellart. D. h. der Typ der polychromatischen Erythroblasten, der Begriff der Promyelocyten, sind nur besondere Stadien innerhalb der Art der Erythroblasten oder Granulocyten, selbst wenn sie noch soviel lymphoides Spongioplasma führen.

Schwieriger ist die artliche Zuteilung, wo solche besonders ausgebildeten höheren Artmerkmale fehlen, die Zelle also rein lymphoid ist.

Wenn die indifferente an spezifischen Plasmaprodukten freie lymphoide ontogenetische Vorstufe einer höher differenzierten Zellart, der Entwicklungsausgangspunkt einer Reihe, sich sonstwie, etwa am Kern, als zu der höheren Entwicklungsart zugehörig ausweist, dann ist es klar, daß diese betr. lymphoide Zellform nur äußerlich zufällig lymphoid infolge ihrer cytogenetischen Unreife ist, aber artlich doch, selbst bei vorläufigem Fehlen der später hinzutretenden spezifischen besonderen und höheren Artcharaktere im Plasma, also trotz des lymphoiden Plasmazustandes, zu der höheren Zellart gehört. Hier ist dann der Artcharakter meist im Zellkern gegeben; weshalb wir sagten, daß die Plasmaverhältnisse nur die hervorstehendsten und bei bestimmten Färbungen (Anilinfärbungen), die die Kernstrukturen nicht so hervortreten lassen, die auffälligsten sind, nicht aber die einzigsten und vor allem nicht die wichtigsten und prinzipiellsten; denn stets ist die innere Kernnatur für die artliche Plasmabeschaffenheit und spezifische Produktion maßgebend, löst sie aus, geht ihr voran; nicht aber umgekehrt; keinesfalls kann und darf man sich auch hier etwa stets nur auf Ein Kriterium (Plasma) verlassen.

Also wo ein spezifischer Plasmacharakter (Hb, Körnung) ausgeprägt ist, genügt er; wo aber das Plasma nur lymphoid ist, müssen auch sonstige Anhaltspunkte, vor allem die Kernverhältnisse in erster Linie mit herangezogen werden. Hier findet man, daß z. B. die Hbfreien Prohämoblasten einen in jeder Hinsicht tinktoriell und morphologisch strukturell deutlich erkennbaren Erythroblastenkern führen.

Diese lymphoiden Elemente sind also trotz des Fehlens von spezifischem Hb und trotz ihres rein lymphoiden Zustandes keine Agranulocyten (lymphoide Hyalocyten), überhaupt keine Leukocyten, sondern artliche Erythroblasten wenn auch von unvollkommener Differenzierung. Diese also gehören überhaupt nicht hierher.

Hatten wir also bei den lymphoiden Zellen ganz generell unterschieden indifferente nicht dauernd lymphoide ontogenetische Vorstufen (der Erythroblasten) oder indifferente weiter differenzierungsfähige phylogenetische Leukocytenvorarten (die Lymphoidocyten), und schließlich die dauernd lymphoiden Lymphocyten und Lympholeukocyten, so kann man jetzt als hier nicht zur Sache gehörig die Hämoblasten völlig ausschalten. An ihren Erythroblastenkernen sind sie wohl stets sicher als nicht zu Leukocyten gehörig zu erkennen. Es bleibt also nur die indifferente Stammesart der Lymphoidocyten, die sich einmal zu Granulocyten, sonst aber zu anderen höheren lymphoiden Agranulocyten umwandelt, d. h. plasmatisch dann dauernd lymphoid bleibt, und zweitens die beiden Arten der dauernd lymphoid bleibenden, nicht weiter differenzierungsfähigen Lymphocyten und Lympholeukocyten. Ferner haben wir gesehen, daß auch schon die Zwischenstufen zwischen Lymphoidocyt und Myelocyt ohne weiteres an dem Gehalt noch so spärlicher Körnchen zu erkennen (Promyelocyt) und artlich und in der Benennung von den Lymphoidocyten abzutreten und zu den höheren Myeloleukocyten zuzuzählen ist. Bleiben also nur noch die dauernd lymphoid bleibenden bzw. richtiger erscheinenden Zellformen ohne Körnchen und ohne Erythroblasten-(oder Myelocyten-)Kern, also die indifferente Stammart der Lymphoidocyten und die differenzierten Arten der Lymphocyten und Lympholeukocyten.

Wir haben somit in unserer Einteilung, Namengebung und Unterscheidung zu berücksichtigen, einmal dauernd lymphoid bleibende, also stets auch nur lymphoid erscheinende differenzierte Zellarten der Lymphocyten und Lympholeukocyten mit ihren verschiedenen ontogenetischen Untertypen, und zweitens eine Zellart, die in funktioneller Hinsicht indifferent und weiterentwicklungsfähig ist, in histogenetischer und histoplastischer Hinsicht sogar auch myeloid und granulopotent ist, die aber nicht nur granulopotent ist, sondern sich auch unter Beibehaltung des lymphoiden Zustandes weiter ausbilden und dabei lymphoides (splenoides), ja selbst direkt lymphadenoides Gewebe bilden kann. Sowie diese Zellart Granula produziert, hat, gehört sie nicht mehr in die in Rede stehende Gruppe der Agranulocyten, wohl aber so lange sie in ihrer temporären

lymphoiden Indifferenz verharrt. Auch wenn sie sich im lymphoiden Zustand weiter differenziert, gehört sie hierher, und somit zerfällt die in Rede stehende Gruppe nur noch in drei Zellarten, in die indifferente differenzierungsfähige Zellart der Lymphoidocyten (Großlymphocyten), und in die differenzierten Lymphocyten und die Lympholeukocyten. Diese drei Arten teilen den lymphoiden Plasmacharakter und werden deshalb zusammengefaßt zur gemeinsamen Gruppe der Agranulocyten. Allen drei Arten haben wir irgendwo in der Benennung die Silbe lympho angefügt (Lymphoidocyt = Lymphoidzelle, Lymphocyt und Lympholeukocyt = lymphoider Leukocyt i. G. zu granuliertem Leukocyt oder Granuloleukocyt).

Die Schridde-Nägeli-Zieglerschen Myeloblasten (myeloblastischen Lymphoidocyten) sind somit nach unsrer soeben begründeten Ansicht bloße Agranulocyten und zwar Lymphoidocyten, gehören wie die lymphoblastischen (lymphadenoiden) Lymphoidocyten artlich zu den lymphoiden Hyalocyten; wenn sie auch genetisch histogenetisch und ihrem Schicksal nach eine Vorart der Granulocyten sind, so gehören sie morphologisch doch noch nicht zu diesen (wie die Hämoblasten bereits zu Erythroblasten gehören) und haben somit kein Anrecht auf eine besondere den lymphoiden Charakter nicht zum Ausdruck bringende morphologische Benennung. Immerhin dürfen sie, wie wir gesehen haben, auch nicht in einseitiger Betonung ihrer lymphoplastischen Potenz und lymphadenoiden Herkunft als Große Lymphocyten bezeichnet werden, sondern sie bedürfen eines sie von den lymphoiden Lymphocyten abhebenden Namens, wie wir diesen in dem Ausdruck Lymphoidocyt gefunden zu haben glaubten.

Wie nun die verschiedenen Arten der Agranulocyten sich voneinander unterscheiden und an welchen Artmerkmalen und Unterschieden sie artlich auseinanderzuhalten sind, würde jetzt im folgenden zu untersuchen sein.

Hier haben wir einmal uns vor Augen zu halten, daß bei den ursprünglich in der Stammeswurzel also indirekt verwandten Lymphocyten und Lympholeukocyten zwar gewisse äußerlich ähnliche Annäherungsformen in Gestalt gewisser cytogenetischer Entwicklungsstufen vorkommen (leukocytoide große und kleine Lymphocyten und kleinen Lympholeukocyten), daß dieses aber keine besonderen genetischen Zwischenformen sind, vielmehr beide Zellarten streng spezifisch voneinander getrennte Arten ohne direkte Übergänge sind; die äußeren Ähnlichkeiten sprechen nicht für direkten genetischen Zusammenhang. Andernfalls ist zu bedenken, daß zwar die Lymphoidocyten auch eine eigne Zellart für sich mit besonderen Artmerkmalen sind, daß diese Zellart aber bei ihrer Indifferenz einmal in Lymphocyten und zweitens in Lympholeukocyten übergeht, mithin in nuce die Artspezifitäten dieser in sich enthält und vereint, und somit

in dieser Vereinigung beider auch schon gewisse morphologische Eigenschaften mit jeder dieser zwei Zellarten teilt. Es sind danach zwar wohl die artlich ausgesprochenen Formen der großen Lymphoidocyten von kleinen Lymphocyten und von großen Lympholeukocyten unterschieden und zu unterscheiden, und wir haben im folgenden diese Artunterschiede festzustellen, andrerseits aber haben wir doch, abgesehen von bloß zufälligen äußeren Ähnlichkeiten der artlich ausgesprochenen Lymphocyten oder Lympholeukocyten mit artlich indifferenten Lymphoidoocyten (breitleibige Riedersche Lymphoidocyten und buchtkernige Lympholeukocyten, schmalleibige makrolymphocytäre Lympholeukocyten und rundkernige Lymphoidocyten, lymphoide Leukocyten und leukocytoide Lymphocyten[1]) auch noch mit artlichen Zwischenstufen zwischen Lymphoidocyten und Lymphocyten einerseits, zwischen Lymphoidocyten und Lympholeukocyten andrerseits zu rechnen, bei denen die Artcharaktere verwischt und nicht klar ausgesprochen sind, wo also die Zelle nicht mehr zu den Lymphoidocyten gehört, aber auch noch nicht den deutlichen Charakter der ausgesprochenen höheren Zellart besitzt. Davon gleich weiter mehr. Jedenfalls teilen die Lymphoidocyten mit den großen Lympholeukocyten dieselbe Größe, durch die sie in den Lymphocyten verschieden sind, sind aber sonst im Kerncharakter und Habitus, also in den artspezifischen Elementen, von den Lympholeukocyten streng geschieden. Dagegen teilen sie mit den Lymphocyten den Gesamtcharakter der Zelle und den typisch lymphocytoiden Zellcharakter; von ihnen sind sie rein äußerlich durch die Größe, ferner aber auch noch durch besondere feinere Kernchromatindetails geschieden.

Es bleiben nach Ausschaltung der lymphoiden Vorstufen höherer Zellreihen somit nur die eigentlichen Hyalocyten als Grundlage unsrer Betrachtung übrig i. e. die Lymphocyten, Lympholeukocyten und Lymphoidocyten (Keimzellen) mit ihren degenerativ regressiven Derivaten der Plasmazellen und Riederformen, und ihren verschiedenen im morphologischen Habitus differenten Altersstadien. Es wäre nunmehr also zu untersuchen, in welcher Weise und woran sich diese Zellen mit dem gleichen negativen Artcharakter des Plasma voneinander unterscheiden lassen, bzw. wieso man dazu kam, sie, die lymphoiden Uninucleären, in verschiedene Arten zu zerlegen.

Als Agranulocyten, Hyalocyten oder Spongiocyten faßten wir die Gesamtheit aller lymphoiden Zellen zusammen. Unter lymphoiden Zellen, d. h. Spongiocyten, verstanden wir ungekörnte Elemente mit basophilem Cytoplasma, also basophile Agranulocyten. Wir unterschieden drei Arten von spongioplastischen lymphoiden Agranulocyten, die unreife Vorart der

---

1) Lymphoide Leukocyten ist eine eigne Zellart mit eignen ontogenetischen Altersstadien; leukocytoide Lymphocyten sind allein die ontogenetisch gealterten Individuen der Lymphocytenart.

Großlymphocyten oder Lymphoidocyten, zu denen als pathologische Altersstufe die leukocytoiden Riederzellen gehören, die Art der fertigen (kleinen) Lymphocyten, und die differenzierte Art der Lympholeukocyten.

Es sind dieses sämtlich verschiedene Zellarten, obwohl mit essentiell gleichem plasmatischem (lymphoid spongioplastischem) Artcharakter. Der Widerspruch gegen die frühere Lehre, daß plasmatisch gleichartige Zellen der gleichen Zellart angehören müssen, der darin liegen würde, daß wir diese Zellen wieder in drei weiteren Zellarten verteilen, ist dadurch paralysiert, daß wir diese verschiedenen Zellarten zu der höheren gemeinsamen Einheit der Agranulocyten zusammenfassen.

Unzweckmäßig ist es nur, die Gesamtheit der lymphoiden Zellelemente, wie das früher geschah, als Lymphocyten schlechthin im weiteren Sinne zu bezeichnen, die als solche, den Granulocyten mit ihren Myelocyten und polynucleären Leukocyten gegenüberstehend, eine Unterabteilung der Leukocyten im weitesten Sinne wären.

Nicht als Lymphocyten ist die Gesamtheit der in den verschiedensten hämatoplastischen Geweben entstehenden und z. T. genetisch gar nicht verwandten verschiedenen lymphoiden Zellen zu bezeichnen, auch nicht als Lymphoidocyten, sondern als Spongiocyten, Hyalocyten oder Agranulocyten.

Lymphocyt bedeutet nicht die Gesamtheit aller lymphoider Zellelemente, auch nicht die Gesamtheit aller, selbst nicht normalen, Lymphdrüsen- oder Lymphoidgewebszellen, sondern nur mehr die so und so bestimmt in morphologischer Weise charakterisierte Zellart der sogen. kleinen Lymphocyten, ganz gleich wo man sie findet oder wo sie zufällig gerade entsteht. Die Gesamtheit der Zellen, die den morphologischen Typ der kleinen Lymphocyten darbieten, den morphologischen Begriff der Lymphocyten repräsentieren, bilden die Zellart der reifen Lymphadenoidgewebszellen.

Da eine Zellart auch der Inbegriff aller möglichen Alterserscheinungen sein muß, so gehören demnach hierher nicht nur die typischen klassischen Lymphocyten mit schmalem Rand und großem Kern, d. h. die mehr oder weniger jugendlichen Elemente des Lymphadenoidgewebes, sondern auch ältere Elemente mit leukocytoidem Buchtkern und relativ breitem endothelioidem Cytoplasma.

Die Artzugehörigkeit wird ausgedrückt durch die verschiedenen Artmerkmale, wie einmal durch das allen auch sonstigen Agranulocyten gemeinsame Merkmal des lymphoiden Cytoplasma, dann aber besonders durch die sonstigen artspezifischen charakteristischen Erscheinungen der Kernchromatinlagerung, der artlich determinierten Größe, und die spezifische Morphologie der ontogenetischen Alterung, ganz gleich wie der sonstige accidentelle morphologische Habitus dabei auch sonst sein mag. Es ist also nicht jede lymphoide Zelle ein Lymphocyt, und zweitens ist auch hier wieder lymphocytärer Artcharakter vom lymphocytiformen

(cytogenetisch-jugendlichen) Habitus zu unterscheiden, und hiernach teilen die Großlymphocyten mit den kleinen Lymphocyten mehr den allgemein lymphocytiformen Habitus als die wesentlichen Artmerkmale.

Es ist klar, daß eine artliche Differenzierung in drei verschiedene Zellarten bei essentiell gleichem plasmatischem Artcharakter voraussetzt bzw. folgern läßt, daß die artliche Unterscheidung hier nach maßgebenderen Faktoren als den Plasmaverhältnissen erfolgt ist. In der Tat sind hier bei der Spezialisierung der lymphoiden Elemente, die sämtlich ein gleiches lymphoides Plasma darbieten, mehr die inneren Chromatinverhältnisse des Kerns von ausschlaggebender Bedeutung gewesen. Natürlich bestehen auch, wie bei einer nach berechtigten Gründen vorgenommenen artlichen Trennung zu erwarten ist, noch gewisse plasmatische Differenzen, doch sind diese naturgemäß nur sekundärer und gradueller Natur. Es versteht sich daher schon daraus, daß, wie des öfteren betont, der lymphoide Plasmazustand, nicht eigentlich ein positives spezifisches Artmerkmal ist analog dem eosinophilen oder chromatophoren Zustand, sondern nur das indifferente Freisein von spezifischen Plasmaprodukten bedeutet.

Entsprechend erscheinen die Zellen auch nicht mit Zunahme des lymphoiden Zustandes vollkommener ausgebildet; bzw. bei höherer ontogenetischer oder artlicher Ausbildung nimmt nicht der lymphoide Zustand zu, wie das bei gekörnten und Hbführenden Zellen in der Zunahme der spezifischen Plasmaprodukte der Fall ist, sondern umgekehrt, es geht die individuelle und artliche Ausbildung mit der Abnahme des bloß stromatischen indifferenten Lymphoplasma zugunsten des funktionierenden spezifischen Paraplasma einher, wie solches auch bei der Reife der polychromatophilen Erythroblasten zu orthochromatischen Erythroblasten, der Promyelocyten zu Myelocyten statthat. Daher der Name Agranulocyt eigentlich noch rationeller ist als Spongiocyt. Allein bei der pathologischen Bildung der Plasmazellen nimmt das Cytospongioplasma zu. Von diesem Gesichtspunkte aus sind die schwach basophilen und spongioplasmaarmen Lympholeukocyten höher differenziert, als die stark basophilen kleinen und großen Lymphocyten, und es ist verständlich, daß die älteren, d. h. ontogenetisch weiter ausgebildeten breitleibigen kleinen Lymphocyten schwächer basophil sind, als die jugendlich schmalleibigen Formen.

Bei den nur graduellen Unterschieden des Cytoplasma bleibt somit allein die Kernstruktur das wesentlichste differentielle Artkriterium zur Unterscheidung der verschiedenen lymphoiden Zellarten. Allerdings tritt diese bei Anwendung basischer Anilinfarbstoffe als Kernfärbemittel zurück, und wir sind bei diesen Färbungen dann auf die anderen allerdings weniger maßgebenden und durchgreifenden accessorischen diagnostischen Kriterien, die graduellen Differenzen in der Basophilie des Cytoplasma, auf den Gesamtcharakter, das Verhältnis von Kern- zu Plasmavolumen, und die absolute bzw. relative Färbbarkeit des Kerns gegenüber dem Plasma angewiesen, wovon weiter unten.

Wir werden daher einmal die Gesamtheit der einzelnen Artmerkmale, an denen man die verschiedenen lymphoiden Zellarten überhaupt unterscheidet, besonders also bei vorhandener guter Kernfärbung aufzuzählen haben, und zweitens die bei bloßer basischer Anilinfärbung, also bei schlechter Kernfärbung in Betracht kommenden restierenden Kriterien.

Im Teil I haben wir die Zellen betrachtet nur bei Hämatoxylinkernfärbung, d. h. bei schlechter Spongioplasmafärbung. Hier haben wir schon gesehen, daß kleine Lymphocyten von lymphoiden Leukocyten gut zu differenzieren sind; auch zwischen ausgeprägten großen und kleinen Lymphocyten haben wir bereits deutliche Unterschiede der Kernchromatinstruktur gefunden. Dagegen waren große Lymphocyten und große lymphoide Leukocyten artlich schwer oder gar nicht trotz vorhandener guter Kernfärbung zu differenzieren. Hier bietet nun besonders die verschiedene Färbbarkeit des Plasma ein wesentliches Unterscheidungsmerkmal. Bei Hämatoxylin erscheinen Lympholeukocyten vielfach nur als ältere Lymphoidocyten. Im vorliegenden Teil haben wir uns nur mit basischen Anilinfärbungen, die meist nur mindergute Kernfärbungen gewähren, zu befassen. Hier werden wir zwar Lymphocyten und Lympholeukocyten gut trennen können, trotz des Fehlens des Kerncharakters, weil nämlich die basischen Anilinfärbungen gute Spongioplasmafärbung garantieren — dagegen lassen sich umgekehrt wieder große und kleine Lymphocyten gar nicht artlich differenzieren, weil ihr größtes Unterscheidungsmerkmal, die Kernstruktur, bei Anilinfärbung nur schlecht oder gar nicht zum Ausdruck gelangt. Gerade hier zeigt es sich wieder einmal ganz besonders deutlich, daß man nicht allein auf Eine noch dazu unvollkommene Färbung hin seine Zelldiagnosen stellen darf, sondern die verschiedenen Färbungen gegenseitig sich kontrollieren und ergänzen lassen muß. Alle Kriterien zeigen hier allein die panoptischen Universalfärbungen aus basischen und sauren Anilinfarbstoffen unter Mitwirkung von Azur, wie sie in der Giemsa-Methode zum Ausdruck kommt. Hier wird, abgesehen davon, daß auch die spezifische Azurophilie sichtbar gemacht wird, vorzügliche mit Hämatoxylinfärbungen an Güte konkurrierende Kernfärbung mit ausgezeichneter Cytoplasmafärbung kombiniert.

Immerhin ist soviel klar, daß bei der Zusammenfassung aller lymphoider Zellarten zu einer Hauptgruppe mit bloß graduellen Differenzen im plasmatischen Verhalten, d. h. der zugegebenen Entwicklung der Lymphocyten und Lympholeukocyten aus einer gemeinsamen Wurzel der Lymphoidocyten, unbedingt Ähnlichkeiten, Berührungsformen und Übergänge zwischen den einzelnen Zellarten bestehen bzw. auffindbar sind.

Bei der Rolle, die wir den Großlymphocyten als allgemeiner Stammzellart zuschreiben, existieren naturgemäß solche zwischen diesen Großlymphocyten zu Lymphocyten einerseits, zu Lympholeukocyten andrerseits. Andere Forscher (Grawitz) nehmen allerdings auch noch direkte Übergänge zwischen Lymphocyten und Lympholeukocyten an, indem sie bloße

nach unsrer Meinung rein äußerliche und zufällige Ähnlichkeiten der individuellen Ontogenese direkt als genetische Übergangs- und Zwischenformen deuten; doch sind wir nach kritischster Deutung der von uns gesehenen Bilder zu einer theoretischen Anschauung gelangt, welche solche unitarischen Entwicklungsmöglichkeiten zwischen Zellformen, die wir für gleichmäßig reife und gleich hochentwickelte halten, ablehnt und ausschließt.

Es wird somit im Vorliegenden unsre Aufgabe sein, einmal die gültige Begriffsbestimmung der drei hier zur Diskussion stehenden lymphoiden Zellarten durch Aufzählung und Beschreibung sämtlicher Artkriterien zu geben, wie wir sie aus den verschiedensten Färbungen abstrahiert haben; und weiter mitzuteilen, wie die einzelnen Zellarten bei alleiniger Anwendung der speziell in diesem Teil behandelten basischen Anilinfärbungen auseinanderzuhalten sind.

Die Klasse der eigentlichen Hyalo- oder Spongiocyten blieben nach Ausscheiden der basophilen Hämoblasten, der Vorstufe der Erythroblasten, beschränkt auf folgende drei Zellarten:

1. Lymphoidocyten mit den morphologischen Typen oder Varietäten der Riederschen Leukosarkomzelle, d. h. ihren Altersentwicklungsstufen;
2. große mononucleäre Lympholeukocyten mit zwei ontogenetischen Untertypen, den eigentlichen endothelioiden, d. h. breitleibigen lymphoiden Leukocyten und der Form der buchtkernigen Übergangszelle;
3. kleine eigentliche Lymphocyten mit den Altersstufen der buchtkernigen Lymphocyten und breitleibigen leukocytoiden Lymphocyten (kleine mononucleäre Leukocyten).

Alle diese drei Zellarten sind in artlicher Hinsicht in gleicher Weise lymphoide Spongiocyten. Bei allen tritt besonders bei Anwendung basischer Anilinfärbungen dieses Spongioplasma deutlich in die Erscheinung. Alle drei weisen in gleicher Weise bei Azurfärbung das Vorhandensein von azurophilen Granulis auf, also auch die großen agranuloplastischen lymphadenoiden wie die myeloiden Lymphoidocyten (welch letztere in Myelocyten übergehen und jene Azurkörnchen sogar dann noch als gekörnte Promyelocyten führen), ferner die in bezug auf myeloplastische Umwandlung höchst strittigen und angefochtenen Lympholeukocyten, wie die stets lymphoid bleibenden agranuloplastischen Lymphocyten.

Es ist nun zu untersuchen, in welcher Weise sich überhaupt und zweitens in welcher Weise sich im speziellen nur bei Anwendung der in diesem Teil abgehandelten basischen Anilinfärbungen diese drei lymphoiden Zellarten voneinander unterscheiden. Dabei ist jedenfalls im Auge zu behalten, daß, wie schon erwähnt, man sich auf nur eine der panoptisch unvollkommenen und nur einseitig guter leuchtenden Färbungen nicht

verlassen darf bei der Bewertung und Rubrizierung der Elemente. Gerade weil der Begründer der modernen Hämatologie und ihrer Begriffe diese letzteren aus nur unvollkommenen Färbungen (Triazid, Methylenblau-Eosin-Sukzessivfärbungen, Hämatoxylin) abstrahiert hatte, hat die modernste Hämatologie mit solchen Schwierigkeiten zu kämpfen. Die alten Begriffe sind geblieben, aber ihre Kriterien konnten den Ergebnissen der modernen panoptischen Färbemethoden nicht mehr standhalten. Man mußte sie entweder ganz fallen lassen, oder erweitern, oder umdeuten und umprägen, und ihnen neuen Gehalt und veränderte Bedeutung beilegen (cfr. Großlymphocyt).

Um nun ein Beispiel anzuführen, so erscheint der Großlymphocyt auf Grund der Hämatoxylinfärbung mit den lymphoiden Leukocyten innigst verwandt, von ihnen artlich kaum trennbar, so daß letztere als bloße Altersstufen der Lymphoidocyten erscheinen (K. Ziegler). Dasselbe gilt bei Triazid. Buchtkernige lymphoide Leukocyten sind vollends von den entsprechenden ontogenetischen Typen anderer Zellarten, etwa den buchtkernigen Rieder-Lymphoidocyten bei diesen Färbungen überhaupt nicht zu unterscheiden. Auf Grund dieser älteren Färbungen wären diese jetzt zu zwei verschiedenen Zellarten als zugehörig erkannten Typen überhaupt niemals artlich unterschieden worden, bzw. man hätte den Begriff der Riederzellen nicht kennen und von den lymphoiden Leukocyten abzutrennen gelernt. Wie denn in der Tat Sternberg zwischen beiden Begriffen nicht unterscheidet. Indes sind Riederzellen zwar gealterte Lymphoidocyten, aber doch in artlicher Hinsicht Lymphoidocyten, d. h. atypische pathologische Zellen, die im normalen Blut fehlen, und eine Myeloblastenleukämie oder Riederzellenleukosarkomatose ist längst nicht identisch mit einer Splenocytenleukämie.

Ebenso gelingt es nicht, myelolymphoblastische Lymphoidocyten und große und kleine lymphadenoide Lymphocyten mittels Triazid oder Methylgrün-Pyronin artlich zu trennen, so daß die Unitarier wie Maximow, Weidenreich, Ferrata all diese mononucleären lymphoiden Zellen artlich vereinen. Da aber von den Lymphoidocyten ein Übergang in Granulocyten allseitig zugegeben wird, so ist es eine bloße Konsequenz der unitarischen Auffassung, daß solche Übergänge auch von Splenocyten[1]) (Lympholeukocyten) und Lymphocyten[2]), die in jener Auffassung als bloße funktionelle oder Entwicklungszustände der Lymphoidocyten aufgefaßt werden, behauptet werden.

Überhaupt täuschen die einseitigen nur für bestimmte Zwecke guten Färbungen oft fälschlich zu enge gar nicht bestehende Zusammenhänge vor und sind nicht imstande, graduell ja selbst artlich differente Zellen auch wirklich tinktoriell zu differenzieren. So kann man bei Methylgrün

1) Ehrlich, K. Ziegler, Heinz, Grawitz.
2) Grawitz, Weidenreich, Maximow, Dominici.

+ Pyronin gekörnte Promyelocyten nicht als solche erkennen, sie erscheinen als Großlymphocyten, d. h. werden gewaltsam mit diesen zu Einer Zellart vereint; bei Hämatoxylin erscheinen neutrophile Promyelocyten ebenfalls wie lymphoide Leukocyten oder Lymphoidocyten usf. Hier müssen sich die verschiedenen Färbungen ergänzen und gegenseitig kontrollieren.

All die von uns in diesen Blättern entwickelten und als gegeben angenommene Differenzierungen haben sich erst mit Hilfe der modernen panoptischen Färbungen ergeben, welche die Vorzüge kernfärbender Hämatoxylinfärbung mit den Vorzügen der Spongioplasma und Oxyplasma färbenden Anilinfärbungen bestens in sich vereinen, und es ist daher propädeutisch besonders schwierig, in der Darstellung genetisch und synthetisch von einfachen unvollkommenen zu komplizierten vollkommeneren Färbungen fortschreitend, die erst durch komplizierten Färbungen ermierten Begriffe schon als gegeben vorauszusetzen und sie an der Hand der unvollkommenen Färbungen, die diese noch gar nicht erkennen lassen, zu entwickeln.

Im einzelnen liegt die Sache so, daß im allgemeinen ja eine gute Chromatinfärbung durch Hämatoxylinat auch schon die verschiedenen Zellformen artlich gut unterscheiden läßt, obwohl die drei verschiedenen lymphoid spongioplastischen Zellarten, sowie die neutrophilen Myelocyten und Leukocyten hier fast völlig gleiche Plasmaverhältnisse darbieten. Wie auch sonst so gilt hier das Gesetz, an ihren Kernen, d. h. Fortpflanzungs-, Vererbungs- und Arterhaltungsorganen sollt ihr artlich sie erkennen! Speziell lassen sich nicht nur gewisse Unterschiede in der Gesetzmäßigkeit der Kernpolymorphose, Verschiedenheiten der Chromatinanordnung zwischen amblychromatischen Lympholeukocyten und ebenfalls amblychromatischen Lymphoidocyten feststellen, sondern auch, trotz gewisser sonstiger Gleichheiten im Verhalten der Kerne makrolymphocytärer Lymphoidocyten und Mikrolymphocyten, noch artliche, wenn auch durch Übergänge verknüpfte Differenzen zwischen diesen beiden lymphocytären resp. lymphocytoiden Zellarten, den lymphocytoiden Lymphoidocyten und den lymphocytären Mikrolymphocyten. Die Differenzen zwischen den lymphocytären leukocytoiden Mikrolymphocyten (Leukolymphocyten), d. h. den sog. kleinen Mononucleären einerseits und den leukocytären lymphoiden Lympholeukocyten, den sog. großen Mononucleären andrerseits sind aber auch schon bei Hämatoxylin völlig durchsichtig.

Was die Färbung mit basischen Anilinfarben anbetrifft, so gehen hierbei die Unterschiede der Kernstruktur allerdings meist mehr oder minder verloren. Bei den gut ausfallenden Simultanfärbungen basischer und seiner Farbstoffe tritt die Kernfärbung völlig hinter der scharf und distinkt hervortretenden Plasmafärbung zurück, fehlt oft sogar ganz. Bei den Sukzessivfärbungen ist sie verschwommen, und bei den homogenen Mythylgrün-Pyronintinktionen färbt das helle Methylgrün nicht scharf

und distinkt genug; die Chromatinzeichnung bleibt verschwommen diffus und hebt sich nicht scharf genug von Karyoplastin ab.

Immerhin geben die basischen Anilinfärbungen in accidenteller Hinsicht wichtige wenn auch nur graduelle Unterschiede im Cytoplasma der verschiedenen in gleicher Weise lymphoiden Spongiocyten an; waren doch sie es, mit deren Hilfe Ehrlich seinen bekannten durchgreifenden Artunterschied zwischen Lymphocyten einerseits und Leukocyten, also auch lymphoiden Leukocyten andrerseits, also das Fundament des modernen Dualismus in der Hämatologie stabiliert hat.

Außerdem sind selbstredend auch bei basischen Färbungen die allgemeinen Unterschiede des morphologischen Habitus, der Kern- und Plasmagröße, der relativen Kerngröße oder der Kernplasmarelation, und der artspezifischen Kernpolymorphose zu erkennen, die auch beim Ausfall des Chromatins durch ungeeignete Anilinfärbung artliche Aufschlüsse ermöglichen.

Nach dieser Richtung hatten wir uns schon im Teil I bemüht, die wesentlichen Merkmale der Kernverhältnisse und somit die gegenseitigen Unterschiede zwischen Großen Lymphocyten (Lymphoidocyten), Lympholeukocyten und Mikrolymphocyten, soweit bei Hämatoxylinfärbung möglich, festzustellen.

Schon hier hatten wir gezeigt, daß den kleinen Lymphocyten und unter normalen Verhältnissen auch den Großen in gleicher Weise eigentümlich ist das möglichst strenge Festhalten an der runden Form des stets im Verhältnis zum Plasma relativ großen mit Nucleolen versehenen Kerns selbst bei der Alterpolymorphose, während i. G. dazu die lymphoiden Leukocyten labilere und variabelere Kernfigurationen ohne Nucleolen aufweisen. Bei ersteren wird der sonst im ganzen rund bleibende Kern nur lokal und zirkumskript gekerbt, bei letzteren buchtet und verformt sich der Kern durch Verziehungen in toto. Wenn die kleinen Lymphocyten Buchtkerne acquirieren, so zeigen diese stets singuläre flache Einbeulungen oder tiefe scharfe Kerbungen (Semmel, Kaffeebohne) i. G. zu den pluripolaren meist trilobären busenförmigen Einbuchtungen der zwerchsackgestaltigen Lympholeukocytenkerne, und den bohnen-, nieren- oder hufeisenförmigen Buchtungen der Myelocyten und Leukocyten. Auch die Großen Lymphocyten zeigen in Form der Riederzellen qualitativ die gleichen flachen Einbeulungen oder tiefen Kerbungen wie die kleinen Lymphocyten und unterscheiden sich dadurch von den Lympholeukocyten, nur daß sie i. G. zu den normalen kleinen Lymphocyten und ähnlich wie große Lympholeukocyten oft pluripolare trilobäre Polymorphosen aufweisen. Während nämlich die kleinen Lymphocyten nur an einer Seite derartige Buchtungen aufweisen (Tafel VIII, Fig. 25; Prot. 20, Fig. 3), zeigen die großen Lymphoidocyten vielfach pluripolare Buchtungen. Also sie teilen mit den großen Lympholeukocyten die äußere Pluripolarität der Kernpolymorphose, mit den kleinen Lymphocyten aber den lympho-

cytären Charakter dieser Polymorphose, die zirkumskripte Einkerbung der Kernwand bzw. flache Einbeulung der Kernmembran.

Ferner fanden wir in der feinnetzigen relativ schwach färbbaren Chromatinstruktur der großen Lymphoidocyten und der plumpen farbgierigen (gegenüber Hämatoxylin) [1]) Kerngerüstanordnung der kleinen Lymphocyten (Tafel IX) ein hinreichendes Kriterium zur Unterscheidung der großen und kleinen rundkernigen Zellform bei Hämatoxylinfärbung. Wir konnten auf diese Weise sogar kleine Makrolymphocyten neben größeren Mikrolymphocyten (Mesolymphocyten) bzw. alle Übergänge zwischen Großen Lymphoidocyten und Mikrolymphocyten feststellen Tafel IX, Fig. 18, 27, 46).

Weiter hatten wir uns zu zeigen bemüht, daß zwar plasmatische Beziehungen, Übergänge und genetische Zusammenhänge zwischen Großen amblychromatischen Lymphoidocyten und großen ebenfalls amblychromatischen lymphoiden Leukocyten bestehen, daß aber ihre voll ausgeprägten Formen deutliche Unterschiede im Verhalten der Kernformen und Kernstrukturen erkennen lassen. Während der Kern bei den großen Lymphoidocyten zumeist streng rund ist, Nucleolen, und, bei guter Kernfärbung, eine feine dünnfädige zarte Netzstruktur besitzt, finden wir bei den lymphoiden Leukocyten plastisch variable, proteusartig wandelbare, flexibele Kernfigurationen, anscheinend stets ohne Nucleolen, dazu ein breitfädiges amblychromatisch weiches wolkig-verschwommenes Kernnetz (Prototyp 2, Fig. 5—7), wodurch sich diese Zellkerne bei Hämatoxylin in anderer Richtung auch noch von den chromatisch streng orientierten, strafffädigen, dunkler färbbaren Balkenwerken in den einfacher gebuchteten Kernen der bei Hämatoxylin ebenfalls pseudo-lymphoid, ungekörnt, scheinenden neutrophilen Myelocyten unterscheiden (Taf. XI/XII, Fig. 39—49, Taf. XIV, Fig. 30—32).

Es teilen demnach die großen amblychromatisch rundkernigen, schmalleibigen Lymphoidocyten gewisse Eigenschaften mit den großen amblychromatischen lymphoiden, meist buchtkernigen und breitrandigen Leukocyten, andere wieder mit den kleinen zumeist rundkernigen und schmalleibigen Lymphocyten, weshalb wir sie auch als Art der Keimzellen sowohl für Lymphocyten wie für lymphoide Leukocyten erklärt haben.

Nun ist aber die weitere Frage, ob und an welchen Merkmalen wir bei Anwendung basischer Kerntinktionsmittel diese drei Arten von Spongiocyten unterscheiden können.

Wie schon öfters betont, färben die basischen Anilinfarbstoffe auf Trockenpräparaten vom Blut die Kernstrukturen überhaupt einmal weniger

1) Auch bei Azurfärbungen zeigt sich der gleiche Unterschied, wie überhaupt die Azurkombinationen die Güte der Hämatoxylinfärbungen prästieren, gleichzeitig aber auch noch die Vorzüge der Anilinfärbungen darbieten. Gerade hier zeigt sich, daß die eigentlichen (myeloblastischen) Großlymphocyten oder Myeloleukoblasten schwach basophilen (amblychromatischen) Kern haben, während die Lymphoblasten (Mesolymphocyten, Makrolymphocyten) lediglich größere Mikrolymphocyten im Zustand der Lymphoblastik sind.

distinkt wie Hämatoxylin, und zweitens sind sie, wie wir gesehen haben, überhaupt mehr Spongioplasma- als Nucleinfarbstoffe, so daß bei gelungener Färbung die Cytoplasmastrukturen bei weitem distinkter und kräftiger gefärbt erscheinen, als die bei dieser Methode überall nur verschwommen gefärbten oder bläschenhaft strukturiert erscheinenden Kerne. Es scheint auch in dieser Hinsicht ganz generell ein gewisser Antagonismus zwischen den basophilen P-haltigen Cytoplasma-Lecithiden[1]) und den basophilen P-haltigen Kernnucleinproteiden[2]) zu herrschen. Je kräftiger und ausgeprägter zufällig die Kerne gefärbt sind, desto verwaschener und matter tritt das Plasma hervor und umgekehrt; da aber kräftige Färbung der Kerne mit Anilinfarben noch keineswegs scharfe und prägnante Strukturfärbung bedeutet, so ist es klar, daß es bei Anwendung der gewöhnlichen basischen Anilinfärbungen geboten ist, hier auf jeden Fall lieber eine exakte und präzise Darstellung der Spongioplasmastrukturen unter Vernachlässigung der Kerndetails, als eine noch so kräftige Kernfärbung zu erstreben. Man hat somit zu versuchen, und ist darauf beschränkt, auch am bloßen Cytoplasma, seinen Strukturen und absoluten und relativen Färbbarkeitsverhältnissen gegenüber dem Kern, die drei lymphoiden Zellarten artlich zu differenzieren.

Auf diesem Wege ist Ehrlich wie auf so vielen anderen als Erster vorangegangen und auch hier müssen wir auf sein Vorgehen rekurrieren.

Wie schon oben erwähnt, hat Ehrlich auf Grund seiner Studien und Feststellungen Anlaß genommen, in den lymphoiden Leukocyten Vorstufen der polynucleären Leukocyten zu sehen, überhaupt jedenfalls sie als leukocytäre Elemente mit den eigentlichen i. e. granulierten Leukocyten zu vereinen und in genetischen Konnex zu bringen, und sie mit diesen strengstens von den Lymphocyten, großen wie kleinen, abzusondern.

Demgegenüber haben wir trotz der von Ehrlich betonten Differenzen die prinzipiellen Gemeinsamkeiten der Lympholeukocyten mit den Lymphocyten, den ihnen allen gemeinsamen lymphoiden Artcharakter als ein im wesentlichen mit den übrigen lymphocytären Uninucleären vereinigendes Moment hervorgehoben, was auch in dieser vorliegenden Abhandlung geschah, und haben in den von Ehrlich betonten Gemeinsamkeiten mit den eigentlichen granulierten Leukocyten nur etwas Sekundäres, Untergeordnetes, im wesentlichen den morphologischen Habitus, also die bloße cytogenetische Altersausbildung Betreffendes, dagegen in den gegenüber den Lymphocyten konstruierten Differenzen kein absolut artlich durchgreifendes essentielles Unterscheidungsmittel erblickt.

---

1) Nuclein = Nucleoproteid, Nucleohiston = Nucleinsaures Eiweiß, Eiweißnucleinat, Acidalbumin aus Nucleinsäure. Nucleinsäure = (z. B. Inosinsäure) Verbindung von Phosphorsäure und Purinbase.

2) Lecithid = Lecithineiweißverbindung. Lecithin = Verbindung von Glyzerinphosphorsäure und Cholin.

Weiter haben wir aus unseren Studien und Beobachtungen die Überzeugung gewonnen, daß polynucleäre gekörnte Leukocyten nur aus mononucleären, ebenfalls und in gleicher Weise gekörnten Elementen i. e. Myelocyten abstammen, die ihrerseits von Großen Lymphoidzellen sich bilden, haben aber nie direkte Entstehung aus lymphoiden einkernigen Elementen, großen oder kleinen Lymphocyten oder lymphoiden Leukocyten durch Vermittlung partiell gekörnter Übergangszellen im Sinne Ehrlichs und der Unitarier, mithin einen Übergang lymphoider Leukocyten in gekörnte Leukocyten feststellen können [1]).

Die Übergangszelle des normalen Blutes fanden wir stets körnchenfrei; sie ist als solche das Endstadium der Entwicklung des lymphoiden Leukocyten [2]); wo im Blut gekörnte Zellen mit Übergangskern vorkommen, handelt es sich um pathologisches Blut und um buchtkernige Myelocyten, Metamyelocyten und vor allem Promyelocyten.

Gerade diese letzteren werden am häufigsten zur Verwechselung bzw. Mißdeutung Anlaß geben, da es sich ja doch bei ihnen um spärlich gekörnte, z. T. buchtkernige und auch breiterleibige Elemente handelt mit Körnchen, eingebettet in noch unreifes noch nicht oxyphiles, sondern basophiles Cytoplasma. Auch der Kern dieser noch unreifen Gebilde ist oft noch nicht ausgesprochen, myelocytär und bei basischen Anilinfarbstoffen überhaupt undeutlich in der Struktur.

In der Tat kann und darf man diese Elemente auch als „Übergangsformen“ im gewissen Sinne auffassen; sind es doch Zwischenstufen zwischen lymphoiden und gekörnten Zellen; nur sind sie gar nicht die von Ehrlich sogenannten Übergangszellen, d. h. die buchtkernigen alten Splenocyten oder lymphoiden Leukocyten, denn diese führen normalerweise, d. h. im normalen Blut, ja genau genommen überhaupt niemals, weder im normalen noch pathologischen Zustande, neutrophile (sondern höchstens azurophile) Körnung und vor allem gehen auch sie gar nicht in polynucleäre Leukocyten oder sonstige Granulocyten über. Erst recht ist es natürlich nicht angängig, die Gesamtheit der (rund- und buchtkernigen) lymphoiden Splenocyten mit Grawitz als Übergangszellen zwischen (kleinen) Lymphocyten und polynucleären Leukocyten zu deuten. Und auch die Ansicht von K. Ziegler, Heinz u. a., daß die lymphoiden Leukocyten bloße Altersformen der Lymphoidocyten also daher ebenfalls granuloplastische Myeloblasten seien und als solche auch granuloplastische Potenz besäßen, ist nicht genügend begründet.

Die im pathologischen Blut auftretenden spärlich gekörnten rund- oder buchtkernigen Promyelocyten sind nicht Zwischenformen von Splenocyten (Lympholeukocyten) zu Myeloleukocyten, sind nicht aus Lympho-

1) Virch. Archiv 1900, Bd. CLIX.
2) Virch. Archiv, Bd. CLXIV; Zeitschr. f. klin. Mediz., Bd. XLVII, S. 220.

leukocyten hervorgegangen, sondern sind gekörnte Lymphoidocyten (Großlymphocyten).

Die direkte Zwischenstufe der einkernigen (gekörnten) Zelle zu polynucleären Leukocyten und die direkte Vorstufe dieser ist aber stets und allein nur der gekörnte polymorphkernige Metamyelocyt.

Immerhin sehen wir schon hieraus, daß wir die Lympholenkocyten, speziell ihre als Übergangszelle benamten buchtkernigen Altersformen nicht nur von den gealterten Lymphoidocyten oder Riederzellen zu unterscheiden haben, sondern daß wir auch vor Verwechslung mit buchtkernigen Promyelocyten in gewissem Sinne auf der Hut sein müssen; denn angeblich gekörnte Splenocyten werden in den meisten Fällen lediglich pathologische Promyelocyten sein.

Zwar auch wir trennen artlich die Lympholeukocyten von den Lymphocyten, ebenso wie Ehrlich, doch auf Grund anderer Merkmale als den von ihm angeführten nur graduellen Plasmadifferenzen, nämlich auf Grund der Kernstruktur, der Kernschicksale bei der Alterung, dem Gesamtcharakter und der prädestinierten Ausbildung in Größe und Differenzierung; und umgekehrt trennen wir auf Grund derselben Maßnahmen noch viel schärfer artlich, als dies Ehrlich tut, kleine und große (lymphoidocytäre) Lymphocyten. Aber nicht nur den Anschauungen Ehrlichs und anderer, die große und kleine Lymphocyten zu einer einheitlichen Art vereinen, diese aber von den mit den Myelogranuloleukocyten in Konnex gebrachten Lympholeukocyten scharf abtrennen, stehen unsere hier begründeten Ansichten gegenüber, sondern auch den Ansichten jener Autoren, die wie Nägeli, Schridde und Ziegler Große (myeloblastische) Lymphocyten so scharf von den (lymphadenoiden) Lymphocyten trennen, daß sie erstere lieber sogar mit lymphoiden Leukocyten oder selbst Myeloleukocyten vereinen. Drittens weichen wir von den Ansichten solcher Autoren ab, die wie Ferrata alle lymphoide Zellen, Lymphocyten und Lympholeukocyten als bloße verschiedene Altersstufen einer einzigen Art deuten, oder dieselbe Art gar als bloße Altersvorstufen der Granulocyten auffassen (Grawitz).

Während Ehrlich und nach ihm Weidenreich und Maximow kleine und große Lymphocyten artlich vereint und Ehrlich diese von den Lympholeukocyten schärfstens absondert, und während weiter gerade umgekehrt Helly, K. Ziegler, Grawitz u. a. Große Lymphocyten und Lympholeukocyten wieder artlich vereinen und sie den kleinen Lymphocyten gegenüberstellen, sind wir auf Grund unseres Beweismaterials zu der Überzeugung gelangt, daß alle die genannten Zellgruppen ebensoviclen deutlich durch besondere spezifische Artmerkmalen getrennten Zellarten entsprechen. Wir werden deshalb ganz besonders im folgenden gerade die artliche Trennung der Lymphocyten, der Großen Lymphocyten und der Lympholeukocyten zu begründen und zu beweisen haben.

Hatten wir also im Teil I die Unterschiede der lymphoiden Leukocyten und ihrer buchtkernigen Altersformen gegenüber den granulierten Leukocyten zum Hauptgegenstand der Betrachtung gemacht, so haben wir jetzt bei den Anilinfärbungen ganz besonders die Unterschiede zwischen lymphoiden Leukocyten und den verschiedenen Typen von Lymphocyten festzustellen.

Bekanntlich hat Ehrlich vor allem und allein in dem verschiedenen plasmatischen Verhalten der Zellen das unterscheidende Artmerkmal gesehen und die Zellen hiernach eingeteilt[1]). Es kam dazu gerade auf Grund der von ihm inaugurierten differenziellen Kombinationsfärbungen mit Anilinfarbstoffen, welche ja gerade die feinere Kernstruktur nicht gut erkennen lassen.

Auf Grund solcher in ihrem differenzierenden Wert minderwertiger Färbemethoden geschah es dann nun auch, daß Ehrlich die großen meist breitleibigen Mononucleären (lymphoiden Leukocyten, Lympholeukocyten, Splenocyten) von den ganz wie sie ebenfalls mononucleären und lymphoiden großen und kleinen, aber zumeist schmalleibigen i. e. lymphocytären Elementen als besondere und genetisch strengstens geschiedene Zellart absonderte, sie den echten granulierten polynucleären Leukocyten als mononucleäre Leukocyten annäherte, und als solche von den gleichwohl ebenfalls einkernigen und lymphoiden Lymphocyten strengstens unterschied auf Grund des bloßen tinktoriell verschiedenen plasmatischen Verhaltens der lymphocytären und leukocytoiden Lymphoidzellen. Ehrlich hält diese Differenz für eine essentielle und konträre; wir werden aber gleich weiter sehen, daß sie nur eine höchst variable und bloß quantitativere ist.

Obwohl wir nun die von Ehrlich proklamierte artliche Absonderung der lymphoiden Leukocyten von den Lymphocyten akzeptieren, tun wir dieses doch auf Grund andrer weit durchgreifenderer Merkmale; und gegenüber den von Ehrlich hervorgehobenen Unterschieden, die wir nur als fließende und schwankende graduelle erklären, betonten wir das die lymphoiden Leukocyten mit Lymphocyten, namentlich mit Großen Lymphoidocyten verbindende lymphoide Moment. Andrerseits geben wir zwar zu, daß zwischen kleinen Lymphocyten und Lymphoidocyten (Großlymphocyten) viele gemeinsame Analogien bestehen, halten aber dafür, daß doch auch hier auf Grund eingehenderer Beobachtungen gewisse artliche Differenzen anzuerkennen sind (s. o.).

Und schließlich haben wir die von Ehrlich betonten Beziehungen zwischen mononucleären lymphoiden und polynucleären granulierten Leukocyten, insofern sie direkte genetische sein sollen, direkt in Abrede gestellt und lediglich äußere Analogien zugeben können, kraft deren wir

1) Anämie, Bd. I, S. 49.

den mononucleären ungekörnten Elementen die Bezeichnung lymphoider Leukocyten (leukocytoider Lymphoidzellen) verliehen haben.

Als Hauptkriterium für die Gesamtheit der Lymphocyten hatte Ehrlich angegeben[1]), daß sie einen relativen großen runden Kern aufweisen, schmalen, basophilen ungekörnten Rand besitzen, und daß bei homogener oder heterogener differentieller Kombinationsfärbung unter Hinzuziehung basischer Anilinfarbstoffe das Plasma stärker basophil erscheint als der basophile Kern.

In diesem Sinne bilden in der Tat die Lymphoidocyten (Große Lymphocyten) mit den kleinen eigentlichen lymphadenoiden Lymphocyten eine Artgemeinschaft, denn sie teilen mit ihnen diesen gleichen lymphocytären oder richtiger äußerlich lymphocytoiden Charakter.

Dem gegenüber sei das Verhalten der lymphoiden Leukocyten ein sowohl morphologisch wie tinktoriell konträr entgegengesetztes.

Ein relativ breiter lymphoider basophiler Leib, also kleine Kernplasmarelation sei das Gewöhnliche, und bei Färbung mit basischen Anilinfarbstoffen finde sich stärkere Basophilie des Kerns als des Cytoplasma.

In der Tat kann man diese Unterschiede bei den älteren Methylenblau-Eosinfärbungen konstatieren.

Auf Grund dieser Unterschiede rechnet Ehrlich die lymphoiden Leukocyten zu den sonstigen Leukocyten, also zum myeloiden System, trennt sie von den Lymphocyten ab, und proklamiert auch hier rein äußerlich morphologisch die seitdem die ganze moderne Hämatologie beherrschende, wie ein roter Faden sich durch seine Lehre ziehende dualistische Zweiteilung zwischen Leukocyten einerseits (zu denen die lymphoiden Leukocyten gehören), und Lymphocyten andrerseits (zu denen er die Lymphoidocyten, d. h. Großen Lymphocyten rechnet).

Daß demgegenüber trotz des absolut gleichen färberischen Verhaltens zwischen großen und kleinen Lymphocyten bei gewissen Färbungen mit basischen Farbstoffen, und trotz aller fließenden Übergänge zwischen beiden, doch artliche (Kernstruktur), funktionelle cytometaplastische, histoblastische und histiogenetische Differenzen zwischen den verschiedenen lymphocytären großen und kleinen Zellformen bestehen, derart, daß die Großen Lymphocyten gar keine eigentlichen Lymphocyten (Lymphadenoidgewebszellen) sind, sondern besser als Lymphoidocyten bezeichnet würden, haben wir schon gesehen.

Gerade jene älteren Färbungen, die Ehrlich zur artlichen Vereinigung der Lymphoidocyten mit den (kleinen) Lymphocyten und zu ihrer totalen Abtrennung von den anderen lymphoiden mononucleären Elementen, den Lympholeukocyten bewogen haben, und gerade dieses dadurch bedingte Vorgehen Ehrlichs waren es, die den ganzen Zwiespalt in der modernen Histologie und die verwirrende Unstimmigkeit der Meinungen gezeitigt haben.

1) Anämie, Bd. I, S. 46.

In der Tat, in der Mehrzahl der morphologisch und tinktoriellen Eigenschaften und Kriterien stimmen die Lymphoidocyten mit den Lymphocyten überein. Durch fließende Übergänge scheinen sie sogar bei allen Färbungen mit ihnen genetisch verbunden. Hier wie dort schmales stark basophiles Cytoplasma, relativ großer, zumeist runder Kern mit Nucleolen; hier wie dort leukocytoide Altersformen, dort Riederschc Großlymphocpten, hier kleine leukocytoide Lymphocyten. Also liegt in der Tat auf Grund dieser Tatsachen und der alten Färbungen (Methylenblau + Eosin [Plehn], Methylgrün + Pyronin), nach welchen bei beiden der Kern schwächer basophil als das Cytoplasma erscheint, eine gewisse Berechtigung dafür vor, jene großen von uns jetzt als Lymphoidocyten bezeichneten Elemente als Große Lymphocyten anzusprechen, ganz besonders deshalb, weil sie ja angeblich auch im lymphadenoiden Gewebe, d. h. dessen Keimknoten, vorkommen sollen und daselbst, als lymphadenoide Stammzellen die Mutterzellen der Lymphocyten, die Histoblasten des Lymphadenoidgewebs bilden sollen.

Es hängt also allein davon ab, ob man mehr Gewicht auf die verbindenden oder die trennenden Momente legt, um zu unitarischen (Ferrata, Grawitz) oder zu differenzierenden Ansichten hinsichtlich der Leukocyten im allgemeinen und der verschiedenen lymphoiden Agranulocyten im besonderen zu gelangen.

Nachdem hierzu von uns festgestellt wurde, daß diese selben Elemente jedenfalls auch die Stammzellen der Myelogranulocyten im Myeloidgewebe sind, ja Ziegler sogar ihr lymphadenoides Vorkommen und ihre cytoblastischen Beziehungen zu den Lymphadenoidgewebsparenchymzellen in dualistischem Sinne direkt bestritten und sie für bloße Myeloblasten Nägelis erklärt hat, deren einfache Altersformen die Lympholeukocyten wären, müßte man, solange diese Elemente den Namen Große Lymphocyten führten, in dem Begriff Lymphocyt nur noch einen morphologischen, nicht mehr einen histogenetischen Begriff mit irgendwelchen Beziehungen zum Lymphadenoidgewebe erblicken. Hiernach wäre Lymphocyt lediglich jede große oder kleine rundkernige Zelle mit großem Kern und schmalem ungekörnt basophilen Rand, welcher Rand stärker basophil als der nucleolenhaltige Kern erscheint.

Oder man müßte, wenn man den Begriff des Lymphocyten, seine histogenetische Bedeutung und Beziehung zum Lymphadenoidgewebe belassen wollte, allein die echten typischen kleinen lymphadenoiden Parenchymzellen als Lymphocyten bezeichnen, aber ihrer homöomorphen Vorart, den nicht rein lymphadenoiden, sondern ubiquitären Großen Lymphocyten, den lymphocytären Charakter absprechen und ihnen nur äußerlich lymphocytoide Eigenschaften zugestehen, indem man sie zum Zeichen dessen mit einem indifferenten Namen, wie etwa Lymphoidocyten, belegte. Begünstigt wird dieses Vorgehen auch noch durch das Ergebnis der neuen modernen Färbungen (Giemsa), welche zeigen, daß die Ehrlichschen Postulate und Kriterien des Lymphocyten (Kern schwächer basophil als Cytoplasma) gerade diesen myeloblastischen Myeloidgewebszellen zukommen, dagegen den echten kleinen lymphadenoiden Lymphocyten fehlen. Wie bei Hämatoxylin-Eosin zeigen diese nämlich gewissermaßen leukocytoide Kriterien in außerordentlich starker Färbbarkeit der Kerne. Die wirklich echten Lymphocyten haben bei dieser Universalfärbung also gar nicht lymphocytären Charakter im Sinne Ehrlichs, dagegen haben ihn die lymphocytoiden Lymphoidocyten. Also sind die von Ehrlich für Lymphocyten aufgestellten Kriterien der schwachen Chromophilie der Kerne i. G. zum Cytoplasma wohl eigentlich gar keine essentiellen lymphocytären Artcharaktere. Außer dieser durch die Giemsafärbung aufgedeckten mehr grob äußerlichen färberischen Differenz in der Chromophilie der Lymphocyten- und Lymphoidocytenkerne hat nun aber auch noch die feinere Chromatinfärbung durch Hämatoxylin wesentliche Strukturdifferenzen in der Chromatinanordnung beider aufgedeckt. Trotzdem können wir uns in diesem Punkt nicht zu dualistischen Ansichten bekennen

weder im Sinne von ZIEGLER, noch im Sinne von NÄGELI-SCHRIDDE. Einmal müssen wir es noch als nicht widerlegt hinnehmen, daß die Lymphoidocyten auch in lymphadenoiden Keimzentren sich finden, wenigstens ist die dieses leugnende Behauptung ZIEGLERS, daß Lymphoidocyten nur Myeloblasten sein, noch nicht erwiesen; zweitens können wir durchgreifende wesentliche Unterschiede zwischen den größeren lymphadenoiden Mesolymphocyten (Makrolymphocyten) mit dunkelgefärbten Kerne und den myeloiden Großlymphocyten (Lymphoidocyten, Myeloblasten) mit hellfärbbaren Kernen, also den Lymphoblasten SCHRIDDES und den Myeloblasten NÄGELIS nicht feststellen; denn es geht jedenfalls die lymphoidocytäre Zellart in die lymphocytäre über und zwar bei völlig gleichblebendem Pilasmaverhalten, so daß hier bloß graduelle Unterschiede, wie zwischen phylogenetisch tieferer Vorart und höherer Unterart innerhalb derselben Hauptart (cfr. Megaloblasten — Normoblasten), vorliegen. Allerdings gehen auch Lymphoidocyten durch fließende Übergänge in Myelocyten über, und auch hier erlangt der Kern neue Chromatinstruktur; aber gleichzeitig erlangt auch das Cytoplasma neuen Artcharakter, so daß hier die Verhältnisse doch anders liegen. Dazu kommt, daß die lymphocytoiden Lymphoidocyten auch sonst sehr nahverwandtschaftliche Arteigentümlichkeiten mit den kleinen Lymphocyten teilen; so besonders die Abneignng der Kerne bei der progressiven individuellen Alterung zu starker Kerngestalt ändernder Polymorphose. Im Gegensatz zu den lymphoiden Leukocyten hier wie dort nur plumpe Abflachungen oder scharfe Einkerbungen.

Es sind somit trotz bestehender trennender Unterschiede zwischen Lymphocyten und Lymphoidocyten diese Unterschiede nicht prinzipieller, sondern mehr graduelle, wenuschon artlicher und nicht bloß cytogenetischer Art, und nicht so tiefgreifend wie zwischeu Lymphocyten bzw. Lymphoidocyten einerseits und Lympholeukocyten andrerseits. Wenn wir nnn auch in dem EHRLICHschen Kriterium von der relativ schwachen Färbbarkeit des Kerns im Verhältnis zur starkeu Basophilie des Zelleibs kein streng genommen artspezifisches Merkmal sahen, da auch nicht lymphocytäre Zellarten dieses aufweisen, und vor allem hierin nicht das Hauptmerkmal der lymphocytären Zellart erblicken können, so ist es doch immerhin ein Artmerkmal, wenn auch von untergeordneter Bedeutung, das die Lymphocyten ebenfalls neben anderen wichtigeren Merkmalen besitzen. Auch die mehr oder weniger konstant bleibende Schmalleibigkeit des Cytoplasma ist nicht wesentlich, da ebenfalls die verschiedensten Zellen im ontogenetischen Zustand der Jugendlichkeit diese besitzen, wohingegen ältere Mikrolymphocyten doch ziemlich ausgesprochen breitleibig sind. Der lymphoide (azurgekörnte) Znstand wird ebenfalls von den verschiedensten Zellarten geteilt. Starke Basophilie weisen auch makrolymphocytäre (lymphocytoide) Lymphoidocyten auf, und umgekehrt treten echte Lymphocyten bei gewissen Färbnngen gar nicht so sehr stark basophil im Cytoplasma hervor, und schließlich sind die Altersstufen der kleinen Lymphocyten bei allen Färbungen direkt schwach basophil. Rundkernigkeit nnd Tendenz zur Erhaltung dieser auch bei Altersveränderungen des Kerns infolge bloßer Einschnitte zeigen auch die nicht lymphocytären Lymphoidocyten ebenso wie Nucleolengehalt; starke Chromophilie des Kerns aber zeigen die lymphoiden Leukocyten ebenfalls. Es bleibt also als rein spezifisch lymphocytäres Merkmal nur die charakteristische dichte knäulige Chromatinanordnung übrig, die diese Zellen mit keiner anderen Zellart teilen. Daneben aber fungieren die anderen genannten Kriterien als auxiliäre und akzessorische Artmerkmale, so der Nucleolengehalt, die Großkernigkeit und Rundkernigkeit, der meist stark basophile lymphoide Plasmazustand etc. Jedenfalls sind auch bei der Art der Lymphocyten verschiedene Altersstufen mit verschiedenem morphologischen Habitus zu unterscheiden, die zu dieser Art gehören und dadnrch erst die Art als solche bilden helfen. Erst der Inbegriff dieser Altersstufen (der schmalleibigen und der leukocytoiden Lymphocyten) bildet der Artbegriff der Lymphocyten; und erst das all diesen im einzelnen verschieden geformten Alterstypen Gemeinsame bildet das wesentliche Artmerkmal der

Lymphoeyten (scil kleine). Dieses aber ist einzig und allein die eharaktcristische Chromatinanordnung bei lymphoidem Artcharakter und die durchschnittliche Kleinheit der Zellen mit geringer Neigung zu Kernpolymorphose bzw. mit großer Tendenz zur Rundkontur selbst bei stattgehabter Polymorphie.

Jedenfalls aber ersehen wir doch daraus, daß die Verwandtschaft zwischen kleinen Lymphoeyten und großen Lymphoidocyten eine relativ große ist und eine größere, als zwischen Lymphoeyten und lymphoiden Leukocyten.

Andrerseits haben viele Forscher, nicht nur unitarischer (Ferrata), sondern auch dualistischer Richtung (Schridde, E. Meyer, K. Ziegler) äußerst nahverwandtschaftliche Beziehungen zwischen Lymphoidoeyten und Lympholeukocyten angenommen, indem sie letztere (wie wir selbst das früher getan haben) als bloße ontogenetische Altersstufen der ersteren auffaßten.

Die Gesamtheit dieser Großen Zellen wurde dann von den Dualisten als Leukoblasten von den kleinen Lymphocyten abgetrennt. Die kritische Vergleichung der beiden eben genannten wissenschaftlichen Klassifizierungen zwingt nun aber nicht etwa, die nun als unbedingt falsch zugunsten der andern auszuschließen und sich entweder pro oder contra zu entscheiden, sondern sie ergibt weiter nichts, als daß eben die Lymphoidoeyten sowohl Beziehungen zu Lymphoeyten wie zu Lympholeukocyten haben, mithin, wie wir schon aus anderen objektiven Tatsachen geschlossen haben, die gemeinsame Stammform beider sind. In diesem Sinne bildet also doch die Gesamtheit aller lymphoiden Agranuloeyten eine große Einheit; nur können wir nicht soweit wie die extremen Unitarier (Ferrata, Grawitz, Maximow, Weidenreich) gehen, all die verschiedenen Typen der kleinen Lymphoeyten, Lymphoidocyten und Lympholeukoeyten als bloße Alters- oder Funktionszustände Einer Zellart anzusehen, sondern wir nehmen lediglich Gattungsverwandtschaft an, Zerfall in drei einzelne Zellarten, eine Stammart und zwei differenzierte Arten, Übergang der Stammart in zwei höhere Arten, die alle samt und sonders ihre eignen ontogenetischen Altersstufen haben. Nur wenn letzteres nicht der Fall wäre, dürfte man von Einer Abart reden; das Vorkommen einiger ontogenetischer Altersstufen zwingt zur differenzierenden Zerlegung in Unterarten.

Im Gegensatz zu den Unitariern, die hier nur Eine Art annehmen, nehmen die verschiedenen dualistischen Richtungen hier zwei Arten an.

Die einen fassen Lymphocyten und Lymphoidocyten (Große Lymphocyten) zu Einer Einheit lymphocytärer Elemente zusammen und sondern sie von den lymphoiden Leukoeyten (Ehrlich).

Andre fassen Lymphoidocyten und Lympholeukocyten zusammen (Schridle, K. Ziegler) und sondern sie als myeloide Leukoblasten von den kleinen Lymphocyten und ihren Vorstufen.

Je nachdem die Großen Lymphoidoeyten als lymphadenoide oder myeloide Stammzellen aufgefaßt werden, wurden es hierbei auch die als ihre bloßen Altersstufen gedeuteten Lympholeukoeyten.

Wir aber gehen konsequenterweise noch einen Schritt in der Unsicherheit der Klassifizierung der lymphoiden Leukoeyten weiter und nehmen, wie ehemals Türk, drei gesonderte Zellstämme an.

Hier muß in färberischer Hinsicht noch folgendes erwähnt werden.

Ehrlich schreibt den lymphoeytären Formen, zu denen ja auch die (nach unsrer Ansicht nicht bloß lymphadenoiden) Großlymphoeyten gehören, starke Basophilie des Zelleibs zu, i. G. zu den nach seiner Ansicht dem Myeloidgewebe entstammenden) schwach basophilen lympholeukoeytären Zellformen. Umgekehrt wäre also alles stark Basophile (auch bei fortgeschrittener Kernalterung) lymphocytär.

Nach unseren Feststellungen, daß alle Zellentwicklung von lymphoeytären bzw. lymphoeytoiden Zelltypen, im besonderen von den lymphoidoeytären Makrolympho-

cyten oder richtiger makrolymphocytoiden Lymphoidocyten ausgeht, sehen wir an der starken Basophilie den Ausgangpunkt der Entwicklung.

Um Ehrlichs dualistische Lehre zu stützen und um die Begriffe lymphocytär und lymphadenoid zur Deckung zu bringen, haben nun Schridde, Mägeli und Türk bekanntlich neben dem Großen Lymphocyten Ehrlichs, den sie mit diesem für lymphadenoid halten, noch eine zweite bloß lymphocytoide und angeblich schwache basophile Stammzelle des myeloiden Gewebes, den Myeloblast als Leukoblast konstruiert.

Indem sie Ehrlichs deskriptive Angaben über seine Großen Lymphocyten unangetastet ließen, legten sie diesen ihren hypothetischen Leukoblasten im Gegensatz zu den echten Ehrlichschen Großlymphocyten oder Lymphoblasten ursprünglich schwach basophile Eigenschaften zu (Türk, W. Schultze u. a.).

Wäre dieses richtig, so würde, da wir aus anderen Feststellungen zu der Überzeugung gelangt sind, daß die große lymphoblastische Stammzelle des Lymphadenoidgewebes aus der myeloblastischen Stammzelle des Myeloidgewebes hervorgeht, der schwach basophile Myeloblast zum stark basophilen Großen Lymphocyt werden, d. h. die starke Basophilie sich aus der schwachen Basophilie herausdifferenzieren, umgekehrt also, wie es bei der sicher beobachteten Bildung schwach basophiler lymphoider Leukocyten oder leukocytoider Lymphocyten aus stark basophilen Vorstufen der Fall ist.

Aber die Angaben von Türk, Schridde etc. sind höchstens bedingt für bestimmte ungeeignete Färbungen zutreffend, und Nägeli selbst bildet in seinem Lehrbuch die Großen Lymphocyten als schwächer basophil ab wie die großen Myeloblasten; dasselbe tut würdigen auch Schridde in seinem Referatvortrag 1908 zu Köln.

Hierdurch würden also die ursprünglichen deskriptiven Angaben Ehrlichs einer Erweiterung oder Korrektur bedürfen und in bezug auf das gegenseitige Verhältnis zwischen den großen Lymphocyten und myeloblastischen Großlymphocyten würde die von uns schon längst urgierte Umwechselung und Verschiebung im System einzutreten haben dafür, daß die angeblich tiefste Stammzelle nicht der Große nach Nägeli schwach basophile lymphoblastische Lymphocyt, auch nicht die schwach basophile Lymphoidzelle von Türk und Grawitz, sondern der stark basophile sog. Myeloblast von Nägeli (Lymphomyeloblast), unser Lymphoidocyt ist, aus dem der schwächer basophile einseitig lymphoblastische große Lymphocyt, der Mesolymphocyt oder Makrolymphocyt der Keimzentren hervorgeht. Daß ferner umgekehrt die von Ehrlich als Großlymphocyten bezeichneten Elemente[1]) nicht als die nur lymphadenoiden Stammzellen aufrecht erhalten werden können, sondern daß sie vielmehr die myeloiden oder richtiger nach unsrer Ansicht die allgemeinen universalen Stammzellen sind; daß also der Begriff Großlymphocyt und Myeloblast und Stammzelle sich decken in dem Sinne, den wir bisher stets vertreten haben. Es sind also die von Ehrlich Anämie, Bd. I, S. 46 u. 47 abgebildeten und beschriebenen Zellen zwar keine großen lymphadenoiden Lymphocyten, sondern Lympho-Myeloblasten (Großlymphocyten, Lymphoidocyten) akuter myeloider Leukämie gewesen. Es folgt daraus, daß nicht der Begriff des Myeloblasten ein neuer von Nägeli eingesetzter Hilfsbegriff ist, sondern nur ein neuer Namen für eine längst geläufige Vorstellung der universellen Stammzelle, also für den alten von Ehrlich beschriebenen Großlymphocyten; dagegen ist ein neuer Begriff der des lymphoblastischen großen Lymphocyten, des größeren Lymphocyten oder Makrolymphocyten, den wir von dem myeloblastischen Großlymphocyt ableiten. Seine Kriterien decken sich nicht ganz mit den von Ehrlich für den Großlymphocyten aufgestellten Postulaten. Es sind teils etwas weiter fortgeschrittenere und zwar solche Zellen, die Schleip Fig. 44 und 47 abbildet.

1) Anämie, Bd. I, S. 46 und 47.

Bei panoptischer MAY-GIEMSA-Färbung ergibt sich nämlich, daß die myeloiden Großlymphocyten, EHRLICHS Kriterien für große Lymphocyten entsprechend, relativ schwach basophilen (amblychromatischen) Kern und stark basophiles (mittelbreites) Plasma führen, während die größeren und mittelgroßen lymphadenoiden Lymphocyten durch dieselben besonders stark färbbaren Kerne bei schmälstem Cytoplasma auffallen, die die kleinen Lymphocyten ebenfalls hier besitzen.

Es sind also hier in der Gruppe der Lymphocyten und lymphocytoiden Zellen folgende Synonyma auseinanderzuhalten und folgende verschiedene Begriffe zu unterscheiden, die nach unsrer Ansicht in folgender Weise als verschiedene Typen Einer Hauptart genetisch miteinander verbunden sind.

Großlymphocyt EHRLICHS:

Hämatogenie, Lymphoidocyt oder Lymphomyeloblast =
Myeloblast von NÄGELI-SCHRIDDE-TÜRK
↓
großer Lymphocyt, größerer Mikrolymphocyt =
Mesolymphocyt =
Makrolymphocyt
Lymphoblast von NÄGELI-SCHRIDDE
Lymphogonie BENDA, ZIEGLER. Keimzentrumszelle
↓
Lymphocyt, Mikrolymphocyt.

Demgegenüber stehen folgende dualistischen Schemata von TÜRK-NÄGELI-SCHRIDDE:

TÜRK

schwach basophile Lymphoidzelle

↙ ↘

Lymphoblast — Myeloblast

↓

Makrolymphocyt

↓

Mikrolymphocyt

SCHRIDDE-NÄGELI legen den Lymphoblast TÜRK ebenso wie wir mit dem Myeloblast zusammen und bezeichnen schon den Makrolymphocyt als Lymphoblast:

Lymphoblast = Makrolymphocyt TÜRK ↓ Mikrolymphocyt

Myeloblast ↓ Mikromyeloblast

Vor allem geht aus unsrer Darstellung mit genügender Deutlichkeit hervor, daß so einfach und schematisch, wie die Dualisten dies glauben machen wollen, die Verhältnisse nicht realisiert sind. Myeloidgewebe und Lymphadenoidgewebe sind nicht zwei koordinierte äquivalente Gewebe mit äquivalenten verschiedenen Stammzellen, sondern das Lymphadenoidgewebe ist dem Myeloidgewebe subordiniert, das weniger einseitig neben Myelocyten auch noch Lymphocyten mit deren Stammzellen produziert, die zugleich Vorstufen der Myelocyten sind. Infolgedessen decken sich die Begriffe lymphocytär und lymphadenoid nicht, da es ja auch neben lymphadenoiden nicht nur myelogene, sondern sogar myeloische Lymphocyten gibt und zwar nicht nur unfertige unspezifizierte Große Lymphoidzellen oder makrolymphocytoide Pseudolymphocyten, sondern auch echte wirkliche kleine. Es sind also die Lymphocyten, speziell die Großen, ubiquitär.

Also gibt es trotz EHRLICH auch stark basophile Myeloidzellen.

Daher ist es ein unmotiviertes und nicht durchgreifendes Kriterium EHRLICHS, auf Grund ihrer schwachen plasmatischen Basophilie die großen lymphoiden Leukocyten als leukocytäre Myeloidzellen von

den stark basophilen lymphocytären Lymphadenoidgewebszellen abgrenzen zu wollen. Außerdem sind die großen Lympholeukocyten ebenfalls ubiquitär und finden sich allenthalben, wo Große Lymphoidocyten vorkommen, also auch in Milzpulpa und lymphatischen Keimzentren. Ebensowenig wie sich die Begriffe lymphocytär, lymphadenoid und stark basophil decken, sind die Begriffe schwach basophil mit myeloid und leukocytär identisch.

Unsere Vorstellungen haben auf diesem Gebiet folgende Entwicklung durchgemacht.

Ehrlich benamte und beschrieb als große Lymphocyten Zellen, die bei Methylenblau-Eosin sich nur durch die erheblichere Größe von kleinen Lymphocyten unterschieden, d. h. schmales stark basophiles Cytoplasma und schwach basophilen runden großen Kern hatten, wo also, umgekehrt wie bei den lymphoiden Leukocyten, die Basophilie des Cytoplasma stärker war als die des Kerns. Ehrlich vereinte sie artlich mit den kleinen Lymphocyten (was auch K. Ziegler, Schridde, Maximow und Weidenreich tun), und, da letztere lymphadenoide Elemente sind, deutete er auch die Großen Lymphocyten als die lymphadenoiden Stammzellen.

Pappenheim fand Übergänge von diesen zu Granulocyten, und da sie ja nach unitarischer Ansicht (Maximow, Weidenreich), ja auch nach Ziegler und Schridde Artgenossen der kleinen Lymphocyten sind, folgte hieraus die unitarische Auffassung der Entwicklung von Granuloleukocyten aus Lymphocyten (Uskow, Benda, Stöhr, Dominici, Weidenreich, Maximow, Grawitz) bzw. die Entstehung myeloiden Gewebs aus Lymphadenoidgewebszellen.

Um dieses im Interesse des Dualismus zu verhüten, urgierten Nägeli und Schridde die Existenz besonderer myeloider äußerlich makrolymphocytoider Stammzellen, und Ziegler leugnete die lymphadenoide Natur der Großen Lymphocyten überhaupt.

Pappenheim betonte demgegenüber das Vorkommen der echten Ehrlichschen Großlymphocyten mit all ihren eigentliche Kriterien im Myeloidgewebe; sie seien die eigentlichen Leukoblasten. Andrerseits bestehen sicher genetische cytoblastische Beziehungen zu kleinen Lymphocyten; fraglich sei nur, ob sie funktionelle lymphogonische Entwicklungsstufen dieser (Maximow, Schridde, Ziegler, Benda), oder phylogenetisch lymphoblastische Vorstufen seien.

Im Gegensatz zu Ziegler, der ihre lymphoblastische Potenz und Beziehung zum Lymphadenoidgewebe leugnete, ließ Pappenheim im Sinne Ehrlichs aber auch ihre Betätigung als lymphatische Keimzentrumzellen für möglich gelten, so daß sie Lympho-Myeloblasten im Personalunion wären, mindestens aber eine Entwicklung lymphatischen Gewebes aus myeloidem als möglich erscheinen lassen würden.

Da aber auf diese Weise die Großlymphocyten nicht mehr rein lymphadenoide, auch nicht fertig lymphocytäre, sondern nur äußerlich lymphocytoide Zellformen und ubiquitäre indifferente Stammzellen sind, so muß ihnen der Namen Lymphocyt, der ja eine nur lymphadenoide und reife Zelle bedeuten soll, abgesprochen werden zugunsten der Bezeichnung Lymphoidocyt.

Die etwaige zweite (nur lymphadenoide) Stammzellart, die aus Nägeli-Schriddes Bestrebungen restieren würde, sei vom Großlymphocyt nicht genetisch und fundamental getrennt, sondern gehe aus ihr als subordinierter Typ hervor, sei eine Zwischenstufe auf der Entwicklung des Großlymphocyt zum Lymphocyt, also eine artlich dem

Großlymphocyt nahestehende und verwandte Zellart; sie ist lediglich ein weiter in der phylogenetischen Differenzierung zum Lymphocyten fortgeschrittener Großlymphocyt, oder, wenn man will, ein noch nicht ganz gereiftes Lymphocyt (Mesolymphocyt), ein größerer oder selbst großer nur nach der Mikrolymphoblastik fähiger Lymphocyt (Makrolymphocyt, großer Mikrolymphocyt).

In den neueren GIEMSA-Färbungen findet diese Auffassung eine Bestätigung, welche zwar dem lymphocytären Großlymphocyt die alten ihnen schon von EHRLICH zugesprochenen Charaktere (Cytoplasma stärker basophil als Kern) läßt, aber für den kleinen Lymphocyt tinktorielle Charaktere aufdeckt, welche von denen der alten Färbungen differieren und eine Inversion zwischen Tingibilität des Kerns und Cytoplasma zugunsten des ersteren erkennen lassen, die EHRLICH gerade für lymphoide Leukocyten, überhaupt für Myeloidgewebszellen reserviert hatte: (Kern stärker basophil wie Cytoplasma, also äußerlich wie bei lymphoiden Leukocyten; i. G. zu letzteren ist aber der Kern trachychromatisch, während bei den lymphoiden Leukocyten ein in toto schwach färbbarer amblychromatischer Kern relativ stärker basophil als das Cytoplasma ist.)

Es zeigte also nun das eingehende Studium der kleinen Lymphocyten, daß bei ihnen Gebilde vorkommen, die von der typischen Norm, die EHRLICH für sie aufgestellt hat, abweichen, und zwar nicht nur im Blut, sondern auch in den lymphopoetischen Organen und der Lymphe.

Wir finden kleine Zellen, die völlig den sonstigen Habitus, den Kerncharakter der kleinen Lymphocyten besitzen, also artlich zu ihnen, nicht etwa zu anderen Zellarten gehörten, ihren Namen verdienen, nur daß der Kern gebuchtet (Taf. VII, Fig. 25) oder das Plasma erheblich verbreitert war bis zur kleinen Kernplasmarelation (Taf. II, Fig. 22; Prot. 7, Fig. 15; Taf. VII, Fig. 25; Taf. VIII, Fig. 21.

Nach den von uns aus unseren Beobachtungen abstrahierten und im Vorgehenden aufgestellten allgemein cytologischen Grundsätzen erklärten wir diese Zellen für gealterte bzw. gereifte ausgewachsene Mikro-Lymphocyten, jedenfalls für bloße ontogenetische Entwicklungsstufen innerhalb der Lymphocytenart, und wir folgerten gerade hieraus, daß bei der Alterung der Lymphocyten i. G. zu den Leukocyten der Kern relativ streng seine ursprüngliche runde Ausgangsform, d. h. seinen Lymphocytenhabitus bewahrt. Es gibt also jedenfalls auch individuell vergrößerte kleine Lymphocyten, d. h. Zellen von relativ beträchtlicher Größe aber mit den Kernkriterien der kleinen Lymphocyten (runder, kleiner, dunkel färbbarer nucleolenhaltiger Kern), die eben deshalb zu den kleinen Lymphocyten zu rechnen sind. Es folgt hieraus, daß auch die (kleinen) Lymphocyten nicht stets nur klein und schmalleibig sind, sondern breitleibig in die Erscheinung treten können, ganz so wie mononucleäre Leukocyten.

Weiter zeigt uns das eingehendere Studium dieser Gebilde mit basischen Anilinfarbstoffen im vorliegenden Teil, daß diese Gebilde sich auch färberisch ganz so verhalten, wie EHRLICH das für die großen

lymphoiden Leukocyten angegeben hat, d. h. daß sie relativ schwache Basophilie des Zelleibs oder des Cytoplasma aufweisen. Sie verhalten sich auch hier im ganzen wie kleine mononucleäre lymphoide Leukocyten, unterscheiden sich von diesen bei eingehender Beobachtung aber im Prinzip doch dadurch, daß bei ihnen der Kern doch stets deutlich und streng lymphocytär (rundkonturiert mit Nucleolus) erscheint, während bei jenen der Kern labiler und variabler in der Form, lockerer und matter im Chromatin ist (cfr. Prot. 1, Fig. 1 u. 4; Prot. 3, Fig. 3, 11, 22; Prot. 6, Fig. 1 u. 6; Prot. 10, Fig. 7). Es folgt daraus aber jedenfalls soviel, daß die Alterung der kleinen Lymphocyten mit einer Abnahme der im Spongioplasma repräsentierten Basophilie einhergeht. Es gibt also auch schwach basophile Lymphocyten[1]).

Wir haben deshalb zum Unterschied von den lymphoiden Leukocyten diese Gebilde als leukocytoide Lymphocyten bezeichnet, wollen aber nicht in Abrede stellen, daß es daneben möglicherweise neben mittelgroßen leukocytoiden Mesolymphocyten (Prot. 2, Fig. 8; Prot. 5, Fig. 8) (Prot. 3, 11, 13, 6, Fig. 2) noch andersartliche besondere kleine lymphoide Leukocyten gibt; das unterscheidende Moment liegt im Kern und wird am besten durch Hämatoxylin- oder Giemsafärbung zur Entscheidung gebracht; hier streng runder Lymphocytenkern mit Nuäleolus und typisch dichtem stark färbbarem Balken- oder Kneuelwerk, dort mehr flexile Konturen und lockereres und nicht so dunkel färbbares wolkiges breitfädiges Strukturgefüge.

Oft freilich wird die genaue Unterscheidung bei der schließlichen und ursprünglichen genetischen Verwandtschaft beider Zellformen selbst bei geeigneter Kernfärbung schwierig, bei gewöhnlicher Anilinfärbung aber u. U. unmöglich sein.

Ähnliche Verhältnisse schienen sich nun auch selbst schon bei bloßer Hämatoxylinfärbung, wenigstens hinsichtlich der Beziehungen zwischen großen lymphoiden Leukocyten und großen Lymphoidocyten (großen Lymphocyten) zu ergeben (I. Teil). Den Umstand, daß die lymphoiden Leukocyten, die sich ebenso amblychromatisch verhalten wie die Großlymphocyten [während die leukocytoiden Lymphocyten ebenso trachy-

1) Besonders bei Giemsafärbung, die sich in bezug auf Kernfärbung ganz wie ein Hämatoxylin verhält, wird sich zeigen, daß bei dieser basischen Anilinfärbung der trachychromatische Kern stets dunkel und infolgedessen selbst das schmalste Cytoplasma relativ schwach basophil erscheint, also ganz im Gegensatz zum Verfall der kleinen Lymphocyten bei sonstigen basischen Färbungen; dieses selbe Verhalten zeigen auch die größeren lymphoiden Mesolymphocyten (Lymphoblasten Schridde), während dagegen die myeloiden Lymphoidocyten oder Myeloblasten, die lymphoiden Myelocyten Trojes typisch lymphocytäres Verhalten im Sinne Ehrlichs, in Gestalt starker Basophilie des schmalen oder auch bei alten Formen breiteren Zelleibs, und schwache Basophilie des amblychromatischen Bläschenkerns erkennen lassen. Gerade deshalb hat ja auch Ehrlich diese Zellen, die wir jetzt besser als Lymphoidocyten bezeichnen, als Große Lymphocyten angesprochen.

chromatisch waren wie die kleinen Lymphocyten], von diesen Großlymphocyten nach Ehrlich vor allem nur durch das umgekehrte Chromophilieverhältnis von Kern und Plasma geschieden schienen, glaubten wir auch hier, ebenso wie bei den kleinen mononucleären lymphocytären Elementen, nur auf bloße cytogenetische Altersdifferenzen beziehen zu sollen, so zwar, daß wir die großen mononucleären breitleibigen und schwach basophilen lymphoiden Leukocyten nach Analogie der bei den kleinen Lymphocyten aufgedeckten Verhältnisse einfach für gealterte Großlymphocyten erklärten:

Großlymphocyt (Megaloblast) → lymphoider Leukocyt
↓
Lymphocyt —→ leukocytoider Lymphocyt,

wonach Großlymphocyten und lymphoide Leukocyten nur verschiedene Formtypen innerhalb der Einen selben amblychromatischen Art waren.

Von dieser Ansicht mußten wir indessen zurücktreten durch zwei bzw. drei weitere Feststellungen, einmal den Befund der Riederschen leukocytoiden Großlymphocyten, d. h. breitleibiger und buchtkerniger Lymphoidocyter mit allen Kern- und Chromatinkriterien der Lymphoidocyten, welche wir somit für die eigentliche Altersform der Großlymphocyten erklären mußten; denn nur eine dieser beiden großen buchtkernigen Elemente konnte die natürliche Altersform sein, und naturgemäß die mit den völlig gleichen Artmerkmalen vom Kern. Würden wir die lymphoiden Leukocyten nach wie vor ebenso erklären, so bliebe für die Deutung der leukocytoiden Riederzellen kein Raum.

Zweitens würden wir zu dieser vorzunehmenden Neuordnung bestärkt durch das Auffinden besonderer junger schmalleibiger splenoblastischer Lympholeukocyten, d. h. großer amblychromatischer schmalleibiger Zellen, die nicht Großlymphocyten waren, sondern alle Kriterien der Lympholeukocyten hatten (Prot. 4, Fig. 1; Prot. 5, Fig. 2; Prot. 9, Fig. 1 u. 3; Prot. 11, Fig. 7).

Drittens finden sich die gealterten breitleibigen und buchtkernigen lymphoiden Leukocyten ebenso wie die sonstigen reifen Blutzellen bereits im normalen Blut, wohin doch keine unreifen indifferenten Zellarten, selbst nicht im ontogenetischen Alterszustand, hingehören. Denn wir erklärten ja deshalb auch die kleinen einkernigen Lymphocyten des normalen Blutes nicht für bloße Vorstufen der andern Blutzellen, sondern für reife Formen einer eignen selbständigen Zellart, die außerhalb des Blutes in den Zellbildungsstätten noch ihre eignen noch schmalleibigeren Jugendstadien (nacktkerniges Stadium) besitzen. Schon die gewöhnlichen schmalleibigen kleinen Lymphocyten des normalen Blutes sind bereits mehr oder weniger mittelbreitleibig i. e. leukocytoid gegenüber diesen nacktesten kleinen Jugendstadien in den Lymphfollikeln. Cfr. z. B. Tafel II, Fig. 19 gegenüber Fig. 18. Dasselbe gilt von den Lympholeukocyten. Sie sind nicht leukoblastische Vorstufen anderer Zellen, sondern eine

eigne selbständige Zellart mit eignen schmalleibigen makrolymphocytoiden Jugendstadien, und die im normalen Blut sich findenden Formen sind nicht weiter differenzierungsfähige Übergangsformen zu neuen Blutzellen, sondern fertige Reifungs- und Entwicklungsstadien der Zellart.

Während die buchtkernigen gealterten Großlymphocyten, die leukocytoiden Riederzellen sich in Typ und Chromophilie des Cytoplasma sowie in der feineren Kernstruktur völlig wie Großlymphocyten verhalten und sich mit diesen somit artzugehörig ausweisen, teilen die makrolymphocytoiden großen schmalleibigen schwach basophilen Zellformen, die wir als Jugendstadien der lymphoiden Leukocyten deuten, die Amblychromasie und vor allem die Kernstruktur mit den lymphoiden Leukocyten, so daß wir diese letzteren mit ihren mehr fluktuenten Kernkonturen gut und sicher als besondere Zellart von den echten makrolymphocytären Lymphoidocyten abtrennen konnten. Dazu kommt, daß, wo Riedersche Lymphocyten auftreten, stets auch sonst eine Makrolymphocythämie besteht, daß dagegen die großen lymphoiden Leukocyten keineswegs denselben chemotaktischen Gesetzen folgen, wie die großen Lymphoidocyten, mithin letztere nicht als ontogenetische Vorstufen der ersteren zu betrachten sind, derart wie es aus den Erscheinungen der Myelocytose und Polynucleose für die genetischen Beziehungen zwischen Leukocyt und Myelocyt gilt. Da also die großen Lymphoidocyten qualitativ anderen Reizen folgen, als die lymphoiden Leukocyten, können erstere nicht die direkte ontogenetische Vorstufe der letzteren sein. (Auch finden sich Kurloffsche Einschlußkörper beim Meerschwein elektiv nur in lymphoiden Leukocyten, nicht in Großlymphocyten.)

Wir finden somit für die Großlymphocyten eigne Altersformen und für die Lympholeukocyten eigne Jugendstadien, und zogen daraus den Schluß, in Lymphoidocyten und Lympholeukocyten zwei gesonderte eigne Zellarten, und nicht Altersentwicklungsstufen Einer Zellart zu sehen. Wir kamen somit schließlich zu dem Schema, in welchem die lymphoiden Leukocyten ein besonderer Entwicklungszweig sind, und im Verhältnis zu welchen die großen Lymphoidocyten eine phylogenetische Vorart bedeuten:

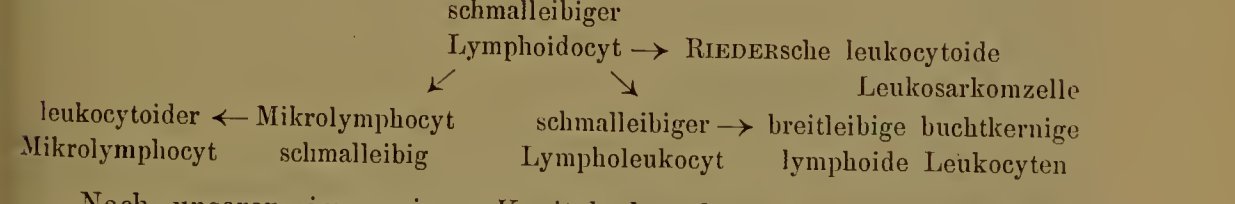

Nach unseren im vorigen Kapitel dargelegten cytologischen Anschauungen nehmen wir im einzelnen, von der schmalleibigen Ausgangsform großer Kernspannung ausgehend, bei allen Zellarten zwei divergente Weiterentwicklungsformen an, einmal die Entwicklung zur breitleibigen kleinen Kernplasmarelation, und zweitens die Entwicklung zur Buchtkernigkeit.

Aus eben diesen Feststellungen aber, welche zur Abtrennung der lymphoiden Leukocyten von den kleinen sowie großen lymphocytären Zellformen führten, ergibt sich nun aber folgendes weitere wichtige von Ehrlichs Lehre abweichende färberische Kriterium: nicht das gegensätzliche tinktorielle Chromophilieverhältnis zwischen Kern und Plasma, welches nach Ehrlich bei den Lymphocyten im Plasma, bei den Lympholeukocyten im Kern relativ größer sein soll, kann das eigentliche maßgebende artliche Kriterium zur Unterscheidung lymphoider Lymphocyten und Leukocyten sein, denn hiermit wäre unvereinbar das Vorhandensein schwächer basophiler breitleibiger leukocytoider Lymphocyten mit relativ stark auch in basischen Farbstoffen färbbaren Kernen.

Dazu kommt, daß auch die schmalleibigen Lymphocyten, bei Sukzessivfärbungen und bei gewissen Ehrlich damals noch nicht bekannten neueren Simultananilinfärbungen, dunkel gefärbte Kerne, die lymphoiden Leukocyten bei gewissen Färbungen (May-Grünwald) aber oft fast gar nicht gefärbte, oder mindestens ausgesprochen schwach basophile Kerne aufweisen.

Also auch der absolute plasmatische Chromophiliegrad des Zelleibs ist nicht überall ein sicherer Wegweiser und darf nicht allein zum Maßstab dienen. Zwar ist es richtig, daß im allgemeinen das Plasma der Lymphocyten stark basophil ist, auch wenn gelegentlich der Kern ebenfalls in den jungen schmalleibigen Formen stark basophil mitgefärbt erscheint, daß das Plasma der lymphoiden Leukocyten durchweg schwach basophil, auch in den jüngsten schmalleibigen Formen ist, selbst wenn einmal der Kern hier ebenfalls nur äußerst schwach gefärbt erscheint[1]); aber Tatsache ist, daß das Plasma der älteren kleinen

1) Wir werden an der Hand unsrer Tafeln zeigen, daß das Reziprozitätsverhältnis zwischen der Basophilie von Kern und Cytoplasma bei lymphoiden Leukocyten und Lymphocyten nicht nur nicht die ihm von Ehrlich zugeschriebene Konstanz und Gesetzmäßigkeit schon bei der ontogenetischen Alterung verliert — während es bei der phylogenetischen Differenzieruug zu einer jüngeren kleineren Zellart erhalten bleibt — sondern daß es auch willkürlich veränderlich ist je nach der angewandten Färbemethode. Bei Sukzessivfärbungen mit Methylenblau-Eosin erhält man schmalleibige Lymphocyten mit dunkel gefärbten, also stark basophil erscheinenden Kernen, und bei May-Grünwald lymphoide Leukocyten mit fast ungefärbten, also nicht so schwach basophilen Bläschenkernen. Bei Giemsa sind die Kerne auch der Lymphocyten stets dunkel gefärbt wie bei Hämatoxylin und von vom Plasma abweichender Farbe. Abweichend sind sie auch bei Methylgrün-Pyronin, aber zumeist durchweg blaß bläschenförmig. Der Antagonismus zwischen dem basophilen Proteinnucleinaten, Nucleohistonen und Nucleoalbuminen einerseits und den Albuminlecithiden des Cytoplastins andrerseits ist nicht nur ein bloß quantitativer bei Anilinfärbung, sondern auch ein mehr qualitativer bei Hämatoxylinfärbung. Während das Basi-Spongioplastin die größere Affinität zu basischen Anilinfarben hat, hat Hämatoxylinlack eine Prädilektion für die Chromatinstrukturen.

Andrerseits zeigt sich, daß bei sukzessiver Methylenblau-Eosinfärbung auch bei stark gefärbten Lymphocytenkernen das Plasma stets und nicht (wie bei tinkto-

leukocytoiden Lymphocyten nicht stark basophil, wie bei Lymphocyten nach Ehrlich erwartet werden sollte, sondern nur schwach basophil bei stark gefärbtem Kern ist, d. h. daß die Lymphocyten mit dem Alter ihr wesentlichstes Artkriterium verlieren, indem eine Inversion in der chromophilen Relation oder relativen Chromophilie zwischen Nuclein und Spongioplastin eintritt.

Andrerseits ist zu bemerken, daß bei Methylgrün-Pyroninfärbung zwar die Großlymphocyten in der Tat ebenso wie die kleinen echten lymphadenoiden Lymphocyten helle Kerne und stark basisch gefärbtes Plasma zeigen, sich also (fälschlich) prinzipiell völlig isomorph und artgleich mit den kleinen Lymphocyten erweisen, obwohl diese Zellen doch genau genommen artlich und histogenetisch gar keine Lymphocyten (lymphadenoide), sondern nur lymphocytoide (u. U. myeloide) Elemente sind — und daß vollends bei universell panoptischer Giemsafärbung gerade nur diese großen Pseudolymphocyten (Lymphoidocyten) das klassische Ehrlichsche lymphocytäre Kriterium des schwach basophilen Kerns und stark basophilen Cytoplasma aufweisen, während die echten bereits gewöhnlich lymphadenoid spezifizierten Lymphocyten, selbst ihre größeren mesolymphocytären noch relativ unreiferen Vorstufen, durchweg dunkel gefärbte Kerne besitzen.

Es folgt daraus, daß entweder, wenn Ehrlichs Lehre über die Artcharaktere der Lymphocyten und lymphoiden Leukocyten sich als richtig herausstellt, unsere cytologischen Anschauungen über die morphologisch-tinktoriellen Äußerungen (Abnahme der Basophilie mit Zunahme des Leibesumfanges) der cytogenetischen Alterung und Zellentwicklung unrichtige und zu korrigierende sind, oder aber, wenn letztere richtig sind, dann die von Ehrlich festgestellten Symptome als artliche Verschiedenheit der Lymphocyten und lymphoiden Leukocyten keine generelle Giltigkeit haben.

In der Tat müssen wir sagen, daß hierdurch wirklich essentiell durchgreifende Artunterschiede nicht repräsentiert werden können, sondern daß lediglich graduelle Differenzen vorliegen, wie sie auch bei bloßer Altersentwicklung ebenfalls auftreten.

Um also zu rekapitulieren, so hatte Ehrlich behauptet, daß der Artunterschied zwischen den verschiedenen lymphoiden Zellarten in dem konträren Reziprozitätsverhältnis zwischen der nucleären und cytoplasmatischen Basophilie begründet sei, so zwar, daß bei gewissen (nach unsrer

---

rieller Reziprozität zu erwarten wäre) schwach basisch gefärbt erscheint, und ebenso stellen sich die schmalen wie die breiten Plasmaleiber der Lympholeukocyten bei May-Grünwald u. U. selbst bei ungefärbten Kernen schwach basophil dar; bzw. umgekehrt gerade aus diesem Verhalten können wir außer den sonstigen Symptomen und dem Gesamthabitus erschließen, daß die betr. Zellen dort Lymphocyten und nicht kleine Lympkoleukocyten, hier Lympholeukocyten und nicht Großlymphocyten sind.

jetzigen Ansicht unvollkommenen und ungeeigneten) Kombinationsfärbungen die Kerne der Lymphocyten schwächer basophil als ihr (schmales) Cytoplasma erscheinen, daß dagegen diejenigen lymphoiden Zellformen von ihnen abzutrennen und als leukocytäre zu bewerten seien, deren Kerne stärker basophil als ihr (breitleibiges) Cytoplasma sind. Auf Grund seiner Feststellungen vereinte er daher die großen Lymphoidocyten mit den Lymphocyten, nannte sie Große Lymphocyten und stellt ihnen die von uns ihrer Kriterien wegen „lymphoide Leukocyten" genannten Zellformen gegenüber.

Gegen diese Lehre haben wir folgendes seitdem anzuführen gehabt.

1. Es finden sich auch sicher lymphocytäre breitleibige kleine Zellen mit breitem schwach basophilem Cytoplasma und dunkel gefärbtem aber typischem Lymphocytenkern und zwar bei denselben von Ehrlich angewandten Färbungen, so bei Methylenblau + Eosin, ferner bei Methylgrün + Pyronin. Dieses sind wegen ihrer wesentlichsten Artkriterien (Chromatinstruktur, sonstiger Kernhabitus) zweifellos Lymphocyten und nicht leukocytäre Elemente und müssen als gealterte (leukocytoide) Lymphocyten gedeutet werden.

   Daraus folgte: es gibt auch breitleibige und ferner dunkelkernige Lymphocyten mit schwach basophilem Cytoplasma.

2. Speziell bei neuen Anilin-Kombinationsfärbungen, wie Giemsa, erweisen sich färberisch speziell die kleinen Lymphocyten abweichend vom tinktoriellen Typ und den Kriterien des klassischen Lymphocyten, indem sie sich auch hier ganz wie bei Hämatoxylin verhalten; d. h. sie weisen durchweg, auch in ihren typischen schmalleibigen Jugendformen, nicht nur in ihren breitleibigen Altersstufen, dunkel gefärbten Kern auf.

3. Aus verschiedenen theoretischen Deduktionen haben wir die Überzeugung erlangt, daß gerade die primitiven (myeloiden) Großlymphocyten, die mit den typischen kleinen reifen Lymphocyten genetisch zwar artlich verbunden aber von ihnen durch eine ganze Reihe von Mittelstufen noch weit getrennt und also selbst noch längst nicht lymphocytär oder gar lymphadenoid sind, gar keine echten Lymphocyten, sondern nur Lymphocytoidzellen sind, insofern als sie außer als Lymphoblasten auch als Myeloblasten fungieren können, mithin nur dem morphologisch-tinktoriellen Habitus nach lymphocytoid erscheinen; mit anderen Worten, daß sie gewissermaßen nur lymphocytoide Pseudolymphocyten sind, die den Namen der Lymphocyten nicht mit vollem Recht und im vollem Umfang führen dürfen. Gerade diese Gebilde aber bieten bei den alten klassischen Methylenblau-Eosinfärbungen den für echte typische kleine Lymphocyten postulierten klassischen Lymphocytencharakter dar, der von dem Bild abstrahiert ist, das

die kleinen Lymphocyten bei den alten (ungeeigneten und ungenügend differenzierenden) Anilinfärbungen aufnehmen.

Wir nehmen deshalb diesen Gebilden den Namen Lymphocyt und bezeichnen sie als Lymphoidocyten. Gerade diese pseudolymphocytären Lymphoidocyten aber bieten bei der neueren Giemsafärbung den klassisch lymphocytären Charakter nach Ehrlich dar[1]).

Es kann also auch aus diesem Grunde die bloße schwache Basophilie im Verhältnis zur starken Basophilie des Kerns streng genommen nicht artliches Kriterium für Lymphocyten sein.

4. Auch bei den klassischen sukzessiven und simultanen Methylenblau-Eosinfärbungen trifft man gelegentlich je nach dem Ausfall der Färbung (lange Dauer, alte Lösung) nicht nur kleine Lymphocyten mit dunkel gefärbten Kernen, sondern auch große lymphoide Leukocyten mit ganz matt und bläschenhaft gefärbten Kernen, so daß wir auch aus diesem Grunde in der von Ehrlich betonten Gegensätzlichkeit zwischen Basophilie des Kerns und des Cytoplasma kein durchgreifendes Artmerkmal zwischen lymphadenoiden Lymphocyten und nicht lymphadenoiden Leukocyten und Leukoblasten erblicken können.

Immerhin halten wir trotzdem die von Ehrlich inaugurierte artliche Abtrennung der lymphoiden Leukocyten von den Lymphocyten aufrecht, dehnen sie aber auch auf die großen Lymphoidocyten aus, indem wir, entgegen Ehrlich, auch diese von den kleinen Lymphocyten als besondere Vorart abtrennen.

Aber nicht nur das angeblich (in Wirklichkeit aber nicht) konstant verschiedene Tingibilitätsverhältnis zwischen Kern und Cytoplasma, sondern auch den bloßen angeblich konstant verschiedenen plasmatischen Basophiliegrad können wir als durchgreifendes Artmerkmal und Unterscheidungsmittel zwischen Lymphocyten, d. h. lymphadenoiden Zellen, und myeloblastischen Zellformen wie lymphoiden Leukocyten nicht gelten lassen. Denn es gibt schwach basophile (leukocytoide) Lymphocyten und stark basophile (also lymphocytoide) myeloblastische Lymphoidocyten[2]).

---

1) Also bei allen alten ungeeigneten Färbungen bieten Lymphoeyten und Lymphoidoeyten den gleichen Typ (sehwaeh basophilen Bläsehenkern und stark basophilen Rand) dar, der deshalb, weil ihn zufällig besonders gerade die gewöhnlichen echten kleinen Lymphoeyten des zuerst und am meisten studierten normalen Blutes prästieren, von Ehrlich als der klassische lymphoeytäre Typ formuliert wurde. Bei neueren Giemsafärbungen bieten diesen lymphoeytären Trugtyp nur die großen lymphoidocytären Pseudolymphocyten dar, während gerade die eehten kleinen Lymphocyten hier eine Inversion aufweisen, denselben Charakter darbieten, welchen Ehrlich für die leukoeytären Elemente für eharakteristiseh hält.

2) Aus demselben Grunde und erst reeht nieht können wir die von Schridde-Nägeli zwisehen sogen. Myeloblasten und Großlymphoeyten stabilierten Artunterschiede als solehe gelten lassen. Das Ehrlichsehe Kriterium zwisehen leukoeytären

Wir können somit folgerichtig in dem bloßen Tingibilitätsgrad des Cytoplasma kein durchgreifendes und absolut spezifisches Artmerkmal mehr erblicken; wenn die Basophilie des Cytoplasma schon während der bloßen individuellen cytogenetischen Alterung, ohne daß der Artcharakter durch Differenzierung gewechselt wird, schwindet, dann kann die größere oder geringere Basophilie der Lymphocyten und lymphoiden Leukocyten kein essentielles Artmerkmal sein, wie auch umgekehrt daraus, daß die älteren Lymphocyten schwächer basophil sind als die jungen, nicht folgt, daß die schwach basophilen lymphoiden Leukocyten ältere Lymphoidocyten sind. Auch haben wir gesehen, daß, wenn die im Spongioplasma beruhende Basophilie ein Artmerkmal wäre, diese mit fortschreitender Alterung eigentlich zunehmen müßte, was sie nicht tut.

Dieses, daß die bloß graduell verschiedene Chromophilie gar kein Artmerkmal sein kann, stimmt mit unseren obigen Feststellungen, daß das Substrat dieser Basophilie ja nur das Spongioplasma, das unspezifische Cytoretikulum der Zelle ist, und daß nicht eigentlich das positive Vorhandensein von Spongioplasma, sondern das negative Fehlen jeder spezifischen Plasmadifferenzierung das all diesen lymphoiden Zellen gemein-

---

(myeloischen) und lymphocytären Zellen hat schon NÄGELI fallen lassen, denn NÄGELI erklärt die lymphadenoiden Lymphoblasten für schwächer, dagegen die Myeloblasten in lymphocytärer Weise für stark im Plasma basophil, während allerdings gerade umgekehrt TÜRK mit SCHULTZE und VESPRÉMY die Myeloblasten (myeloide leukoblastische Stammzellen) für mittelbreitleibige schwächer basophile Lymphoidzellen erklärt. Wir finden überhaupt im Lager der Dualisten absolut keine Einigkeit über die in Rede stehenden Zellen; jeder Autor (von WOLFF bis SCHRIDDE) beschreibt andere Typen und hält allein den seinen für die wichtigste und interessanteste Zellform der Hämatologie. Demgegenüber haben wir all die erwähnten Unterschiede für bloße graduell verschiedene Entwicklungsstadien der Ontogenese Einer und derselben Zellart erklärt, die aber in ihren erheblichsten Kriterien völlig einheitlich und gleich ist den makrolymphocytären Lymphoblasten akuter lymphadenoider Leukämie. Weder schwächere Basophilie, noch breiterer oder schmälerer Rand, noch größere Nucleolenzahl, noch perinucleärer Hof ist ein erhebliches Artmerkmal. Die Lymphoblasten akuter lymphadenoider Leukämie sind im Wesen völlig isomorph den Myeloblasten akuter myeloider Leukämie. Erst die mesolymphocytären Makrolymphocyten chronischer Lympholeukämie, also die Übergangsstufen zwischen Großlymphocyten und kleiner Lymphocyten, zeigen beginnende stärkere Färbbarkeit des Chromatins und plumperes Chromatingerüst. Trotz aller fließender Übergänge zwischen Großlymphocyt (Lymphoidocyt) und Lymphocyt dürfen wir aber doch nicht in unitarischer Vorstellung (MAXIMOW, ZIEGLER, SCHRIDDE) hier nur verschiedene Funktionsstadien Einer Art sehen, sondern wir haben uns dahin entschieden, und TÜRK und WEIDENREICH folgen uns darin, in Lymphocyten und Lymphoidocyten phylogenetisch differente Zellarten mit eignen Kriterien und Altersstadien zu sehen, deren Zwischen- und Übergangsart der Mesolymphocyt ist. Gerade die wesentlichen Unterschiede der extremen Formen zwingen uns hierzu.

Der wesentliche differentielle phylogenetische Unterschied innerhalb der Gesamtart ist hier in der verschiedenen Struktur und Färbbarkeit des Chromatins gegeben, während der sonstige äußerliche lymphocytoide Habitus bei beiden der gleiche ist.

Also fließende Artunterschiede zwischen Lymphocyt und Lymphoblast, völlige Isomorphie zwischen lymphoblastischem und myeloischem Lymphoidocyt.

samen Art-Charakteristikum ist. Dieses spricht allerdings im Sinne der Unitarier, welche in allen lymphoiden ungekörnten Zellen, auch den kleinen Lymphocyten, indifferente unspezifizierte, noch weiter entwicklungsfähige unfertige Vorarten erklärten. Es zeigt aber weiter auch, daß die in allen drei Arten vorkommende azurophile Körnung nicht spezifischer Natur sein kann, sondern ein Produkt oder eine bloße Begleiterscheinung des bloßen Spongioplasma sein muß[1]).

Der einzig zuverlässig wahre Artcharakter liegt, neben dem äußeren morphologischen Gesamthabitus, in erster Linie im Kern; weniger in seinem relativen Tingibilitätsgrad gegenüber dem Cytoplasma, als vielmehr in seiner absoluten Chromophilie (Amblychromasie, Trachychromasie); ferner und vor allem in seiner charakteristischen Chromatinstruktur, seinem entweder lymphocytären, die Rundheit wahrenden, oder mehr variablen leukocytoiden Habitus, so wie in den spezifischen Formen seiner Polymorphose.

Auf Grund dieser Kernkriterien sehen aber auch wir, obwohl gerade jene andern von Ehrlich betonten plasmatischen Kriterien die Gegensätzlichkeit und Trennungen vielmehr verwischen, trotzdem, ebenso wie Ehrlich, in Lympholeukocyten und Lymphoidocyten artlich getrennte wenn auch ineinander übergehende und in direktem genetischen Konnex stehende, in Lympholeukocyten und Lymphocyten vollends sogar artlich getrennte Zellen ohne jeden direkten genetischen Konnex, halten aber die von Ehrlich hervorgehobenen verschiedenen Tingibilitätsgrade der Cytoplasmen als nur von sekundärem Wert. Andrerseits trennen wir auch trotz der gleichen Chromophilie der Cytoplasmen Große Lymphoidocyten und kleine Lymphocyten artlich voneinander.

Somit gilt für uns der Satz, daß wir, um innerhalb der drei von uns aufgestellten Arten von Spongiocyten differentielle artliche Unterscheidungen treffen zu können, nicht auf nur Ein Symptom, nicht auf den bloßen Grad der Basophilie uns allein verlassen dürfen. Wir müssen dabei die Gesamtheit der zellulären Erscheinung ins Auge fassen in morphologischer sowohl wie in tinktorieller Hinsicht, wohl auch den Grad der Basophilie, Größe und feineres Verhalten des Cytoplasma, Kernplasmarelation, vor allem aber die Form und das morphologische Verhalten des Kerns, seine Tingibilität sowie wohl auch die Tingibilitätsrelation zwischen Kern und Plasma, vor allem aber, soweit es bei basischen Anilinfarben möglich ist, die feinere Struktur und Anordnung seines Chromatins. Bei basischen Anilinfarben, wo letzteres Kriterium vielfach im Stich läßt, ist nächst der Kernplasmarelation und dem Grad der Basophilie jedenfalls das wichtigste Merkmal mit die äußere Form des Kerns, die in ihrer artlichen Alterswandlung für jede Art spezifisch zu sein scheint.

Es soll aber im Interesse wissenschaftlicher Objektivität und Unparteilichkeit nicht verschwiegen bleiben, daß unsre soeben vorgetragene Deduktion und persön-

1) Sie findet sich auch in noch Spongioplasma enthaltenden gekörnten Promyelocyten, fehlt aber in Plasmazellen und Hämoblasten.

liche Anschauung über die Bedeutung, Abstammung und gegenseitigen Beziehungen der verschiedenen lymphoiden Zellen noch keineswegs allgemeine Anerkennung und Verbreitung gefunden hat; speziell ist es in letzter Zeit Patella gewesen, der auf der Basis der Ehrlichschen Artkriterien eine ganz eigne neue Lehre aufgestellt, und die morphologische Hämatologie durch Einführung neuer Vorstellungen und Begriffe zu erweitern versucht hat.

Festhaltend an der Ehrlichschen Definition, daß Lymphocyten Zellen mit relativ großem rundem Kern und vor allem schmalem und stark basophilem Rand seien, leugnet er die Existenz älterer schwach basophiler leukocytoider Lymphocyten; soweit das tatsächliche Vorkommen derartiger von uns diesem Begriff zugrunde gelegter Typen anerkannt werden mußte, werden diese von P. nicht für ältere Mikrolymphocyten, sondern als Entwicklungsstufen einer besonderen endothelialen Zellart, mithin als bloße Pseudolymphocyten erklärt.

Nun sind besonders schwach basophil aber nur die breitleibigen lymphocytoiden Formen kleiner Kernplasmarelationen, während die buchtkernigen meist nicht nur relativ schmalrandig, sondern auch oft stark basophil sind. Nur letztere also werden als ältere Lymphocyten zugelassen.

Wie er so aus der Art der kleinen Lymphocyten die breitleibigen endothelioiden kleinen mononucleären Leukocyten heraushebt, ebenso sondert es aus der Art der großen lymphoiden Leukocyten die splenocytären Formen kleiner Kernplasmarelation mit breitem Zelleib und relativ kleinem zentralen oder exzentrischen rundem Kern ab, und vereint sie mit jenen kleineren lymphocytoiden Zellen zu einer besonderen Art der Endothelien, die, wie die Erythroblasten nach Pappenheims Vorgang, in zwei verschieden hoch entwickelte phylogenetische Reihen verschiedener Größe zerlegt werden, Makro- und Mikroendothelien. Den Lympholeukocyten bleibt als eigne Altersform nur der buchtkernige „Übergangstyp".

Es gäbe also hiernach bei lymphoiden Blutkörperchen (Lymphocyten und Lympholeukocyten) nur Einen Modus der ontogenetischen Altersentwicklung und Zellreife, den durch Kernbuchtung, bei dem die große Kernplasmarelation im Ganzen erhalten bleibt. Ein besonders einseitig hervorragendes Plasmawachstum wird diesen Zellen abgesprochen. Dagegen werden den farblosen Blutkörperchen als neues eigentlich im normalen Blut nichts zu suchen habendes Element die lymphoiden Endothelien gegenübergestellt.

Der bloße basophile lymphoide Spongioplasmacharakter ist ja nun allerdings in der Tat, wie wir sahen, kein Artmerkmal, und nötigte allein auch nicht zur Vereinigung aller lymphoiden Zellen, ebenso auch nicht der lymphoiden Lymphocyten mit den lymphoiden Leukocyten. An und für sich also würde der Auflösung der 2 resp. 3 lymphoiden Zellarten in noch eine vierte der Umstand, daß diese vierte denselben artlichen Plasmacharakter führt wie jene anderen, nicht im Wege stehen. Hiernach würde sich das Schema lymphoider Blutzellen im Sinne Patellas folgendermaßen gestalten:

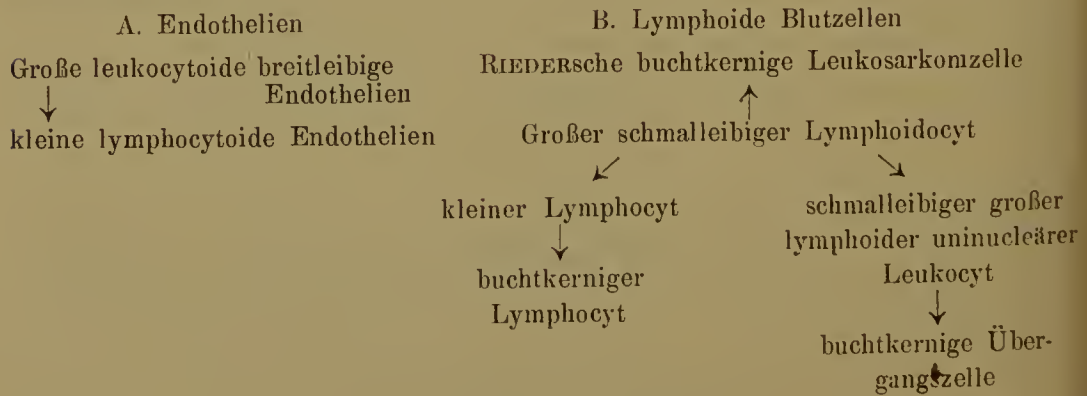

Ob und inwieweit diese Trennung sich in ihren Prinzipien und Konsequenzen gerechtfertigt erweist, müssen weitere Untersuchungen feststellen; durch sie scheint im Prinzip unsere Grundanschauung und Lehre in keiner Weise erschüttert, vielmehr nur in gewissen untergeordneten Nebensächlichkeiten mehr differenziert und erweitert.

Gegen diese Lehre Patellas spricht aber vielleicht, daß auch die Endothelien im Blut ebenso wie die lymphoiden Lymphocyten und Leukocyten azurophile Körnung aufweisen[1]), vor allem aber, daß sie jede Parallelität mit den myeloiden Granulocyten stört und unmöglich macht. Denn auch bei den gekörnten Myelocyten und Leukocyten sowie den Erythroblasten gibt es Typen von endothelioidem breitleibigem Habitus, d. h. kleinerer Kernplasmarelation innerhalb der regulären cytologischen Ontogenese (Taf. XI/XII, Fig. 54, 55; Taf. XIV, Fig. 31). Man kann doch diese Zellen nicht als gekörnte oder Hb führende Endothelzellen auffassen. M. a. W. der äußere morphologische (endothelioide) Habitus ist kein Artmerkmal, sondern allenfalls, wie auch wir ihn bewertet haben, ein bloßes cytogenetisches Altersmerkmal.

Außerdem findet man alle Übergänge zwischen Zellen mit mittelgroßem Kern und Plasma zu jenen andern mit kleinem Kern und breitem Plasma. Vielleicht daß neben den Endothelien auch noch endothelioide Lymphocyten und Lympholeukocyten existieren, bzw. daß umgekehrt neben unsern endothelioiden Lymphocyten und Leukocyten vielleicht in der Tat auch gelegentlich einmal noch echte Endothelien im Blut zur Beobachtung kommen (falls es sich nicht überhaupt bei Patella um artefizielle zerquetschte Formen handelt, wofür seine Abbildungen sprechen). Wenn dieses aber zugestanden wird zugleich mit der schweren Unterscheidbarkeit der echten Endothelien von den endothelioiden Leukocyten, dann fällt aber überhaupt das prinzipielle Novum der Patellaschen Lehre; es bleibt nur, daß man gelegentlich einmal auch auf Endothelien zu achten hätte, dagegen seien nach wie vor die endothelioiden Zellformen in ihrer Hauptmasse leukocytäre Zellformen; wenn auch vielleicht einmal ursprünglich endotheliogener Abstammung. Denn das scheint mir denn doch betont werden zu müssen, daß überhaupt nicht, wie Patella will, die kleinen breitleibigen leukocytoiden Lymphocyten, andrerseits aber auch wieder nicht nur, wie Patella will, die breitleibigen großen Lympholeukocyten Endothelien sein können, sondern daß allein letztere, unter diesen aber sehr wahrscheinlich der ganze Zweig der großen lymphoiden Leukocyten (Splenocyten) inkl. seiner schmalleibigen, breitleibigen und buchtkernigen Formen ursprünglich mesenchymatische Gefäßwandzellen (leukocytoide Wanderzellen von Marchand-Saxer) waren. Als solche stehen sie aber, ganz so wie unser dreiästiges Schema zeigt, durch Vermittlung ihrer germinativen Wurzel, des Großlymphocyten, in engstem genetischem Konnex auch zu Lymphocyten, ferner zu Granulocyten und wohl auch zu den primitiven breitleibigen Megaloblasten der ersten embryonalen (prähepatischen) Lebensperiode (Schridde, Maximow, Saxer, Jolly).

1. In dieser Hinsicht ist zugebend zu bemerken, daß in der Tat endothelioide Lympholeukocyten auch in lymphatischen Keimzentren gefunden werden (Pappenheim, Aschheim, Hedinger, M. B. Schmidt [Typhus, Lues]), so daß öfters die Keimknoten ganz aus endothelioiden Zellen zu bestehen scheinen. Dieses sind dann vielleicht bloß gealterte ausgewachsene große Keimknoten-Lymphocyten, und also solche vielleicht auch nichtsdestoweniger die Mutterzellen der peripherischen kleinen Lymphocyten; stammen doch vermutlich die kleinen Lymphocyten in letzter Instanz ebenfalls

---

1) Was allerdings im Blut mit dauerkernigen Erythrocyten (Vogel, Huhn) auch die nicht eigentlich zu den lymphoiden Leukocytenformen gehörigen fusiformen Thromboblasten tun; diese sind bei Giemsa-Färbung schwach basophil und haben häufig zwei polare Azurkörnchen, je eins an jedem spitzen Ende des Zelleibs zu Enden des Kerns. Auch daraus folgt, daß die Azurkörnung wohl nur ein unspezifsches Sekret des ubiquitären unspezifischen Spongioplasma ist und sich in Zellen verschiedenster Provenienz (auch der Endothelien und Epithelien) findet.

von mesenchymatischen Gefäßwandzellen ab. Ist dem aber so, so sind schließlich dann allerdings auch die echten Lymphocyten und speziell dann auch ihre schmalrandigen Jugendformen endothelogener Abkunft und genetisch nicht gar so scharf von echten Endothelien zu trennen, wie PATELLA möchte.

Wären alle die geschilderten endothelioiden breitleibigen Leukocytenformen, die leukocytoiden wie die lymphocytoiden echte Endothelien, dann müßten sich die kleinen (unsere leukocytoiden Lymphocyten) im Prinzip genau so wie die großen (unsere breitleibigen splenocytären Lympholeukocyten) verhalten; sie tun dieses aber nur äußerlich durch den ihm beiden gemeinsamen gleichen Habitus der kleinen Kernplasmarelation; im wesentlichen, nämlich in der Kernstruktur und Kernformation bestehen dagegen schon wesentliche essentielle Differenzen. Bei der großen Zellform flexilere Kontur des Kerns und lockeres Chromatingerüst; bei der kleineren stets streng runden runder fast pyknotischer Kern oft mit Nucleolus; Differenzen, die also völlig die gleichen sind, wie zwischen großen und kleinen Lymphocyten Gerade dieses spricht aber durchaus gegen PATELLA und für unsere Ansicht, daß diese in Rede stehenden leukocytoiden bzw. endothelioiden Zellen nur Altersentwicklungsstufen Großer Lympholeukocyten und kleiner Lympkocyten sind.

Für die Unterscheidung der verschiedenen lymphoiden Agranulocytenarten kommen also, wie betont, verschiedene Momente von verschiedenem Wert in Betracht, die aber nicht immer alle gleichzeitig berücksichtigt werden können, da sie vielfach nicht alle zur Verfügung stehen, je nachdem eine bloße Kernfärbung (Hämatoxylin), oder bloße Spongioplasmafärbung (basische Anilinfarben) angewendet wird. Nur bei dem modernen panoptisch gestalteten ROMANOWSKY-GIEMSA-Verfahren steht die Möglichkeit zu Gebote, alle Momente gleichzeitig zu Hilfe zu ziehen.

Es sind dieses

1. die innere Kernstruktur;
2. der gesamte morphologische Habitus (determinierte Zellgröße, durchschnittlich häufigste Kernplasmarelation), und besonders auch das spezifische Verhalten des Kerns bei der Polymorphose;
3. der Grad der spongioplasmatischen Basophilie.

Das wichtigste und durchgreifendste Moment pflegt im allgemeinen die Chromatinstruktur und Färbbarkeit zu sein. Der Geübte kann sogar an ihr allein schon, also z. B. bei bloßer Hämatoxylinfärbung, die Zellen artlich klassifizieren. Nur bei der Unterscheidung von Lymphoidocyten und Lympholeukocyten bedarf sie der Unterstützung durch die beiden anderen Faktoren.

Was das rein plasmatische Verhalten angeht (3), so mag es allenfalls genügen, um die einzelnen Granulocyten und Erythroblasten als solche zu identifizieren und von den lymphoiden Spongiocyten abzugrenzen, doch kann es allein nicht genügen, letztere überall stets mit Sicherheit zu rekognoszieren. Wo man also auf die älteren basischen Kombinationsfärbungen angewiesen ist, wo der wichtigste Faktor 1 so gut wie fortfällt, muß man mindestens noch den Faktor 2 mit zur Hilfe nehmen. Aber auch diese beiden Faktoren zusammen genügen wohl zumeist, aber doch nicht

in allen Fällen. Zwar lassen sie kleine Lymphocyten mit Sicherheit erkennen und diese wohl sicher von Lympholeukocyten und Lymphoidocyten abgrenzen, schon durch die verschiedene Größe beider; auch ist man imstande, extrem ausgesprochene Formen der Lymphoidocyten und Riederzellen von ausgesprochenen Typen buchtkerniger Lympholeukocyten zu unterscheiden, teils durch den verschiedenen Grad der plasmatischen Basophilie, teils und vor allem durch den spezifisch differenten Kernhabitus der Polymorphosen — in ganz besonderen „Übergangsfällen" (Zwischenformen) aber versagen diese beiden Faktoren, speziell bei der Abgrenzung schmalleibiger rundkerniger Lympholeukocyten von schmalleibigen Großlymphocyten.

Wenn aber schon in der überwiegenden Zahl der Fälle es möglich ist, die von uns aufgestellten verschiedenen Formen der lymphoiden Zellen zu identifizieren, so muß es doch deutlich gesagt sein, daß diese alten unvollkommenen Färbungen (die wir in diesem Teil jetzt vor allem zu besprechen haben) die Hauptschuld tragen an der bodenlosen theoretischen Verwirrung der modernen Hämatolyse, die nicht eingetreten wäre, wenn wir gleich mit guten und geeigneten Färbungen operiert hätten.

Denn einmal werden durch diese Färbungen tatsächliche Artmerkmale (Kernstruktur, Granulation) verdeckt, so daß ganz heterogene Zellformen miteinander künstlich zu Arteinheiten vereint scheinen, und andrerseits werden umgekehrt in positiver Hinsicht bestehende Differenzen nicht genügend aufgedeckt.

Z. B. finden wir bei Methylgrün-Pyroninfärbung, bei der reife polynucleäre Leukocyten und bereits ziemlich differenzierte Tochtermyelocyten ein gelbliches Cytoplasma führen, daß die zur selben Granulocytenart gehörigen unreifen Promyelocyten noch deutlich basisches Plasma haben. Schmalleibige Formen von diesen, mit großem runden Kern, werden demnach hierbei, da die neutrophilen Granula bei dieser unvollkommenen bloß homogenen Färbung nicht dargestellt werden, fälschlich als Große Lymphocyten oder schmalleibige Lympholeukocyten erscheinen, also von den zu ihnen gehörigen Granulocyten abgetrennt, zumal auch die Kernstruktur, obwohl bei diesen unreifen Formen noch nicht sehr ausgesprochen, durch das verschwommen färbende basische Methylgrün auch nicht zur Darstellung gelangt. Andrerseits werden bei derselben Färbung ebenso wie bei Methylenblau-Eosin die zwischen Großen und kleinen Lymphocyten bestehenden wenn auch nur graduell-phylogenetischen Artunterschiede der Kernstruktur nicht aufgedeckt. Daher Ehrlichs Vorgang, dem die Unitarier Maximow, Weidenreish u. a., selbst Schridde und K. Ziegler folgen, die Großen Lymphoidocyten mit den kleinen Lymphocyten artlich zu vereinen, sie bloß als Entwicklungsstufen der Arten aufzufassen und entsprechend als Große Lymphocyten zu bezeichnen. Erst die Giemsafärbung schaffte hier Wandel. Wenn wir nun auch bei einfacher Anilinfärbung Große und kleine Lymphocyten an der

bloßen verschiedenen äußeren Größe auseinanderhalten können, so sind wir doch im einzelnen Falle bei den mesolymphocytären Zwischenformen in Verlegenheit, ob im Einzelfalle in artlicher Hinsicht große Formen von Mikrolymphocyten (Lymphoblasten) oder kleinere Formen der makrolymphocytären Lymphoidocyten (Myelolymphoblasten) vorliegen. Mittels der alten Anilinfärbungen war dieses ganz unmöglich und daher sind die Theorien, die sich auf sie stützen, so schwer ausrottbar; daher lassen sich auch ihre Anhänger, die nur die alten Färbungen kennen, von unsern neuen Theorien, die mit den neuen Färbungen abstrahiert sind, so schwer überzeugen; durch diese alten Färbungen können sie eben zu der Anerkennung jener neuen Vorstellungen, die erst aus den neuen Färbungen abstrahiert sind, nicht gebracht werden.

Die hier zugrunde gelegten Gattungs- und Artbegriffe haben wir aus unsern Studien mit den neuen Färbungen abstrahiert, die allerdings erst zum Schluß das Gebäude des vorliegenden synthetischen Werkes krönen und den strikten Beweis für unsere hier niedergelegten Ansichten beibringen sollen. In den jetzt zuerst folgenden Tafeln wollen wir versuchen, soweit es möglich ist, diese Begriffe mit Bildern aus den alten Färbungen zu belegen, d. h. zu zeigen, welche Unterlage diese Begriffe bei den alten, sie schlecht differenzierenden Färbungen haben, m. a. W. wie sich diese verschiedenen Zellarten bei diesen unvollkommenen Färbungen verhalten. Des Näheren darüber im Text der einzelnen Tafeln.

Hier wollen wir vorläufig uns damit begnügen lassen, die Gesamtheit der einzelnen Charakteristika der verschiedenen lymphoiden Zellarten, deren schon in früheren Kapiteln Erwähnung getan ist, wie sie sich aus den modernen panoptischen Färbungen ergibt, hier im Zusammenhang zu rekapitulieren, um schon jetzt hier gewissermaßen die Gründe für unser Vorgehen, d. h. die im Vorstehenden vertretenen theoretischen Anschauungen (deren strikter Beweis zwar erst in den Schlußtafeln gegeben wird) darzulegen. Didaktisch ist es ja doch nicht angängig, an der Hand der unvollkommenen Färbungen nur die fehlerhaften z. Z. überholten Schlüsse zu ziehen und diese den Lesern zu präsentieren, um sie dann an den guten Färbungen an der Hand der Schlußtafeln zu korrigieren und umzustürzen, also genetisch-synthetisch und historisch vorzugehen; sondern wir haben den schwierigeren Teil erwählt, und wollen die an der Hand der guten Färbungen z. Z. gültige Anschauung erst theoretisch begründen — was hier geschehen ist — dann an der Hand der schlechten Färbungen zeigen, wie sich die Begriffe da gestalten, um schließlich an der Hand der guten Färbungen den schlüssigen bindenden Beweis für diese Anschauungen zu erbringen.

---

1. Was nun die Chromatinanordnung der lymphoiden Zellen anbetrifft, so finden wir bei großen Lymphoidocyten ein feinstes mikro-

grannläres Fadenwerk, eine scharfe feinkörnige Struktur, die infolge der Zartheit der Chromatinfäden nur spärlich färbbares Nuclein besitzt, und somit eine relativ zarte, helle und matte Färbung (Amblychromasie) aufweist (Prot. 12 u. 13). Demgegenüber haben die kleinen Lymphocyten ein grobes stark färbbares unregelmäßiges Chromatinknäuel.

Beiden lymphocytären Zellarten gemeinschaftlich ist das Vorhandensein von 1—2 (kleine L.) oder mehreren (1—6 [Große L.]) Nucleolen, selbst u. U. in den kerngebuchteten Formen. Prot. 11, Fig. 23, 25; Prot. 12, Fig. 34; Prot. 13, Fig. 1 u. 4. Doch können diese Nucleolen auch fehlen, so daß ihr Fehlen nicht gegen die lymphocytäre Natur, ihr Vorkommen aber mit ziemlicher Sicherheit dafür spricht.

Die großen mononucleären lymphoiden Leukocyten haben demgegenüber ein matt färbbares grobmaschiges unregelmäßiges Netzwerk stets ohne Nucleolen. Wo sie vorhanden sind, ist dieses Vorhandensein von Nucleolen bei lymphoiden Zellen somit jedenfalls ein wichtiges Symptom, welches für eine Lymphocytenform und gegen Lympholeukocyten spricht. Ihr Fehlen besagt demgegenüber nichts.

Das plumpe Chromatingerüst spricht für die kleinen Lymphocytenformen, doch gibt es mittelgroße Zwischenformen, Mesolymphocyten, wo die Unterscheidung schwer sein kann. Diese Mesolymphocyten als größere noch nicht ganz ausgereifte Mikrolymphocyten sind durchaus zu trennen als besondere Zellart von zufällig individuell kleinen Großlymphocyten (Lymphoidocyten). Ein kleiner Lymphoidocyt ist Prot. 13, Fig. 7, ein Mesolymphocyt aber Prot. 12, Fig. 27.

Wenn nun diese größeren Mesolymphocyten durch Größenzunahme des Plasma wachsen und der Kern frei von Nucleolen ist, dann sind diese so hypertrophischen älteren Lymphocyten oft schwer zu unterscheiden von rundkernigen endothelioiden kleineren Lympholeukocyten. Prot. 6, Fig. 6 u. 7; Prot. 10, Fig. 14, 15; Prot. 21, Fig. 26, 41.

In solchen schwierigen Fällen sind möglichst auch die anderen Merkmale zu berücksichtigen, soweit die zufällig gewählte Färbung solches gestattet. Des Vorhandenseins von Nucleolen in lymphocytären, des Fehlens in leukocytären Formen ist schon gedacht.

2. Was die plasmatischen Verhältnisse anbetrifft, so finden sich azurophile Granula in allen drei Hauptarten von Agranulocyten, in lymphadenoiden und myeloiden Lymphoidocyten, in Lympholeukocyten und Lymphocyten. Dagegen spricht starker Grad von Basophilie meist für eine lymphocytäre und gegen lympholenkocytäre Form, während schwacher Grad von Basophilie nichts beweist. Während nämlich die Art der Lympholeukocyten durchweg relativ schwach basophiles Cytoplasma führt, haben gealterte breitleibige Lymphocyten, große sowohl wie besonders kleine, ebenfalls meist ein schwach basophiles Cytoplasma. Somit ist auch die starke Basophilie allein nicht für Lymphocyten beweisend, wie denn ja auch die (lymphocytogenen Plasmazellen im breitleibigen Zustand

ebenso wie breitleibige große Riederzellen stark basophiles Cytoplasma führen. Gerade hier zeigt es sich, wie das Eine plasmatische Symptom nicht genügt, und wie auch die sonstigen Erscheinungen von Kern und Kernfiguration mit berücksichtigt werden müssen. Äußerlich können rundkernige mittelbreitrandige Plasmazellen sich ganz wie mittelbreitrandige Lymphoidocyten verhalten. Aber die Kernstruktur und Kernfärbbarkeit, die bei Plasmazellen viel kräftiger ist, entscheidet hier. Stark basophile breitleibige Zellen mit gebuchtetem Kern sind dagegen weder Lympholeukocyten noch Plasmazellen, sondern allein große leukocytoide makrolymphocytäre RIEDER-Lymphoidocyten.

Jedenfalls sind auf Grund bloß der plasmatischen Verhältnisse mit Hilfe der gewöhnlichen basischen Anilinfärbungen breitleibige endothelioide rundkernige große und kleine Lymphocyten u. U. schwer von älteren breitleibigen endothelioden Lympholeukocyten zu unterscheiden.

Auch hier müssen immer wieder die sonstigen Kriterien unterstützend mit herangezogen werden; Kernstruktur, Nucleolen usw.

3. Mit das wichtigste und oft ausschlaggebende Merkmal ist der Gesamthabitus der Zelle. Zu diesem wirken drei Momemente mit: die mittlere absolute Zellgröße, der durchschnittlich überwiegende Grad der Kernplasmarelation. und vor allem die spezifische Form der Kernpolymorphose. Wir beginnen mit den zwei ersten Punkten.

Große Zellform spricht wohl meist gegen kleinen Lymphocyt und für Lymphoidocyt oder Lympholeukocyt, doch kommen auch hier Ausnahmen in Form kleiner Lymphoidocyten und Lympholeukocyten sowie größerer älterer Lymphocyten und Mesolymphocyten vor.

Weiter haben wir schon früher erwähnt, daß die beiden Lymphocytenarten meist in schmalleibiger Form, d. h. in großer Kernplasmarelation vorkommen, und daß der Kern, selbst bei Alterspolymorphosen. an der nicht gebuchteten Cirkumferenz, soweit wie möglich, seine streng rundliche Kontur bewahrt. Auch die buchtkernigen Lymphocyten haben einen überwiegend runden Kern und meist dabei relativ schmales und dabei stark basophiles Cytoplasma. Prot. 11, Fig. 23, 25; Prot. 14. Fig. 29; Prot. 13, Fig. 2; Prot. 21, Fig. 2.

Es verhalten sich also in den meisten Kriterien (bis auf die innere Chromatinstruktur) die großen myeloiden und lymphadenoiden Lymphoidocyten wie die kleinen Lymphocyten.

Demgegenüber prävaliert bei den großen Lympholeukocyten der endothelioide mehr breitleibige Habitus und die größere oder geringere Buchtkernigkeit, die eigentlich in geringerem Grade schon bei den sozusagen rundkernigen Jugendstadien sich bemerkbar macht, also schon sehr früh einsetzt. Was die spezifische Kernpolymorphose anbetrifft, so hält hier die strenge Rundkernigkeit nicht lange an. Bei den Lymphocyten. großen wie kleinen, wird der im übrigen rund bleibende Kern gewissermaßen passiv eingebeult, oder, wie bei beginnender Amitose, normaliter

einseitig, pathologischerweise (Riederformentypus) zweiseitig eingekerbt, dagegen biegt und dehnt sich der gesamte plastisch labile Kern der Lympholeukocyten durch und während der Polymorphose zu zwerchsackförmigen Insinuationen und Invaginationen. Die Alterspolymorphose der Lymphocyten zeigt also gewissermaßen geringere Ausschläge der individuellen Entwicklungsdifferenzen der Kernform, während bei den Lympholeukocyten eine hohe Variabilität statt hat.

Hiernach lassen sich auch schmalleibige junge Lympholeukocyten meist an der unregelmäßigen Kontur des Kerns als solche identifizieren (Prot. 4, Fig. 1, 2; Prot. 10, Fig. 6; Prot. 5, Fig. 2) und von Großlymphocyten artlich abtrennen und unterscheiden. Desgl. endothelioide breitleibige Lympholeukocyten (Prot. 1, Fig. 1; Prot. 2, Fig. 1; Prot. 3, Fig. 3 u. 4; Prot. 5, Fig. 3; Prot. 10, Fig. 7) von entsprechenden endothelioiden Großlymphocyten (Prot. 12, Fig. 9, 10; Prot. 14, Fig. 5, 6) und mittelgroßen Lymphocyten (Prot. 2, Fig. 8; Prot. 3, Fig. 22; Prot. 5, Fig. 8). Strenge Rundkernigkeit eventuell mit Nucleolen spricht für eine Lymphocytenform.

Weiter ist zu bemerken, daß die Buchtungen bei den Lympholeukocyten mit Vorliebe und meist schon in der Norm als pluripolare auftreten, die zu polylobären Gestaltungen führen, während sie bei den Lymphocyten normalerweise stets nur einseitig unilokular sind und zur bilobären Kernform führen; während sie aber bei großen und kleinen Lymphocyten als scharfe tiefe Einkerbungen sich geltend machen, die zur Kaffeebohnen- oder Semmelform führen, treten bei Lympholeukocyten, wo es dadurch zur Bildung ebenfalls nur bilobärer Kernfigurationen kommt, mehr sinuöse zur Nieren- oder Bohnenform führende Einbuchtungen auf. Prot. 11, Fig. 25; Prot. 13, Fig. 2—4; Prot. 12, Fig. 17; Prot. 20, Fig. 3; Prot. 10, Fig. 11 u. 12; Prot. 15/16, Fig. 13 bis 17. Derselbe Unterschied in der Art der Kernbuchtung ist dort für die Diagnose maßgebend, wo es pathologischerweise bei Großen Lymphoidocyten ebenfalls zur pluripolaren multilokulären Kernzerklüftung (Riederform) kommt; auch hier sind dann von verschiedenen Punkten her eindringende tiefe Einschnitte, während es bei den Lympholeukocyten hierbei, bei den trilobären Kernverbiegungen, zu sinuös gestalteten Zwerchsackformen kommt[1]).

Wo diese Merkmale gut ausgesprochen sind, lassen sich sowohl große ältere Lymphoidocyten von Lympholeukocyten (Prot. 20, Fig. 1—6,

1) Also die Lympholeukocyten zeigen normalerweise bilobäre und meistens trilobäre aber sinuöse Kernformen. Die kleinen Lymphocyten haben stets nur bilobäre Kernform durch unilokulären Einschnitt. Die großen Lymphoidocyten normalerweise überhaupt keine Kernpolymorphose oder allenfalls bilobäre Form durch flachen Eindruck. Pathologischerweise aber bilobäre und trilobäre Riedertypen durch ein oder zwei tiefe Einschnitte, die, wenn von entgegengesetzten antipolaren Stellen der Cirkumferenz vorrückend, zu einer inkompleten oder kompleten Amitose des Kerns (Durchschnürung) in Form von Sanduhrfigurationen und Achterformen führen. Taf. IX, Fig. 16 u. 50, Taf. X, Fig. 17.

12—25) wie kleine leukocytoide Lymphocyten von kleinen Lympholeukocyten unterscheiden (Prot. 21, Fig. 3—5. 18—41) zumal unter Hinzuziehung etwaiger vorhandener andrer Merkmale (Nucleolen, starke Basophilie); ganz besonders natürlich wird die Zelldiagnose für Lymphocyten und gegen Lympholeukocyten gestärkt, wenn gleich mehrere Merkmale in dem einen oder andern Sinne sprechen. Indessen kann das eine oder andere typische Merkmal fehlen bzw. es treten selbstverständliche Ausnahmen an dem aufgestellten Idealtypus auf, welche die generelle Allgemeingiltigkeit der aufgestellten Gesetze einschränken. In dieser Hinsicht war als Wichtigstes zu bemerken: es gibt auch breitleibige und schwach basophile Lymphocytenformen (d. h. Zellen, die alle sonstigen Merkmale der Lymphocyten besitzen, nur daß sie breitleibig und schwach basophil sind), und zweitens entsprechend auch schmalleibige Lympholeukocyten. Hieraus folgte einmal für uns, daß Großlymphocyten und Lympholeukocyten gesonderte Zellarten mit eignen Altersstufen sind, nicht, wie Myelocyten und Leukocyten, Entwicklungsstadien Einer Zellart: zweitens daß Zelleibsbreite und Kernplasmarelation genau genommen nur ein sehr mit Vorbehalt zu verwertendes Artmerkmal, weit eher nur ein bloßes Altersmerkmal sind, und, trotz der Prävalenz gewisser hinaus resultierender morphologischer Typen bei den verschiedenen einzelnen Zellarten, in seiner Bedeutung für die artliche Zelldiagnose hinter den sonstigen Kriterien sehr zurückstehen. So können also u. U. auch ältere Lympdocyten breitleibig und schwach basophil sein; ihre Nucleolen können fehlen, die Kernstruktur kann nicht deutlich ausgesprochen, schlecht gefärbt, oder, bei basischen Anilinfärbungen, sehr schwach, undeutlich oder gar nicht gefärbt sein. Der sonst und zumeist runde Kern der Lymphocyten kann nicht nur gekerbt sein — wobei die unilokuläre und scharfe Kerbung noch als artspezifisch für Lymphocyten und gegen Lympholeukocyten verwertbar wäre — sondern er kann in atypischem Falle (akute myeloide und lymphoide Leukämie) sogar multilokulär gekerbt sein. Riederzellen. Also die bloße Plasmabreite allein würde hier im Stich lassen.

Trotzdem lassen sich auch diese pathologisch leukocytoiden Formen von echt leukocytären polymorphkernigen Lympholeukocyten als andersartige zu den Lymphoidocyten gehörige Zellformen unterscheiden.

Schmalleibigkeit und starke Basophilie, falls zufällig vorhanden, spricht auch hier für Lymphocyten; desgl. Nucleolen. Fehlen aber selbst diese Kriterien, so ist die Diagnose auf buchtkernige Lympholeukocyten noch nicht eher gesichert, so lange noch ein sonstiges dominantes lymphocytäres Kriterium vorhanden ist, wie es etwa in der spezifischen lymphocytoiden Art der Riederschen Kernbuchtung der Fall ist. Denn auch bei den pluripolaren Lymphocytenkernpolymorphosen findet man, statt der sinnösen Invagination der Lympholeukocyten, scharfe tiefe Kerbungen, oft an entgegengesetzter Seite des Kerns, diesen fast amitotisch

zerteilend, wobei aber der größte Teil der Kerncirkumferenz doch so weit wie möglich rundlich bleibt (vgl. Prot. 12, Fig. 16, 17, 50; Prot. 14, Fig. 17; Prot. 36, Fig. 5, 6, 12, 13, 23; Prot. 37, Fig. 5, 6, 11 mit Prot. 10, Fig. 11, 12; Prot. 15/16, Fig. 15—17).

Riederformen finden sich also seltener an kleinen, meistens an großen Lymphocyten; von normalen leukocytoiden Lymphocytenformen sind sie unterschieden durch die Pluripolarität der Einbuchtungen oder Kerbungen (Prot. 11, Fig. 25; Prot. 20, Fig. 3). Solche pluripolare Kernpolymorphose findet sich in noch jungen schmalleibigen Formen (Prot. 36, Fig. 22, 23, 12) wie auch bei bereits mehr breitleibigen endothelioiden Typen (Prot. 36, Fig. 5). Das Hauptcharakteristikum der Riederform ist also die Pluripolarität der Buchtung an einem Lymphocytenkern besonders Großer Lymphocyten, gegenüber der normalen singulären Einkerbung des Lymphocytenkerns. Von der normalen Polymorphose der Lympholeukocyten sind sie unterschieden durch die scharfe tiefe Kerbung und die an verschiedenen Seiten und Polen des Kerns einsetzende Pluripolarität, während dort weniger scharfe, mehr sinuöse Buchtungen und Invaginationen vorliegen. Dieses ist auch das durchgreifende dominierende Merkmal. Oft spricht auch schon die Schmalleibigkeit und starkeBasophilie (wie Nucleolen) für Riederlymphocyt und gegen Lympholeukocyt. Wo diese Symptome aber fehlen, entscheidet das erwähnte dominante Merkmal der spezifischen Kernpolymorphose, zumal da auch bisweilen schmalleibige (allerdings dann stets schwach basophile) junge Lympholeukocyten Kernpolymorphosen aufweisen.

Also zwar prinzipiell sind alle Lymphocyten, auch die Großlymphocyten (Lymphoidocyten), zumeist schmalleibig, aber es gibt auch breiterleibige und buchtkernige Großlymphocyten. Ferner sind zumeist die Splenocyten breitleibig und buchtkernig leukocytoid, doch es gibt auch bei lymphoiden Leukocyten schmalleibige rundkernige Jugendformen. Es sind dabei also besonders schwer schmalleibige junge Splenocyten von Großlymphocyten, breitleibige Großlymphocyten (Riederzellen) von älteren Splenocyten zu unterscheiden.

Bei der prinzipiellen Gleichartigkeit, mit der die Alterung und Kernpolymorphose sich bei allen Zellarten abspielt, gibt es also keine Zellart, die nur rundkernig (Lymphocyt) oder nur buchtkernig (Splenocyt) auftrete. Findet man irgendwo buchtkernige Zellen, so kann man stets mit Sicherheit für sie noch die Existenz eines sessilen rundkernigen Vorstadiums in den hämatopoetischen Organen voraussetzen.

Es sind also artlich die (breitleibigen) Großen lymphoiden Leukocyten von den älteren breitleibigen (leukocytoiden) myeloblastischen Großlymphocyten (lymphoiden Myelocyten) zu unterscheiden, und im besonderen die morphologischen Typen der großen buchtkernigen Rieder-Lymphoidocyten von den buchtkereigen lymphoiden Leukocyten oder Übergangszellen.

Fassen wir also zusammen, so stehen auf der einen Seite die beiden lymphocytären Formen, die voneinander artlich eigentlich nur durch die Chromatinstruktur geschieden sind, auf der anderen Seite die Lympholeukocyten. Die innere Chromatinstruktur ist nicht stets so deutlich dargestellt (basische Anilinfarbe) und ausgesprochen (Zwischenart), um zwischen Lymphocyt und Lympholeukocyt überall mit Sicherheit unterscheiden zu lassen.

Bei den lymphocytären Formen finden wir als charakteristische Merkmale: meist streng rundlichen Kern, oft mit Nucleolen, meist relativ schmales und stark basophiles Cytoplasma, und meist unilokuläre nur pathologisch pluripolare Einkerbungen des Kerns.

Je mehr von solchen Merkmalen vorhanden sind, um so zuverlässiger erscheint die Diagnose im lymphocytären Sinne. Doch sind diese Merkmale nicht stets alle auf einmal vorhanden, und für die fehlenden treten oft Eigenschaften auf, die mehr im Sinne des lympholeukocytären Charakters sprechen.

Besonders die Breitleibigkeit und schwache Basophilie sind Eigenschaften, die den Lympholeukocyten eigentümlich sind, ohne für diese trotzdem spezifisch zu sein. Denn auch die Lympholeukocyten treten in ihren Jugendstadien als schmalleibige Zellen auf, und andrerseits spricht Breitleibigkeit und schwache Basophilie keineswegs absolut und zwingend gegen lymphocytären, d. h. für lympholeukocytären Charakter. Spricht die starke Basophilie auch schon für Lymphocyten, so ihr Fehlen nicht absolut dagegen. Hier sind dann von unterstützender und entscheidender Wichtigkeit die anderen Charaktere, besonders die selbst bei gebuchteten Kernen streng gewahrte rundliche Kernkontur an den nicht gebuchteten Stellen, sowie die Nucleolen bei Lymphocyten, während das Fehlen dieser Eigenschaft mehr für Lympholeukocyten spricht.

Die innere Chromatinstruktur, welche, wenn färberisch gut zur Darstellung gebracht, fast mit Sicherheit Große Lymphocyten einerseits von kleinen Lymphocyten, andrerseits von großen Lympholeukocyten unterscheiden hilft, läßt selbst bei guter Darstellung gelegentlich im Stich bei der Unterscheidung kleiner mittelgroßer Lympholeukocyten und größerer mittelgroßer Lymphocyten.

Der bei allen Arten der Färbung aber wahrzunehmende streng rundliche Kernkontur sowie Nucleolen sprechen dagegen fast mit Sicherheit für lymphocytären Charakter, und sind somit, wenn vorhanden, die zuverlässigsten und ausschlaggebensten Merkmale. Von unterstützender Bedeutung lediglich ist, wenn vorhanden, Schmalleibigkeit und starke Basophilie.

Eine schmalleibige rundkernige, großkernige nucleolenhaltige stark basophile lymphoide Zelle ist also ein Lymphocyt in seiner reinsten und typischsten Form. Dieser Typ kann sich ändern, indem das Plasma wächst und schwach basophil wird, der Kern sich buchtet oder die Nucleolen verliert. Von dominant artlicher Bedeutung und Konstanz bleibt aber

auch hier die strengrundliche Konservierung der Kernform, selbst bei der Buchtung, ferner die tachychromatische spezifische Chromatinstruktur des Kerns. Der sonstige klassische lymphocytiforme Typ ist lediglich Ausdruck der ontogenetischen Jugendlichkeit. Mit zunehmendem Alter fallen nämlich einige der oben genannten typischen Merkmale fort; so nimmt die Basophilie ab, die Plasmabreite nimmt zu und der Kern wird polymorph. Der lymphocytiforme Typ geht verloren, aber der lymphocytäre Artcharakter bleibt. Es interferieren also hier mit den lymphocytären Artmerkmalen leukocytäre Merkmale des Alterns (leukocytoider Lymphocyt). Auch hierbei aber wird der lymphocytenartliche Charakter nach Möglichkeit gewahrt, besonders indem der Kern relativ groß, d. h. das Plasma relativ schmal, und der Kern so rund wie möglich bleibt, selbst wenn die starke Basophilie und sogar die Nucleolen verloren gehen.

Die leukocytoiden Merkmale können immer bemerkbarer prävalieren; das schwach basophile Cytoplasma kann relativ erheblich voluminös werden (Prot. 21, Fig. 26; Prot. 12, Fig. 14); zwischen mittelgroßen Lymphocyten und mittelgroßen Lympholeukocyten können selbst die feineren Unterschiede der Chromatinstruktur verwischt sein. Ein etwa vorhandener Nucleolus würde als dominantes Symptom zwar stark für eine Lymphocytenform sprechen; fehlt er aber, so bleibt als letztes Kriterien nur noch die Kernform übrig. Ein streng rundlicher Kern, selbst ein relativ kleiner im breitem Cytoplasma, spricht dann fast sicher für eine Lymphocytenform (Prot. 14, Fig. 5, 6), während ein unregelmäßiger Kern im breiten, aber selbst auch im schmalen Zelleib (Prot. 10, Fig. 6) für lympholeukocytären Charakter spricht; es sei denn, daß sonstige dominante Symptome, wie Nucleolen, dagegen und für die lymphocytäre Natur sprechen (Prot. 12, Fig. 9, 11, 21; Prot. 10, Fig. 3 u. 4).

Zwischen dem klassischen Typ des jungen Lymphocyten mit großem runden nucleolenhaltigem Kern in schmalem stark basophilem Cytoplasma, und dem endothelioidem oder leukocytoidem Lympholeukocyt mit gebuchtetem nucleolären Kern in breiterem schwach basophilem Cytoplasma gibt es also mannigfachste buchtkernig-schmalleibige und rundkernig breitleibige Zwischenformen, welche von uns auf Grund der erörterten Merkmale auf ihre lymphocytäre oder leukocytäre Natur hin zu differenzieren sind. Es kommt dabei zur Bestimmung dieser „Zwischenformen“ von Lymphocyt und Lympholeukocyt allein auf Zahl und Wert der Einzelsymptome an.

Es treten nun von interferierenden Zwischenformen zwischen dem lymphocytiformen Typ des typischen Lymphocyten und dem meist leukocytoiden Typ der Lympholeukocyten auf dort die leukocytoiden Lymphocyten, hier die schmalleibigen groß- und rundlichkernigen Lympholeukocyten von mehr lymphocytiformem Typ, welche man mit Hilfe obiger Merkmale auseinanderzuhalten und artlich zu trennen hat. Denn wenn auch die Lymphocyten *meist* in lymphocytiformen schmalleibigen Typ, die

Lympholeukocyten meist endothelioid und leukocytoid auftreten, so doch nicht konstant. Wo dieses der Fall ist und die sonstigen Merkmale nicht dagegen sprechen, ist die Diagnose leicht. Es gibt aber auch endothelioide und leukocytoide Altersformen bei den Lymphocyten und, wenn auch seltener, lymphocytoide Jugendformen bei den Lympholeukocyten; dementsprechend hat die Diagnose besonders zu trennen die lymphocytiformen jugendlichen Lympholeukocyten von den typischen Lymphocyten, und die endothelioiden und leukocytoiden großen und kleinen Lymphocyten von den typischen älteren endothelioiden und leukocytoiden Lympholeukocyten. Vorhandensein mehrerer und selbst vereinzelter spezifisch lymphocytärer Artmerkmale spricht stets für Lymphocyten; das Fehlen selbst mehrerer solcher Symptome nicht für Lympholeukocyten und gegen Lymphocyten, so lange noch ein einziges artspezifisches und dominantes Lymphocytensymptom vorhanden ist.

Während nun aber die jungen schmalleibigen großkernigen Splenocyten (Lympholeukocyten) relativ selten in die Erscheinung treten und infolge ihrer labilen unregelmäßigen Kernfiguration und Nucleolenfreiheit leicht zu diagnostizieren sind und zur Verwechselung mit Großlymphocyten kaum Veranlassung geben, ist es umgekehrt von größter Wichtigkeit, die breitleibigen und die plurilobär buchtkernigen Großlymphocyten oder Riederschen Lymphoidocyten (Myeloblasten) als solche zu rekognoszieren, und sie nicht mit entsprechenden breitleibigen oder polymorphkernigen Lympholeukocyten zu verwechseln, sondern von ihnen abzusondern. Wie es unrichtig ist, alle lymphoiden zumal schmalleibigen Lymphoidzellen (Splenocyten) als Lymphocyten, Lymphoidocyten oder Myeloblasten zu bezeichnen (H. Ziegler, Heinz), ebenso unkorrekt ist es, alle lymphoiden breitleibigen oder buchtkernigen größeren Zellformen als Lympholeukocyten anzusprechen (Sternberg).

Es wird daher in den folgenden Tafeln unsre vornehmste Aufgabe sein, speziell die verschiedenen einkernigen lymphoiden Zellarten zu differenzieren und die einzelnen Zellformen diesen verschiedenen Zellarten einzuordnen.

Zwischen echten lymphadenoiden kleinen und großen Lymphocyten und myeloiden myeloblastischen Lymphocyten haben wir bis jetzt keine wesentlichen Unterschiede festzustellen vermocht. Die kleinen Lymphocyten bei myeloider Leukämie sind echte Lymphocyten, und dieselben Großen Lymphoidocyten wie bei lymphadenoider besonders akuter Leukämie finden sich auch bei allen myeloiden Leukämien.

Dagegen wird es unsre Aufgabe sein, die kleinen, zumal breitleibigen endothelioiden und leukocytoiden Lymphocyten von entsprechenden kleinen Lympholeukocyten, und besonders die breitleibigen Lymphoidocyten und buchtkernig-polymorphkernigen Riederschen Lymphoidocyten von entsprechenden endothelioiden und polymorphkernigen Lympholeukocyten abzugrenzen.

Die letzteren finden wir in jedem normalen Blut, die ersteren aber besonders bei Leukämien und zwar bei lymphadenoiden sowohl wie myeloiden, chronischen sowohl wie vor allem aber akuten Formen. Hier nämlich vermehren sich, wachsen, altern und teilen sich die indifferenten Lymphoidocyten, anstatt sich zu Lymphocyten oder Granulocyten zu differenzieren, und je akuter der Prozeß, desto mehr prävalieren die lymphoiden indifferenten Zellformen vor den kleinen Lymphocyten oder Granulocyten.

In akuten Formen prävalieren auch meist die schmalleibigen rund- oder buchtkernigen (Riederschen) Formen, während man die breitleibigen endothelioiden Formen noch am häufigsten bei gewissen chronischen myeloiden Leukämien sieht. Werden diese Leukämien atypisch dadurch, daß die Lymphoidocyten prävalieren und statt ihrer die Granulocytenformen in den Hintergrund treten, so resultiert die Form der sogen. Splenocytenleukämie. In Wahrheit scheinen es aber gar keine lymphoiden Leukocyten, sondern breitleibige lymphoide Myelocyten (Myeloblasten), d. h. Lymphoidocyten zu sein. Großlymphocyten-Myeloblastenleukämie.

Ein wichtiges Unterscheidungsmittel nun zwischen endothelioiden breitleibigen Lymphoidocyten einerseits, endothelioiden breitleibigen Lympholeukocyten andrerseits, sowie zwischen buchtkernigen Riederschen Lymphocyten einerseits, polymorphkernigen Lympholeukocyten andrerseits ist, wie erwähnt, daß bei den endothelioiden und kernbuchtigen Lymphoidocyten der Kern typische Lymyhoidocytenstruktur meist noch mit Nucleolen führt, während bei den entsprechenden Lympholeukocyten nucleolenfreie grobwolkige Strukturen vorliegen. Ferner daß bei den endothelioiden und polymorphkernigen Lymphoidocyten das Plasma meist schmal bleibt, höchstens mittelbreit wird (also der Kern relativ groß bleibt), während bei den Lympholeukocyten meist sehr breites Cytoplasma die Regel ist, und bei den in Rede stehenden gealterten Lymphoidocyten das Plasma meist noch ziemlich stark basophil ist, während es bei den Lympholeukocyten stets schwach basophil ist; daß ferner schon bei den endothelioiden Lympholeukocyten mit relativ großem oder kleinem Kern dieser Kern labile unregelmäßige Konturen zeigt, während der relativ große Kern der endothelioiden mittelbreitleibigen Lymphoidocyten meist streng rundlich geformt ist; daß aber bei den polymorphkernigen Lymphoidocyten der Kern die von uns geschilderten oft an entgegengesetzten Seiten des Kerns ansetzenden pluripolaren flache Einbuchtungen oder tiefe scharfe Einkerbungen zeigt, während der bilobäre oder trilobäre Kern der polymorphkernigen Lympholeukocyten nur sinuöse flache oder tiefere Buchtungen, meist nur an Einer Seite des Kerns in der normalen Gegend der einen Sphäre aufweist. Indessen das alles sind Unterschiede, die, wenn sie da sind, die Diagnose stützen, die aber oft nur teilweise vorhanden sind und dadurch Formen entstehen lassen, bei denen eine strenge Identifizierung nicht möglich ist. Es finden sich tatsächlich, zumal bei ungeeigneter zu schwacher oder zu starker Kernfärbung, Formen,

die man mit gleichem Recht bzw. mit subjektiver Willkür bald zu der Art der Lymphoidocyten, bald zu der der Lympholeukocyten rechnen kann; selbst das sonst zuverlässigste Kriterium, die Kernstruktur und der Nucleolus können u. U. fehlen, schlecht ausgeprägt sein und so im Stich lassen, so daß alle jene Unterscheidungsmerkmale überhaupt nicht konstante, sondern nur accidentelle zu sein scheinen.

Wie wir schon außer stande waren, selbst bei geeigneter Färbung, den sogen. Myeloblasten der Dualisten vom großen lymphadenoiden Lymphocyten exakt zu trennen, so kann auch die Unterscheidung von Lymphoidoocyt und großem Lympholeukocyten, von Lymphocyten und kleinen Lympholeukocyten, wie wir sahen, bei ungeeigneter Färbung u. U. zur Unmöglichkeit werden. Dieses ist bei der genetischen Zusammengehörigkeit und Lymphoidocyten und Lympholeukocyten und bei der geringen Differenzierung der letzteren gegenüber den ersteren leicht verständlich und wird zumeist bei der wenig vorgeschrittenen Zwischenform oder Differenzierung, d. h. den jungen eben erst von Lymphoidocyten derivierenden splenoplastischen schmalleibigen Lympholeukocyten in besonders hohem Grade der Fall sein.

Daher kommt es, daß mit einem gewissen Scheine von Recht eine Reihe unitarisch denkender Forscher, wie Ferrata, Dominici, die verschiedenen lymphoiden Zellformen nicht als verschiedene Unterarten Einer Hauptart, sondern als als bloße physiologische Funktions- und Altersstudien innerhalb Einer lymphoiden Zellart betrachtet. Gegen diese Anschauung spricht meiner Meinung nach vor allem die Existenz reiner und extremer Formen, welche zwingen, eine artliche Trennung anzunehmen.

Jedenfalls sehen wir, daß die Artkriterien nicht alle gleiches Gewicht und gleichen Wert haben. Viele von ihnen sind eigentlich nur Alterskriterien und nur die Häufigkeit und Prävalenz ihres Auftretens bei gewissen Zellarten hat daher auch gewisse artspezifische Bedeutung, wie die meist in großer Kernplasmarelation auftretenden Lymphocyten und die meist in Breitleibigkeit sich darstellenden Lympholeukocyten beweisen. Indes ist nicht die bloße Schmalleibigkeit dort, die Breitleibigkeit hier das eigentliche Merkmal, sondern nur die spezifische Prävalenz dieser morphologischen Altersmerkmale bei gewissen Arten, woraus der Schluß zu ziehen ist, daß in artspezifischer Hinsicht der morphologische Habitus oder die Alterung der Lymphocyten geringere Schwankungen erleidet, während sie bei Lympholeukocyten größere Schwankungen durchmacht. Dieses artspezifische graduell differente Verhalten des Plasma bzw. der Kernplasmarelation bei der Alterung ist somit das Gegenstück zu den entsprechend spezifisch verschiedenen polymorphen Kernveränderungen bei der gleichen ontogenetischen Alterung, so der hohen Variabilität des Kerns bei Lympholeukocyten und der geringfügigen bei Lymphocyten. Jedenfalls ist damit festgestellt, daß Lymphocyten zwar gern aber nicht stets und nur schmalleibig sind (weshalb Grawitz und Uskoff mit

Unrecht die Lymphocyten als solche schlechtweg als Jugendformen der Leukocyten auffassen, haben sie doch ihre eignen besonderen Altersformen und die Leukocyten ihre eignen nur lymphocytiformen, aber nicht lymphocytären Jugendformen), sondern daß auch breitleibige und buchtkernige Altersformen von Lymphocyten auftreten. Ebenso sind die Lympholeukocyten nicht stets nur breitleibig und buchtkernig, leukocytoid (weshalb sie Grawitz als Übergangsstufe der Lymphocyten zu den noch weiter polymorph gekörnten Granuloleukocyten auffaßt), sondern es gibt auch schmalleibige lymphocytoide Jugendformen bei Lympholeukocyten.

Nach unseren abgeleiteten artlichen Definitionen haben wir demnach in den leukocytoiden Lymphocyten dem artlichen Wesen nach Lymphocyten zu sehen, die nur in accidentellen Symptomen der Altersmorphologie gewisse für Myeloleukocyten (Granuloleukocyten) charakteristische Eigenschaften teilen, dem artlichen Wesen nach aber lymphocytär geblieben sind. Dagegen bedeuten lymphoide Leukocyten eine Zellart, die nur in einem bestimmten (plasmatischen) Artmerkmal gewisse Gemeinsamkeiten mit anderen lymphoiden Zellarten wie den Lymphocyten teilt, nämlich den lymphoiden Plasmacharakter, in artlichen Weseneigentümlichkeiten aber leukocytär ist. Sonach bedeutet der Ausdruck lymphoider Leukocyt eine Zellart, einen Artnamen, der Ausdruck leukocytoider Lymphocyt aber eine bestimmte morphologische Altersbeziehung innerhalb der Art der Lymphocyten, die als solche etwa gleichwertig ist mit den einwortigen ontogenetischen Bezeichnungen Myelocyt, Metamyelocyt bei den Granuloleukocyten.

Lymphoide Leukocyten sind eine eigne Zellart, eine eigne lymphoide Abart von Leukocyten.

Leukocytoide Lymphocyten aber nur eine morphologisch besondere (leukocytoide) ontogenetische Entwicklungsstufe der Lymphocytenart.

Schon diese Ausdrücke legen nahe, daß Ähnlichkeiten, doch keine Gleichheiten zwischen diesen Zellformen bestehen.

Gerade diese innerhalb der verschiedenen lymphoiden Zellen bestehenden plasmatischen etc. Ähnlichkeiten und Übergänge haben uns bewogen, diejenige genetische Vorstellung zu vertreten, nach der von dem Einen Lymphoidocyt in einer Richtung die kleinen Lymphocyten, in der anderen die Lympholeukocyten derivieren. Dementsprechend werden die gleichmäßig weit differenzierten kleinen Lymphocyten und die großen lymphoiden Leukocyten, trotz ihrer im gleichen lymphoiden Plasmacharakter ausgedrückten groben entfernteren (äußerlichen) Verwandtschaft, in den wohl ausgesprochenen typischen Extremen kaum oder nur in Ausnahmen zu Verwechslung Veranlassung geben, obwohl sie öfters im Blut und in entzündlichen Exsudaten, durch den nämlichen Reizungsprozeß angelockt, miteinander vermischt vorkommen und zwischen mittelgroßen leukocytoiden Lymphocyten und lymphoiden Leukocyten (kleinen und größeren breitleibigen Mononucleären) gewisse anscheinend fließende Übergänge

erkennen lassen. Dagegen wird es unsre Aufgabe sein, auf das Ineinanderübergehen und die chromatinartlichen Unterschiede zwischen Großen Lymphoidocyten und kleinen Lymphocyten hinzuweisen, was schon z. T. im Teil I geschehen ist (s. Taf. XI u. XII), vor allem aber in dem folgenden Teil die Unterschiede zwischen Lymphoidocyten und den aus ihnen hervorgehenden Lympholeukocyten aufzudecken, und hier zwar einmal die schmalleibigen Lympholeukocyten von schmalleibigen Lymphoidocyten, andrerseits die breitleibigen von buchtkernigen Lymphoidocyten zu differenzieren.

Im großen und ganzen haben wir die wesentlichen Artmerkmale der einzelnen lymphoiden Zellarten als solche im Vorstehenden bereits erörtert; besonders wichtig und der Mühe lohnend ist indes nunmehr noch der Hinweis auf die artlichen Unterschiede der verschiedenen Zellen zueinander, wie zwischen Großen schmalleibigen jungen Lympholeukocyten und schmalleibigen Großlymphocyten, ferner zwischen buchtkernigen älteren Lympholeukocyten und buchtkernigen älteren Mesolymphocyten.

Bevor wir in die nähere Besprechung dieser Frage eintreten, müssen wir uns noch kurz mit der Bedeutung der Riederzellen befassen.

Die Riederzellen sind kurz gesagt bucht- und polymorphkernige Großlymphocyten; als solche sind sie pathologisch gealterte Großlymphocyten, wie sie sich besonders bei akuten hyperplastischen Reizungen aus Großen lymphoplastischen und myeloplastischen (lymphadenoiden und myeloiden) Stammzellen bilden.

Ihr Wesen bzw. ihre Entstehung und Bildung sind ähnlich wie die Bildung der endothelioiden embryonalen primitiven Megaloblasten dadurch zu erklären, daß bei abnormen Bildungsreizansprüchen diese Stammzellen, dort Megaloblasten, hier Lymphoidocyten, nicht mehr imstande sind, dem cytometaplastischen Reiz zur Bildung differenzierter funktionstüchtiger Arbeitszellen nachzukommen und insuffizient hinter diesem zurückbleiben; d. h. es ist eine Paralyse ihrer cytometaplastischen Potenz, ihrer cytoplastischen Funktion und ihres Differenzierungsvermögens eingetreten: die Zellen stellen ihre Umbildung zu höher differenzierten Zellen, die Bildung reifer Zellprodukte ein, und treten selbst in ihrer Eigenschaft als funktionell minderwertige funktionsuntüchtige bloße germinative und unreife Mutterzellen, als inkomplette Ersatzreserve kompensatorisch oder vikariierend statt der ausbleibenden ergastischen Funktionszellen ein. Entdifferenzierung des betr. cytoblastischen Gewebes, embryonaler Rückschlag des Zellbildungsmodus; Verschiebung des Blutbildes nach links: Auftreten cytogenetischer unreifer Jugendformen im Blut. Indem die unreifen Keimzellen faute de mieux selbst den cytotropen Reizen folgen und auf sie reagieren, müssen sie sich selbst vermehren, um wenigstens den Bedarf an unvollkommenem, d. h. unreifen Zellmaterial nach cytolytischem Verbrauch

desselben zu decken und zu ergänzen. Statt also sich durch Differenzierung umzubilden (in Normoblasten dort, in Lymphocyten oder Granulocyten hier), vermehren sie sich durch Teilung homoplastisch, oder ergänzen sich durch heteroplastische Um- und Neubildung aus ihren eignen endothelialen Vorstufen (perniziöse Anämie, akute Makrolymphocytenleukämie). Statt metaplastischer Umbildung und Differenzierung zu Funktionszellen bloße generative Vermehrung und Fortpflanzungstätigkeit.

Indem so die funktionell minderwertigen Mutterzellen statt der reifen Funktionszellen herhalten müssen und indem die Zellart, statt sich zu funktionstüchtigen Deszendenten umzuwandeln, ihre Funktion mehr oder weniger einstellt, zurücktreten läßt hinter der germinativen Tätigkeit, d. h. in Form indifferenter Mutterzellen sich vermehrt und wuchert, sind ihre Vertreter gewissermaßen, statt als Arbeitszellen zu fungieren, zu bloßen Germinativzellen unter Supression ihrer Funktion entdifferenziert worden (Wesen der perniziösen Anämie und akuten Leukämie, bzw. der kataplastischen Entdifferezierung bei diesen Krankheiten).

Die Keimzellen, früher von bloß passagerem Wert temporärer Übergangszellen, gerieren sich jetzt als eigne Zellart der Keimzellen, haben eine Eigenexistenz und eigne Existenzberechtigung erworben. Als solche vermehrt sie sich nicht nur mitotisch und erhält sich in ihrem wertlosen indifferenten Zustand, sondern sie altert auch, ganz wie reife Zellen, durch Cytoplasmazunahme (Myeloblasten, Großlymphocyten) und leukocytiforme Kernpolymorphose. Man findet jetzt eigne ontogenetische Alterstadien. Während also normalerweise die Großlymphocyten sich als junge Zellformen sogleich zu kleinen Lymphocyten transformieren, tun sie dieses unter Lebensbedingungen, wo der cytoplastische Reserveanteil funktionell in Anspruch genommen wird, nicht. Während früher ihr Ersatz im wesentlichen nur ein neoheteroplastischer aus ihrer eignen Bildungszellen war, vermehren sie sich jetzt selbständig als solche, d. h. homoplastisch, erhalten sich in ihrer Art, wie eine eigne Zellart, durch mitotische Vermehrung, und altern wie eine eigne Zellart mit eigner Existenzberechtigung durch alle morphologischen Stadien cytogenetischer Entwicklung. Also Vermehrung und Alterung anstatt spezifisch funktioneller cytoblastischer Differenzierung; bloßes Funktionieren bzw. Vegetieren als vegetative Keim- und Germinativzellen mit Suppression der funktionellen Betätigung.

Diesen Vorgang verdanken die Riederzellen ihre Entstehung, denn gerade die gealterten buchtkernigen leukocytoiden Lymphoidocyten, die bei akuter myeloblastischer oder lymphoblastischer Leukämie auftreten, das sind eben diese Riederzellen. Daher ist es klar, daß Riedertypen nur in pathologischen Fällen von großzelliger Lymphoidosarkomatose (oder Leukämie), d. h. nur in solchen Fällen, wo es zur rapiden autonom hyperplastischen oder sekundär reaktiven Vermehrung speziell der Großen Lymphocyten kommt, sich finden können.

Es ist also zwar schon das bloße Auftreten Großer Lymphocyten im Blut pathologisch, doch treten dabei sonst für gewöhnlich zumeist nur normal gestaltete typische i. e. mehr oder weniger jugendliche oder rundkernige Großlymphocyten auf. Die Riederzellen aber sind pathologischerweise gealterte i. e. buchtkernige Großlymphocyten. Es handelt sich bei ihrer Formation um relative Überreifung des Kerns im Verhältnis zu der dem Kern bei lymphoiden Zellen determinierten Reifungsgrenze. Maturatio praecox. Kernreife eilt der Plasmareife voraus.

Ein Ähnliches ist die sechs und mehrfache Buchtung und karyorrhektische Kernfragmentierung bei den polynucleären Leukocyten. (Verschiebung des Blutbildes nach rechts.)

Dagegen sind polynucleäre Leukocyten ohne Körnchenbildung eine pathologische Bildung, bei der die Plasmareife hinter der normalen Kernreife zurückbleibt. Hemmungsbildung des Plasma.

Diese Riederzellen als pathologische Weiterbildungs- und Altersformen der großen Lymphoidocyten stehen nun aber auch im gewissen Gegensatz zu den normalen leukocytoiden Altersformen der kleinen Lymphocyten.

Mit ihnen teilen die Riederformen als ebenfalls artlich lymphocytäre Elemente die Tendenz zur Schmalleibigkeit (wodurch sie sich von den buchtkernigen Lympholeukocyten unterscheiden), d. h. zur Großen Kernplasmarelation selbst bei gebuchteten Kernen, ferner die Art der Kernpolymorphose insofern, als diese hier wie dort entweder in nur flachen geringfügigen Einbuchtungen oder in tiefen Einschnürungen an zirkumskripter Stelle in dem sonst rund bleibenden Kerne bestehen — während es sich bei Lympholeukocyten um fluktuente Verziehungen des labil-flexilen Kerns mit sinuösen Invaginationen breiter Eingangsöffnung handelt.

Im Gegensatz zu den stets uniloculären Kernbuchtungen der normalen kleinen leukocytoiden Lymphocyten, die zu dilobärem Kern führen, handelt es sich aber bei den Riederzellen um meist multipolare, mindestens bipolaren Abflachungen oder Einkerbungen des Kerns, welch letztere der Amitose ähnliche Bilder ergeben.

Die Pluripolarität der Kernbuchtung teilen sie allerdings mit den artlich von ihnen differenten Lympholeukocyten. D. h. die Zahl der Buchtungen ist ein accidentelles Symptom, das eher spezifisch für die lympholeukocytäre Zellart ist; die Art der Kernbuchtung aber, die nur geringe Tendenz des Kerns zur Polymorphose erkennen läßt, für eine prall mit Nuclein gefüllte und starrwandige Kernkugel spricht, und auf große Konstanz der Kernform und auf sehr konservative Tendenz in der Bewahrung der Kernform und Kerngröße (auch gegenüber dem Cytoplasmaleib) hindeuten, diese teilen sie mit den ihnen artsverwandten kleinen Lymphocyten.

Wir erblickten in der Formation der Riederzellen somit eine pathologische Hypermaturatio des Kerns bei Lymphoidocyten, die der dem lymphoiden Plasma designierten Entwicklung der Kernreife vorauseilt, die gesetzte Entwicklungsgrenze überspringt, gewissermaßen die normale Kernreife höherer Zellarten vorwegnimmt und nachahmt. Wir unterscheiden dieses Mißverhältnis zwischen Kern und Plasmareife bei Riederzellen von dem analogen Mißverhältnis bei polynucleären Leukocyten ohne Körnung, bei denen das Plasma hinter der normalen Kernreife zurückbleibt, und schließlich von dem Mißverhältnis bei karyorrhektischen sechs und mehrfach segmentierten polynucleären Leukocyten, wo bei eingetretener hoher Plasmadifferenzierung der Kern doch noch über das normale Maß hinausschießt. Hier vorauseilende übermäßige Kernreife, dort verzögerte Plasmareife.

Jedenfalls sind Riederzellen weiter nichts als pathologischerweise gealterte leukocytoide Lymphoidocyten, und sind als solche ein Gegenstück zu normalerweise gealterten kleinen leukocytoiden Lymphocyten; auch stehen sie gegenüber den normalen Altersformen der größeren lymphoiden Leukocyten, und es beweist ihr Vorkommen, ebenso wie das der buchtkernigen lympholeukocytären „Übergangszelle“ ohne Körnchen, daß durch bloße Alterung und Kernpolymorphose eine lymphoide Zelle, Lymphocyt, Splenocyt oder Lymphoidocyt, noch keineswegs zum polynucleären Leukocyten wird, wie die Unitarier annehmen.

Besonders schwer scheint nun besonders die Unterscheidung der leukocytoiden Riederzellen, d. h. der pathologisch gealterten Lymphoidocyten, von den normalen buchtkernigen lymphoiden Leukocyten. Auch die lymphoiden Leukocyten nämlich bilden sich aus Lymphoidocyten und zwar schon normalerweise. Dieses ist indes schon eine Form der metaplastischen Differenzierung mit Erwerbung neuer Artmerkmale.

Die Riederzellen aber bilden sich gerade aus Lymphoidocyten dadurch, daß diese sich nicht differenzieren, sondern bloß sich vermehren und dabei gleichzeitig auch altern, d. h. als Lymphoidocyt verharren; die Riederzelle ist ein durch pathologische Verhältnisse einfach gealterter Lymphoidocyt mit den Artmerkmalen dieser Zellart. Also handelt es sich hier um bloße cytogenetische Progression, bei der Bildung der Lympholeukocyten aber aus Lymphoidocyten um metaplastische Progression oder progressive Differenzierung.

Vielen Forschern sind diese unterscheidenden Artunterschiede entgangen und dadurch ist große Verwirrung geschehen. Die Riederzellen kommen aber überhaupt stets mit jungen, noch nicht polymorphkernigen Großlymphocyten zusammen vor; nicht dagegen die lymphoiden Leukocyten, die qualitativ ganz anderen chemotaktischen Gesetzen folgen.

So identifiziert Sternberg die Riederzellen akuter Leukämien (d. h. lediglich gealterte Lymphoidocyten) den leukocytoiden Wanderzellen Marchands, obwohl letztere den lymphoiden (endothelioiden) Leukocyten

entsprechen, spricht daher von Leukocytenleukämie bzw. Leukocyten-Lymphosarkomatose (Leukosarkomatose); und K. Ziegler vollends wirft ebenfalls ebenso wie Heinz und Türk die großen mononucleären lymphoiden Leukocyten artlich mit den Großlymphocyten, d. h. seinen makrolymphocytoiden Myeloblasten, zu Einer Zellart zusammen, die beide als myeloide Zellen granuloplastisch befähigt sein sollten. Es ist aber eine myeloblastische akuten Riederzellenleukämie nach längst keine Splenocythämie oder Lympholeukocythämie.

Wir sehen demgegenüber in der Riederzelle die einfache (pathologische) Alterungsform der indifferenten myeloiden Großlymphocyten oder der größeren lymphadenoiden (lymphoblastischen) Lymphocyten, und müssen demnach in Abrede stellen, daß sie, wie Sternberg meint, eine spezifische Lymphosarkomzellenform sind, die für Lymphosarkom charakteristisch wären. Freilich auch bei Lymphosarkom findet man sie, doch gibt es Lymphosarkome mit typisch entwickelten Lymphocyten. Andrerseits finden sie sich ebenso, bzw. können sich finden, bei allen einfach hypoplastischen akuten lymphocytären oder leukocytären Wucherprozessen mit Verschiebung der Lymphoblastik oder Leukoblastik nach links, also bei akutem Lymphosarkom sowohl wie bei der akuten hyperplastischen myeloiden und lymphadenoiden Leukämie.

Riederzellen sind also lediglich abnorm gealterte lymphoide Stammzellen des lymphadenoiden und myeloiden Gewebes. Dafür, d. h. gegen die Lympholeukocytennatur, spricht die innere Kernstruktur und der Nucleolus. Es sind gelapptkernige, polymorphkernige Lymphoidocyten, nicht buchtkernige lymphoide Leukocyten wie Sternberg meint; und umgekehrt sind die banalen lymphoiden Leukocyten und Übergangszellen nicht wie Schridde, Heinz und K. Ziegler meinen, bloße gealterte Großlymphocyten. Beide Zelltypen sind artlich geschieden und zu unterscheiden. Die hier in Rede stehenden leukocytoiden gelapptkernigen Großlymphocyten und großen Lymphocyten sind verschieden von den lymphoiden buchtkernigen polymorphen Leukocyten oder Splenocyten (Übergangszellen). Der Kern ist stets relativ sehr groß bei schmalen Rand (lymphocytoider Typ), doch kommen allerdings auch breitrandige Formen vor. Aber bei breitrandigen wie schmalrandigen (großkernigen) Formen ist die flache oder tiefe Kerneinbuchtung oder Einkerbung meist mehr oder weniger polylokulär, vor allem aber besteht sie artspezifisch nicht aus tiefen Kerneinstülpungen und sinuösen Buchtungen, sondern aus einschneidenden Kerbungen. Allerdings sind auch so nur extrem ausgesprochene Formen in praxi des konkreten Falles gut erkennbar, aber diese meist deutlichen Artdifferenzen genügen, um die artliche Trennung der beiden Zelltypen der Riederformen und der Lympholeukocyten zu proklamieren, wennschon sie nicht überall im Einzelfall durchführbar scheint. Es gibt weniger ausgesprochene (beginnende) Riederformen, die, weil noch nicht deutlich gebildet, als solche kaum oder

nur schwer erkennbar, und von Großlymphocyten, event. von eben aus Großlymphocyten entstehenden lymphoiden Leukocyten schwer zu unterscheiden sind.

Als wesentlichste Artkennzeichen der Lymphoidocyten hatten wir oben festgestellt die starke Basophilie der Zelleiber, die Tendenz des Kerns zur Konservierung der Rundheit der Kernzirkumferenz, d. h. die geringe Tendenz zur variablen Polymorphose auch bei schon bestehender Buchtkernigkeit (Kernbuchtung), ferner die relative Schmalheit des Leibes, d. h. relative Größe des Kerns auch in den breitleibigeren Formen, die feinfädige dichte Kernstruktur, das Vorhandensein von basophilen Nucleolen, und in polymorphkernigen Formen die spezifische Art der Kernbuchtung, die ihrem Wesen nach tiefe Einkerbung oder nur flache Anbuchtung ist.

Die meisten dieser Kriterien der Großlymphocyten gelten auch für die kleinen Lymphocyten. Auch hier hat der Kern die Tendenz, rund und groß zu bleiben, auch hier sind die Kernbuchtungen dem Wesen nach Einkerbungen und zeigt der Kern Nucleolen. Ferner kommen auch hier artlich breitleibig endothelioide Zellen vor, dagegen fanden wir bei ihnen das breite Cytoplasma, ähnlich wie bei den lymphoiden Leukocyten, schwach basophil, das Kernchromatin aber dicht, stark tingibel trachychromatisch.

Bei den großen Lympholeukocyten hat das Cytoplasma die Tendenz, breit und voluminös auszuwachsen, verliert dabei wie bei kleinen Lymphocyten seine starke Basophilie, d. h. das Spongioplasma als Träger der Basophilie wird rarefiziert.

Der Kern ist selten scharf rund, vielmehr stets, selbst in schmalleibigen lymphocytoiden Formen flexibel, von variabler Kontur. Das Kernchromatin ist schwach färbbar, wolkig locker, ohne Vakuolen.

Bei der Form der Riederzellen finden wir dagegen keine eignen neuen Kriterien, sondern alle Kriterien der Großen Lymphocyten (Lymphoidocyten) wieder, weshalb wir diese Zellen lediglich als buchtkernige Großlymphocyten auffassen durften und sie von lymphoiden Leukocyten abzutrennen genötigt waren.

Wir treten jetzt in die systematische Zusammenstellung der morphologisch-tinktoriellen Unterschiede der verschiedenen lymphoiden Zellformen ein.

Es bestehen, wie wir schon hörten, gewisse Beziehungen und Analogien zwischen Großlymphocyten (Lymphoidocyten) und (kleinen) Lymphocyten, doch bestehen auch Unterschiede, die erstere als besondere Vorart der letzteren erkennen ließen. Es bestehen ferner gewisse zufällige äußerliche Gleichheiten zwischen kleinen leukocytoiden Lymphocyten und großen lymphoiden Leukocyten, doch sind beide im übrigen ebenso streng artlich geschieden, wie große Lymphoidocyten von großen Lympholeuko-

cyten, obwohl letztere als genetische Derivate der ersteren, naturgemäß auch einiges mit ihren Vorstufen gemeinschaftlich haben.

Somit unterscheiden sich schmalleibige Große Lympholeukocyten von typischen Großlymphocyten dadurch, daß letztere stark basophiles, erstere schwach basophiles Cytoplasma, letztere streng rundliche, erstere flexibelere Kerne, letztere oft mit Nucleolen, erstere stets ohne solche führen. Bei der genetischen Nachbarschaft, die die schmalleibigen Lympholeukocyten gegenüber den Großlymphocyten besitzen, kann die innere Kernstrukturdifferenz oft noch nicht so ausgeprägt sein, also fehlen, daher im Stich lassen, was besonders bei jugendlichen eben entstehenden Lympholeukocyten der Fall sein dürfte.

Die breitleibigen Großlymphocyten unterscheiden sich von den endothelioiden Lympholeukocyten ebenfalls vor allem dadurch, daß bei ersteren das Cytoplasma stark basophil geblieben ist, bei letzteren aber schwach basophil ist. Der Kern der ersteren behält seine streng lymphocytäre Kontur, der der letzteren tendiert zur leukocytoiden Polymorphkernigkeit.

Außerdem ist das Plasma, selbst der älteren breitleibigen Großlymphocyten nie so absolut breit wie bei den typisch ausgewachsenen Lympholeukocyten, d. h. der Kern ist relativ meist sehr groß.

Bei den endothelioiden leukocytoiden Mikrolymphocyten ist das Plasma, wie bei den Lympholeukocyten, oft sehr breit und schwach basophil, der Kern dabei relativ klein, oft exzentrisch und oft ohne Nucleolus. Im Gegensatz zu den Lympholeukocyten aber ist der Kern in seiner Struktur dicht und stark basophil, der Kernkontur wie bei allen Lymphocyten, möglichst streng rund. Wie bei Großlymphocyten sind Nucleolen vorhanden, aber weniger konstant wie dort, und nie in so großer Zahl, meist nur 1—2.

Die buchtkernigen Riederzellen unterscheiden sich von polymorphkernigen lympholeukocytären Übergangszellen im Prinzip durch die gleichen artlichen Unterschiede, die Großlyphmocyten gegenüber Lympholeukocyten besitzen; somit vor allem dadurch, daß erstere zumeist relativ schmales und stark basophiles, letztere oft meist breiteres schwach basophiles Cytoplasma führen. Der Kern der ersteren ist lymphocytär, d. h. an den Stellen, wo nicht gebuchtet, streng rundlich konturiert, und oft nucleolenhaltig, der der letzteren nucleolenfrei und von variabler Gestalt.

Die Polymorphose des Kerns besteht bei ersteren in einfachen flachen Einbeulungen der Kontur oder tieferen Einkerbungen, die vielfach pluripolar sind, bei Lympholeukocyten in sinnösen Invaginationen, die eine dilobäre oder höchstens trilobäre Kernform entstehen lassen.

Die buchtkernigen kleinen Lymphocyten werden höchstens mit kleinen dilobären Riederzellen, seltener mit Lympholeukocyten verwechselt werden können. Ihr Cytoplasma ist meist schwach basophil (wie bei

Lympholeukocyten) und stets relativ schmal (wie bei Großlymphocyten). Der Kern in dem größten Teil seiner Peripherie streng rundlich und nucleolenhaltig wie bei Großlymphocyten, i. G. dazu aber von trachychromatisch stark färbbarer Struktur. Die Art der Kernbuchtung ist tiefe Einkerbung wie bei Großlymphocyten, aber nie pluripolar (zu trilobärer Form führend), sondern stets nur unilokulär (zu bilobärer Form führend).

In bezug auf die morphologische Unterscheidung zwischen den drei verschiedenen lymphoiden Zellarten ist somit alles in allem zu berücksichtigen, daß die Lymphoidocyten und Lympholeukocyten beide große und amblychromatische Zellarten, die Lymphocyten aber im ganzen klein und trachychromatisch sind. Daher teilen auch die leukocytoiden Mikrolymphocyten, obwohl sie individuell durch Wachstum und Alterung hypertrophiert sein können, als bloße gealterte Lymphocyten die Artmerkmale der kleinen Lymphocyten.

Die kleinen Lymphocyten teilen mit den Lymphoidocyten (Großlymphocyten) gewisse lymphocytäre generelle Merkmale (Rundheit des Kerns bzw. Tendenz des Kerns zur Rundkontur, Nucleolen, meist schmales stark basophiles Cytoplasma, bzw. Tendenz des Plasma, schmal zu bleiben, bzw. Unfähigkeit, besonders breit zu werden). Daraus resultiert, daß die Kernpolymorphose nur von geringfügiger Ausschlagsbreite ist. Der im ganzen rund und groß bleibende Kern zeigt dann nur flache Anbuchtung oder tiefe Einkerbung, aber keine Gestaltveränderung in toto durch Streckung und Biegung wie bei Lympholeukocyten. Wesentliche Unterschiede liegen vor allem in den Einzelheiten der Kernstruktur, die bei kleinen Lymphocyten dicht und plump und stark färbbar, bei Großlymphocyten zart und amblychromatisch ist.

Somit haben wir die verschiedenen lymphoiden Arten mit ihren morphologischen besonderen Untertypen voneinander abgegrenzt, und gesehen, daß gewissermaßen Zwischentypen auftreten, insofern eben jede Art mit jeder der zwei anderen Arten gewisse äußere Merkmale teilt, außerdem die Großlymphocyten, die zu Riederformen altern, einerseits zu Lympholeukocyten (deren bloße Altersformen die „Übergangszellen“ sind), andrerseits zu Lymphocyten (deren Altersformen die leukocytoiden Lymphocyten sind) übergehen. Während also kleine Lymphocyten und große Lympholeukocyten nicht direkt ineinander übergehen, sondern nur durch Vermittlung des temporären Keimzellstadiums (Großlymphocyten) genetisch miteinander in Beziehung stehen, teilen sie doch miteinander, gemäß dieser ihrer indirekten Grundverwandtschaft, gewisse äußere Ähnlichkeiten in Form größerer leukocytoider Lymphocyten und kleiner junger lymphoider Leukocyten. Ferner bestehen zwischen den großen Übergangszellen und größeren buchtkernigen leukocytoiden Mikrolymphocyten auch Beziehungen zu den Riederzellen.

Der Lymphoidocyt teilt mit Lympholeukocyten die Größe und Amblychromasie; ist von ihnen unterschieden dadurch, daß er lymphocytäres Verhalten des Plasma (starke Basophilie) und Kernes (Rundheit, Nucleolen) aufweist, während letztere schwach basophiles Cytoplasma und polymorphe Kerne ohne Nucleolen besitzen;

teilt mit kleinen Lymphocyten das artlich lymphocytäre Verhalten (schmales Plasma, runde Tendenz des nucleolenhaltigen Kerns mit nur flachen Anbuchtungen oder tiefen Einkerbungen); ist von ihnen unterschieden durch die größere Größe, die Amblychromasie des Kerns und die stets stärkere Basophilie des Zelleibes (kleiner Lymphocyt trachychromatischer Kern und, bei leukocytoidem Zustand, schwach basophiles Cytoplasma).

Der kleine Lymphocyt teilt mit Lymphoidocyten das lymphocytäre Verhalten des Plasma (überwiegender Schmalheit, meist starke Basophilie) und des Kerns (Rundheit, Nucleolen, die Polymorphose besteht bei der Tendenz zum Rundbleiben nur in flachen Buchtungen oder tiefen Einkerbungen); ist von ihnen unterschieden durch die geringere Größe und die Trachychromasie und starke Färbbarkeit des dicht chromatischen Kerns, sowie dadurch, daß das leukocytoide Altersstadium wie bei lymphoiden Leukocyten schwach basophil im Plasma ist;

teilt mit lymphoidem Leukocyt die schwache Basophilie und die relative Plasmabreite in seinem eignen leukocytoidem Altersstadium; ist von ihnen aber unterschieden durch den lymphocytoiden Habitus des Kerns (Rundheit, Nucleolen, Polymorphose besteht nur in tiefen Einkerbungen oder flachen Buchtungen).

Lympholeukocyt steht artlich als leukocytäre Zellform und essentiell gegenüber den lymphocytären Arten des Großlymphocyten und Lymphocyten; nur accidentelle Merkmale sind es, die er mit diesen teilt.

Mit dem Großen Lymphoidocyten teilt er die Großen und die Amblychromasie des Kerns. Von ihm unterschieden ist er durch das Fehlen von Nucleolen im Kern, durch die zur Polymorphose neigende Tendenz des Kerns, durch das meist breite und stets schwach basophiles Cytoplasma.

Mit den leukocytoiden Lymphocyten teilt er die Breite des Cytoplasma und die schwache Basophilie des breiten Cytoplasma, ist aber von ihnen unterschieden durch die meist erheblichere Zellgröße, die Amblychromasie des nucleolenfreien Kerns, und seine größere Tendenz zur ausgesprochenen Polymorphose.

Hiernach ist es verständlich, daß man gewisse grundlegende und prinzipielle oder qualitativee Artmerkmale zu unterscheiden hat von den bloß accidentellen Kriterien des morphologischen Typs, wie sie durch die bloß individuelle ontogenetische Entwicklung herbeigeführt werden.

In dieser Hinsicht sind die artlich lymphocytären Merkmale der Lymphoidocyten und Lymphocyten und die leukocytoiden Artmerkmale der Lympholeukocyten als differentiell verschiedene Artmerkmale zu konstatieren.

Zur ersteren gehört die starke Basophilie des Cytoplasma, seine geringe Tendenz zur Verbreitung, die Tendenz des Kerns rund und groß zu bleiben, und sein Nucleolengehalt.

Lymphocytäre Artmerkmale II. Grades (bloß phylogenetische Gradunterschiede) sind die Unterschiede zwischen Lymphoidocyten und Lymphocyten, die Amblychromasie dort, die Trachychromasie hier, die Größe der Zellart dort, die Kleinheit hier.

Lympholeukocytäre Artmerkmale dagegen, durch welche die Lympholeukocyten spezifisch die größeren leukocytoiden Lymphocyten und Großlymphocyten differieren, sind besonders die Variabilität des Kerns mit den meist pluripolären sinuösen Invaginationen sowie Nucleolenoxyd und der schwache Grad der Basophilie des nicht mehr oder weniger breiten Cytoplasma.

Jedenfalls sind die Artunterschiede zwischen Lymphoidocyten und Lymphocyten relativ geringe, desgl. sind die artlichen Unterschiede zwischen Lymphoidocyten und Lympholeukocyten geringer als zwischen Lymphocyten und Lympholeukocyten.

Den Lympholeukocyten ist als Artmerkmal eigentümlich vor allem die hohe Polymorphiebetätigung des Kerns, das starke Wachstum des schwach basophilen Cytoplasma. Von sekundärer, immerhin aber artlicher Bedeutung ist die Größe des Zelleibes und die Amblychromasie des im übrigen nucleolenfreien Zellkerns, durch die sie den Großlymphocyten ähnlich sind; rein accidentell und von nur individueller und temporärer Bedeutung sind jene Zustände der Schmalleibigkeit und Rundkernigkeit, durch die sie in den Jugendentwicklungsstadien den Lymphocyten, namentlich den Großen, ähnlich erscheinen.

In bezug auf die Reizungs- oder Plasmazellen haben wir schon bei Besprechung ihrer Differenzen gegenüber den Hbfreien basophilen Hämoblasten Einiges ausgeführt. Ihr auffälligstes Charakteristikum ist die auffallend starke Basophilie ihres mit kleinen Vakuolen versehenen Cytoplasma, welche ihnen auch in ihren vorgeschrittenen breitleibigen Alterungsstadien anhaftet. Dieses Charakteristikum unterscheidet sie ohne weiteres sofort von den eigentlichen Spongiocyten, großen und kleinen Lymphocyten sowie lymphoiden Leukocyten, deren Spongioplasma nie so stark basophil, und, speziell im Zustand kleiner Kern-Plasmarelation, bedeutend schwächer basophil ist.

Die Plasmazellen sind hiernach entstanden zu denken aus den lymphoiden Zellformen (große und kleine (lymphadenoide und myeloide) Lymphocyten) durch Zunahme des basophilen Spongioplasma (Grano-

plasma, Unna). Da wir letzteres nicht als funktionierendes Plasmaparenchym, sondern nur als stromatisches Cytoreticulum auffassen, welches bei der normalen Reifung der Zellen rarefiziert und atrophiert, so ist die Plasmazellbildung eine Art pathologischer Sklerose des Cytoplasma mit Atrophie des funktionierenden Parenchyms.

Schwierigkeiten kann die Unterscheidung der jüngsten schmalleibigen Formen von keimzelligen Lymphoidocyten (myeloiden Großlymphocyten, Schridde-Ziegler-Nägelis Myeloblasten) machen, zumal bei Methylgrün-Pyronin- und Methylenblau-Eosinfärbung, da hier die Strukturen der äußerst blaß gefärbten Bläschenkerne nicht deskriptiv hervortreten.

Bei Azurfärbungen (Leishman, Giemsa) ist aber auch hier eine Unterscheidung leicht möglich, da die Plasmazellen i. G. zu den Großen und größeren Lymphocyten nie Azurkörnchen führen, und die Kernstruktur, deutlich und kräftig hervortretend, in ihrer ausgeprägten Linienführung sich schärfstens von dem feinkrieseligen granulären Fädchenwerk der Lymphoidocyten mit ihren hervorspringenden multiplen Nucleolen abhebt.

Auf Grund unseres hämocytologischen Studiums des normalen und krankhaft zusammengesetzten Blutes sind wir somit zur Aufstellung und Unterscheidung der genannten unterschiedlichen Typen von lymphoiden Elementen gelangt. Wir sind dazu berechtigt, durch die differenten morphologischen Kriterien dieser samt und sonders lymphoiden Zellen, die nicht bloß in der bloßen äußeren Verschiedenheit des äußeren Habitus, in der Schmalheit oder größeren oder geringeren Breite des Cytoplasma, der Kernplasmarelation und Kernform (ob rund oder gebuchtet) ihren Ausdruck finden, sondern besonders in der inneren Kernstruktur in Gemeinschaft mit dem sonstigen morphologischen Verhalten vom Kern und dem tinktoriellen Verhalten des Cytoplasma. Fassen wir diese Kriterien zum Schlusse nochmals sämtlich zusammen, so würden den verschiedenen lymphoiden Zellformen demnach folgende Artkriterien zukommen, auf Grund welcher sie zu rekognoszieren und zu identifizieren sind.

I. Lymphoidocyten (Makrolymphocyten): spongioplastisches Cytoplasma stark basophil mit reichlicher grober azurophiler Sekretion. Sehr stark ausgeprägtes Spongioplasma mit reichlicher Faserung; Kern durchweg relativ groß und mit strenger Tendenz zur Konservierung des Rundkonturs; auch die älteren reifen Formen haben kaum je oder sehr selten eine deutlich ausgesprochene kleine Kernplasmarelation von endothelioiden Charakter (Prot. 7, Fig. 2—5 sind vermutlich echte Endothelzellen), sondern es kommt nur eine mehr oder minder kleine Relation mit immerhin ziemlich großem Kern und mittelbreitem Cytoplasma zustande (Prot. 20, Fig. 3—6; Prot. 21, Fig. 2). Die Buchtkernigkeit ist eine einfache und flache; innere Kernstruktur zartfädig mit 1—6 Vakuolen (Prot. 12, Fig. 1; Prot. 13, Fig. 1—4).

Ia. Ihre pathologischen leukocytoiden Altersformen, die Riederschen „Leukosarkomzellen", die sich aber auch bei akuter hyperplastischer Leukämie finden, haben entweder flache oder tief einschneidende, auf jeden Fall mehrfache multipolare Einbuchtungen oder Einkerbungen des Kerns. Durch diese Multipolarität, welche auf multiple Astrosphären deutet, unterscheiden diese Zellen sich erstens von den typischen Großlymphocyten und zweitens auch von den buchtkernigen lymphoiden Leukocyten. Durch die streng makrolymphocytäre innere Kernstruktur und die Art der äußeren Kernpolymorphose sowie ihr deutlich ausgeprägt zottiges stark basophiles Spongioplasma unterscheiden diese Zellen sich von den schmal- und breitleibigen lymphoiden Leukocyten (cfr. Prot. 20, Fig. 3—6; Prot. 36, Fig. 10—13 und 23; Prot. 37, Fig. 4—6, 10, 11).

II. Die Art der Lymphocyten oder Mikrolymphocyten bilden kleinere bis höchstens mittelgroße, stark oder schwächer basophile, spärlich plump oder fein azurgekörnte, im ganzen auch bei ausgesprochener Reife relativ schmalleibige Zellen mit stets relativ großen und streng lymphocytischen Kernen, die höchstens eine einfache flache oder tiefe Buchtung oder Einkerbung aufweisen, und ein plumpes dichtes stark färbbares Chromatingerüst mit meist nur Einem exzentrischen Nucleolus aufweisen. Prot. 12, Fig. 27—54; Prot. 11, Fig. 14—25, Prot. 10, Fig. 14—18—26.

III. Plasmazellen, größere oder kleinere, durchweg stark basophile granoplastische Elemente mit vakuolisiertem Cytoplasma ohne Azurkörnung. Neben ausgesprochener großer Kern-Plasmaspannung (Prot. 3, Fig. 1; Prot. 10, Fig. 1; Prot. 11, Fig. 1) kommen ältere Zellformationen solche mit augesprochener kleiner Kern-Plasmarelation vor (Prot. 15/16, Fig. 20—33).

Der Kern ist zumeist streng rundlich, lymphocytisch, und weist eine zentripetal orientierte Radiärstruktur vielfach mit zentralem Nucleus auf (Prot. 10, Fig. 1; Prot. 10, Fig. 13; Prot. 19, Fig. 1; Prot. 15/16, Fig. 23, 25, 26, 30, 31, 32, 33). Ausgesprochene Buchtkernigkeit kommt, wie bei Erythroblasten, nicht vor. Sie entstehen vermutlich aus großen sowie kleinen rein lymphadenoiden Lymphocyten. Daher die Verschiedenheit der Kernstruktur, die bald jener, bald dieser näher steht. Ob sie auch aus Lympholeukocyten entstehen kann, ist unbekannt.

IV. Lymphoide Leukocyten, große oder mittelgroße Elemente mit schmälerem oder breiterem schwach basophilem spongioretikulärem Cytoplasma und reichlicher nicht sehr saurer Azurkörnung. Kern teils relativ groß, teils klein bis nur mittelgroß, kaum je streng rund und scharf konturiert, meist mehr oder weniger flexil, selbst in den jüngsten Formen. Amblychromatische Bläschenkerne mit schwach färbbarem weichwolkigem breitfädigem Netzwerk, wohl stets ohne Nucleolen. Diese weichwolkige verschwommene Kernstruktur unterscheidet diese Zellen auch im Hämatoxylinpräparat von den hier ungekörnt scheinenden neutrophilen

Myelocyten; allerdings haben letztere zumeist daneben zugleich auch schon ein stark oxyphil-paraplastisches und nicht mehr spongioplastisches Cytoplasma (Prot. 18, Fig. 13) und erweisen sich bei kombinierter saurer Doppelfärbung mehr erythrophil (Prot. 19, Fig. 30—32); aber auch gegenüber den Promyelocyten (Prot. 19, Fig. 31) würde die verschiedene Kernstruktur — hier wolkig unregelmäßig verschwommen, dort strenger und präziser orientiert — auch bei nicht stattgehabter saurer Doppelfärbung den Ausschlag geben können. Prot. 4, Fig. 1, 2; Prot. 5, Fig. 2: Prot. 7, Fig. 1 u. 2; Prot. 9, Fig. 1; Prot. 15/16, Fig. 8—17; Prot. 1, Fig. 3—6; Prot. 2, Fig. 3—7; Prot. 5, Fig. 3—6.

Es treten diese Zellen also in differentialdiagnostische Konkurrenz bei Hämatoxylin mit dem neutrophilen hier ungekörnt scheinenden ein- und buchtkernigen Myelocyten und Metamyelocyten (Prot. 4, 5 u. 6, 7 u. 8); bei sonstiger basischer Anilinfärbung tun dieses ihre größeren Formen gegenüber älteren und buchtkernigen Typen Großer Lymphocyten (Prot. 20, Fig. 1—6, 17—21; Prot. 19, Fig. 2—6, 10—12), ihre kleinere Form gegenüber älteren Typen mittelgroßer Lymphocyten. Prot. 1, Fig. 1, 2; Prot. 2, Fig. 1, 2 u. 8; Prot. 3, Fig. 13—15, 17 u. 22; Prot. 3, Fig. 4, 7 u. 8; Prot. 6, Fig. 2, 6 u. 7; Prot. 9, Fig. 10—13.

Auch hier spricht die strenge Rundkernigkeit und Nucleolenanwesenheit bei den größeren bucht- und blaßkernigen Formen, die strenge Rundkernigkeit und das plumpe dichte farbgierige Gerüst bei den kleinen breitleibigen Formen gegen lymphoiden Leukocyt und für eine Form von Lymphocyt, das weiche lockere Kernnetz und die labile Kernform neben Fehlen von Nucleolen aber für lymphoide Leukocyten.

Vorbemerkung zu Tafel XVI—XXV.

Die in bezeichneten Tafeln geschilderten kombinierten Anilinfärbungen sind durchweg in panoptischer Hinsicht mehr oder weniger unvollkommene Färbungen. Teils sind sie homogene Kombinationen wie die saure Glyzerintrias oder das basische Methylgrün-Pyroningemisch, die gewisse Substrate gar nicht oder nur in inadäquater Färbung schwach und diffus (undistinkt) gefärbt zum Ausdruck bringen. (So färbt das Glyzeringemisch keine Mastkörner und keine neutrophilen Körner, das Methylgrün-Pyroningemisch keine eosinophilen und neutrophilen, und läßt infolgedessen nicht neutrophile Promyelocyten von ungekörnten Großlymphocyten unterscheiden; beide Zellformen erscheinen gleich, d. h. die Promyelocyten fälschlich wie noch ungekörnte basolymphoide Großlymphocyten.) Oder, wenn selbst die Färbungen heterogene basisch-saure Gemische sind, so enthalten sie (ähnlich wie Pappenheims Methylgrün-Pyronin) das färberisch beschränkte Methylgrün als einzige Base, wie z. B. Ehrlichs Triazid; oder es sind gar zweizeitige sukzessive, also z. T. physikalisch wirkende Färbungen, wie das Orange-Methylgrün + Pyroninverfahren und die in Tafel XXI und XXII geschilderten Methylenblau-Eosinkombinationen, durch die die neutrophilen Körner teils gar nicht, teils nur sauer gefärbt, und die Kerne bald zu hell oder zu dunkel, undistinkt, oder das Plasma zu diffus oxyphil erscheinen.

Allerdings sind auch simultane Methylenblau-Eosin- oder Methylenblautriazidfärbungen geschildert, so auf Tafel XX, ferner auf Tafel XXII bis XXV; aber dieses sind teils ältere jetzt verlassene, teils weniger eingebürgerte Kombinationsformen, die die Zellenstrukturen doch nicht in der präzisen scharf differenzierten und prägnanten Weise in die Erscheinung treten lassen, wie wir es von den modernen panoptischen Gemischen gewöhnt sind. So erscheinen bei der Jenner-Färbung auf Tafel XXV die Kerne sämtlich dunkel gefärbt i. G. zu dem klassischen Postulat Ehrlichs (welches in der May-Grünwald-Färbung realisiert ist), daß in Lymphocyten die Kerne heller als das Plasma erscheinen sollen. Dieses ist nun zwar in gewissem Sinne und in andrer Hinsicht ein Vorteil der Jenner-Färbung gegenüber May-Grünwald, wo die Kerne doch z. T. wie strukturlose diffuse Bläschen erscheinen und wichtige differentialdiagnostische und artlich wesentliche Struktureinzelheiten infolge dieses Mangels gegenüber guten Kernfärbungen (wie Hämatoxylin oder Giemsa) nicht erkennen lassen; immerhin sind aber auch die in Tafel XX—XXIII

und XXV auftretenden Kernstrukturen trotz der stärkeren Kernfärbung fast durchweg relativ plump und verwaschen und können nicht mit den modernen panoptischen Methoden, speziell den modernen Giemsafärbungen konkurrieren.

Umgekehrt wieder zeigt die alkoholische und sogar azurhaltige Leishmannfärbung auf Tafel XXIV trotz des Vorteils des Azurgehalts doch wieder sämtliche Kerne als verschwommene ungefärbte Bläschen, also durchweg als äußerst schwach basophil, während nach Ehrlichs Postulat so doch eigentlich nur die Kerne der Lymphocyten bzw. der Lymphadenoidgewebselemente, nicht aber die der myeloischen Leukocyten erscheinen sollen.

Sind diese Färbungen deshalb also auch vom morphologisch deskriptiven Standpunkt als antiquiert und ungeeignet zu beanstanden, so sind sie doch außerordentlich instruktiv zur Demonstration des Satzes, daß auf bloße graduelle variable färberische Differenzen keine tiefgreifenden Arteinteilungen und essentielle Klassifikationen basiert werden dürfen.

Außerdem sind die meisten hier demonstrierten Methylenblau-Eosinfärbungen auch noch rückständig und panoptisch insuffizient einmal durch den Mangel von Azur, und zweitens weil sie die Mastkörner zwar färben aber nicht metachromatisch erscheinen lassen. Dieses erzielen erst Eosinsäure-Toluidinblaufärbungen.

Azurhaltig sind allein die Färbungen auf Tafel XXIII und XXIV, die aber wieder, wie eben geschildert, in anderer Hinsicht Mängel aufweisen: Kern zu diffus dunkel (XXIII) oder zu hell strukturlos (XXIV).

Tafel XXIII schildert Blut nach dem ursprünglichen Romanowsky-verfahren. Hier sind, wie das damals üblich war, die Kerne maßlos überfärbt, zumal es bei dieser Färbungsangabe und bei ihrer technischen Vorschrift mehr auf die scharfe Färbung der Blutparasiten und ihrer Kerne als auf die Darstellung der Blutzellen ankommen soll.

Tafel XXIV schildert Blut gefärbt mit einer azurhaltigen methylalkoholischen Leishmannlösung. Hier sind, wie schon erwähnt, nicht nur die Kerne der Lymphocyten, sondern, entgegen Ehrlichs Postulat. auch die der (lymphoiden) Leukocyten so ausgefallen, wie es dem klassischen Postulat Ehrlichs für die Lymphocyten entspricht, d. h. in einer nicht den Anforderungen entsprechenden Weise als blasse Bläschen ohne Struktur.

Prototyp 22.

Färbung mit Aurantia, Eosin, Indulin (oder Nigrosin) nach Ehrlich-Huber. Ein homogenes Gemisch aus sauren Farbstoffen verschiedener Nuance[1]) und verschiedener Acidität (ein Nitro-, ein Karboxyl- und im Sulfofarbstoff); also Abstufungen im physikalischen und chemischen Verhalten. Alle drei Farbstoffe sind in ihrer Weise äußerst farbtüchtig und echt, nehmen jeder in seiner Farbstoffgruppe den Wert kräftig aus-

1) Ähnliche Färbungseffekte werden mit Mallorys Gemisch aus drei sauren Sulfofarbstoffen (Wasserblau + S Fuchsin + Orange G) erzielt.

gesprochenen Farbcharakters und höchster tinktorieller Energie in Anspruch. Es sind also alle Arten wasserlöslicher substantiver saurer Farbstoffe kombiniert. Ehrlich hat in genialer Weise diese saure Trias erdacht und zusammengestellt, um differentielle Abstufungen, dem Farbenton nach abgestufte Differenzierungen innerhalb der verschiedenen oxyphilen Substrate zu erhalten. Pappenheim hat dann gezeigt, daß die auf solche Weise erlangte Differenzierung nicht der Ausdruck verschieden chemischen Verhaltens, qualitativer oder quantitativer chemischer Aviditätsdifferenzen z. B. verschieden starker Oxyphilie ist, sondern bedingt ist durch die verschiedene physikalische Struktur des färbbaren Substrats, insofern als die engporigen Substrate die hellen, die weitporigen die dunklen großmolekularen Farbstoffe zurückhalten. So gelingt es mit dieser Färbung eine Differenzierung zwischen Hb und eosinophiler Substanz zu erhalten; die erythrophile α-Körnung ist weitporiger, als das xanthophile Hb. Andrerseits ist die unreife eosinophile Körnung, die amphophile Pseudomastkörnung oder indulinophile Spezialkörnung cyanophiler, als die eosinophile Körnung.

Erhitzt und fixiert man das betreffende Blutpräparat stärker und dichtet und koaguliert man dadurch das Eiweiß stärker, so wird das Hb unfärbbar, die eosinophile Körnung aber xanthophil (siehe Prototyp 19, Fig. 41—44); die indulinophile Körnung aber schließlich eosinophil.

Wird das Präparat zu wenig erhitzt, oder ist die α-Körnung primär vor dem Erhitzen künstlich gequollen oder noch relativ unreif, so wird sie indulinophil (färbt sich bei Triazid mit dunklerem neutralen Farbenton statt rein rot: s. Protot. 23, Fig. 22, 23).

Diese Färbungsmethode, die zu Studien des Meerschweinchen- und Kaninchenblutes unentbehrlich ist und hier als Reagens für die speziell indulinophile Körnung dient, hat für die menschliche Hämatologie nur geringen Wert. Hier dient sie höchstens als spezifisches Reagens zur schnellen Auffindung und Beurteilung allein der Eosinophilen.

Will man sich allein über diese Zellen, ihr bloßes Vorhandensein und ihre numerische Verbreitung in irgend einem Präparat ein rasches Urteil bilden, so ist das zur Hand befindliche Farbgemisch ein bequemeres Reagens als die singuläre Färbung in glyzeriniger Eosinlösung.

Färbt man Menschenblut in diesem Gemisch (lange, 24 Stunden im Brutschrank oder eine halbe Stunde über der Flamme unter Dampfbildung nach kräftiger vorheriger Fixation), so findet man, daß die Erythrocyten und Erythroblasten orangegefärbt sind. Polychromatophilie wird deutlich durch schmutzig kaffeegraue Verfärbung.

Die eosinophilen Körner sind leuchtend gelbrot (Fig. 11, 12).

Die neutrophile Körnung gelangt nicht distinkt zur Darstellung (Fig. 9 u. 10), da ja ein neutraler Farbstoff fehlt (cfr. dazu Prototyp 18, Fig. 15, 17). Die Mastzellkörnung wird ebenfalls nicht dargestellt, da ein basischer Farbstoff fehlt. Nur eine fleckige verschwommene Tüpfe-

lung ist noch zu erkennen. Etwaige indulingefärbte Körner sind unreife Eosinophilkörner oder Pseudomastkörner.

Das basophile Spongioplasma der lymphoiden ungekörnten Lymphocyten (Fig. 6—8) und Splenocyten (Fig. 1—5) wird nicht distinkt zur Darstellung gebracht, auch in den Mastzellen nicht; die Grundsubstanz der Zellplasmen färbt sich diffus und homogen graugelb (Fig. 1—8).

Die basophilen Kerngerüste färben sich ähnlich kräftig dunkel blauschwarz bis schwarzbraun, wie bei Hämatoxylin, aber weniger distinkt, heller in den großen amblychromatischen Bläschenkernen (Fig. 1—5), dunkler in den nucleinreichen trachychromatischen Zellen (Fig. 6—10). Auffallend ist die abweichende Nuance in den Kernen der polynucleären Eosinophilen, die mehr hellgrünlich grau erscheint. Cfr. Fig. 11, 12, desgl. Prototyp 18, Fig. 18.

Zur Erklärung muß man wohl annehmen, daß das saure Indulin zwar dieselben morphologischen Bestandteile der amphobasophilen Zellkerne färbt, wie Alaunhämatoxylin und basische Farbstoffe, aber nicht an den sauren Gruppen derselben sich verankert, sondern an den basischen.

Wie blauschwarzes basisches Spritindulin mit Säuren rötlich violett erscheint, so wird das hier angewandte ebenso blauschwarze saure wasserlösliche Sulfoindulin mit Alkalien violett.

Diesem Verhalten entspricht die chemische Färbung und Salzbildung an den basischen Gruppen der Kerngerüste in Fig. 1—10. In den eosinophilen Zellkernen scheinen dagegen relativ wenig Amidogruppen vorhanden zu sein und es werden sich die basophilen sauren Gruppen relativ schwach und unecht mit dem stark sauren Indulin verbinden und diesen Farbstoff wie ein sauer reagierendes Reagens beeinflussen. Etwas Ähnliches finden wir auch in Tafel XIV, Fig. 41—44.

Immerhin verhält sich die Indulin-Kernfärbung, speziell die Färbung mit der dreifachsauren Glyzerintrias, im qualitativen Ergebnis ähnlich wie die Hämatoxylinfärbung, nur unvollkommener. Sie teilt ihre Mängel und Unvollkommenheiten, ohne ihre Vorzüge der distinkten Kern- und Spongioplasmafärbung zu besitzen; ihren einzigen Vorzug, den der physikalischen Differenzierung verschiedenartiger oxyphiler Substrate, kann man aber auch bei der Hämatoxylinfärbung erreichen durch Kombination derselben mit dem Glyzeringemisch (Prototyp 19), so daß ein solches Verfahren das Ideal der Hämatoxylinfärbungen darstellt, zumal wenn es noch gelingt, gleichzeitig, wie auf Tafel XV, basische Potenzen in Aktion treten zu lassen (z. B. durch Kombination des Hämatoxylin mit Methylenblau-Eosin, Toluidinblau = Orange-Eosin, Rhodamin S oder Methylgrün-Pyronin.

Das Indulinverfahren ist demnach in deskriptiver und panoptischer Hinsicht eine der unvollkommensten differentiellen Kombinationen, da von den Zellstrukturen graduell verschieden abgestufter Basophilie allein die groben Kernstrukturen, nicht aber die feinen basophilen Cytoplasmafäden und Körnungen zur Darstellung gebracht werden.

Infolgedessen ist eine Unterscheidung zwischen Großen Lymphocyten bzw. Lymphoidocyten einerseits, und neutrophilen Myelocyten, besonders unreiferen Promyelocyten andrerseits, äußerst erschwert; das Plasma der Promyelocyten ist noch nicht so ausgesprochen oxyphil wie bei den polynucleären Leukocyten Fig. 9 und 10, und die typischen Chromatinstrukturen der Myelocyten, bei den unreifen Promyelocyten außerdem noch nicht so ausgebildet, kommen durch den sauren Anilinfarbstoff des Indulin nicht genügend scharf zum Ausdruck. Feinere Differenzen vollends wie zwischen Promyelocyt und Myelocyt, Großem Lymphoidocyt und Promyelocyt fallen ganz aus, von den feineren Übergangsstufen zwischen Lymphocyten, Reizungszellen und polychromatischen hbfreien Erythroblasten gar nicht zu reden. Alle diese feinen Übergangsstufen innerhalb des lymphoiden Zellvolks findet man überhaupt nur bzw. sind nur zu studieren bei Verwendung geeigneter basischer Farbstoffe; wo diese fehlen, wie hier, kann man allerdings schließlich mit Grawitz alle möglichen direkten Übergänge zwischen Lymphocyten und polynucleären Leukocyten konstruieren. Nur hier kann man fälschfich die ungekörnten großen buchtkernigen (basiplasmatischen) sog. Übergangszellen des normalen Blutes für Übergangsformen zwischen (kleinen) Lymphocyten bzw. großen mononucleären Leukocyten und (oxyplasmatischen) polynucleären reichlich gekörnten mittelgroßen Leukocyten erklären.

Wie etwa eine qualitativ besondere Kraftwirkung oder ein Reiz in seiner Existenz nur erkannt werden kann bei Vorhandensein, bzw. durch Wirkung auf einen besonderen spezifisch und elektiv reagierenden Aufnahmeapparat, wie ohne diesen aber die Existenz jener Reizwirkung unbekannt bleibt und so leicht ihre völlige Nichtexistenz gefolgert wird, so können die feineren genetischen Details der Leukocytenverwandtschaft und ihr Ausdruck, d. h. ihre morphologischen tinktoriellen Differenzen, nur erforscht werden durch Anwendung entsprechend abgestufter und geeignet kombinierter Farbgemische mit komplizierteren Affinitätsabstufungen.

Wo im Verein mit sauren Farbstoffen auch basische Anilinfarbstoffe verwendet werden, wird man finden, daß die angeblich spärlich gekörnten Übergangszellen zwischen Großen Lympholeukocyten und kleineren reichlich gekörnten polynucleären Leukocyten nur im pathologischen Blut vorkommen, daselbst auch gelegentlich ungebuchtete runde Kerne führen und als solche einkernige Übergangszellen, bzw. in dieser einkernig-rundkernigen Übergangsform nur das sind, was wir Promyelocyten nennen, d. h. unreife Myelocyten, Vorstufen von Myelocyten, Übergangsformen und Zwischenstadien nicht zwischen mononucleären Leukocyten und polynucleären Leukocyten, sondern zwischen mononucleären Großen Lymphocyten und mononucleären einkernigen im Cytoplasma schon etwas weiter nämlich bis zur schwachen Oxyphilie gereiften Myelocyten; erst diese werden dann durch Vermittlung weiterer Übergangszellen, der sog. Metamyelocyten, zu den stark oxyplasmatischen polynucleären Leukocyten.

Ebensowenig können die ungekörnten sehr großen polymorphkernigen sog. Übergangszellen Zwischenstufen der Entwicklung sein zwischen kleineren rundkernigen ungekörnten Lymphocyten und mittelgroßen segmentiertkernigen (polynucleären) Leukocyten.

Es gibt nämlich bei den Myelocyten und Granulocyten mindestens zwei in verschiedener Größe sich darstellende verschiedenartige phylogenetische Entwicklungsreihen; die unreiferen meist als Promyelocyten auftretenden großen Muttermyelocyten, und die kleineren reifen Myeloleukocyten. Für gewöhnlich geht der rundkernige Promyelocyt sofort in den rundkernigen meist oxyplasmatischen kleinen Tochtermyelocyt über, der dann zum polynucleären Leukocyt reift. Pathologischerweise altern aber schon die Promyelocyten in größerer Menge zu älteren gebuchtetkernigen Promyelocyten, welche den Habitus der Ehrlich-Spillingschen gekörnten Übergangsform führen, trotzdem aber doch nicht direkt zu den viel kleineren typischen polynucleären Leukocyten übergehen. Sie sind nämlich kein Zwischenstadium zu diesen, sondern das Endstadium der Muttermyelocytenentwicklung, ebenso wie die ungekörnten lymphoiden Leukocyten des normalen Blutes mit „Übergangskernen“ solche Endstadien in der großzellig lymphoiden Reihe vorstellen. Diese buchtkernigen großen Promyelocyten sind es aber, welche vielfach mit den banalen lymphoiden Übergangszellen des normalen Blutes verwechselt und als Beweis für deren Gekörntsein bzw. ihre leukoblastischen Umwandlungsbefähigkeit angeführt werden (Türk, Heinz u. a.).

Nur in seltenen Fällen reifen die buchtkernigen Muttermyelocyten zu anomalen übergroßen polymorphkernigen Leukocyten.

Im Gegensatz zu den eben besprochenen spärlich gekörnten promyelocytären „Übergangszellen“ des myelocytotischen Blutes erweisen sich die lymphoiden Zellen mit „Übergangskern“, diese normalen „Übergangszellen“ des normalen Blutes, bei Anwendung geeigneter Neutralfarbstoffe aber stets als ungekörnt; sie sind daher keine leukoblastischen Vorstufen der polynucleären Leukocyten.

Wo gekörnte Übergangszellen auftreten, sind es pathologische Zellen, Promyelocyten, keine normalen buchtkernigen Übergangszellen; dort ist das Blut pathologisch myeloytär, das Bild „nach links verschoben“.

Alle diese feinen Unterschiede zwischen normalen ungekörnten lymphoiden Übergangszellen und pathologischen buchtkernigen Promyelocyten und zwischen diesen und reifen buchtkernigen Metamyelocyten und polynucleären Leukocyten findet man allerdings nicht bei homogener saurer Indulinfärbung.

Bei kombinierter Hämatoxylinfärbung haben wir im Prototyp 19. Fig. 16 u. 20, 30 u. 32, 33—36 uns von den in Rede stehenden Begriffen ein ungefähres Bild machen können.

Bei den weiteren Färbungen mit geeigneten basischen Farbstoffen wird dieses noch klarer werden.

Vorbemerkung zu Prototyp 23—29 betreffs Methylgrün.

Methylgrün ist, wie wir schon oben ausführten, insofern ein vorzügliches mikrochemisches Reagens auf Metazoenchromatin, als es nur diese Kerneiweißstoffe, speziell leuchtend grün die freie Nucleinsäure der Mitosen, aber sonst keinerlei oxyphile oder basophile Substanzen färbt.

Insofern ist der Farbstoff, wo er als einzige basische Kernfarbe benutzt wird, in panoptischer Beziehung minderwertig. Es fehlen in solchen Farbgemischen Reagentien für das nicht nucleäre basophile Eiweiß; es bleiben somit, wenn kein andrer basischer Farbstoff verfügbar ist, die verschiedensten Zellbestandteile ungefärbt.

Will man also die basophilen Spongioplasmen der Agranulocyten oder das Basoplasma der neutrophil gekörnten Promyelocyten und der polychromatischen Erythroblasten, ferner die Mast- und Azurkörner darstellen, so muß man außer Methylgrün noch andere basische Farbstoffe anwenden, z. B. das Methylgrün mit Azur I oder Methylenviolett, besonders ferner aber mit Fuchsin, Safranin, Neutralrot, Chinolinrot, vor allem aber mit Pyronin, Akridinrot, Rhodamin S [1]) kombinieren.

Das bloße Methylgrün ist in Beziehung auf die Basoplasmafärbung noch minderwertiger als das ebenfalls von allen basophilen Substraten nur Chromatin gut färbende Hämatoxylin, welches aber insofern graduell überlegen ist, als es die von ihm gefärbten Kernstrukturen viel kräftiger und viel distinkter darstellt, und ferner doch wenigstens die Spongioplasmen zwar nicht in der best erreichbaren Weise aber immerhin doch überhaupt erkennbar zum Ausdruck bringt, was bei Methylgrün überhaupt nicht der Fall ist. Somit teilt es mit dem Hämatoxylin qualitativ die gleiche färberische Impotenz, nur daß diese beim Methylgrün graduell noch viel höher ausgesprochen ist. Andrerseits ist diese tinktorielle Schwäche und Beschränktheit in gewisser Beziehung ein großer Vorzug, insofern als das Methylgrün durch diese eingeschränkte Spezifizität quasi zu einem elektiven Reagens für Metazoenchromatin geworden ist.

Überlegen ist es dem Hämatoxylin, was die Panopsis anbetrifft, nur insofern, als es bei Kombination mit geeigneten sauren Farbstoffen vorzüglich die neutrophilen Granulationen zur Darstellung bringt. In dieser Beziehung ist es wieder von keinem andern üblichen basischen Farbstoff, auch vom Methylenblau nicht, übertroffen. Dieses liegt vielleicht

1) Sämtlich bei Grübler, Leipzig, vorrätig.

weniger daran, daß die neutrophilen Granulationen eine Nucleinkomponente enthalten, als vielmehr daran, daß die besonders schwer dissoziierbare Konstitution des basischen Methylgrünsalzes diesen Farbstoff besonders geeignet macht zur Kombination mit leicht löslichen sauren Farbstoffen.

Dem Hämatoxylin unterlegen ist es fast mehr noch wie alle sonstigen basischen Farbstoffe, speziell also auch wie Methylenblau, darin, daß es das Fadenwerk der Kernstrukturen in ihrem distinkten Verlauf eigentlich gar nicht zur Darstellung bringt, selbst bei singulärer Färbung.

Auch bei Methylenblau-Eosin in gewissen simultanen und sukzessiven Prozeduren, besonders bei Anwendung alkoholischer Lösungen, können die Kerne u. U. fast nur wie helle strukturlose Blasen, i. G. zum dunkel gefärbten Plasma erscheinen (wobei z. B. große und kleine Lymphocyten völlig artgleich erscheinen, da ja die vorhandenen artlichen Chromatindifferenzen infolge Mangels geeigneter Darstellung nicht zur Darstellung gelangen), aber bei gewissen Manipulationen erhält man doch bei Methylenblau Kernstrukturen, die denen des Hämatoxylin gar nicht so sehr nachstehen (speziell bei azurhaltigen Giemsa-Lösungen).

Mit Methylgrün erhält man ein ähnlich scharfes Hervortreten der Kernfäden nur, wo das Methylgrün nicht ganz rein war, bzw. wo die Farblösung alt und zersetzt ist (Spuren von Methylviolett, Methylengrün oder Malachitgrün enthält).

Dann erhält man Bilder, die ungefähr denen des Prototyp 18 entsprechen.

Bei guter, schöner und klassischer Färbung aber erscheinen die Kerne als matte zarte Bläschen, in der Nüance bald mehr nach lila und bläulich, bald nach rein gelbgrün hin, aber stets äußerst hell.

Man hat den Eindruck der völligen Strukturlosigkeit und kommt dadurch auf die Vermutung, daß Kernsaft und Chromatin in gleicher Weise diffus angefärbt ist.

Nur bei sehr chromatinreichen trachychromatischen Kernen mit charakteristisch ausgesprochenem Kerngerüst, z. B. Normoblasten, kann man wahrnehmen, daß gewöhnlich bloße optische Täuschung vorliegt und daß das Methylgrün doch vor allem an den Chromatinfäden haftet, wenn auch in dünner schwacher Nuance und Auftragung. An solchen Kernen scheinen infolge ihres optischen starken Hervortretens, die dunklen, rot (Triazid, Methylgrün + Pyronin) gefärbten oxychromatischen Kernlücken eine Art Inversion der Kernfärbung vorzutäuschen, indem dieses rote Oxychromatin als Chromatin, das grünlich hellgefärbte Chromatin aber als Kernsaft imponiert[1]).

Außerdem ist es selbstverständlich, daß das alle Kerne nur diffus hell und bläschenhaft anfärbende Methylgrün in Kombination mit sauren

1) Cfr. Pappenheim, Virch. Archiv, Bd. CLVII, Tafel II rechts.

(Prot. 23) oder anderen basischen Farbstoffen (Prot. 24—29) keine Auskunft darüber gibt, ob das basophile Plasma der Agranulocyten stärker basophil (Lymphocyt) oder schwächer basophil (lymphoider Leukocyt) als der Kern ist. Im ersten Falle (saure Gegenfärbung) erscheinen alle basophilen Plasmen gleichmäßig schwach mit dem sauren Farbstoff gefärbt, im zweiten Falle nimmt man Abstufungen der roten Basophilie der Cytoplasmen wahr, aber keine graduelle Relation zum durchweg matt und grün gefärbten Kern.

Es ist daher schon so klar, und wird bei der Betrachtung der Tafelbilder noch ein Beträchtliches deutlicher werden, daß eine solche diffuse Kernfärbung, welche alle feineren Chromatinstrukturen vermissen läßt und also keinen Unterschied zwischen Ambly- und Trachychromasie kennzeichnet, völlig im Stich läßt bei der Differenzierung zwischen buchtkernigen (amblychromatischen) Myelocyten und polymorphkernigen (trachychromatischen) Metamyelocyten, ja daß sie selbst nicht imstande ist, polymorphkernige Metamyelocyten von segmentiertkernigen Polynucleären zu differenzieren.

Alle diese feinen unterschiedlichen Typen sind denn ja auch nicht mit dieser in so wesentlicher Hinsicht mangelhaften Färbung, sondern mit besser kernfärbenden Methoden unserer Kenntnis vermittelt worden. Somit ist es klar, daß das Triazid, so vorzüglich es zur bloßen Sichtbarmachung und Erforschung der neutrophilen Granulation ist, ebenso ungeeignet ist, zur Aufnahme eines Arnethschen Blutbildes, obwohl dieser Autor es selbst ursprünglich zu diesem Zweck empfohlen hat.

Das Methylgrün teilt mit dem Alaunhämatoxylin, wie wir hörten, dieselben tinktoriellen Mängel, daß es ein bloßer Kernfarbstoff ist; es ist ihm unterlegen, darin, daß (ungesäuertes) Hämatoxylin noch die Spongioplasmastrukturen andeutet und die Kernstrukturen exakt darstellt, während es ihm überlegen ist in der Darstellung der neutrophilen Granulation. Mit saurem Ehrlichschen kein Spongioplasma färbendem Hämatoxylin allein gelingt es nicht so ohne weiteres, neutrophile Myelocyten, besonders unfertige Promyelocyten mit undeutlichem Myelocytenkerngerüst, von Splenocyten zu unterscheiden. Erst die Zuhilfenahme saurer Farbstoffe und die feinen Kerncharaktere unterstützen hier die Diagnose (cfr. Tafel XIV).

Mit Triazid gelingt es dagegen nicht, neutrophile Myelocyten von Promyelocyten zu unterscheiden, bzw. unsre Kenntnis mit den unreifen von den Myelocyten zu unterscheidenden Promyelocyten wäre mit dieser hierin unvollkommenen Färbung nie vermittelt worden. Die Promyelocyten imponieren hierbei schon wie protoplasmatisch mehr gereifte Myelocyten. Denn mit Triazid und seinem einen basischen, nur Chromatin, nicht Basiplastin färbenden Kernfarbstoff gelingt es nicht, das basophile Plasma der Promyelocyten kenntlich zu machen, welches durch das vorhandene S-Fuchsin in derselben Nuance schwach rosa angefärbt wird wie das mehr oxyphile Plasma der schon weiter gereiften und stärker

gekörnten Myelocyten. Diese Differenzierung zwischen Promyelocyten und Myelocyten und die Kenntlichmachung des besonderen Typus der Promyelocyten gelingt erst bei Zuhilfenahme eines zweiten basischen Plasmafarbstoffes wie Pyronin.

Alle diese Mängel sind mit einem Schlage beseitigt und allen Anforderungen entspricht das Triazid, wenn man zufällig das unbeabsichtigte Glück hat, ein Präparat zu erhalten, in dem als Base ein unreines Methylgrün[1]) verwendet wurde, das infolge Fabrikationsmängel mit Spuren von Methylviolett verunreinigt ist. Hierbei erscheinen die Kerne wie bei Hämatoxylin schön kräftig violett, auch alle Basiplasmen sind gefärbt; Mastkörner sogar metachromatisch.

Leider gelingt es nicht, sich selbst solch Triazid künstlich herzustellen durch mechanische Zufügung kleiner Dosen von Hexamethylviolett zum fertig gebuchteten Triazid. Auch die Herstellung solchen Triazids mittels eines Gemisches von reinem Methylgrün und Methylviolett gelingt nicht. Es scheint auf die primär verunreinigte Methylgrünmarke anzukommen.

Prototyp 23.

Das Triazid setzt sich zusammen aus dem bloß chromatinophilen basischen Methylgrün und zwei sauren Farbstoffen, dem roten Amidosulfofarbstoff-Fuchsin (Rubin) S und dem gelben Oxysulfofarbstoff-Orange G.

Wir haben in vorstehenden Zeilen die Vorteile und Nachteile der Ehrlichschen Triazidfärbung geschildert, die auch die Modifikationen von Philipp-Aronson, von Rosin (starker S-Fuchsingehalt), Biondi-Heidenhain (stark Orange haltig) und Bergonzini teilen.

Ihre Vorzüge sind, daß sie erstens das allerbeste Reagens und Tinktionsmittel für die neutrophile Granulation darstellt, die so prägnant und präzis mit keiner einzigen anderen neutralen Mischung heraus und zur Darstellung gebracht werden kann (Fig. 14—21)[2]). Zweitens ist sie durch ihren Gehalt an eben diesem Methylgrün ein vorzügliches mikrochemisches Reagens auf basophiles Nuclein.

In diesem zweiten Punkt aber, daß gerade und allein Methylgrün als basische Komponente benutzt ist, liegt aber auch zugleich ihr Nachteil und ihre Schwäche. Methylgrün färbt von allen basophilen Substraten eben nur Nuclein, nicht Bakterien, nicht Protozoenleiber und Kerne, nicht Mastzellkörner und nicht basophile Cytoplasmen der lymphoiden Lymphocyten und Leukocyten.

Ferner läßt es weder die basophile Punktierung noch die Polychromatophilie der Erythrocyten erkennen.

Die Mastzellkörner bleiben bei dieser Färbung ganz ungefärbt und erscheinen als matte Vakuolen im fast ungefärbten Zelleib der Mast-

1) Oder Jodgrün, das dann mit Spuren von Jodviolett versetzt ist.

2) Nur Methylenviolett haltige Giemsagemische können in dieser Hinsicht konkurrieren.

zellen. Die Mastzellen sehen daher aus äußerlich wie gebuchtetkernige Übergangszellen, also ähnlich wie Fig. 12, nur noch kleiner.

Die stark basophilen lymphoiden Cytoplasmen nehmen in schwacher Nuance eine der beiden angebotenen sauren Plasmafarbstoffe auf, zu denen sie sehr geringe Affinität haben (Fig. 1—15); d. h. die Träger der Basophilie, die Spongioplasmen, selbst sind überhaupt nicht sichtbar zur Darstellung gebracht, sondern nur das Grundplasma erscheint diffus homogen angefärbt.

Es ist klar, daß bei dieser Färbung, die meist dann auch ein eingehendes Studium der Kernstrukturen nicht ermöglicht, feinere Differenzierungen zwischen Lymphocyten und lymphoiden Leukocyten nicht möglich sind. Ob Fig. 1 ein Großer (stark basophiler) Lymphocyt (Prot. 13, Fig. 1), eine schmalleibige stark basophile Reizungszelle (Prot. 3, Fig. 1; Prot. 10, Fig. 1; Prot. 11, Fig. 1), ob sie in junger schmalleibiger (schwach basophiler) mononucleärer Leukocyt (Splenocyt) (Prot. 7, Fig. 1) ist, ist bei dieser Färbung, die auch keine Nucleolen in den Kernen scharf erkennen läßt, nicht sicher zu bestimmen. Mit solcher für die Entscheidung solcher Fragen ungeeigneter Färbung kann man daher von feineren Differenzen keine Kenntnis bekommen; diese sind alle verwischt und ausgeglichen und man ist geneigt, statt Differenzierungen vorzunehmen und anzuerkennen, möglichst alles in wenigen Hauptgruppen zu vereinen.

In dieser Beziehung (Nichtdarstellung der Spongioplasmen) teilt das Triazid die Nachteile der rein karyochromen angesäuerten Hämatoxyline (Ehrlich), nur daß letztere wenigstens in der Kernstruktur ein Differenzierungsmittel in die Hände geben. Aber bei Methylgrün sind die Kerne alle gleichmäßig matt ohne jede deutliche Struktur.

Andrerseits ist es infolge des Fehlens eines besonderen basischen Plasmafarbstoffes, selbst bei vorhandener neutrophiler und eosinophiler Körnung, nicht möglich, zu sagen, ob die betreffende gekörnte einkernige Markzelle ein reifer Myelocyt mit schon oxyphilem Grundplasma ist, oder ein noch unreifer Promyelocyt ist, der seine Körnchen in noch basophilem Plasma führt; denn auch hier ist das lymphoide Grundplasma nicht mit adäquaten basischen, sondern nur leicht mit sauren Farben angefärbt. Allenfalls könnte die schlechte „stäubchenförmige" Entwicklung der neutrophilen Körnung in unreiferen Zellen hier Aufschluß geben und im Sinne der Promyelocyten sprechen.

Also in panoptischer Hinsicht läßt diese Färbung völlig im Stich.

Auch morphologisch ist sie drittens zum Kernstudium sehr ungeeignet. Den wie große Bläschen erscheinenden Kernen ist es schwer anzusehen, ob sie bereits polynucleär oder noch bloß „polymorph", ob sie im buchtkernigen Myelocyten- oder im Metamyelocyten-Übergangsstadium befindlich sind, zumal bei den gekörnten Zellen die vielfach übergelagerten Körnchen die Kerne zerteilen, andrerseits infolge der durchwegs vorhandenen Bläschenform auch die schon scharf segmentierten Kerne vielfach

noch plump und einfach erscheinen (cfr. Fig. 14—23). Daher ist, obwohl deren Erfinder die Methode selbst empfahl, diese Färbung ungeeignet zur Rekognoszierung und Aufnahme eines Arnethschen Blutbildes.

Im vorliegenden Blut existierten, wie mit Kontrollfärbung festgestellt werden konnte, keine Myelocyten und Metamyelocyten, sondern nur polynucleäre Leukocyten. Trotzdem erscheinen Fig. 14—20 und 23 fast wie Metamyelocyten mit Übergangskernen.

Diese Färbung ist daher nur noch wertvoll als Reagens auf neutrophile speziell unreife staubförmige Körnung (z. B. in myeloblastischen Großlymphocyten und myeloiden Splenocyten [Übergangszellen; Promyelocyten]), welche meist mit anderen Färbemethoden nicht so herauskommt, und sollte demnach nur in Gemeinschaft mit anderen Färbungen zu deren Nachprüfung, Ergänzung und Kontrolle benutzt werden.

Vorliegendes Prototyp mag ferner als Beisplel dafür dienen, wie bei zu geringer Hitzefixation die eosinophilen Körnchen ebenfalls die neutralen Farben, d. h. einen größer molekularen (dunkleren) Farbstoff saurer Affinität aber mit noch basophiler Komponente aufnehmen, trotzdem aber auch dabei noch im ganzen dunklere (unreifere) und hellere (reifere) Individuen erkennen lassen (Fig. 22 und 23)[1]). Neutrophile Myelocyten sind nicht abgebildet. Sie verhalten sich (ebenso die Promyelocyten) wie die polynuäcleren Leukocyten, nur daß ihr Kern groß, rundlich und einfacher gestaltet erscheint.

Die neutrophilen Körnchen bei Triazidfärbung verleihen dem Cytoplasma oft etwas Zerfetztes und Zerrissenes, ragen gelegentlich über die Kontur hinaus. Es macht den Eindruck (wie übrigens auch in Prot. 22, Fig. 9 u. 10), als ob das Cytoplasma sich selbst gewissermaßen in diese Körnchen auflöst, oder als ob die Körnchen nicht Einlagerungen, sondern bloß färberisch herausgehobene Differenzierungen des Cytoplasma selbst sind (ähnlich wie die Nisslschen Granula der Nervenzellen). Sie sind oft, besonders bei pathologischen Degenerationen, multiregionär in den Zellen angeordnet, nicht gleichmäßig verteilt.

Schließlich zeigt unser Prototyp mit evidenter Klarheit wiederum, daß die sog. normalen Übergangszellen des normalen Blutes (Fig. 2—6, 11 und 12) sich völlig wie die rundkernigen mononucleären Leukocyten und Lymphocyten (Fig. 1, 7, 15 und 8—10), d. h. völlig körnchenfrei verhalten, und daß somit kein Übergang etwa von Fig. 16 oder 12 zu Fig. 14—21 besteht.

Lehrreich ist noch ein Blick Vergleichung von unserm Prototyp auf Prototyp 18, wo eine voraufgeschickte Hämatoxylinfärbung mit Triazid nachgefärbt worden ist.

---

1) Diese Hypochromie oder Subeosinophilie ist ein Gegenstück zu der Xantophilie der zu stark fixierten und dadurch im Molekulargefüge zu stark gedichteten Eosinophilen in Tafel XIV, Fig. 42—44.

Tafel XVII—XX.

1. Vorbemerkung zur Methylgrün-Pyroninfärbung. Über Kern-Plasmadifferenzierung.

Wir haben des öfteren betont, daß die basophilen Spongioplasmen der lymphoiden Blutzellen (Lymphocyten und Leukocyten) im Prinzip die gleiche Chromophilie aufweisen wie das Kernchromatin, d. h. daß beide sich ampho-basophil verhalten, auch saure haptophore Gruppen am amphoteren Eiweißmolekül in Prävalenz enthalten (Nucleinsäure hier, Glyzerinphosphorsäure dort).

Bei Anwendung nur Eines basischen Farbstoffes (außer Methylgrün) färben sich beide Substrate mit dem gleichen Farbstoff; auch bei simultaner Anwendung zweier pleiodynamischer basischer Farbstoffe ist dieses meist[1]) (in der gleichen Mischfarbe) der Fall, da ja die meisten basischen Farbstoffe nicht spezifisch für irgend eine färbbare Substanz sind, sondern die verschiedensten Dinge anfärben.

Wählt man also ein Gemisch zweier basischer Amidofarbstoffe (Toluidinblau, Fuchsin), oder zweier basischer Farbammoniake (Methylenblau + Pyronin), so färben sich basophile Spongioplasmen und Kerngerüste meist mit demselben Farbstoff, und zwar mit dem, der die stärkere tinktorielle Energie hat, oder aber einheitlich in der Mischfarbe beider. Besonders deutlich ist das bei gemischter Verwendung eines Amido- und eines Ammonfarbstoffes (Methylenblau + Safranin, Malachitgrün + Fuchsin, Pyronin + Monomethylviolett).

Eine Ausnahme ergibt sich allein bei der Flemmingschen Doppelt- bzw. Dreifachfärbung mit Hexamethylviolett, Safranin, Orange, insofern, als hier eine Differenzierung zwischen zweierlei Kernen auftritt. Die höher differenzierten Kerne, die nucleinreichen trachychromatischen Kerne der höher differenzierten Zellen (polynucleäre Leukocyten, Lymphocyten, Normoblasten) mit deutlich orientiertem inneren Kerngerüst erscheinen

1) Bei sukzessiver Färbung mit Krsylviolett (Gentianaviolett, Amethyst, Thionin) und Safranin [Flemming, Bonney] erscheinen die trachychromatischen und pyknotischen Kerne rein erythrophil.

erythrophil (safranophil), i. G. zu den cyanophil erscheinenden nucleinarmen amblychromatischen Kernen der artlich oder cytoontogenetisch unreiferen tiefer stehenden lymphoiden Leukocyten, Myelocyten, Großlymphocyten und Megaloblasten.

Bei Anwendung nur Eines basischen Farbstoffes also, oder bei Färbung allein mit Alaunhämatoxylin Delafield erscheinen die Spongioplasmen prinzipiell in der gleichen Farbe wie die Kerngerüste. Ein Unterschied besteht nur in gradueller Beziehung insofern, daß, während die Hämatoxylinfärbung durchweg die Kernstruktur graduell kräftiger färbt als die Cytoplasmastrukturen, die basischen Anilinkernfarbstoffe im ganzen die Spongioplasmen intensiver färben als die Kerne; wenigstens bei simultaner monobasischer basisch-saurer alkoholischer Methylenblau-Eosinfärbung ist dieses bei Lymphocyten der Fall. Hier erscheint das Kerngerüst fast gar nicht distinkt gefärbt; man sieht nur ein fast homogenes helles, diffus gefärbtes Bläschen umgeben von dem schmalen stark gefärbten Randreif des Lymphocytenleibes. (Umgekehrt bei Hämatoxylin.)

Allein bei den mononucleären großen lymphoiden Leukocyten und kleinen leukocytoiden Lymphocyten invertiert sich das Verhalten zugunsten des Kerns, während das Cytoplasma abnehmende herabgesetzte, schwächere Basophilie zeigt. (Hier ist das Verhalten bei Hämatoxylin das Gleiche.)

Eine weitere Ausnahme von der Regel der qualitativen Gleichfärbung im Farbenton zwischen lymphoiden Spongioplasmen und Kernen bei Anilinfärbung zeigt außer der auf der Besonderheit des Methylgrüns beruhenden differentiellen Methylgrün-Pyroninfärbung allein die Romanowskyfärbung und ihre Modifikationen. Hier erscheinen die Kerne mehr oder weniger kräftig violettrot, die lymphoiden Cytoplasmen, auch der Lymphocyten, aber kräftig blau, dabei meist nicht so intensiv gefärbt als die violetten Kerne. Eine graduelle Differenzierung zwischen Lymphocyten und lymphoiden Leukocyten basierend auf Intensitätsdifferenzen der Plasmafärbung gegenüber den Kernen im Sinne Ehrlichs ist hier bei der meist gleichmäßig kräftigen Kernfärbung bei Lymphocyten und Lympholeukocyten etwas erschwert. Man muß sich, wie übrigens auch bei Methylgrün-Pyronin, wo die Verhältnisse gleich, nur infolge der generellen Mattfärbung der Kerne umgekehrt liegen, an dem bloßen Intensitätsgrad der Plasmafärung und ihren Abstufungen untereinander ohne Relation gegenüber dem Grad der Kernfärbung genüge sein lassen.

Indessen gelingt es doch auch hier gelegentlich, und zwar sowohl bei Giemsa wie bei Methylgrün-Pyronin, und das besonders bei den Großen Lymphocyten, daß man, trotz der differentiellen Zweifachfärbung der Kern- und Plasmabasophilie, das stark leuchtend rot oder tief blau gefärbte Lymphocytenplasma doch relativ stärker gefärbt und im Verhältnis graduell farbgieriger findet, als den qualitativ ganz anders aber dann doch relativ heller violett oder grün gefärbten Kern.

Bei Methylgrün + Pyronin kann sich der Kern rein grün oder allenfalls in einer Mischfarbe[1]) aus Methylgrün und dem zweiten (roten) basischen Farsbstoff färben (blau bis rötlich lila, je nachdem die grüne oder rote Komponente im Farbgemisch überwiegt), dagegen wird das Basispongioplastin der basophilen Zellen stets nur in der reinen roten Nuance des zweiten basischen Farbstoffes gefärbt. Das Farbgemisch ist somit ein elektives Reagens für basophiles Lymphoplasma.

Wie bei saurem Hämatoxylin-Eosin und Triazid nur die Paraplasmen diffus und matt mit einem sauren Farbstoff (Eosin, S Fuchsin) angefärbt sind, abweichend vom violett- oder grüngefärbten Kern, so erscheinen sie beim Glyzeringemisch diffus graugelb, abweichend vom schwarzblau gefärbten Kern. Die Differenz zwischen Kern- und Plasmafärbung beruht hier in all diesen drei Fällen also auf der Nichtfärbung der basophilen Spongioplasmastrukturen. Der färberische Gegensatz besteht nicht zwischen Basichromatin und Basiplastin, sondern nur zwischen Chromatin und Paraplastin.

Anders beim Methylgrün + Pyronin. Hier beruht die tinktorielle Differenzierung zwischen (basophilen) Kernen und (basophilen) Zelleibern auf der qualitativ verschiedenen Chromophilie der Nuclein- und Spongioplastinstrukturen gegenüber dem angewandten Farbgemisch, von denen letztere spezifisch pyroninophil, richtiger methlgrünophob erscheinen.

Eine qualitative färberische Differenzierung zwischen basophilen Chromatinstrukturen und basophilen Spongioplasmastrukturen ist eben nämlich nur möglich durch Benutzung des monodynamischen nur Chromatin färbenden Methylgrüns neben sonstigen basischen Kern- bzw. richtiger Spongioplasmafarbstoffen.

Durch Kombination also des karyophilen spongioplasmophilen Methylgrüns mit einem anderen nicht zu stark karyophilen basischen, vor allem aber spongioplasmophilen Farbstoff (also nicht ganz so gut mit Safranin oder Fuchsin)[2]) ist es nun leicht, die basophilen Cytoplasmastrukturen in eigner adäquater und prägnanter Weise, abweichend vom Kern, zur Darstellung zu bringen.

Hierin liegt der große Hauptvorzug dieser Färbung. Sie differenziert Kerngerüst vom Spongioplasmagerüst, beweist daher u. a.

---

1) Der basische Farbstoff Rhodamin S färbt selbst Kerne und basophiles Spongioplasma äußerst schwach, dagegen basophile Bakterien sehr gut. Bei einer Mischung mit Methylgrün färbt letzterer basische grüne Farbstoff nur die Kerne, der rote nur die Bakterien; demnach erscheinen Leukocytenkerne mit dem reinen Kernfarbstoff Methylgrün rein grün, Gonokokken mit dem Bakterienfarbstoff leuchtend rot.

2) Dagegen läßt sich das Akridinrot sehr gut mit Jodgrün kombinieren.

Zu erwähnen wichtig ist, daß die Methylgrünmarke nicht gleichgültig ist. Ungeeignet sind alle mit plasmophilem Aldehyd-, Malachit- und Säuregrün versetzten Marken. Besonders geeignet ist Methylgrün crystalis 00 gelblich von GRÜBLER.

die spongioplasmatische Natur der basophilen Körnelung der Erythrocyten bzw. spricht gegen ihre Chromatinstruktur.

Die Kerne haben eine ganz spezifische Prädilektion für Methylgrün bzw. das Methylgrün zu den Kernnucleinen; der rote basische Farbstoff würde zwar den Kern auch färben, kann es aber nicht so, wenn das hierfür höher avide Methylgrün denselben bereits präokkupiert hat (Tafel XIX); höchstens addiert er sich zum Methylgrün hinzu und färbt den Kern dadurch noch etwas in mehr oder weniger blauer bis violetter Nuance (Tafel XVII, XVIII).

Je mehr Nuclein bzw. freie Nucleinsäuren die Kerne enthalten, desto reiner und dunkler grün (kleine trachychromatische Lymphocyten, Normoblasten mit pyknotischem Kern, Mitosen) erscheint der Kern (Prot. 28); je saftreicher und chromatinärmer die Kerne unreifer Zellen, desto rötlicher erscheint der Kern.

Im übrigen hat, wie schon erwähnt, auch hier das Gesetz der basischen Anilinfärbungen, daß die Kerne in Lymphocyten relativ schwach und schwächer gefärbt sind als die Cytoplasmen, ähnlich wie bei Romanowsky-Giemsa, nicht die Geltung, wie bei Anwendung nur Eines basischen Farbstoffes; denn abgesehen von gewissen pyknotischen stark dunkelblau gefärbten Kernen kleiner Lymphocyten und dunkelgrün gefärbten Kernen gewisser Normoblasten erscheint ja die Mehrzahl der Kerne, sowohl der Lymphocyten wie Leukocyten, Lympholeukocyten und Myeloleukocyten matt diffus und hell. Es kann also die (rote) Färbung des Cytoplasma in ihrer Intensität nicht recht in Relation treten zum Grad der qualitativ ganz andersgearteten durchweg hellen Grünfärbung der Kerne [ähnlich konnte bei Giemsa die blaue Färbung der Cytoplasmen basiplastischer Zellen nicht in Relation treten zu der bei Lymphocyten und Leukocyten gleich stark dunklen violetten Färbung der Kerne]. Vielmehr steht der Grad der bloßen Plasmafärbung bei Lymphocyten und Lympholeukocyten untereinander in Relation unabhängig von der Stärke der Kernfärbung. Es besteht also hier das einfache Gesetz, daß die Cytoplasmen der Lymphocyten kräftig und leuchtend rot gefärbt erscheinen, während die schwächer basophilen Cytoplasmen der lymphoiden Leukocyten in schwächerer Rosanuance sich präsentieren. Der Grad der plasmatischen Basophilie richtet sich nicht nach der Basophilie der Kerne, sondern stuft sich untereinander ab, wobei das Lymphocytenplasma als Maßstab der starken Basophilie gilt.

Daß aber hier bei dieser unvollkommenen, feinere Differenzierungen verdeckenden Färbung naturgemäß, d. h. bei der Verdeckung oder Nichtaufdeckung der mittels anderer besserer Färbungen eruierten trennenden Differenzen alle möglichen Übergänge zwischen Lymphocyten und Lympholeukocyten (ebenso wie zwischen Großen und kleinen Lymphocyten) künstlich geschaffen werden, werden wir sogleich bei der eingehenden Besprechung feststellen können.

Diese Färbung deckt also nicht, was schon eine bloße gute Kernstrukturfärbung tut, die zwischen den verschiedenen lymphospongioplastischen Zellen bestehende artliche Differenzen auf, sondern läßt nur auf bloße graduelle Entwicklungs-, Differenzierungs-, Alters- oder Funktionsdifferenzen zwischen ihnen schließen.

Man kann, wie wir gleich bei den Grenzen ihrer differenzierenden Leistungsfähigkeit und den dadurch bedingten Deutungsfehlerquellen hören werden, nicht unbedingt eine starke basophile Zelle nur für einen Lymphocyt erklären. Die starke Basophilie umfaßt noch mehr Typen, z. B. die Promyelocyten. Andrerseits sind nicht alle schwach basophil (pyroninophil) erscheinenden Zellen nur Lympholeukocyten, da auch viele neutrophile aber ungekörnt erscheinende Myelocyten hierher gehören, die bei der schlechten Kernfärbung nicht als solche sicher zu rekognoszieren sind. Nur das kann man sicher sagen, daß eine stark basophil erscheinende Zelle kein Lympholeukocyt ist; wohl aber kann eine schwach basophile (schwach rot gefärbte) Zelle ein (älterer leukocytoider) Lymphocyt sein.

Die in morphologisch deskriptiver Hinsicht mangelhafte Kernfärbung verhält sich im übrigen hier ähnlich wie beim Triazid; selbst in den dunkelgrünen Kernen ist von einer deutlichen Struktur, wie etwa bei Hämatoxylin oder Giemsa, nicht die Rede. Die Kerne erscheinen mehr oder weniger bläschenhaft diffus gefärbt; Kernsaft und Gerüst homogen von Einer Farbnuance. Nur bei Erythroblasten erkennt man ein breites plumpes Radgerüst mit zarten erythrophilen Lücken oder Sektoren des Oxychromatins[1]). Andrerseits erscheinen die basophilen Nucleolen von der Farbe der Cytoplasmen aber schwächer rot (Prot. 28).

Der wesentliche Unterschied der färberischen Differenzierung zwischen Kern und Cytoplasma bei Triazid und Methylgrün-Pyronin besteht allein darin, daß bei Triazid die Spongioplasmen überhaupt nicht, sondern nur die Paraplasmen, und diese diffus und hell mit saurer Farbe gefärbt sind, während bei Methylgrün-Pyronin die basophilen Spongioplasmen mit adäquater basischer Farbe in kräftigster Nuance hervorgehoben scheinen.

Außerdem ist es ein Vorteil des Methylgrün-Pyronins gegenüber Triazid und Hämatoxylin, daß die basophilen Mastkörner gefärbt werden, und zwar metachromatisch in orangefarbener Nuance, da dieselben (als Mucinlecithid, alkalisierte Nucleohistone?), ebenso wie Mucin, den roten basischen Farbstoff (Safranin, Pyronin, Chinolinrot, Neutralrot, Akridinrot) wie ein Alkali beeinflussen, d. h. das Farbsalz dissoziieren, die gelbe Carbinolbase befreien und diese als solche rein physikalisch adsorbieren, ohne sie wieder zum roten Farbsalz an dem sauren Eiweiß-Chromorezeptor zu regenerieren.

Nun aber kommen die Nachteile der Färbung.

Es fehlt ein saurer Farbstoff, um die oxyphilen Substanzen mit einem ihnen adäquaten Pigment zu tingieren. Das oxyphile Hb nimmt

1) s. Virch. Arch., Bd. CLVII, Tafel 2.

allenfalls Pyronin in mattester gelblicher Nuance auf, und die Polychromophilie tritt daher nicht gut hervor[1]); schwach basophil polychromatische oder sehr schwach Hb haltige Erythroblasten sind von hb freien lymphoiden Vorstufen nicht deutlich zu differenzieren. Die oxyphilen diffusen Grundplasmen der neutrophilen Leukocyten erscheinen gelblich grau (Prot. 25, 26, 29), die oxyphilen α-Granula erscheinen negativ gefärbt (Prot. 25, cfr. Prot. 8), und vor allem fehlt die saure Komponente, um im Verein mit den beiden Farbbasen einen neutralen Farbstoff für die neutrophilen Granula zu bilden. Dieses ist ein Nachteil besonders gegenüber Triazid.

Man kann allerdings auch hier das Hb und die oxyphilen Granula positiv und mit besonderem adäquaten Farbstoff darstellen durch antecedente Vorfärbung mit Goldorange oder Orange G; auch liefert dieser saure Amido- resp. Oxysulfo-Farbstoff, zu Methylgrün-Pyronin gefügt, triazide Verbindungen aus Methylgrün, Pyronin und Orange (Prot. 27). Bei der reinen Methylgrün- + Pyroninfärbung ist es aber jedenfalls ein Mißstand, daß die neutrophilen Myelocyten (deren Körnchen nicht gefärbt sind, die im Plasma also mehr oder weniger homogen erscheinen), trotz ihres schon leicht sauren Cytoplasma (ähnlich wie bei Triazid) nicht gut zu unterscheiden sind von den neutrophil gekörnten Promyelocyten mit basophilem Cytoplasma. Es ist hier derselbe Übelstand wie bei der Differenzierung schwach oxyphiler orthoplasmatischer sowie polychromatischer Erythroblasten. Der eigenste und schlimmste Fehler unsrer Färbung ist es aber, daß die doch bereits gekörnten aber körnchenfrei erscheinende oft stark basophilen basiplasmatischen Promyelocyten nicht zu unterscheiden sind von primär körnchenfreien großen lymphoiden Leukocyten und stark basophilen Großlymphocyten. Man kann unter diesen Umständen leicht ein Blut oder ein Gewebe, das myeloisch granulocytär ist, fälschlich als lymphadenoid bewerten.

---

1) Dieser Übelstand erscheint beseitigt bei Gemischen aus Fuchsin-Chromgrün, oder Malachitgrün-Pyronin, Fuchsin-Malachitgrün, Akridinrot-Chromgrün. Ich halte derartige dyobasische Kombinationen (also ohne Methylgrün aus zwei in gleicher Weise plasmophilen basischen Farbstoffen graduell verschiedener tinktorieller Intensität) für am allergeeignetsten zum Studium der Polychromophilie, geeigneter wie das bloße monobasische Methylenblau-Eosin. Sehr geeignet fand ich besonders ein Gemisch aus Pyronin 0,4, Malachitgrün 0,04, Aq. dest. 150.

Hierbei erscheint das oxyphile Hb mit dem bloß diaziden also nur schwach basischen somit bereits schon leicht sauren Malachitgrün, dagegen das stark basophile Lymphoplasma der Lymphocyten, der lymphoiden basophilen Vorstufen der Erythroblasten, und ihr Rest in den polychromatischen Erythrocyten mehr oder weniger rot gefärbt. Nächstens Giemsapräparaten kann man hier sehr schön den Übergang der Polychromophilie in die (nicht karyogene) basophile Punktierung der Erythrocyten (Askanazy) verfolgen. Polychromophilie und Punktierung gehören genetisch direkt zusammen. Wie die basophile Punktierung höchst wahrscheinlich nicht karyogener Abkunft ist, so sind die polychromatischen Schollen ziemlich sicher spongioplasmatischer Abkunft.

Schon beim Triazid fanden wir, daß zwar die gekörnten Myelocyten sich von den ungekörnten großen lymphoiden Zellen unterscheiden, aber die Promyelocyten absolut nicht von den Myelocyten unterschieden sind. vielmehr als Myelocyten imponieren, da es nicht möglich ist, infolge des Fehlens eines basischen Plasmafarbstoffes die oxyphilen Plasmen der Myelocyten von den basophilen der Promyelocyten zu differenzieren.

Hier bei Methylgrün-Pyronin erscheinen die künstlich ungekörnten neutrophilen Myelocyten allenfalls diffus graugelblich oder gelblichrosa, also zur Not etwas abweichend von den basophil plasmatischen lymphoiden Gebilden. Dagegen erscheinen die zwar re vera neutrophil gekörnten aber ungekörnt dargestellten Promyelocyten mit ihren mehr oder weniger stark basophilen Cytoplasmen absolut gleich den großen mononucleären Lymphocyten und lymphoiden Splenocyten.

Da hier auch die schlecht gefärbte Kernstruktur als Kriterium im Stich läßt, kann man bei Methylgrün-Pyronin nicht in jedem Einzelfall sicher sagen, ob eine große ungekörnte basophile (rot im Plasma gefärbte) Zelle ein lymphoider Leukocyt oder ein bereits gekörnter Promyelocyt ist. Jedenfalls ist nicht ohne weiteres alles Lymphocyt, was rot gefärbtes Protoplasma, selbst nicht stark rot gefärbtes Protoplasma hat.

Erst das Methylgrün + Pyronin — Orange = Triazid gibt hierüber gewünschte Auskunft.

Nach diesen Voraufschickungen treten wir in die Einzelbesprechung der Abbildungen ein.

---

2. Zur Einführung.

Die bei dieser Färbung zusammengestellten Blutzellreihen stammen durchweg von Fällen relativer oder absoluter Mononucleosen und Lymphocytosen. Da die Methylgrünpyroninfärbung gerade hauptsächlich hinsichtlich der lymphoiden mononucleären Zellgebilde interessante Aufschlüsse gibt, sind besonders diese Zellen in größerer Zahl zum Vergleich zusammengestellt und durchweg bei derselben Vergrößerung gezeichnet.

Es handelt sich vor allem um den Satz, daß und ob mit zunehmender Alterung die Lymphocyten zu breitrandigen schwächer basophilen leukocytoiden Formen werden, bzw. daß umgekehrt die lymphoiden schwach basophilen mononucleären Zellen durch einfache Alterung, Plasmawachstum und Abnahme der Basophilie der Spongioplasmen (der durch das Spongioplasma bedingten Basophilie) aus schmalleibigen stark basophilen Zellen hervorgehen. Daß allerdings Promyelocyten bei dieser Färbung von Großlymphocyten bzw. Splenocyten nicht überall gut und sicher dissoziiert werden kann, ist schon gesagt.

Weiter handelt es sich um die neuere Frage des kontinuierlichen Übergangs Großer in kleine Lymphocyten, bzw. über die Artgleichheit und Einheit großer und kleiner Lymphocyten. Auch hier ist zu sagen, daß eine Färbung mit schlechter Kernstrukturdarstellung, wie es bei unserer Färbung mit Verwendung des Anilinfarbstoffes Methylgrün der Fall ist, bei der Entscheidung dieser wichtigen Frage keine maßgebende Rolle spielen darf. Diese Färbung täuscht allerdings völlige Artgleichheit vor und spricht im Sinne der Ansicht von Maximow, Weidenreich und Schridde. Unsre Hämatoxylinfärbungen auf Tafel IX dürften aber eher dagegen sprechen, womit indes noch nicht gesagt sein soll, daß die monistische Ansicht in diesem Punkt auch definitiv Unrecht hat, und daß unsre Hämatoxylinfärbungen in dieser Frage den alleinigen Ausschlag geben. Nämlich auch jene Hämatoxylinfärbungen sind in gewisser andrer Hinsicht unvollkommen und lassen, infolge der unvollkommenen Cytoplasmafärbung, nicht absolut sicher erkennen, ob im Gegensatz zu den kleinen (lymphatischen) sicheren Lymphocyten jene großen Zellen auch sicher durchweg (was wir behaupteten) die lymphoblastischen Vortufen jener kleinen Lymphocyten, oder ob es nicht ganz heterogene myeloide Myeloblasten sind, was die Gegner annehmen könnten. Auch diese Frage kann also erst definitiv mit Hilfe panoptisch vollkommenerer Färbungen (Giemsa) gelöst werden.

Drittens steht zur Diskussion die Frage nach der morphologischen Gleichheit oder Verschiedenheit der lymphadenoiden und myeloiden Lymphocyten, speziell der großen Lymphoblasten und Myeloblasten. Hier kann schon mit vorliegender Färbung eine Entscheidung getroffen werden, welche indes zu ungunsten der dualistischen Ansicht von Nägeli-Schridde ausfällt. Die größere oder kleinere Nucleolenzahl sowie der vorhandene oder fehlende semilunäre perinucleäre Hof sind kein durchgreifendes Artmerkmal. Die angeblich lymphocytären Charakteristika finden sich auch bei Myeloblasten und vica versa.

Zur technischen Ausführung der Tafeln ist zu sagen, daß die betreffende Firma nicht ganz die Intention des Originals erfaßt hat.

Das Spongioplasma ist vielfach zu gleichmäßig schemahaft, teils zu körnig (Prot. 25, Fig. 14, 15), teils zu gestrichelt (Prot. 29, Fig. 3) dargestellt.

Die Farbe der Zelleiber Prot. 25, Fig. 1—7 ist zu bräunlich, muß mehr mattrot sein wie Prot. 24, Fig. 1—3. Prot. 28, Fig. 21—23 ist eine Spur zu grau; Prot. 27, Fig. 19—25 eine Spur zu gelb, muß mehr graubräunlich sein.

Die Mastzellkörnung Prot. 26, Fig. 31, Prot. 25, Fig. 30—34 müßte ausgesprochener metachromatisch, noch einen Stich mehr orange- bis ziegel- oder kupferrot sein.

Daß die Kernfarbe in Prot. 26, 27 in toto rötlich blau (amblychromatisch) bis violett (bei den trachychromatischen Formen), in Prot. 24, 25

bläulich lila bis violett erscheint, dagegen in Prot. 28, 29 grünlich blau bis bläulich grün, hat weniger seine Ursache in Besonderheiten des Blutes, als in individuellen Variationen des Färbungsaktes und des jeweilig angewendeten Farbgemisches.

Prototyp 24—29.

Wir beginnen mit der Betrachtung der polynucleären Granulocyten.

1. Über die neutrophilen Zellen ist Besonderes nicht zu sagen. Prot. 25, Fig. 36, Prot. 26, Fig. 35, 36, Prot. 29, Fig. 35, 36 zeigen das nämliche homogene Grau der oxyphilen Zelleiber. Da hier eine saure dem Farbgemisch beigemengte Komponente fehlt, konnte die neutrophile Körnung nicht zur Darstellung gelangen; die oxyphile homogene Grundsubstanz ist teils ungefärbt, teils hat sie eine Spur des basischen Pyronin aufgenommen[1]).

(Umgekehrt färbten sich die basophilen Zelleiber der lymphoiden Zellen bei Triazid, Prot. 23, Fig. 1—13 ganz mattrosa mit S Fuchsin, indem sie eine Spur des sauren Farbstoffes aufnahmen.)

Im übrigen treten ihre trachychromatischen Kernfiguren in toto kräftiger hervor als die Bläschenkerne der Mononucleären, obzwar sie Einzelstrukturen trotzdem nicht erkennen lassen. Sie erscheinen ferner nicht so bläschenhaft wie die entsprechenden polymorphen und segmentierten Kerne des Triazidbildes Prot. 23, Fig. 14—21.

In Prot. 27 ist mit saurer Farbe (Orange) vorgefärbt. Entsprechend erscheinen die Zelleiber der Polynucleären (Fig. 26—28) gelblich und leicht chagriniert. Bei der triaziden Verbindung aus Methylgrün + Pyronin + Orange (Prot. 28) sind deutliche bräunlichrote Körnchen im Leib der Zelle Fig. 24 zu sehen. Die spitzige Feinheit dieser Körnchen in Verbindung mit der Kernfigur, die nicht die Charakteristika des eosinophilen Kerns[2]) zeigt, spricht gegen die eosinophile Natur dieser Zelle und für ihre Neutrophilie. Denn daß auch die eosinophilen Zellen u. U. den

1) Bei Malachitgrün + Pyronin oder Chromgrün + Akridinrot nimmt sie eine mattgrüne Farbe an.

2) Über die Kernfigurationen der sog. polynucleären Leukocyten ist inzwischen eine umfangreiche Arbeit von F. Weidenreich, Archiv f. mikroskopische Anatomie 1908, Bd. LXXII, erschienen, die meine Feststellungen über diesen Gegenstand fast durchweg bestätigt. Damit es nun nicht für unwissende Leser und eine spätere Gelehrtengeneration den Anschein gewinnt, als ob alle diese Feststellungen daselbst ausschließlich von Weidenreich herrühren, möchte ich speziell in bezug auf die in diesem Werke bereits mehrfach traktierte eosinophilzellige Kernform anführen, daß meine diesbezüglich geäußerten Feststellungen sich bereits finden in diesem Atlas Teil I, 1905, S. 32, ferner S. 44 u. 46; vgl. ferner meine ersten Äußerungen auch über die Kerne der Mastzellen und die eosinophilen Ringkerne der Ratten Zeitschr. f. klin. Medizin, Bd. XLVII, S. 228; siehe auch Virch. Archiv, Bd. CLVII, S. 74 und Virch. Archiv, Bd. CLIX, S. 68.

neutralen Farbenton statt des rein sauren aufweisen, haben wir oben bei Triazid (Prot. 23, Fig. 22 u. 23) gezeigt.

2. Über die Kernfarbe der Eosinophilen ist dasselbe zu sagen wie über die Farbe der trachychromatischen neutrophilen Kerne. Sie erscheint in der Farbe der Kerne der neutrophilen Leukocyten (Prot. 25, Fig. 35; Prot, 26, Fig. 32—34) nur eine Spur matter.

Die betreffenden Zellen lassen sich als eosinophile rekognoszieren, trotzdem, bei dem Fehlen einer sauren Farbe, ihre Körnchen nicht gefärbt zur Darstellung gelangen konnten, einmal wegen der vielfach charakteristisch zweiteiligen Hantelfigur [1]) ihrer Kerne [(Prot. 26, Fig. 32—34), die sich typisch von der Kernfigur der Neutrophilen unterscheidet; auch ist die innere Kernstruktur abweichend. Das Kernnetz spart nicht so schmale ovalängliche oxychromatische Lücken aus, wie sie das Kernnetz der schlanken neutrophilen Kerne Prot. 26, Fig. 35, 36 zeigt, sondern größere, mehr rundlich vakuoläre Lücken (Prot. 26, Fig. 32—34; Prot. 25, Fig. 35)].

Vor allem aber sind die oxyphilen groben Granulationen färberisch negativ zur Darstellung gebracht, d. h. erscheinen als vakuoloide helle Körnchen im wabig retikulären Zelleib (Prot. 26, Fig. 32—34; Prot. 25, Fig. 35).

Ein solches intergranuläres Spongioplasma, welches bei mononucleären eosinophilen Promyelocyten mit spärlichen Körnchen naturgemäß weniger regelmäßig und distinkt ausgeprägt ist, haben wir in gleicher feinster Form bereit in Prot. 8, Fig. 28 kennen gelernt. Es ist entstanden zu deuten durch eine der Körnchenzunahme bei der Reifung der entsprechenden α-Promyelocyten parallel gehende Rarefikation des ursprünglichen basophilen Lymphoplasma dieser Promyelocyten mit Abnahme ihrer Basophilie. Es lehrt deutlich, daß die α-Granula, i. G. zu den Mastkörnern, interspongioplastisch liegen. Daß dieses Netzwerk viel feiner und regelmäßiger ist als das spongioplastische Netzwerk der Mastzellen, das vermutlich durch eine Degeneration des retikulären basophilen Spongioplasma der mononucleären lymphoiden Leukocyten und Lymphocyten entstanden ist, lehrt ein Blick der Vergleichung zwischen Prot. 26, Fig. 32—34, Prot. 25, Prot. 35 einerseits mit den Mastzellen Prot. 10, Fig. 30—32, Prot. 19, Fig. 45 andrerseits [2]).

2a. Als besonderes Kuriosum sind nun in der eosinophilen Zelle Prot. 25, Fig. 35 spärliche feine basophile Körnchen zu bemerken.

Wir haben in Prot. 19 die Zelle Fig. 45 wegen ihres Kerns, noch mehr wegen ihres blasigen Spongioplasma als Mastzelle angesprochen. Da ein basischer Farbstoff dort nicht verwendet wurde, konnten die reifen

---

1) Siehe Anm. 2 vor. S. Übrigens möge gleich hier gesagt sein, daß bei der lokalen histogenen Eosinophilie die Zweiteilung der Kerne, die hier vielfach den Kernfiguren gewisser Normoblasten bei schwer anämischer überstürzter Blutbildung entspricht, vermutlich auf eine Art degenerativer Amitose der Kerne zurückgeführt werden muß.

2) Es können also die echten Mastzellkörner der Blutmastzellen wohl nicht gut in direktem genetischen Konnex zu den α-Körnungen stehen.

Mastkörner nicht dargestellt werden. Betreffs der dort mit Indulin gefärbten spärlichen Körnchen in ihr hatten wir die Möglichkeit unreifer Mastkörner neben nicht gefärbten reifen, oder unreifer (indulinophiler) α-Körnchen neben nicht gefärbten Mastkörnern diskutiert. Ehrlich hat den Arnoldschen Befund von basophilen und eosinophilen Körnchen in Einer Zelle (eosinophil gekörnte Mastzellen, mastgekörnte Eosinophile bei myeloider Leukämie) nicht als Zwitterformen, wie Arnold, erklärt, sondern für artlich einheitliche aber individuell verschieden ausgebildete (α) Körnchen. Arnold leitete aus seinem Befund Gründe gegen die Spezifität der Eosinophilen und Mastzellen ab und behauptete, diese Zwischen- und Übergangsformen zeigten, daß die eine Zellart in die andere übergehen, ein und dieselbe Zelle verschieden sezernieren könne.

Die Zwitterzellen des leukämischen Blutes scheinen nun allerdings mehr im Sinne Arnolds zu sprechen, wenn man nicht die speziell leukämische[1]) Mastkörnung überhaupt als unechte Körnung auffassen und hier lediglich von mastkörnig mucoid degenerierten Eosinophilen bzw. von eosinophiler Differenzierung mucoid degenerierter myeloblastischer Mikrolymphocyten, lymphocytoider Mikromyeloblasten sprechen wollte, zumal ja die Mastkörnung nicht für das myeloische Gewebe charakteristisch ist wie die ε-Spezialkörnung, sondern sich allenthalben in lymphoiden Zellformen lymphocytäre wie lympholeukocytäre findet. Allerdings haben Danschakoff mit Weidenreich und Dominici auch die eosinophile Körnung als Produkt auch echter nicht nur histiogener Lymphocyten angesprochen. Daß aber granulierte Zellen des normalen Blutes schon mit ausgebildeter Körnung neben reifen Körnchen auch dunkler gefärbte unreifere im Sinne Ehrlichs besitzen können, haben wir soeben erst in Prototyp 23, Fig. 19—23 gesehen. Nur zeigen diese unreiferen Körnchen, wenigstens im normalen Blut, nie ein qualitativ anderes färberisches Verhalten als die reifen, sondern nur graduelle Differenzen der Färbbarkeit; eine weniger leuchtende mattere Färbbarkeit oder eine dunklere Nuance des nämlichen Farbentons.

Für die Ehrlichsche Ansicht, daß die basophilen gefärbten Körnchen in eosinophilen Zellen keine artlich differenten Mastkörner seien, sondern auch nur degenerierte oder jugendlich unreife, jedenfalls noch nicht absolut oxyphile, sondern noch amphophil(cyanophil)-oxyphile α-Körnchen, dafür spricht vielleicht der Umstand, daß sie hier oft

---

1) Ebenso wie die einkernigen und polymorphkernigen myeloleukämischen Mastzellen des Menschenblutes verhalten sich die Mastzellen des normalen Kaninchenblutes. Dagegen machen die polynucleären Mastzellen des Meerschweinchenblutes ebenso wie die sog. histiogenen Mastzellen den Eindruck einer spezifischen Granulocytenart. Im Gegensatz zu den Lymphocyten (wo das mir gegenüber perhorresziert wurde) werden also hier ganz allgemeine histiogene und hämatoorganogene Mastzellen unterschieden, so daß färberisch dieselbe Körnchenart, derselbe tinktorielle Artcharakter, verschiedenartigen Zellarten zukommen kann.

nicht metachromatisch sind (Joachim), sondern sich verhalten ebenso wie die unreifen Eosinophilen des Meerschweinchenknochenmarks, die basophil sind, ohne metachromatisch zu sein; doch könnte es sich hier bei Leukämie trotzdem wieder um Degeneration ursprünglich metachromatischer Mastkörner handeln. Andrerseits sind nach Meirowsky und Sabrazès auch die unreifen Mastkörner ametachromatisch (Promastzellen). Und schließlich sind öfters wohl auch die mit eosinophilen Körnern zusammen vorkommenden basophilen Körner bei Myeloleukämie metachromatisch. Jedenfalls ist festzuhalten, daß die unreifen α-Körnchen im normalen Blute gewöhnlich nicht qualitativ different gegenüber den reifen, d. h. basophil (wie bei Leukämie) erscheinen, sondern nur etwas cyanophiler (indulinophiler), wenigstens wenn mit zwei verschiedenen nuancierten sauren Farben gefärbt wird (Prot. 19, Fig. 41—44).

Dieser Befund und Umstand spricht auch dagegen, in Fig. 45, Prot. 19 etwa keine Mastzelle, sondern etwa nur eine unreife Eosinophile mit indulinophilen Granulis sehen zu wollen. Denn die Granula sind sehr spärlich, finden sich auch in Lymphocyten Fig. 29 (Prot. 19), finden sich ferner allein ohne Begleitung von reifen oxyphilen, während doch in den ausgeprägten Eosinophilen Fig. 41—44 neben reifen oxyphilen Körnchen stets unreife vorhanden sind, die nicht indulinophil sind, sondern nur von cyanophiler Nuance.

Jedenfalls müßte man mindestens vorerst einmal unterscheiden zwischen nicht ganz ausgereiften eosinophilen Körnchen des normalen Blutes, welche nicht die rein basische Komponente, sondern den sauren Farbstoff nur in dunklerer Neutralfarbe aufnehmen, welche also nicht absolut oxyphil, sondern nur ampho-oxyphil, dabei aber doch mehr oder weniger erythrophil sind —, und zweitens zwischen total unreifen eosinophilen Zellen des Knochenmarks und des myelämischen Blutes, welche ampho-basophil von qualitativ abgearteter Cyanophilie sind.

Daß schwach erhitzte eosinophile Körnchen bei Anwendung neutraler Gemische grobkörnig neutrophil erscheinen, zeigte Prot. 23, Fig. 22 u. 23.

Trotzdem wäre es möglich, daß auch unreife (oder selbst zu schwach erhitzte) eosinophile Körnchen des Normalblutes u. U. rein mit basischen Farbstoffen tingibel sind, und daß dieses in den betreffenden Zellen Prot. 19 nur nicht zum Ausdruck kam, weil hier zufällig entsprechende basische Farbstoffe nicht angewandt wurden. Auch in unserem Falle Prot. 25, Fig. 35, wo es sich nicht um myelämisches Blut, sondern um normale Blutzellen handelt, wo aber ebenfalls tatsächlich die färberische Reaktion der der unreifen α-Körnung des myelämischen oder Meerschweinchenknochenmarks entspricht, würde diese Farbreaktion anders, nämlich sehr einfach dadurch zu erklären sein, daß eine saure Farbkomponente, durch welche der neutrale Farbenton der unreifen Eosinophilen des Normalblutes zu erzielen gewesen wäre, nicht zur Verwendung gelangt war.

Trotzdem ist diese Erklärung und Annahme, daß es sich nämlich um nur aus besonderen Gründen rein basophil erscheinende unreife α-Körnchen handelt, immerhin etwas gewagt, besonders in Rücksicht auf die Tatsache, daß gerade das betreffende Blut Prot. 25 so besonders reich an Mastzellen und mastkörniger Degeneration lymphoider Zellen gewesen ist (Fig. 30, 31, 33). Es könnte sich also immerhin doch eher um echte eventuell unreife Mastkörnchen in einer eosinophilen Zelle als um unreife oxyphile Körnchen gehandelt haben.

Zu entscheiden ist diese Frage nur mittels einer triaziden Kombination eines metachromatischen basischen Farbstoffes mit sauren Farbstoffen (Amethyst — S Fuchsin-Orange; Pyronin + Methylgrün-Orange, Toluidinblau-Eosin; Thionin-Eosin; Giemsa).

Jedenfalls war die Zelle Fig. 45, Prot. 19 keine unreife Eosinophile (Indulinophile). Denn es wäre nicht zu erklären, warum sie nur so spärlich gekörnt und frei von reifen eosinophilen Körnchen ist, da doch auch rote und gelbe saure Farbstoffe zur Verfügung standen; sondern sie war wohl fraglos ihrem ganzen lymphocytoidem Habitus nach eine Mastzelle mit unreifen Mastkörnchen, oder eine Zwitterzelle mit unreifen eosinophilen Körnchen neben reiferen aber infolge der angewandten keine Farbbasen verwendenden Färbung zufällig ungefärbt gebliebenen Mastkörnchen. Da nämlich nach Weidenreich, Dominici, Danschakow auch die eosinophilen Körnchen in (leukoblastischen) Lymphocyten unterstehen, auch die Eosinophilen aus gewissen indifferenten (großen) Lymphocyten (des Knochenmarks hervorgehen sollen, die Mastkörnung aber eine Art mucoider Degeneration des Lymphoplasmalecithids zu sein scheint, würde es sich dann nicht (mit Arnold) um zweierlei spezifische Körnung in Einer Zelle, sondern (im Sinne Ehrlichs) nur um eosinophile Differenzierung zufällig mucoid degenerierter Lymphoidzellen handeln.

Entsprechend könnte umgekehrt unsre hier vorliegende Zelle Prot. 25, Fig. 35 eine reife eosinophile Zelle sein, deren zahlreiche reife α-Körnchen infolge des Mangels an saurem Farbstoff ungefärbt geblieben, deren spärliche unreife (indulinophile, amphophil basophile) α-Körnchen indes allein und zwar basisch gefärbt sind[1]).

Während also in Prot. 19, Fig. 45 die reifen Mastkörnchen ungefärbt, die unreifen mit saurem Farbstoff (Indulin) gefärbt erscheinen, würden umgekehrt hier die reifen eosinophilen Körnchen ungefärbt, die unreifen aber mit basischem Farbstoff zur Darstellung gebracht sein.

Diese unreifen eosinophilen Körnchen sind allerdings nun hier ebenso feinkörnig und wenig grob wie die unreifen γ-Körnchen in Prot. 19, Fig. 45, während doch reife α- und γ-Körnchen sehr grobkörnig sind.

1) Ob diese basischen Körnchen hier metachromatisch oder orthochromatisch sind, konnte bei ihrer Feinheit nicht zur sicheren Wahrnehmung und zum Ausdruck gebracht werden.

Vielleicht ist das aber ebenfalls wieder ein Hinweis dafür, daß unreife α- und γ-Körnchen nicht nur zufällig in bezug auf die gleiche färberische Reaktion, sondern überhaupt auch wirklich essentiell und substantiell identisch sind, mit a. W. daß reife α- und γ-Körnchen eine gemeinsame amphophile (basophil-indulinophile) Vorstufe besitzen[1]), bzw. daß wenigstens färberisch diese zwei unreifen Vorstufen nicht zu differenzieren sind. Diese Ansicht ist sicherlich viel wahrscheinlicher als jene andere von Grawitz und Schleip, die wegen des Vorkommens der leukämischen Zwitterzellen schlechthin die Mastzellen in die eosinophilen übergehen, die α-Körnchen sich aus γ-Körnchen entwickeln läßt. Immerhin ist die Form und Struktur des Kerns, der doch zur Produktion der Granula führt, mit beiträgt und in zur bestimmten Granulaproduktion prädestinierten Zellen bestimmte Eigenschaften besitzen muß, in ausgesprochen eosinophil und basophil gekörnten Zellen in seiner äußeren Polymorphose und in seiner inneren Strukturanordnung grundverschieden.

Wir werden das gleich jetzt wieder bei der Betrachtung der polynucleären Mastzellen des Näheren erfahren.

In der vorliegenden Zelle ist es wohl eher ein eosinophiler Kern, sicherlich kein Mastzellkern.

Zu erwähnen ist schließlich, daß das intergranuläre Spongioplasma der Eosinophilen in Prot. 25, Fig. 35, Prot. 26, Fig. 32—34 zwar wohl mit der basischen Farbe, aber nicht in kräftiger roter Nuance wie das Spongioplasma der lymphoiden Zellen, sondern nur matt rosagrau zur Darstellung gelangt ist.

Dagegen ist das Wabenwerk der Mastzelle Prot. 26, Fig. 31, Prot. 25, Fig. 31 gerade noch deutlich sichtbar in der angewandten basischen roten Farbe zum Ausdruck gebracht.

3. Mastzellen, bzw. mastgekörnte Leukocyten sind dargestellt in Prot. 25, Fig. 30—34 und Prot. 26, Fig. 31.

Was die Körnchen dieser Zellen anbetrifft, so sind sie nicht mit Methylgrün, sondern der anderen basischen Komponente des Gemisches, mit Pyronin, und zwar orangerot, d. h. in metachromatischer Abweichung des roten Farbentons, zur Darstellung gebracht. Weiter sind diese Körnchen von verschiedener Größe, fein (Fig. 31, Prot. 26) und plump (Fig. 34, Prot. 25), ja sogar in derselben Zelle von ungleicher Größe (Fig. 32, 33, Prot. 25). In einzelnen Zellen sind sie zahlreich im Zelleib und erscheinen dann gleichmäßiger (Fig. 34, Prot. 25); in anderen sind sie sehr spärlich im Zelleib verteilt, so daß dieser multipel partiell gekörnt erscheint.

---

1) Auch die embryologischen Arbeiten von Maximow und Dantschakow bringen für diese von uns schon früher aus anderen Überlegungen heraus geäußerte Ansicht wertvolle Unterstützung.

Die früher Prot. 10 geschilderte charakteristische Kernfigur der Mastzellen tritt bei dieser Färbung nicht so deutlich in die Erscheinung, doch gibt Prot. 25, Fig. 33—34 ein ungefähres Bild der scharf in drei bis vier Segmente blattförmig eingekerbten Kerne. Durch diese scharfen Einkerbungen unterscheiden sich die Kerne von den typischerweise hantelförmig in zwei Segmente durch eine Brücke auseinandergezogenen Kernen der Eosinophilen (Prot. 26, Fig. 32—34, Prot. 25, Prot. 35). Die Art der Kernkerbungen bei den Mastzellen erinnert vielmehr an die scharfen Buchtungen der Kerne degenerierender (Riederscher) Lymphocyten bei akuten makrocytären Leukämien [Prot. 12, Fig. 16, 17, 50; Prot. 14, Fig. 17] und sog. Leukosarkomatosen (Rieder, Atlas, Taf. VII, Fig. 26) und spricht somit ebenfalls etwas einmal für den degenerativen Charakter der Mastzellbildung, andrerseits für ihre Verwandtschaft mit lymphocytären Zellformen.

Einzelne nur einseitig tief angebuchtete Mastzellkerne erinnern auch im Habitus an die Kerne großer lymphoider Leukocyten, so Prot. 25, Fig. 30 u. 31. Man kann diese Zellen beinahe für mastgekörnte, mastkörnig umgewandelte Lympholeukocyten erklären, während weiter die kleine einkernige Zelle Fig. 35 mit ihrem schmalem Cytoplasma als mastgekörnter Lymphocyt imponiert, obwohl der Kern nicht mehr streng rundlich ist.

Für die Entstehung der Mastzellen aus einer lymphoidzelligen basophilen Vorstufe spricht vielleicht Prot. 25, Fig. 27, eine Zelle, deren Kern sich schon ganz so vielfach pluripolar zerklüftet verhält wie der der mastgekörnten Zellen Fig. 32 und 35, nur daß sie noch keine deutlichen Mastkörner statt dessen aber nur das ungekörnte basophile Ektoplasma der Lymphocytoidzellen enthält[1]).

Abgesehen von der pluripolaren Kernbuchtung verhält sich genannte Zelle in der starken Basophilie ihres schmalen den Kern umgebenden Zelleibes ganz wie ein Lymphocyt aus den Reihen über ihr, etwa Fig. 19 oder 14. Dasselbe Spongioplasma wie bei den Lymphocyten findet sich hier. Aber auch bei den ausgesprochenen Mastzellen machen die schmalrandigen großkernigen Formen ganz den Eindruck wie zufällig mastgekörnte lymphoide Elemente; speziell die buchtkernigen von ihnen erscheinen als mastgekörnte große Übergangsformen (Prot. 25, Fig. 30, 31), die kleinen plumpkernigen wie kleine Lymphocyten (Prot. 25, Fig. 33).

Allerdings gibt es ja auch bei den andersgekörnten Zellarten große mononucleäre Elemente, die infolge ihres schmalen Protoplasma wie ge-

1) Es kommt aber auch, besonders bei Myeloleukämie, im Kaninchenblut (Pröscher-Pappenheim, Fol. haematol., Bd. VII, Taf. 9) und im stromatischen Bindegewebe das umgekehrte Verhältnis vor, völlig lymphocytiforme rundkernige Gebilde mit einer basophilen, bald unreifen nicht metachromatischen (Meirowksy, Sabrazès) bald auch ausgesprochenen mastkörnigen Granulation (z. B. Krompechers Plasmamastzellen) im mehr weniger schmalen Zelleib.

körnte große Lymphocyten anmuten, makrolymphocytoiden Habitus haben; es sind das die unreifen großen Promyelocyten, welche eine Entstehung der Granulocyten aus großen myeloblastischen Lymphoidzellen dokumentieren. Auch hier gibt es gelegentlich mehr breitleibige leukocytoide, sowie kleine lymphocytoide Promyelocyten. Hier sind indessen die unreifen sehr feinen oder matt gefärbten Körnchen, selbst bei spärlicher Anzahl gleichmäßig diffus in das überall vorhandene und dabei meist schon schwächer basophil gewordene Lymphospongioplasma eingelagert. Bei den Mastzellen indes scheint das Spongioplasma der Mutterzellen selbst, in dem Maße wie es rarefiziert wird, sich zu Mastkörnchen umzuwandeln. Dort tritt ein mehr und mehr oxyphil werdendes Plasma auf, hier nicht. Vielmehr bleibt hier der Zelleib bei seiner Umwandlung zu stark basophilen Körnchen in toto stark basophil wie ein Lymphocytenleib. Außerdem entwickeln sich die Neutrophilen und Eosinophilen des Knochenmarks beim Menschen nur oder hauptsächlich aus Großlymphocyten. Im Bindegewebe, bei lokaler Eosinophilie (Dominici, Weidenreich) können auch kleine histiogene Lymphocyten eosinophil werden. Bei den menschlichen Mastzellen scheint aber eine Entstehung aus unreifen Großen Myeloleukoblasten zu den Seltenheiten zu gehören; vielmehr dürfte hier die Entstehung aus „reifen" Lympholeukocyten (Splenocyten) und kleinen also echten und typischen Lymphocyten der gewöhnliche physiologische Modus sein.

Gerade bei den Mastzellen scheinen besonders die breitleibigen Formen mit spärlicher Körnung dafür zu sprechen, daß hier die Breitleibigkeit nicht ein bloßer weiterer Entwicklungszustand der schon vorgekörnten Zelle ist, daß also die Mastzellen i. G. zu andern Granulocyten nicht nur aus indifferenten schmalleibigen Großlymphocyten (Stammzellen) entstehen und dann erst sekundär zu breiterleibigen leukocytoiden und mikrolymphocytoiden Formen sich entwickeln, sondern daß sie, wenigstens bei Mensch und Kaninchen in der Norm und bei Leukämie, auch und zwar hauptsächlich aus reifen lymphoiden Typen des normalen Blutes, aus kleinen Lymphocyten, ferner aber auch aus großen mononucleären breitleibigen Leukocyten entstehen, und nur gelegentlich bei besonderen Umständen aus der indifferenten gemeinsamen lymphoiden Stammzelle (Mastmyelocyten, mastkörnige lymphoide Markzellen[1]) [R. Blumenthal]). Dieses spricht ebenfalls gegen die echte plastische Körnchennatur der Mastkörnung, und mehr im Sinne einer Art regressiven Metamorphose von Lymphocyten und Splenocyten, als im Sinne einer progressiven Differenzierung von indifferenten Lymphoidzellen. Es dürfte die Umbildung und Metamorphose der Lymphoidzellen zu Mastzellen ein der Plasmazellbildung (Reizungszellbildung) funktionell natürlich verschie-

1) Diese Zellen im leukämischen Knochenmark und im Knochenmark des Meerschweinchen.

dener aber im Wesen und Bedeutung ziemlich verwandter Vorgang sein. Auch die breitleibigen Plasmazellen sind nicht durchweg durch Alterungsplasmazunahme schmalleibiger Zellen entstanden, sondern auch dadurch, daß umgekehrt breitrandige ältere Zellen der Plasmazellumwandlung anheimfielen. Bei der Plasmazellbildung Spongioplasmainduration, bei der Mastzellbildung Spongioplasmaverschleimung. Man darf demnach also Beobachtungen, die man an Mastzellen gemacht hat, nicht für die allgemeine Granulalehre der Leukocyten und die Bedeutung der Granulation verwerten. Allerdings verliert auch solch eine Zelle, ist sie einmal mucoid degeneriert, ganz wie die indifferente Lymphoidzelle bei der Umwandlung zur spezifischen Körnchenzelle ihre spezifische Kernformation und erlangt einen für alle Arten Blutmastzellen verschiedenster Herkunft charakteristischen polynucleären Kernhabitus. Vielleicht spricht der Vergleich der Fig. 34 einerseits, 30—33 andrerseits (Prot. 25) für die verschiedene Genese und Artverschiedenheit der Blutmastzellen. Als echter vollwertiger Granulocyt könnte wenigstens höchstens die reich gekörnte und relativ breitleibige Zelle Fig. 34 gelten. Schon das Vorkommen so verschiedener Größen wie Fig. 33 und 34 einerseits und 30—32 andrerseits in demselben Blut, was mit dem Verhalten bei sonstigen Granulocyten nicht harmoniert, spricht für die Verschiedenartigkeit und Polygenese der Mastzelltypen.

So zeigen Eosinophile und Neutrophile ein und desselben Blutes stets annähernd, wie wir gesehen haben (Prot. 26, Fig. 32—36), eine ungefähr gleiche Größe[1]); bei den Mastzellen schon des gewöhnlichen Blutes indes kann man oft mindestens zwei extrem verschiedene Größen unterscheiden. Die eine liegt in der Breite der kleinen Lymphocyten, die andere in der der mononucleären Leukocyten und Übergangszellen.

In dieser Beziehung erinnert die Fig. 35, Prot. 25 völlig an einen kleinen Lymphocyten etwa wie Fig. 17 oder 29, und die größeren Zellen Fig. 30, 31 an die Übergangszellen Fig. 3 und 7.

Ganz ähnlich wie ja auch diese beiden verschiedenen mononucleären lymphoiden Elemente, die großen lymphoiden Splenocyten sowohl wie die kleinen Lymphocyten, Azurgranulation besitzen (wie später zu zeigen sein wird), so scheinen auch beide in gleicher Weise derselben Art regressiver mucinoider Metamorphose anheimfallen zu können, wobei der Kern degenerative Mastzellbuchtungen erhält.

Im Gegensatz zu diesen polynucleären Blutmastzellen (mastgekörnten Lymphocyten und lymphoiden Leukocyten) erscheinen die histiotypen Wandermastzellen des Gewebes alle einkernig, oft rundkernig, entweder

1) Allerdings können in bestimmten Fällen abnorm große oder kleine Neutrophilen auftreten, je nachdem schon die Myelocytenmutterzellen hier zur Kernpolymorphose vorgeschritten sind, oder eine Nucleation zur Zwergzellgeneration statt hatte.

breitleibig wie leukocytoide Wanderzellen und Klasmatocyten, oder schmalleibig mit kleinem runden Kern wie Lymphocyten. Nur auf der Wanderung nimmt der Kern Schlängelung, aber keine eigentliche Einkerbung an.

Ob dagegen hier das Protoplasma schmal wie bei Lymphocyten oder voluminös wie bei großen leukocytoiden Zellen ist, es erscheint stets vollgepfropft mit einer gleichmäßig verteilten nicht allzugroben Körnung.

Nur bei den unreifen histiotypen Promastzellen mit orthochromatischer basophiler Körnung (Meirowsky, Sabrazès) ist diese spärlicher und unregelmäßiger im Zelleib verteilt.

Jedenfalls entstehen wohl auch die Wandermastzellen des histioiden Typus aus reiferen kleinen Lymphocyten und großen lymphoiden Leukocyten durch eine Art trophischer Degeneration; nur ist i. G. zu den myelogenen Blutmastzellen der hämatopoetischen Parenchyme hier die Körnung stets reichlich (wie bei echt gekörnten Eosinophilen), ferner gleichmäßig verteilt, nicht plump, sondern relativ fein, und der Kern behält den ursprünglichen Charakter der Lymphocyten und mononucleären Leukocyten bei. Es ist nicht ausgeschlossen, daß bei den Blutmastzellen erst der Einfluß des Blutserums und seiner Beimengungen die Polymorphose auslöst.

Möglicherweise verdanken die histiogenen und hämatischen Mastzellen, trotz der beiderseitigen Entstehung aus denselben lymphoiden Vorstufen, ihre Entstehung verschiedenen Einwirkungen und Prozessen. Wie verschiedenartige Zellen (Lymphocyten, Lympholeukocyten) derselben körnigen Degeneration anheimfallen können, so kann es sich bei hämatischen und histiogenen Mastzellen zwar um die gleichen veränderten Lymphocyten und Lympholeukocyten, indessen um eine in beiden Fällen (weniger artlich als durch gewisse Modifikationen) verschiedene körnige Veränderung handeln, die bei unsern für diese feinen Differenzenzu groben Reagentien nur zufällig genau die gleiche Färbereaktion geben.

Auch der Umstand, daß es Plasmamastzellen (Krompecher), mastgekörnte Plasmazellen gibt mit Radkern, wie ihn die lymphocytoiden Plasmazellen besitzen, spricht für die nahen Beziehungen zwischen Mastzellen und lymphoiden Gebilden. Der zur Plasmazelle degenerierte kleine Lymphocyt ist noch fähig zur weiteren (degenerativen) Mastkörnchenproduktion, oder umgekehrt[1]) der mastgekörnte Lymphocyt zu Plasmazellbildung. Auch ist es auffallend, daß in dem Bindegewebe Mastzellen so häufig, im normalen Blut und hämatopoetischen Organen indes relativ spärlich sind. Es scheint, als ob nur bei gewissen Einwirkungen auf das Trophoplasma der lymphoiden Zellen der hämatopoetischen Organe (myeloide Leukämie), daselbst Mastzellen in erhöhtem Maße produziert werden. Mastkörnige Umwandlung der großen Lymphoidzellen ist bisher noch nicht hinreichend sicher nachgewiesen worden (große Mastmyelo-

1) Im Blut sind mastgekörnte Reizungszellen bis jetzt vermißt worden.

cyten). Was R. Blumenthal als Myeloblasten (lymphoide Myelocyten) mit metachromatischer Körnelung beschreibt, dürften vielleicht nur Lymphoidzellen oder Splenocyten mit bloßer Azurkörnung gewesen sein.

Jedenfalls geht konstitutionelle lokale Mastzellvermehrung in der Haut bei Hautkrankheiten (Urticaria pigmentosa) nicht stets mit Mastzellleukocytose des Blutes einher. Die Gewebsmastzellen wandern nicht ins Blut ein, und die Noxe die auch schon physiologisch so zahlreich im Gewebe die lymphocytoiden Wanderzellen zu Mastzellen macht, scheint nur lokal dort, fast nie unter den gewöhnlichen und den pathologischen Verhältnissen im Blut und den blutbildenden Geweben zu wirken. Auch bei der entzündlichen Anhäufung von Mastzellen in der Umgebung z. B. von malignen Tumoren, handelt es sich nicht um emigrierte Blutmastzellen, sondern um bloße lokale Anlockung präformierter histiogener Mastzellen, die allerdings sich auch aus emigrierten Blutlymphocyten unter der Einwirkung der im Bindegewebe herrschenden besonderen Einflüsse bilden können.

Entsprechend sind die Mastzellen im Blaseninhalt der Miliaria histiogene, nicht emigrierte hämatogene Mastzellen.

Bei den Beziehungen, die wir zwischen Mastzellen und mononucleären lymphoiden Gebilden annehmen, liegt es nahe, daran zu denken, daß das früher geschilderte hämatoxylinophil-basophile Spongioplasma der Mastzellen, welches der Träger der basophil mucinoiden Körnung (Prot. 19, Fig. 45, Prot. 21, Fig. 49, 50) ist, identisch ist mit dem basophilen Spongioplasma der lymphoiden Elemente, bzw. aus ihm sich gebildet hat.

Jedenfalls scheint die γ-Körnung selbst nicht eine echte paraplasmatische granuläre Einlagerung zu sein, sondern eine bloße chemische Umwandlung und Verklumpung des spongioplastischen, also funktionell inaktiven Lymphoplasma selbst.

Bei Färbungen, die eines basoplastische Substanz färbenden basischen Farbstoffes entbehren und als Kernfarbe nur Hämatoxylin oder Methylgrün enthalten, wird die Mastkörnung entsprechend nicht gefärbt, bleibt ungefärbt. Nur hier und da erscheint das spongioplastische Wabenwerk schwach angedeutet (Prot. 18 und 19). Daß hier die interretikulären Vakuolen nicht den ausgesparten „negativ gefärbten“ groben Mastkörnern entsprechen können, wie Manche immer noch fälschlich glauben, haben wir an früherer Stelle schon ausführlich bewiesen durch Übergangsbilder, die die Körnchen deutlich als auf den Netzfäden sitzend gezeigt haben [1]).

Allerdings ist das basophile Gerüstwerk der Mastzellenleiber bei den hier vorliegenden Bildern und Reproduktionen mit Methylgrün + Pyronin nicht in der bestmöglichen Weise scharf zum Ausdruck gekommen. Wir werden aber auf diese Frage bei den Methylenblauabbildungen zurückzukommen haben.

1) Inzwischen auch bestätigt von Guillermond et Mawas.

Fassen wir die hier in Betracht kommenden Gesichtspunkte noch einmal kurz zusammen, so ist folgendes im Auge zu behalten:

1. Unreife α-Körnchen des normalen Blutes zeigen sich bei Anwendung neutraler Farbstoffe in dunkler Nuance des sauren Farbstoffes, allenfalls in der Neutralfarbe; kaum je in der reinen basischen Komponente.
2. Unreife Mastkörner sind nach MEIROWSKY, SABRAZÈS und JOACHIM basophil, aber ametachromatisch.
3. Unreife eosinophile ferner amphophile Spezialkörner des normalen Meerschweinchenblutes und Meerschweinchenknochenmarks erscheinen bei Anwendung des dreifach sauren Glyzeringemisches indulinophil (also oxycyanophil), bei Anwendung neutraler nicht Methylgrün als Base haltiger Gemische in der basischen Farbe gefärbt, also auch basophil, i. e. amphophil (amphobasophil).
4. Im myelämischen Menschenblut finden sich Zellen, die grobe basophile Körnchen neben eosinophilen führen.

   Es ist die Frage, wie diese zu deuten sind:

   a) Handelt es sich um unreife Eosinophile, die bei der Besonderheit der Krankheit viel unreifer, weiter in der Reife zurück, direkt basophil erscheinen, gegenüber den schon weiter gereiften unreifen Eosinophilen des Normalblutes?

   b) Oder handelt es sich um echte, wenn auch unreife, d. h. nicht soweit wie im Normalblut gereifte Mastkörnchen?

   c) Wenn letzteres der Fall ist, welche generellen Schlüsse sind daraus zu ziehen?

      α) Stehen die beiden qualitativ verschiedenen Körnungen, als beiderseits echte Körnungen, miteinander in genetischem Konnex (was ARNOLD meint), so zwar, daß die eosinophilen aus den Mastkörnchen entstehen, die Mastkörnchen schlechthin die unreife Vorstufe der Eosinophilen bilden (wie GRAWITZ-SCHLEIP wollen?).

      β) Sollte dieses der Fall sein, könnte da nicht im Sinne EHRLICHS zur Rettung seiner Lehre von der Spezifität der Körnungen als Ausweg der Einwand gemacht werden, daß die Mastkörnung, wenigstens die des leukämischen Blutes[1]), keine echte biophore oder biogene Körnung bzw. kein funktionierendes oder spezifisch funktionelles Sekretionsprodukt[2]) sei, sondern nur ein temporäres eventuell pathologisches Degenerations-Stoffwechselprodukt (Reservestoff) der Zelle?

      Hierfür könnte ins Feld geführt werden, daß wohl die Mastkörnung, nie aber die eosinophile Körnung abgeworfen wird. Auch die Plasmamastaellen müssen ja ähnlich gedeutet werden.

      γ) In dem Falle würde dann zwar nicht im Sinne von GRAWITZ, SCHLEIP, LENHARTZ, H. F. MÜLLER die fertige reife Mastkörnung direkt in Oxyphilie übergehen, sondern nur eine noch unfertige unspezifizirte basophil-ametachromatische Körnung. D. h. es würden reife α-Körnchen und reife Mastkörnchen dieselbe gemeinsame unfertige Vorstufe haben.

      δ) Hiergegen spricht aber doch wieder der Umstand, daß die α-Körnchen interspongioplastische Einlagerungen, die γ-Körnchen spongioplastische Umwandlungsprodukte sein dürften; erstere biophore Plasmosome und Biogene, oder Bioblasten, letztere quasi degenerative Exkrete; erstere Träger

---

1) Für histiogene Mastzellen und den Mastzellen des Meerschweinchenblutes dürfte dieser Einwand nicht gelten.

2) Als uneigentliche bloße Stoffwechselexkrete darstellende Körnung gilt auch die in den artlich verschiedensten basiplasmatischen Zellen (Leukocyten, Lymphocyten, Epithelien) auftretende Azurkörnung.

lebenswichtiger Funktionen, letztere Folgen solcher. Es kann nicht eine echte Sekretkörnung aus totem Reservestoff entstehen.

ε) Außerdem leiten wir die myelogenen α-Blutleukocyten aus einer lymphocytoiden unreifen Lymphoidzelle vom myeloblastischen Großlymphocyt durch progressive Differenzierung ab, haben aber gute Gründe für die Annahme, daß die Mastkörnung als ganz andersartiges Stoffwechselprodukt aus reifen Lympholeukocyten und Lymphocyten durch Degeneration des Spongioplasma entsteht.

ζ) Aus kleinen Lymphocyten entstehen nun aber nach Dominici und Maximow auch die histiogenen Eosinophilen, aus welchen Forschungen sich doch wieder (falls man nicht funktionelle Verschiedenheit histiogener und lymphadenoider Lymphocyten, histiogener und myeloider Eosinophiler[1]) annehmen will) eine mehr genetische Verwandtschaft der Eosinophilen und Mastzellen ergibt, deren äußerliche Ähnlichkeiten auch schon Ehrlich aufgefallen waren, obwohl beide Zellarten sicherlich verschiedenen chemotaktischen Gesetzen folgen. Denn wo Eosinophile vermehrt gebildet oder angelockt werden, vermißt man gewöhnlich Mastzellen und umgekehrt. Die elektive Anhäufung von Mastzellen (z. B. bei Urticaria pigmentosa) überhaupt spricht aber wieder gegen ihre Natur als unspezifische Zellart.

Mastzellen gibt es wie Eosinophile und lymphoide Zellen bei allen Tierarten, während Spezialzellen fehlen oder in ihrer Art variieren können.

η) Ist also ausgeschlossen, daß die eine fertige Körnung in die andere übergeht, so scheint auch unwahrscheinlich, daß die unreife Ausbildungsstufe der einen zugleich die Vorstufe der anderen ist. Es bleibt allein möglich die Annahme, daß beide Körnungen ganz verschiedenartig und heterogen sind, daß aber dieselbe indifferente lymphocytoide Mutterzelle, der (histiogene und myeloide, nicht der lymphatisch-lymphomatöse) Lymphocyt, u. U. bei gewissen Störungen der Zellbiologie beide Körnchen gleichzeitig in sich bildet, und so zur Bildung von Zwitterzellen Veranlassung gibt. Daraus folgt weder, daß die eine Zellart in die andere, noch die eine Körnung in die andere übergeht, sondern nur der Fall sub β, daß eosinophile Körnchen auch in mucoid degenerierten Mutterzellen, d. h. aus mucoid degenerierte Lymphocyten und Lymphoidzellen sich bilden können.

ϑ) Die Mastkörnung hat dann allerdings wohl gewisse spezifische Bedeutung und Wert (Türk), verdankt aber trotzdem ihre Entstehung einer gewissermaßen degenerativen Umwandlung des Spongioplasma.

Diese Ansicht hat nichts Bizarres, da doch auch bei den sonstigen spezifisch gekörnten Zellen das Spongioplasma rarefiziert und verloren geht. Hier handelt es sich nur um eine besondere zufällig körnige Art der Umwandlung ohne Bildung echter spezifisch funktionstüchtiger Körnelung.

Die Mastzellkörnung ist hier nicht der Sitz und Träger der reinen Zellfunktion, sondern nur der begleitende Ausdruck der stattgehabten funktionellen inneren Metaplasie der betreffenden Lymphoidzellen.

Von ähnlicher Bedeutung wie die eine Art durch Verklumpung des Spongioplasma entstehende Mastzellkörnung wäre wohl die basophile Punktierung der Erythrocyten entstanden zu denken durch Zusammenballung und Ausfällung des Lympho-

---

1) Histiogene Eosinophile und Mastzellen entstehen aus kleinen histiogenen Lymphocyten, hämatische Mastleukocyten aus kleinen Lymphocyten und großen Lympholeukocyten der hämatopoetischen Parenchyme, hämatoorganogene Eosinophile aber aus indifferenten myeloiden Großlymphocyten.

plasma polychromatischer lymphoider Jugendvorstufen. Besonders für die unfertige ametachromatische noch nicht in der Gewebs- oder Blutflüssigkeit zur Metachromasie „gereifte“ Mastkörnung könnte diese Analogie mit der basophilen Erythrocytenpunktierung Geltung haben.

Allerdings tritt Mastzellkörnung schon im normalen Gewebssaft und Blut, basophile Punktierung aber aus umgewandelter polychromatophiler Substanz nur im embryonalen und pathologischen Blutserum auf.

Alle diese ähnlichen und analogen Verhältnisse sind ein Ausfluß der inneren zellartlichen Verwandtschaft der Myeloidgewebszellen, die in der gemeinsamen lymphoeytoiden Stammzelle ihren Angel-, Sammel- und Brennpunkt haben. Wenn diese Stammzelle sich auch nach verschiedenen Richtungen hin differenziert, gar zu weit entfernen sich die Schicksale dieser Differenzierungsprodukte nicht voneinander. Es bleiben gewisse Analogien zwischen Eosinophilen und Erythroblasten (Hb — α-Körnung, Kernamitosen), Eosinophilen und Mastzellen, und schließlich auch Mastzellen und Erythroblasten bestehen.

Trotz alledem ist aber doch zu sagen, daß die Mastzellfrage noch weit davon entfernt ist, gelöst zu sein, ja daß wir unter allen gekörnten und ungekörnten Leukoeyten von den Mastzellen am allerwenigsten wissen.

Wir wenden uns jetzt zur Besprechung der basophilen i. e. lymphoiden Elemente, der mononucleären Großlymphocyten (Myeloblasten, Lymphoblasten), Splenocyten (Lympholeukocyten), und kleinen Lymphocyten, die das Gros der hier vorgeführten Figuren ausmachen.

Hier sei zuerst ein Blick der Vergleichung auf die entsprechenden Ergebnisse jener anderen Methylgrünfärbung geworfen, deren plasmophile ebenfalls rote Kontrastkomponente nicht, wie hier, ein basischer roter (Pyronin). sondern ein saurer roter Farbstoff (S Fuchsin) war; ich meine die Triazidfärbung in Prototyp 23.

Vergleichen wir die dortigen Figuren etwa mit unserm Prototyp 29. so finden wir hier wie dort dieselben fast strukturlosen matt grünlich blauen Bläschenkerne in den Mononucleären; eine Differenzierung zwischen Basichromatinstrukturen und interchromatischem Oxychromatin bzw. parachromatischem Basikaryoplastin (achromatischer Substanz) liegt beiderseits nicht vor. Die Kerne erscheinen diffus, oft fast homogen in der grünlichen Chromatinfarbe gefärbt.

Höchstens haben in unserm Falle die Kerne einen leisen rötlichen Lilaschein, herrührend davon, daß nicht nur Methylgrün gefärbt hat. sondern auch eine Spur des ebenfalls Kernchromatin färbenden plasmophilen basischen Pyronins sich zu dem Methylgrün hinzu addiert hat.

Dagegen sind hier die Kerne der neutrophilen Leukocyten kräftiger und dunkler gefärbt und erscheinen weniger blasenhaft, als die entsprechenden Gebilde in Prototyp 23.

Der Hauptunterschied liegt aber in den Leibern der mononucleären Elemente. Diese erweisen sich hier auf Grund unsrer Färbung als mehr oder weniger kräftig basophil, kräftig rot gefärbt, während sie beim Triazid, wo eine adäquate basische Komponente fehlt.

mit dem inadäquaten sauren Farbstoff nur matt und schwach angefärbt, also zart hellrosa, als scheinbar oxyphile Gebilde erscheinen.

Der Unterschied rührt daher, daß das basophile Spongioplasmagerüst dort überhaupt nicht angefärbt bzw. nicht distinkt hervortretend dargestellt ist; nur die schwach oxyphile paraplasmatische Grundsubstanz ist dargestellt, bzw. mit ihr zusammen ist auch das basophile Spongioplasma mit dem sauren Farbstoff diffus und matt angefärbt; somit erscheint das Protoplasma völlig homogen. Differenzen zwischen starker und weniger starker Basophilie dieses Spongioplasmagerüstes (bei Lymphocyten und Lympholeukocyten) können demnach bei Triazid überhaupt nicht zum Ausdruck gelangen.

Dagegen ist bei unsrer Färbung der Träger der mehr oder weniger kräftigen Rotfärbung nicht das Paraplasma, sondern das cytoretikuläre mehr oder weniger stark basophile Spongioplasma. Die Differenz in der Rotfärbung der Zelleiber bei Triazid und unsrer Färbung ist daher nur scheinbar eine graduelle, in Wirklichkeit aber ein essentielle inkommensurable, auf verschiedenen Substraten mit verschiedener Chromophilie beruhend.

Die Färbungsdifferenzen aber, die innerhalb unsrer hier vorliegenden Färbung zwischen stark basophilen und schwächer basophil erscheinenden Lymphoplasmen desselben Blutes bestehen, beruhen auf dem reichlicheren Vorhandensein (Lymphocyten) bzw. der Verdichtung und Vermehrung (Reizungszellen) basophiler spongioplastischer Substanz dort und der Abnahme und Rarefikation dieser Substanz bzw. der Abnahme ihrer Basophilie (Splenocyten, leukocytoiden Lymphocyten) hier.

Bei Triazid fehlt diese Differenzierung; die Zelle Prot. 23, Fig. 1 kann ein großer stark basophiler Lymphocyt, aber ebensogut ein schmalrandiger schwach basophiler Splenocyt (Splenoblast) sein, würde also etwa Prot. 29, Fig. 1, Fig. 5 oder Fig. 6 entsprechen.

Prot. 23, Fig. 7 oder 13 entsprechen den Figuren 13 u. 22, Prot. 29.

Prot. 23, Fig. 8—10 haben dagegen wohl ihre Gegenstücke in Prot. 29, Fig. 17 bis 20, 25, 26; und Prot. 23, Fig. 2—6 in Prot. 29, Fig. 1—5 oder, da individuell in diesem Falle zufällig buchtkernige Splenocyten, sog. „Übergangszellen“ nicht auftreten, in den Figg. 8—16, Prot. 26.

Daß in Prot. 24—27 die Kerne durchweg etwas mehr rötlich erscheinen als in Prot. 28, 29 ist ein zufälliger Färbungseffekt, hat nichts mit Besonderheiten des Falles und seiner Zellen zu tun; am wenigsten sind solche rötlich kernigen Zellen von besonderer (myelogener) Art oder Herkunft, wie NÄGELI meint. Diese Nuance zeigt also keineswegs ein Artmerkmal an. Auch innerhalb desselben Präparates kommen solche Differenzen vor (Prot. 26, Fig. 26, ferner Prot. 25, Fig. 20), die rein zufälliger Natur sind, bedingt durch ungleichmäßige Anordnung der Zellen

auf dem Trockenpräparat an besonderen (etwa am Rand befindlichen) Stellen, wohin physikalisch der stärker diffundierende Farbstoff in größeren Mengen vor dem anderen diffundiert; bzw. in zufälligen Schrumpfungen bei der Antrocknung, wodurch infolge der Verdichtung des Porenvolumens eine stärker Farbstoff resorbierende Oberfläche geschaffen wird. Keineswegs darf man solche rein äußerliche Differenzen zum Artcharakteristikum erheben, und etwa hiernach die Zellen mit mehr rötlich und weniger grün (Prot. 27) sich färbenden Kernen als besondere, etwa myeloide Zellen auffassen (deren Kern etwa ärmer an Nuclein wäre), dagegen die Zellen mit kräftig und rein grün gefärbten Kernen als differenzierte lymphatische Elemente, als echte Lymphocyten erklären wollen.

Dasselbe gilt besonders von den kleinen Lymphocyten Prot. 24, Fig. 18, 19, 23, 24, 27, 28.

Im übrigen weist das rotgefärbte Spongioplasma dieselbe strukturelle Anordnung auf, wie wir sie bei Hämatoxylinfärbungen (z. B. Prot. 10), besonders aber in Prot. 19 und vor allem 20 und 21 bereits kennen gelernt und des Genaueren besprochen haben. Nur war sie dort doch längst nicht so distinkt und kräftig gefärbt, und nur konnten wir dort gleichzeitig die feinere Kernstruktur besser studieren, was hier nicht möglich ist.

Es zeigt diese Cytoplasmastruktur auch hier dieselbe sparrigbalkige Anordnung wie dort, nur noch in schärferer Prägnanz, die s. Zt. Ehrlich als δ-Granulation beschrieben hatte.

Wir finden nun prinzipiell das gleiche Spongioplasmagerüst in schmalleibigen Lymphocyten wie in breitleibigen Leukocytoidzellen, in den stark basophilen wie schwächer basophilen Exemplaren.

Schon in Prot. 20 und 21 hatten wir zwischen stark basophilen und schwach basophilen Mononucleären unterschieden und daselbst in dem schwächer basophilen spongioplasmaarmen Zustand nur den Ausdruck des fortgeschrittenen Alters, kein besonderes Artmerkmal dieser Zellen gefolgert[1]).

Betrachten wir in Prot. 29 die Fig. 5, 12 u. 21, so finden wir in den schwach basophilen Leibern dieser Zellen noch spärliche Reste genau derselben Spongioplasmastrukturen, wie in den kräftiger basophilen Gebilden; speziell Fig. 12 und 21 zeigen noch einen äußersten, durch noch vorhandene spärliche, stark Farbstoff speichernde Spongioplasmareste stark basophilen Saum. Es besteht also eine kontinuierliche Entwicklung von stark basophilen zu schwach basophilen spongio-

1) Der besondere Artcharakter der schwach basophil spongioplastischen großen Splenocyten ergab sich erst aus der besonderen vom lymphocytiformen Habitus abweichenden Kernchromatinstruktur (die hier bei unsrer Färbung nicht ersichtlich ist). Dagegen haben wir die kleinen mononucleären schwach basophilen Elemente wegen ihres Lymphocytenkerns nicht für eine besondere Zellart, sondern bloß für gealterte leukocytoide Lymphocyten erklärt.

plastischen Gebilden, so daß man ganz generell folgern konnte, daß die schwach spongioplastischen Gebilde anscheinend in die protoplastisch gleiche Zellart wie die stark basophilen Zellen gehören [1]).

Ebenso zeigt Prot. 29, Fig. 4 im Gegensatz zu Fig. 3 derselben Figur einen mittleren Zustand mehr herabgesetzter Basophilie.

Wie hier bei den großen Mononucleären, so finden wir bei den mittelgroßen und kleinen Mononucleären einen entsprechenden absteigenden Klimax von stärker basophilen zu schwach basophilen Gebilden in Prot. 29, Fig. 17—21.

Solche Zwischentypen wie Prot. 24, Fig. 2 und 7, vor allem aber solche wie Fig. 5, 14, Prot. 25, Fig. 12 zeigen recht deutlich den genetischen Zusammenhang zwischen lymphocytären (stark basophil schmalleibigen) und leukocytoiden (schwach basophil breitleibigen) Formen, in dem diese Zellen nur noch an der einen Zirkumferenz schmal und stark basophil lymphocytär sind [2]).

Daß die Entwicklung nicht umgekehrt von schwacher Basophilie zu starker Basophilie fortschreitet (Patella), das ergibt sich daraus, daß die schwach basophilen Gebilde im allgemeinen sämtlich breiterleibig sind, während die schmälstleibigen, also ontogenisch jüngsten bzw. artlich tiefer stehenden Gebilde durchweg stark basophil sind, bzw. da es die stark basophilen Gebilde sind, die stets in schmalleibigen Formen auftreten.

Dieses kann man besonders deutlich und lückenlos bei den kleinen Mononucleären, also dem Volk der kleinen Lymphocyten, verfolgen. Man betrachte in dieser Hinsicht besonders Prot. 26 und 27.

---

1) Solche allzu einseitig monophyletischen Schlußfolgerungen wird man eben allzu leicht stets dort ziehn, wo man unzureichende Färbungen verwertet, die entweder nur die Kerne (Hämatoxylin) oder nur die Plasmaverhältnisse gut darstellen, aber die anderen wichtigen Artmerkmale der Zellen vernachlässigen, also unvollkommen und nicht genügend panoptisch sind.

So kommt man in unserm Falle lediglich auf Grund der Unvollkommenheit der Färbung, ebenso wie früher bei den Hämatoxylintafeln, leicht zu dem Schluß, daß der schwächere Grad der plasmatischen Basophilie stets und überall nur ein bloßes Zeichen fortgeschrittener ontogenetischer Alterung, also einen bloßen Zustand innerhalb der Zellart, aber keinesfalls ein (wenn auch nur unterstützendes) Artkriterium abgibt. Denn unsre Färbung, als schlechte Kernstrukturfärbung, verdeckt die wichtigsten durch die Chromatinanordnung gegebenen Artkriterien. Die Kerne der verschiedenartigen Mononucleären sehen hier sämtlich gleich strukturlos aus. Also können hinter bloßen Graddifferenzen der Färbung doch Artunterschiede verborgen sein.

2) Der Grad der schwächeren Basophilie und relativen Färbbarkeitsdifferenz kann also einmal innerhalb der Art bloße Altersdifferenzen anzeigen (kleine Lymphocyten), ferner genetische Übergänge zwischen zweierlei Zellarten markieren. So bestehen ontogenetische Übergänge zwischen kleinen lymphocytären und leukocytoiden Elementen (lymphocytoiden und leukocytoide Mikrolymphocyten), artliche Übergänge aber zwischen großen lymphocytoiden Lymphoidzellen (Großlymphocyten) und Lympholeukocyten; denn es können zwischen artlich differenten lymphocytären Lymphocyten und leukocytären Leukocyten kaum bloße ontogenetische Differenzen statthaben.

Selbstverständlich gilt auch hier das von uns in den theoretischen Erörterungen Ausgeführte. Wir finden nämlich gelegentlich auch ältere kleine leukocytoide Lymphocyten, deren breites Plasma zwar etwas herabgesetzte, aber immer noch relativ kräftige Basophilie zeigt (Prot. 29, Fig. 20, 26) neben schwach basophilen relativ schmalleibigen großen Lympholeukocyten (Prot. 24, Fig. 1, Prot. 29, Fig. 1).

Es kommen nun, im Gegensatz zu den gegenüber den indifferenten Stamm- und Keimzellen (Großlymphocyten) phylogenetisch schon etwas fortgeschrittenen Großen lymphoiden Splenocyten, bei dem anderen Differenzierungszweig der Stammzelle, den Mikrolymphocyten, schon normalerweise im Blute ganz junge unreife, d. h. äußerst schmalleibige Formen vor. Entsprechend zeigt Prot. 24 und 25, daß hier von den kleinen Formen schon im normalen, d. h. nicht gerade lymphocythämischen Blut ziemlich weit linksstehende, d. h. recht schmalleibige Gebilde anzutreffen sind (Prot. 24, Fig. 10, Prot. 25, Fig. 16, 17), im Gegensatz zu den großen mononucleären Splenocyten, wo im normalen Blut solche schmalleibigen Jugendformen fehlen, vielmehr stets nur mehr oder weniger gealterte, d. h. schon breitleibige Typen ins normale Blut übertreten Prot. 24, Fig. 1—3, 4—9; Prot. 25, Fig. 1—7, 8—15).

Letztere haben alle schon im gewöhnlichen Blut ein mehr oder weniger breites und schwächer basophiles Cytoplasma im Gegensatz zu den kleinen mononucleären lymphoidzelligen Formen.

Dieses heißt natürlich nicht, daß gewöhnlich die kleinen Formen nur schmalleibig, die großen nur breitleibig im Blut auftreten, sondern nur, daß die großen Formen meist nur mehr oder weniger breitleibig, die kleinen aber außer breiterleibig auch sehr schmalleibig anzutreffen sind.

Indessen ist die relativ größere Schmalleibigkeit, die bei den kleinen Lymphocyten schon des normalen Blutes herrscht, auch nur scheinbar, in Wirklichkeit auch aber nur eine wesentlich geringere Breitleibigkeit als der Zustand, der bei den großen lymphoiden Leukocyten prävaliert. Es sind hier bei den kleinen Formen nur die morphologischen Schwankungen der ontogenetischen Entwicklung in einer engeren Ausschlagbreite zusammengedrängt. Es zeigen speziell Vergleiche mit dem lymphocythämischen Blut bei pathologisch verstärkten lymphoplastischen Neubildungsprozessen (Leukämie), daß hier doch noch bei weitem schmalleibigere, fast nacktkernige Vorstufen von kleinen Lymphocyten auftreten können, als es die jüngsten Lymphocytenformen sind, die unter den gewöhnlichen Blutverhältnissen anzutreffen sind. Cfr. Prot. 24, Fig. 17, 18—24; Prot. 25, Fig. 8 u. 18—23 einerseits und Prot. 27, Fig. 12—18 andrerseits.

Auch hier bei den kleineren Formen finden wir ebenfalls solche Mittel- und Zwischenformen, die bei im ganzen schmalen Cytoplasma den relativ großen Kern doch bereits derart exzentrisch führen, so daß an dem

einen Pol äußerst kondensierte und kontrahierte stark basophile Schmalleibigkeit besteht, während die Gegenseite bereits aufgelockertes dilatiertes und infolgedessen schwächer basophiles Cytoplasma aufweist (Prot. 24, Fig. 17; Prot. 25, Fig. 8, 18, 20 usw.).

Auch hier zeigt sich, wie schon früher erwähnt, daß oft geringe Verbreiterung des Protoplasma mit Auffaserung und Rarefikation des Spongioplasma einhergeht, wobei letzteres besonders an der äußersten Peripherie noch in seiner ursprünglichen relativ kräftigen Basophilie erhalten bleibt, während nach dem Kern zu, um den Kern herum, eine zirkumnucleäre schwach basophile Zone sich ausbreitet (Prot. 25, Fig. 13, 14; Prot. 29, Fig. 4 und Fig. 30). Dieselbe ist nicht gleich stets vorhanden, kann in früheren Alterungsstadien fehlen (Prot. 28, Fig. 1—3; Prot. 29, Fig. 1, 15, 27). Jedenfalls ist es durchaus unbegründet, auf dieses äußerst variable morphologische Merkmal des Vorhandenseins oder Fehlens dieser hellen die Astrosphäre nebst Zentralapparat einschließenden perinucleären Semilunarzone ein unterschiedliches Artmerkmal zwischen myeloiden und lymphadenoiden Zellen stabilieren zu wollen, wie besonders NÄGELI und SCHRIDDE solches tun. Es ist das eine sträfliche Außerachtlassung der allerelementarsten allgemeincytologischen Gesetzmäßigkeiten. Daß auch schon die kleinsten typischen schmalrandigen Lymphocyten u. U. an einer Seite eine Spur breiteren Plasmas, leichtester Einbuchtung des Kerns, und kleinste helle paranucleäre Sphärenandeutung erkennen lassen, zeigen Prot. 28, Fig. 20, 21; Prot. 26, Fig. 20, 21; Prot. 22, Fig. 14. In den großen Zellen ist die Area der Sphären meist gut ausgeprägt, wie z. B. in Prot. 26, Fig. 4, 5, 11, 14, 17, 19, 30; Prot. 25, Fig. 4.

Bleibt bei dem Wachstum der Zelle das basophile Spongioplasma, d. h. dessen positive Basophilie erhalten, ja, wächst sie gar noch mit Zunahme das Cytoplasma, so tritt der Zustand des Reizungszellstadiums ein, wie wir ihn in seiner kleineren Form etwa in Prot. 24, Fig. 20, ferner in Prot. 26, Fig. 1—4 vor uns haben. Ein Vergleich zwischen Prot. 26, Fig. 2 und etwa Fig. 10 zeigt sofort den gemeinten Unterschied.

Aus dem schmalrandigen Lymphocytenhabitus (Prot. 24, Fig. 10, 11) geht die Zelle also erst in den des relativ schmalrandigen mittelbreiten Splenocytenhabitus über.

Diesen mittelbreitleibigen Habitus treffen wir also bei den großen lymphoiden Formen schon gelegentlich im normalen Blut als den hier jüngsten an, während wir bei den kleinen Lymphocyten daneben meist noch einen vor ihm rangierenden schmalrandigeren Habitus treffen. Es entsprechen sich hier also etwa Prot. 24, Fig. 1 und Prot. 25, Fig. 8—10.

Von hier aus nun kann die Entwicklung in verschiedener Weise sich normaliter vollziehen.

Betrachten wir zuerst die großen lymphoiden Leukocyten.

Entweder dieses mäßig schmale relativ mittelbreite Cytoplasma mit seinem in ihm ausgebreiteten Spongioplasma wächst in toto weiter: dann

kommt es zu Gebilden wie Prot. 25, Fig. 11 und 22, Prot. 26, Fig. 26, schießlich zu ganz breitrandigen Formen wie Prot. 29, Fig. 2 und 3, den typischen mononucleären Leukocyten. Oder es kommt sogleich in den mittelbreiten Formen zur Abnahme der Basophilie, indem das stark basophile Spongioplasma auf eine äußerste schmalste Peripherie beschränkt wird (Prot. 25, Fig. 13—15; Prot. 26, Fig. 8—12; Prot. 29, Fig. 4, 5, 21); oder es kommt in den breitleibig gewordenen Formen zur entsprechenden Abnahme der Basophilie durch Verlust und Atrophie des Spongioplasma (Prot. 29, Fig. 12); oder schließlich die schon im schmalrandigen Typus schwach basophil gewordenen Formen wachsen zu diesen breitrandigen schwach basophilen Formen aus.

Der andere Weg ist, daß nicht so sehr das Plasma als vielmehr der Kern wächst, der infolgedessen aus Platzmangel sich buchtet; die Zelle bleibt also relativ schmalleibig, wird aber buchtkernig (Prot. 25. Fig. 2—4; Prot. 26, Fig. 13—16). Das mittelbreite Plasma wächst nicht mit, verliert aber ebenfalls mit der Zeit an Basophilie.

Drittens kommt es in selteneren Fällen zu einem mittleren intermediären Zustand, in dem sich auch noch bei breitleibig ausgewachsenen Zellen der relativ klein gebliebene zentral oder exzentrisch gelegene ovoide Kern des typischen großen mononucleären Leukocyten nachträglich sich ein wenig zum „Übergangszellkern“ buchtet (etwa Prot. 22, Fig. 3).

Tritt während des Zellwachstums eine Zunahme und Verdichtung des Spongioplasma ein, so resultiert der Zustand der Plasma- oder Reizungszellen.

Prinzipiell gleich liegen die Dinge bei den kleinen lymphoplasmatischen Zellformen. Wir fanden auch hier im normalen Blut mäßig schmalrandige und ältere leukocytoide breitleibige und zugleich schwächer basophile Formen, welche letztere den großen lymphoiden Leukocyten entsprechen, sich aber von ihnen nicht nur durch die geringere Größe und größere Kleinheit, sondern auch dadurch unterscheiden, daß der Kern weniger variabel, sondern strenger typisch lymphocytoid bleibt.

Obwohl nun im normalen Blut echte große schmalleibige stark basophile Lymphocyten fehlen, hatten wir s. Zt. doch, aus Analogie mit den Vorkommnissen bei den kleinen Lymphocyten, die mittelbreitleibigen großkernigen relativ schwachbasophilen Großen Splenocyten einerseits als Vorstufe der breitleibigen Splenocyten, andrerseits als Weiterentwicklungsform der Großlymphocyten betrachtet, und zwar ebenfalls, wie den entsprechenden schwach basophilen breitleibigen Typus bei den kleinen Lymphocyten, als bloße Altersentwicklungsform. Ein eingehenderes Studium der Kernverhältnisse, ferner die Kenntnis der besonderen Riederschen Großlymphocyten, hat aber gezeigt, daß die Bildung der großen Splenocyten aus den großen Lymphocyten keine bloße ontogenetische Progressionsstufe ist, denn dann würde das normale Blut je

artlich unreife atypische und lediglich cytogenetisch gereifte Leukoblasten (Türk, Heinz, K. Ziegler) führen; nein, während zwar wohl die kleinen breitleibigen leukocytoiden Lymphocyten mit dunkler als das Plasma gefärbtem Kern bloße Altersstufen der typischen schmalleibigen Lymphocyten mit dem blassen Kern sind, sind die großen Splenocyten mit durchweg in jungen und alten Zellen relativ stärker als das Plasma färbbarem Kern, d. h. mit durchweg schwach basophilem Plasma, eine eigne einheitliche Zellart, eine weitere Differenzierungsstufe der indifferenten Großlymphocyten, deren Riedersche Altersstufen ebenfalls durchweg stark basophiles Lymphoplasma führen wie die rundkernigen Jugendformen[1]). Die großen Splenocyten sind also keine bloßen älteren lymphadenoiden oder myeloiden Großlymphocyten, keine bloßen Leukoblasten; ja solche unfertigen Leukoblasten fehlen überhaupt im normalen Blut, während reifere ältere Splenocyten hier vorkommen. Siehe über den morphologischen Unterschied Prot. 24, Fig. 1, 4; Prot. 25, Fig. 1—7, 8—15; Prot. 26, Fig. 5 ff. und andrerseits Prot. 27, 28, Fig. 1 ff. Ob indes hiernach Gebilde wie Prot. 24, Fig. 4; Prot. 25, Fig. 8 als kleinere Splenocyten oder aber als in der phylogenetischen Reifung zurückgebliebene noch nicht bis zum Mikrolymphocytentyp fortgeschrittene breitleibige Mesolymphocyten des normalen Blutes aufzufassen sind, ist bei der hier vorliegenden schlechten Kernfärbung, ferner bei der überhaupt schwierigen Differenzierbarkeit intermediärer Zwischenarten, die doch zweifellos auch existieren, fraglich.

Es muß nämlich nochmals wieder erwähnt werden, daß diese vorliegende Färbung eine in panoptischer Hinsicht durchaus unvollkommene Kombinationsfärbung ist. Unter diesen Umständen ist es nicht ganz sicher zu sagen, ob die dargestellten stark oder schwach basophilen großen Zellen sämtlich wirklich auch alles Großlymphocyten und lymphoide Leukocyten sind. Es könnte sich ja auch nur um unsre Myeloblasten (Großlymphocyten mit Myelocytenkern), Übergangszellen von Großlymphocyten zu Myelocyten handeln, da die Differenzen zwischen der Struktur des Lymphocyten- und Myelocytenkerns hier nicht zur Darstellung gelangen; oder um ε-Promyelocyten mit basophilem Cytoplasma, deren ε-Granula nicht dargestellt sind. Wie man also bei Triazid nicht unterscheiden kann zwischen Myelocyt und Promyelocyt, so hier nicht zwischen ungekörnter Lymphoidzelle und unreifer neutrophil gekörnter Zelle. Immerhin läßt die Mitverwendung des sauren Orange G in Prot. 28, Fig. 21—23

1) All diese Momente werden mit der Zeit vielleicht doch dahin führen, im Sinne Patellas die leukocytoiden schwach basophilen Lymphocyten von den schmalleibigen stark basophilen Lymphocyten zu trennen. Natürlich nicht im Sinne von Patella, daß die schwach basophilen Lymphocyten Endothelien sind; vielleicht aber doch im Sinne einer artlichen Annäherung der an die leukocytoiden Lymphocyten, kleinen mononucleären großen lymphoiden Splenocyten.

und Prot. 27, Fig. 19—25 doch schon eine Andeutung des oxyphilen Cytoplasma in gewissen scheinbar lymphoiden Zellen erkennen.

Die geschilderten Entwicklungsreihen der kleinen Lymphocyten mit ihren schmalleibigen klassischen und breiterleibigen endothelioid-leukocytoiden Formen, wie wir sie in Prot. 25, Fig. 16—26, Prot. 26, Fig. 20—30, Prot. 29, Fig. 13—32 finden, bilden somit hier eine Ergänzung der früher mittels Hämatoxylin studierten Entwicklungsreihen.

Bei den größeren Splenocytenformen repräsentieren besonders gut Prot. 29, Fig. 1—12, Prot. 26, Fig. 5—16 den entsprechenden Entwicklungsgang bei dieser größeren Art[1]).

Die genannten Reihen zeigen besonders deutlich, wie sich bei den kleinen Lymphocyten allmählich die äußerst dünne Schmalleibigkeit verbreitert, wobei die resultierende Zelle trotzdem ein Mikrolymphocyt bleibt, während bei den größeren lymphoiden Formen des gewöhnlichen, nicht leukämischen Blutes die ontogenetische Entwicklung anscheinend schon mit gewisser meßbarer Plasmabreite des Splenocyten beginnt (Prot. 26, Fig. 5—7; Prot. 29, Fig. 1). Die jüngsten ganz schmalleibigen Formen treten nämlich in normales Blut nicht über; finden sich nur im leukämischen etc. Blut und den blutbreitenden Organen.

Aber auch bei den kleinen Lymphocyten des gewöhnlichen (nicht leukämischen) Blutes, speziell dort, wo keine Reizung des lymphadenoiden Apparates besteht, sind die Leiber der jüngsten im Blut auftretenden Mikrolymphocyten trotz anscheinend stärkster Schmalleibigkeit doch immerhin noch bereits von einer gewissen meßbaren Breite (vgl. speziell die Gebilde Prot. 24, Fig. 10—14, 17—19; Prot. 25, Fig. 8—11, 16—25; Prot. 26, Fig. 20—30).

In Fällen von Lymphocytose und besonders hyperplastischer Lymphocythämie kommt es nun aber bei großen sowohl wie auch ganz besonders den kleinen Lymphocyten noch zu viel schmalleibigeren, fast nacktkernigen Formen, wie wir sie bereits z. B. in Prot. 11, Fig. 14, 15, Prot. 12, Fig. 35, 36, 45, Prot. 13, Fig. 20, Prot. 14, Fig. 25, 26 kennen gelernt haben.

Auch bei den uns hier vorliegenden Tafeln und Färbungen zeigt speziell Prot. 29 in Fig. 13—19, 22—24, 27—28, 33 u. 34 besonders schmalleibige kleine Lymphocyten, schmalleibigere Formen als sie unter gewöhnlichen Verhältnissen (Prot. 24 und 25) im Blut zur Beobachtung zu kommen pflegen.

---

1) Hier ist auf individuelle Unterschiede der einzelnen Fälle zu achten: z. B. Prot. 29 zeigt nur großrundkernige und ganz vereinzelt breitleibige, Prot. 26 aber auch noch buchtkernige (übergangszellige) Splenocyten.

Auch hier aber bestehen zwischen diesen äußerst schmalleibigen kleinen echten Lymphocyten und zwischen den etwas breitleibigeren mehr endothelioiden oder leukocytoiden Formen alle nur wünschenswerten genetischen Übergänge zum Beweis, daß alle diese Formen zu der Einen und morphologisch in allen wesentlichen Charakteren gleichen Zellart gehören. Die artliche Unterscheidnug von PATELLA in echte Lymphocyten und pseudolymphocytoide Endothelien ist somit in dieser generellen Form nicht gerechtfertigt, und erhebt bloße ontogenetische Altersdifferenzen fälschlich zu heterogenen Artunterschieden.

Immerhin scheinen rein morphologisch betrachtat die breiterleibigen (älteren leukocytoiden) mittelgroßen Lymphocyten Prot. 26, Fig. 17—19, Prot. 25, Fig. 13, 18, 26, Prot. 24, Fig. 6—8 eine Art morphologischer Zwischenstufe zwischen schmalleibigen Lymphocyten und typischen großen breitleibigen Splenocyten einzunehmen. Jedenfalls sind die breitleibigen kleineren Lymphocyten von kleineren Formen größerer Lympholeukocyten in jedem individuellen Einzelfall nicht sicher zu unterscheiden, zumal Kernstrukturen bei dieser Färbung nicht erkennbar sind (cfr. auch wieder Prot. 2, Fig. 8; Prot. 3, Fig. 13—15; Prot. 5, Fig. 4 u. 8; Prot. 6, Fig. 6 u. 7; Prot. 9, Fig. 12 u. 13).

Nur in den extremen Formen bestehen Differenzen insofern, als die älteren Lymphocyten höchstens mit leicht abgeflachtem oder einfach eingekerbtem, sonst typisch kompaktem Lymphocytenkern (und Nucleolen) einhergehen, während die entsprechenden Lympholeukocyten auch gebuchtete (Übergangsförmige), polymorphe Kerne ohne Nucleolen aufweisen[1]).

In Prototyp 27 und 28 finden wir nun auch in zwei Fällen von makrolymphocytärer Leukämie unter den Großen Formen an Stelle der den großkernigen schmalleibigen Splenocyten mit meßbar breiten Rändern voranzustellenden jungen Großlymphocyten gewisse, den allerjüngsten Formen kleiner Lymphocyten entsprechende äußerst schmalleibige mattkernige und fast nacktkernige jüngste Großlymphocyten, oft selbst von riesiger Größe (Echte Riesenlymphocyten). Sie zeigen besonders gut die Unterschiede gegenüber den großen Splenocyten (Lympholeukocyten) Prot. 26 und 29.

So zeigt Prot. 27, Fig. 1—4, Prot. 28, Fig. 1 den Unterschied gegenüber den etwas breiterleibigen und auch schwächer basophilen Jugendsplenocyten (Splenoblasten) des normalen Blutes Prot. 24, Fig. 1, Prot. 25, Fig. 1, Prot. 26, Fig. 5—7, 13—16. Immerhin sind sicher durchgreifende Unterschiede auch hier nicht zu finden, da durch Zwischenformen wie Prot. 29, Fig. 1, Prot. 28, Fig. 13, Prot. 25, Fig. 12, 13 alle protoplasmatischen Übergänge zwischen Großen Lymphocyten und Lympholeukocyten, bei dieser Färbung wenigstens, realisiert sind.

1) Bei Azurfärbungen zeigen beide in Rede stehenden Zellen und Zelltypen Azurgranulation. Ja sogar Kurloffkörper kommen bei Meerschweinchen nicht nur in den typischen Splenocyten, sondern auch den leukocytoiden Mesolymphocyten vor.

Während in Prototyp 27 und 29 in jeder Horizontale, nach der Größe geordnet, große Lymphocyten und Splenocyten, oder mittelgroße bzw. kleinere schmalleibige und endothelioide breiterleibige Lymphocyten zusammengestellt sind, sind in Prot. 28 in der obersten Horizontale die echten schmalleibigen und stark basophilen großen und kleinen Lymphocyten, in der zweiten die schwächer basophilen großen und kleinen lymphoiden Leukocyten, bzw. breitleibigen endothelioid-leukocytoiden Formen nebeneinander gestellt. Speziell hier zeigt sich, daß auch die leukocytoiden Lymphocytenformen, große wie kleine, denselben Nucleolus haben können wie die echten Großlymphocyten, wodurch sie u. a. von den großen Lympholeukocyten unterschieden sind. Ferner zeigt dieses Prototyp, daß man bei den verschiedenen Zellarten, speziell bei den echten Lymphocyten, eigentlich mindestens fünf verschiedene Größen oder Generationen zu unterscheiden hat: Gigantolymphocyten, Makrolymphocyten, Mesolymphocyten, Mikrolymphocyten und Zwerglymphocyten. Die Mesolymphocyten zerfallen in kleine Makrolymphocyten und größere Mikrolymphocyten.

In Prototyp 12 und 13 hatten wir gesehen, daß Großlymphocyten und Mikrolymphocyten ganz verschiedene Kernstruktur aufweisen, also trotz genereller Zusammengehörigkeit doch graduelle artliche Differenzen aufweisen. Hier bei dieser unvollkommenen Anilinfärbung ist es klar, weshalb Ehrlich diese großen Stammzellen ebenfalls als große „Lympho cyten“ bezeichnete. Da Kernstrukturen nicht zum Ausdruck gelangen, führt eine fortlaufende Kette von Übergängen von den kleinen zu den großen Formen, welch letztere hier in allen übrigen Einzelheiten völlig den Habitus und Charakter der bereits mehr bekannten und benannten Zellen, eben der Lymphocyten darbieten, so daß ferner z. B. Maximow[1]) kleine und große Lymphocytenformen überhaupt nur als Entwicklungsstadien (nicht Unterarten) Einer Zellart auffaßt.

Natürlich ist es möglich, daß bei dieser unvollkommenen Färbung, welche z. B. auch nicht einmal gekörnte unreife Promyelocyten von Großlymphocyten unterscheiden läßt und auch keine Kerninterna enthüllt, verschieden geartete Zellen von einheitlichem gleichartigen plasmatischen Verhalten erscheinen. Immerhin erlaubt aber das ganz gleiche färberische Verhalten bei kleinen und großen Lymphocyten mit gewissen Einschränkungen trotzdem einen Analogieschluß auf die cytogenetischen Entwicklungsverhältnisse auch der großen Formen, speziell ihre Alterung innerhalb der Art zu ziehen.

Es unterliegt keinem Zweifel, daß in Prot. 28 die etwas breitrandigen Formen Fig. 17 und 18 ebensogut kleine Lymphocyten sind, wie die schmalrandigen Formen Fig. 8 und 9, und auch in Prot. 29 gehören

1) Ähnliches nehmen Schridde und Ziegler aber nur für die echten, d. h. lymphadenoiden Lymphocyten an, die sie von den Großen myeloiden Lymphocyten trennen, welchen Unterschied aber Maximow nicht macht.

Fig. 14 und 17—21, 22 und 25, 26, 27 und 30—32 ebenfalls in dieselbe Klasse der kleinen Lymphocyten. Ebensowenig ist es aber bei dieser Färbung möglich, innerhalb der großen Formen etwa die Großen Lymphocyten und Riesenlymphocyten Fig. 1—6 in Prot. 28 als besondere Art von Zellen abzusondern von gewissen großen lymphoiden schmalrandigen Formen mit schon meßbar breitem Rand Prot. 28, Fig. 12 und 13. Sind diese Gebilde allerdings durch ihren Nucleolus als lediglich im Zellwachstum etwas weiter vorgeschrittener Lymphocytenformen gekennzeichnet, so sind die im übrigen ganz gleichen Formen Prot. 29, Fig. 1, 9, 11 usw. lediglich durch das Fehlen des Nucleolus und durch die etwas unregelmäßigere Kernkontur als Splenocyten gekennzeichnet, sonst aber in allen wesentlichen Kriterien des Protoplasma von den Großlymphocyten nicht zu unterscheiden. Selbst der Grad der spongioplastischen Basophilie ist hier noch nicht wesentlich geringer.

Trotzdem sind aber, eben auf Grund der gedachten Differenzen der inneren Kernstruktur und der prädestinierten Kernschicksale in bezug auf ihre äußere Gestalt, in der theoretischen Vorstellung die schmalleibigen und schwächer basophilen jungen Lympholeukocyten, Prot. 25, Fig. 1, artlich abzutrennen von den jüngsten schmalleibigen Großlymphocyten Prot. 28, Fig. 1. Daß daneben auch bei den Großlymphocyten besondere etwas breitleibigere (mittelbreitleibige) und gelegentlich sogar etwas schwächer basophile Formen vorkommen, dafür ist Prot. 28, Fig. 13, Prot. 29, Fig. 8, 9, 10, Prot. 25, Fig. 12, 13 ein Beispiel.

Kompliziert wird die Angelegenheit nur dadurch, daß Türk, ebenfalls ein Anhänger der dualistischen Trennung der leukocytären und lymphocytären Stammzellen, speziell den myeloblastischen Stammzellen (Lymphoidzellen) i. G. zu den Lymphoblasten ein meßbar breites und schwach basophiles Cytoplasma zuspricht[1]). Nach dieser Auffassung Türks wäre z. B. Prot. 29, Fig. 1 ein Myeloblast gegenüber dem Lymphoblast Prot. 28, Fig. 1, Prot. 27, Fig. 1, während gerade nach Schridde die letztgenannten Figuren wegen des Fehlens des zirkumnucleären Hofes Myeloblasten sein müßten. Während aber Prot. 28, Fig. 1 nach Nägeli ein Lymphoblast ist, weil diese Zelle nur Einen Nucleolus führt, würde Prot. 27, Fig. 4 nach Schridde ein Lymphoblast wegen des zirkumnucleären Hofes sein, Prot. 27, Fig. 1 aber ein Myeloblast. Wegen der Rotfärbung der Kerne würden beide Zellen nach Nägeli Myeloblasten sein.

Zwischen den schwächer basophilen Türkschen Myeloleukoblasten (Lymphoidzellen) Prot. 29, Fig. 1 und den jungen schmalleibigen Splenocyten wie Prot. 24, Fig. 1, Prot. 25, Fig. 1 finden sich nun aber ebenfalls alle protoplasmatischen Übergänge, während alle greifbaren Unterschiede fehlen,

1) Also wieder ein neues drittes Artkriterium der differentiellen Trennung zwischen Lymphoblasten und Myeloleukoblasten, welches aber ebenfalls der Kritik nicht standgehalten hat, ebensowenig wie die Nucleolenzahl (Nägeli) oder der zirkumnucleäre Hof bzw. dessen Fehlen (Schridde).

weshalb denn auch Türk mit Schridde und Heinz direkt die Splenocyten (Lympholeukocyten) als bloße weitere Entwicklungsstufen (Altersstadien) der Myeloblasten anspricht, die Splenocyten jedenfalls den Myeloblasten annähert und sie von den Lymphoblasten absondert, i. G. zu Ferrata, der umgekehrt verfährt.

Es hat sich uns nun aber die Anschauung, daß Splenocyten bloß ontogenetisch weiter gealterte Großlymphocyten sind, bei eingehenderem Studium nicht bestätigt; vielmehr hat das eingehende cytologische Studium der Kern- etc. Einzelheiten gezeigt, daß eine artliche Progression durch Differenzierung vorliegt. Dafür sprechen vor allem die früher geschilderten Kerndifferenzen, ferner das Auftreten besonderer großlymphocytärer Altersformen (Riederzellen). Schwach basophile Splenocyten werden demnach von schwach basophilen Lymphoidzellen Türks oder Wolffs dadurch unterschieden sein, daß letztere stets einen scharf rundlichen und meist nucleolenhaltigen Kern führen (Prot. 28, Fig. 13), während die Kernumrisse der jungen schwach basophilen Splenocyten (Prot. 24, Fig. 1; Prot. 25, Fig. 1; Prot. 27, Fig. 1) labiler und variabler sind. Splenocyten und Myeloblasten sind somit zwei verschiedene Zellarten, d. h. Splenocyten (große Lympholeukocyten) sind nicht bloß individuell gealterte Myeloblasten, also in artlicher Hinsicht Leukoblasten, sondern ein besonderer Zellstamm per se mit eignen morphologischen Jugendstadien.

Dagegen sind die (nach Türk schwach basophilen) Leukoblasten und die (nach Türk stark basophilen) Lymphoblasten bei geeigneten Färbungen (nicht nur bei Methylgrün + Pyronin) ihrem ganzen äußeren Habitus und speziell ihrem feineren Artcharakter nach nicht sicher durchgreifend und konstant zu unterscheiden. Es sind daher die Splenocyten trotz aller bei Methylgrün + Pyronin vorhandener protoplasmatischer Übergänge nicht bloße Altersformen der lympholeukoblastischen und splenoplastischen Stammzellen oder Großlymphocyten, dagegen sind die sog. Myeloblasten und Lymphoblasten artlich identisch. Mithin sind auch die Splenocyten artlich von den Lymphoblasten geschieden, obwohl Ferrata und Maximow dieses leugnen. Freilich bestehen fließende genetische Übergänge, doch sind diese, wie die Kerndifferenzen zeigen, interphyletischer, nicht solche intraphyletischer Natur.

Auf alle Fälle ist es aber unstatthaft, die wirklich schmalrandigen Großlymphocyten, bei denen der Zelleib nur wie ein schmalster Reif den Kern umgibt, etwa als medulläre oder myeloide Nägelische Myeloblasten (Schridde) (Prot. 27, Fig. 1—4, 7—10, 12, 15), die schmalrandigen Splenocyten mit etwas breiterrandigem besser meßbaren Rand (Prot. 27, Fig. 5; Prot. 29, Fig. 1; Prot. 28, Fig. 12, 13; Prot. 26, Fig. 1 u. 5) als myeloide Lymphoidzellen (Türk) zu bezeichnen und dgl. mehr. Nach der Herkunft aus den verschiedenen hämatopoetischen Geweben sind all

diese Zellen nicht different. Die vorhandenen Differenzen sind entweder bloß artliche oder solche der Altersentwicklung.

Während all diese feinen Unterschiede der Basophilie etc. bei Triazidfärbung infolge ihrer früher geschilderten qualitativen tinktoriellen Impotenz überhaupt nicht zum Ausdruck gelangen, und diese Färbung mithin, statt Differenzen zu ermöglichen, gerade umgekehrt die artlich heterogensten Zellstämme in genetischen Kernen bringt, ist dieses beim Methylgrün + Pyronin weniger der Fall. Trotzdem gilt auch hier, obwohl Methylgrün + Pyronin die gedachten plasmatischen Differenzen aufdeckt, dennoch speziell in bezug auf die mangelhafte Kernfärbung in vollem Maße das, was schon früher ganz im allgemeinen über die Unvollkommenheit dieser Färbung ausgeführt wurde; trotz der aufgedeckten Plasmadifferenzen ist es infolge der mangelhaften Kernstrukturdifferenzierung doch nicht sicher, festzustellen, ob alle diese plasmatisch scheinbar zusammengehörigen Zellen auch wirklich überhaupt sämtlich artlich zusammengehörig lymphoid und ungekörnt, und nicht vielleicht z. T. schon neutrophile Promyelocyten sind. Aber selbst wo sie im bestimmten Einzelfall wirklich ungekörnt sind, würde diese Eine Färbung zur vollständigen Identifizierung nicht genügen, um alle lymphoiden Zellen sicher zu identifizieren, die Splenocyten von den Lymphocyten zu sondern und etwaige Großlymphocyten ohne weiteres als echte Lymphocyten (Ehrlich), d. h. als lymphadenoide Zellen anzusprechen. Es könnte z. B. trotzdem sehr wohl im Einzelfall eine myeloide Myeloblastenleukämie vorliegen, d. h. es sich um myeloide Großlymphocyten handeln.

Nach dem wir hier zum ersten Male mit basischen Farbstoffen die verschiedenen lymphoplasmatischen Zellformen, große und kleine Lymphocyten (Myeloleukoblasten), leukocytoide Lymphocyten und Splenocyten (lymphoide Leukocyten) studiert haben, werden wir die Kenntnis dieser Gebilde in den weiteren färberischen Darstellungen noch zu vertiefen und zu erweitern suchen müssen, da die vorliegende Färbung, zwar in mancher Hinsicht dem Triazid überlegen, doch keineswegs, wegen der mangelhaften Chromatinstrukturdarstellung, zur Beantwortung aller Fragen ausreicht.

Immerhin zeigen besonders die hier mit der Methylgrün-Pyroninfärbung dargestellten Prototype, zumal 27 und 28, das eine eklatant, daß Ehrlich trotz aller Forscher, die dualistischer sein wollen als Ehrlich, zweifellos eine gewisse Berechtigung hatte, auf Grund von basischen plasmafärbenden Anilinfärbungen die großen primitiven Stammzellen sämtlicher, auch der myeloiden Retikulärgewebe als (große) Lymphocyten zu bezeichnen. In morphologisch tinktorieller Hinsicht sind sie sicher Lymphocyten, wie ein Blick auf unsre Tafeln mit allen Übergängen zwischen großen und kleinen Zellen zeigt. Damit ist aber noch nicht gesagt, daß alle diese Lymphocyten auch Lymphadenoidgewebszellen sind. Die Begriffe „lymphocytär“ und „lymphatisch“ bzw. „lymphadenoid“ decken sich nicht. Es gibt auch

myeloide Lymphocyten und speziell die Großlymphocytenleukämieen sind vielfach, wenn auch nicht stets, nicht lymphadenoider, sondern myeloider Natur. Mag das für die kleinen Lymphocyten, wenn auch ebenfalls höchst wahrscheinlich, doch noch strittig sein, sicherlich sind die großen lymphocytiformen Zellen außer lymphadenoider Natur sicher auch u. U. noch Myeloidgewebszellen. Ob sich hinsichtlich der kleinen Lymphocyten noch einmal morphologische Unterschiede je nach der Herkunft aus Bindegewebe, Myeloidgewebe und Lymphadenoidgewebe werden auffinden lassen, bleibt ebenfalls mehr wie zweifelhaft, obschon funktionelle Differenzen zwischen histogenen, myeloiden und lymphatischen kleinen Lymphocyten unzweifelhaft zugestanden werden müssen.

Betreffs der Ansicht von NÄGELI, daß die oligonucleolären Elemente phylogenetische und zwar lymphoblastische Vorstufen von lymphadenoiden Lymphocyten seien, die polynucleolären Zellen dagegen ontogenetisch unfertige, unvollkommen entwickelte junge Myelocyten, die in diesem Zustand der Unreife zufällig echten lymphadenoiden Großlymphocyten ähnlich sähen, so haben wir schon gesagt, daß Prot. 28 gerade entgegen den nach NÄGELI zu ziehenden Schlußfolgerungen einen Fall akuter myeloider Leukämie darstellt. Für uns ist eben nach alledem „Lymphocyt" nur ein bestimmter morphologischer Begriff, ein bloßer Inbegriff des Beieinanderseins ganz bestimmter morphologischer Eigenschaften, der keinen Rückschluß auf die histogenetische Herkunft gestattet. Lymphocyt heißt nicht Lymphadenoidgewebszelle (zumal es im Lymphoidgewebsparenchym noch andersartige Zellen wie endothelioide Zellen gibt), sondern eine Zelle mit relativ großen runden gelegentlich nucleolenhaltigen Kern bestimmter Chromatinanordnung und mit meist schmalem und meist stark basophilem ungekörnten oder höchstens azurophil gekörnten Cytoplasma. Auch im Myeloidgewebe existieren große Lymphocyten als Stammzellen, aus denen daselbst vermutlich ebenfalls im morphologischen Sinne echte kleine Lymphocyten gebildet werden.

Um nun einen Augenblick bei diesen bisher betrachteten Gebilden und den bis jetzt gewonnenen Ergebnissen zu verweilen, so zeigt besonders Prot. 25 und 27 genaueste Detailzeichnung der Spongioplasmazeichnung.

In Prot. 25, Fig. 20, Prot. 26, Fig. 2, vor allem aber in Prot. 28 sind ferner die erythrophilen Nucleolen zum Ausdruck gelangt in der Farbnuance der Cytoplasmen, aber schwächer basophil als diese.

Während bei den großen Lymphocyten die Nucleolen unter gewissen Kautelen (Alkoholfixation) relativ leicht auch färberisch zum Ausdruck gelangen, ist das bei den kleinen Lymphocyten schwieriger, und wenn sie sichtbar sind, ist dieses meist nur in Gestalt eines ungefärbten negativ gefärbten achromatischen Flecks der Fall (cfr. Prot. 26, Fig. 22

bis 28), während sie bei den artlich phylogenetisch tiefer stehenden Großlymphocyten (Lymphoidocyten) in Form von schwach gefärbten deutlich kreisrunden Flecken, oft in großer Zahl in einem Kern zur Darstellung gelangen. Also auch hier liegen gewisse Differenzen zwischen kleinen und großen Lymphocyten vor, die vielleicht nicht bloß als verschiedene Funktions- und Altersstufen Einer Zellart aufzufassen sind, wie Schridde und Maximow wollen, sondern derartige sind, wie es zwischen Megaloblasten und Normoblasten der Fall ist, d. h. als phylogenetische Differenzen Einer Hauptart. Auf alle Fälle ist es nicht angängig, wie Nägeli das in Ignorierung allgemein cytologischer Verhältnisse tun möchte, die Oligonuclearität als unterschiedliches Artmerkmal für lymphadenoide Lymphocyten gegenüber polynucleolären Myeloblasten in Anspruch zu nehmen.

Wie widersinnig all solche Doktrinen einseitiger Spezialhämatologen und nur-hämatologischer Cytologen sind, zeigt Prot. 28, dessen Zellen nach den Kriterien Nägelis (wenig Nucleolen) lymphadenoider Abkunft sein müßten, während sie nach Schridde (Fehlen der perinucleären Zone) myeloisch sein sollten.

Von den Grenzen unsrer Färbemethode haben wir Eingangs schon gesprochen. Sicher ist, daß die Zellen, der Plasmen kein Pyronin in kräftiger Nuance aufnehmen, auch nicht mehr zu den lymphoiden Elementen gehören; aber umgekehrt können bereits weiter entwickelte Großlymphocyten, die schon Körnchen im basophilen Zelleib besitzen (Promyelocyten), fälschlich noch als ungekörnte lymphoide, wo nicht gar lymphocytäre Zellen erscheinen. Die neutrophilen Körnchen sind färberisch nicht zum Ausdruck gelangt, sondern nur das basophile Plasma: und somit wird färberisch eine noch lymphoide, d. h. noch nicht granulierte Zelle vorgetäuscht.

In Prot. 27 könnten die Gebilde Prot. 19—25, die bereits ziemlich deutliche paraplasmatische Oxyphilie erkennen lassen, obwohl noch basophiles Spongioplasma vorhanden ist, derartige noch weiter gereifte Promyelocyten sein. Da ein triazides Kombinationsgemisch nicht benutzt ist, sondern nur Sukzessivfärbung saurer und basischer Farbstoffe, so sind die neutrophilen Granula nicht zum Ausdruck gelangt. Dagegen ist die diffus schwach basophile Zelle Fig. 6 in Prot. 27 ein typischer schmalleibiger großer Splenocyt. Schwache Basophilie ist also noch keineswegs überall identisch mit Oxyphilie. Wird ein saurer Farbstoff nicht angewandt (nur Methylgrün + Pyronin), so erscheinen oxyphile Zellen ebenfalls, wie noch nicht oxyphile und schwach basophile, als schwach basophil. Fehlt ein basischer Plasmafarbstoff (Triazid), so erscheinen schwach basophile und stark basophile Zellen ebenso wie (schwach) oxyphile Zellen in schwach gefärbter saurer Farbnuance.

Wir haben also gesehen, daß die Methylgrün + Pyroninfärbung innerhalb der verschiedenen lymphoplasmatischen Zellarten keine scharfen artlichen Differenzen erkennen läßt und hier artlich keine Differenzierungen angibt, da sie die feineren Chromatinstrukturen, in denen diese Differenzen basieren, nicht aufdeckt. So waren fließende Übergänge zu konstatieren zwischen Großen und kleinen Lymphocyten, ferner zwischen mittelgroßen kleinen leukocytoiden Lymphocyten und mittelgroßne lymphoiden Leukocyten, ferner zwischen Großen Lymphocyten und großen Lympholeukocyten; Übergänge die fälschlich leicht viel engere genetische (nämlich intraphyletische, d. h. bloße ontogenetische) Beziehungen vortäuschten, als es die Kernchromatin darstellenden Kontrollfärbungen gestatten, nach denen diese Differenzen bloß als Ausdruck interphyletischer und phylogenetischer Übergänge nicht zwischen Entwicklungsstadien innerhalb einer Art, sondern als solcher zwischen verschiedenen Zellarten zu bewerten sind. Während nämlich allein die morphologischen Differenzen zwischen kleinen Lymphocyten und leukocytoiden Lymphocyten wirklich auch durch alle anderen Färbungen bestätigte, bloße graduelle ontogenetische, allein auf das Cytoplasma beschränkte Differenzen der Altersentwicklung sind, sind alle anderen genannten Übergänge solche artlicher Zelldifferenzierung, wie die Kontrollen mit besseren Kernfärbemitteln erkennen lassen. Diese feineren Kerndetails werden durch die Methylgrünpyroninfärbung verwischt. (Ob der bei dieser Färbung hervortretende Übergang von kleinen Lymphocyten zu Splenocyten, von Splenocyten zu Großlymphocyten, oder von kleinen Lymphocyten zu Großlymphocyten, von Großlymphocyten zu Splenocyten verläuft, oder von Splenocyten einerseits zu kleinen, andrerseits zu großen Lymphocyten, bzw. von Großlymphocyten einerseits zu Lymphocyten, andrerseits zu Splenocyten, ist demnach völlig irrelevant.)

Immerhin läßt doch unsre Färbung gerade in ihrer Mangelhaftigkeit eine gewisse nahe morphologisch-plasmatische Zusammengehörigkeit all dieser eben genannten drei Arten mononucleärer lymphoider Agranulocyten erkennen (Ferrata), die anderen Färbungen abgeht, resp. bei den Färbungen mit bloß sauren Plasmafarbstoffen, wo sie ebenfalls hervortritt (Hämatoxylin-Eosin, Glyzeringemisch, Triazid) in keiner Weise irgendwie beweisenden Wert hat.

Der eben gedachte Fehler unsrer Färbung, daß sie innerhalb der verwandten lymphoiden Agranulocyten die einzelnen feineren Artdifferenzen nicht hervorhebt, ist dem gegenüber der geringere. Der größere Fehler ist, daß sie auch schon gewisse gekörnte Zellen, nämlich den Promyelocytentypus, gewaltsam zu eng mit den ungranulierten Lymphoidzellen vereinigt.

Allerdings zeigen andere Färbungen, daß in der Tat auch hier fließende Übergänge zwischen lymphoiden Großlymphocyten und gekörnten Myelocyten vorhanden sind, eben durch Vermittlung der genannten Promyelocyten, doch zeigen alle diese anderen Färbungen, daß die gekörnten

Lymphoidzellen des Myeloidgewebes, eben die Promyelocyten, artlich, d. h. durch ihre Artcharaktere, den Granulocyten näher stehen als den Spongiocyten.

Hierin versagt unsere Färbung, indem sie diese basophilen aber doch schon gekörnten, somit im Plasma zweifach, im Kern unbestimmt charakterisierten Übergangsformen durch bloße einseitige Hervorhebung ihres basophilen Lymphoplasmacharakters fälschlich den Agranulocyten zuordnet.

Es ist aber mit ein wichtiges Hauptverdienst unsrer für monnnucleäre Lymphoidzellen so charakteristischen Färbung, daß sie, obschon sie unreife noch basoplasmatische aber schon granulierte Promyelocyten als solche, d. h. als granulierte Zellen nicht erkennen läßt, sie vielmehr als lymphoide Elemente vortäuscht, doch bei allen nachgewiesenen Übergängen zwischen lymphoiden Großlymphocyten und Granuloleukocyten eine scharfe Grenze zieht zwischen dem basischen Lymphoplasma (lymphoidem Basoplasma) ungranulierter und granulierter Zellen einerseits und dem Oxyplasma der reiferen granulierten Zellen andrerseits, selbst wo diese letzteren noch unreif einkernig und im Myelocytenstadium sind.

Wie alle früher besprochenen Färbungen läßt nämlich auch unsre Färbung keinen Übergang und keinen direkten genetischen Zusammenhang erkennen zwischen (buchtkernigen) mononucleären lymphoiden Leukocyten (Übergangszellen) wie Prot. 24, Fig. 5 und 9, Prot. 26, Fig. 8—16 und polynucleären granulierten Leukocyten wie Prot. 26, Fig. 35, 36, Prot. 25, Fig. 36. Die Abnahme der Basophilie des Cytoplasma in den großen polymorphkernigen Splenocyten geht eben, wie auch unsre Färbung zeigt, nicht bis zur Oxyphilie, wie sie sich in den segmentiertkernigen Leukocyten findet. Findet man in einem Blut bei einer Färbung, die keine neutrophile Granula darstellt und keine oxyphilen Plasmen als solche färbt, wie unsre Färbung, einmal große polymorphkernige Gebilde mit oxyphil zu deutenden Plasmen, so sind das keine gekörnten Promyelocyten, denn diese haben basophiles Plasma, sondern eben polymorphkernige Myelocyten oder auch Metamyelocyten. Die sog. „Übergangstypen“ der Lympholeukocyten mit gebuchtetem Kern sind das bloße ontogenetische Endentwicklungsstadien der mononucleären Lympholeukocyten, das Altersstadium der rundkernigen schmal- und breitleibigen Lympholeukocyten, aber nicht das Durchgangsstadium zu Granuloleukocyten, nicht das direkte Vorstadium der buchtkernigen Myelocyten, Metamyelocyten und polynucleären Leukocyten, wie Grawitz und Ehrlich, sonst in anderen Dingen so divergenter Ansicht, hier in seltener Einmütigkeit behaupten.

Nähert unsre Färbung also auch, da sie neutrophile Körnchen nicht darstellt, fälschlich die gekörnten basiplasmatischen Promyelocyten den lymphoiden Zellarten an, so trennt sie doch, obwohl sie keine Neutro-

philie anzeigt, scharf und zuverlässig die lymphoiden Zellarten von den reifen oxyplasmatischen Granulocyten ab[1]). Ist auch hiernach nicht alles, was basoplasmatisch erscheint, lymphoidzellig, geschweige denn lymphocytär und gar nur lymphadenoid, so ist umgekehrt sicherlich doch alles, was nicht lymphoplasmatisch erscheint, zuverlässig zum myeloischen Gewebssystem gehörig. Gehören somit die basiplasmatischen Promyelocyten in engstem Konnex zu den myeloischen Granulocyten, so stehen die schwach basophilen Splenocyten oder Lympholeukocyten den ubiquitären (lymphoiden, splenoiden und myeloischen) Spongiocyten genetisch doch näher als den Granulocyten. Es sind keine unreifen lymphoiden Leukoblasten des Myeloidgewebes, obwohl Ehrlich, Türk, Nägeli und Heinz es behaupten, sondern eine selbständige gereifte eigne Parenchymzellart. Daß andrerseits die basophil gekörnten Mastzellen im gewöhnlichen Blut des Menschen (ähnlich wie bei Kaninchen) zwar myeloischer aber doch lymphoidzelliger Herkunftsein dürften, ist schon oben gesagt.

Bei Hämatoxylin-Eosin erschlossen wir den Unterschied zwischen großen und kleinen Übergangszellen einerseits und polynucleären Leukocyten andrerseits vor allem aus der inneren Kernstruktur; in zweiter Linie mittels der verschieden starken sauren Färbung (Oxyphilie) der Zelleiber; bei wirklich oxyphilen polynucleären Leukocyten starke, bei den bloß oxyplasmatisch scheinenden, in Wirklichkeit lymphoplasmatischen Mononucleären schwache Rosafärbung (Prot. 3, Fig. 7 und 27; Prot. 5, Fig. 6 und 12); außerdem dort Spongioplasmazeichnung, hier kein Spongioplasma, sondern nur diffuses Oxyplasma.

Bei Triazid fanden wir in polynucleären Leukocyten Granulation, in polymorphkernigen sogen. „Übergangszellen“ aber niemals dergleichen (Prot. 23, Fig. 12 u. 19).

Hier bei unsrer Färbung besteht der Unterschied darin, daß die mononucleären Leukocyten mehr oder weniger rot (pyroninophil) gefärbtes Basoplasma aufweisen, die polynucleären Leukocyten aber keine basische lymphoplasmatische Plasmafärbung annehmen. Da die gekörnten, aber in ihrer Körnung nicht gefärbten Promyelocyten Lymphoplasma haben, erscheinen sie wohl fälschlich bei unsrer Färbung als lymphoide Agranulocyten, aber wenn auch diese echten und wirklichen Übergangstypen des pathologischen Blutes sicher dereinst zu polynucleären Leukocyten werden, so läßt doch auch unsre Färbung keinen direkten genetischen Übergang zwischen den lymphoiden fälschlich sogenannten „Übergangszellen“ des gewöhnlichen normalen Blutes und den polynucleären Leukocyten vortäuschen.

1) Daß sie lymphadenoide von myeloiden Zellen ebensowenig überall sicher trennen kann wie eine andere Färbung, ist schon oben hervorgehoben worden. Die bloße verschiedene Herkunft als solche bedingt nicht unbedingt morphologische Differenz.

da eben den polynucleären Zellen, obwohl sie ebenfalls ungekörnt erscheinen, jedes basophile Spongioplasma fehlt, sie hier vielmehr nur ein diffuses Oxyplasma besitzen[1]). Cfr. Prot. 25, Fig. 36; Prot. 26, Fig. 32—34; Prot. 29, Fig. 35, 36.

Noch schlagender und besser kann man die scharfe Kluft zwischen polymorphkernigen basiplasmatischen Übergangszellen und oxyplasmatischen polynucleären Leukocyten mit einem ähnlichen anderen Gemisch zweier basischer Farbstoffe nachweisen, nämlich mit Malachitgrün + Pyronin oder auch Chromgrün + Akridinrot.

Während die tinktorielle Differenzierung bei Methylgrün + Pyronin auf der essentiellen Differenz zwischen einem bloß karyophilen und einem zugleich noch karyoplasmophilen Farbstoff beruhte, handelt es sich bei Malachitgrün + Fuchsin um die Anwendung zweier karyoplasmophiler Farbstoffe verschiedener chemischer Basicität oder Avidität; es sind nämlich Malachitgrün und Chromgrün nur äußerst schwach basische Farbstoffe, die trotz ihrer Karyophilie doch schon fast als saure Farbstoffe wirken (daher auch Hb sehr lebhaft mitfärben)[2]); Malachitgrün hat nämlich nur zwei Amidogruppen, Chromgrün sogar noch eine Carboxylgruppe.

Es zeigt sich nun folgendes: Je nachdem in dem Gemisch der rote oder der grüne Farbstoff prävaliert, erscheinen sämtliche Kerne entweder rot oder grün (bei großen Differenzen der Mischung) oder in einer Mischfarbe mehr rötlich oder mehr grünlich (bei geringeren Differenzen). Wie aber auch sonst die Farbstoffe gemischt sein mögen, stets erscheint das ausgesprochene Basiplasma der Lymphocyten desgl. der Lympholeukocyten, ganz ebenso wie bei Methylgrün-Pyronin, stark rot bzw. schwächer rosa, also qualitativ jedenfalls erythrophil, dagegen das stark oxyphile Oxyplasma der polynucleären Leukocyten bereits ausgesprochen grünlich. Nie ist zwischen den roten bzw. selbst nur schwach rosaroten basiplasmatischen Lymphoplasmocyten selbst schwächster Basophilie ein Übergang wahrzunehmen zu den grün im Plasma gefärbten oxyplasmatischen polynucleären Leukocyten.

Diese neue Färbung ist also in diesem Punkt ein gewisser Fortschritt gegenüber Methylgrün + Pyronin, wo stark basophile, schwach basophile und schon oxyplasmatische Zelleiber sämtlich mit demselben einen plasmophilen roten basischen Farbstoff, nur in verschiedener Gradabstufung und Intensität gefärbt werden. Zwar färbt auch bei dieser neuen Färbung derselbe ziemlich stark basische rote Farbstoff die Leiber sowohl der

1) Bei Triazid erscheinen die basophilen (ungekörnten) lymphoiden mononucleären Gebilde künstlich und gewaltsam diffus schwach sauer, hier dagegen die oxyplasmatischen (gekörnten) polynucleären Gebilde künstlich ungekörnt und schwächstens oder selbst gar nicht mit dem basischen Farbstoff angefärbt.

2) Was bei Methylgrün + Pyronin allein vom Pyronin gefärbt wird.

Zellarten starker wie schwacher Basophilie; dagegen erscheinen die bereits oxyphilen zur Oxyphilie gereiften Zelleiber mit den ersten Spuren schon vorhandenen Oxyplasmas sogleich angefärbt von dem andern schwach basophilen grünen Farbstoff[1]).

Differenzieren die beiden basischen Farbstoffe Methylgrün + Pyronin Nuclein und Plastinsubstanz, so differenziert das zweifach basische Malachitgrün + Pyroningemisch, bestehend aus zwei basischen Farbstoffen verschiedener Basizität, ähnlich wie ein basisch-saures Neutralgemisch mehr die oxyplasmatische und basiplasmatische Plastinsubstanz.

Jedenfalls zeigt diese neue Färbung zur Evidenz, daß der von Ehrlich und Grawitz angenommene direkte Übergang zwischen lymphoiden splenocytären[2]) Übergangszellen und polynucleären Leukocyten nicht besteht.

Immerhin ist zu bemerken, daß aber auch hier unreife granulierte Zellen des myeloischen Systems, wie die gekörnten basiplasmatischen Promyelocyten, sich erythrophil-pyroninophil erweisen, während die sehr schwach oxyphilen Leiber der Myelocyten bereits relativ deutlich grün gefärbt erscheinen. Auch diese Färbung differenziert also nicht granulierte Zellen von lymphoplasmatischen Zellen, sondern nur oxyplasmatische von lymphoplasmatischen Zellen. Zwischen beiden stehen als Zwischenstufe die granulierten lymphoplasmatischen Promyelocyten.

Auf alle Fälle kommen wir somit auch hier wieder zu dem Schluß, daß die sog. Übergangsformen des normalen Blutes keine unfertigen Übergangsformen zwischen lymphoiden Zellarten oder Zellformen zu polynucleären granulierten Leukocyten sind. Sie vermitteln nicht zwischen zwei verschiedenen lymphoiden und granulierten Zellarten, sind auch weder weiter gereifte schon partiell gekörnte Lymphoidzellen noch relativ unvollständig gereifte nur wenig gekörnte Granulocyten. Sie sind viel größer als polynucleäre Leukocyten, stets ungekörnt, und zwischen ihrem polymorphkompakten plumpen Bläschenkern und dem trachychromatischen schlanken stark differenzierten Kern der Polynucleären fehlen alle Übergänge.

---

1) Am geeignetsten ist ein Gemisch von Pyronin 0,4 Brillantgrün (Smaragdgrün) 0,04 auf 150 Aqua. Diese Färbung ist ganz besonders geeignet auch zum Studium der Polychromophilie und basophilen Punktierung. Das basophile (erythrophile, fuchsinophile) unreife Hb, d. h. das Spongioplasma der Erythrocyten, erscheint rot, das oxyphile, eigentliche Hb aber grün; rot aber erscheint auch die „spongioplastische" basophile Körnelung. Im Gonokokkenpräparat erhält man eine reine und scharfe Differenz zwischen grünen Kernen und roten Kokken bei Verwendung von Methylgrün und Rhodomin S (Grübler), welcher schwach basische Farbstoff nur basophiles Bakterienplasma, keine Kerne und auch kein Lymphocytenplasma (wohl aber Mastkörner) färbt.

2) Myelocytäre Zellen sind stets auch myeloid und zwar nur myeloid, morphologisch splenocytäre Zellen sind ihrer Herkunft nach splenoid und myeloisch, auch wohl lymphadenoid (aus den Keimzentren); lymphocytäre Zellen sind ihrer Herkunft nach lymphadenoid und myeloisch, Großlymphocyten aber ebenfalls, wie Splenocyten, ubiquitär.

Sie sind das durch Alterung ausgereifte Endentwicklungsstadium der besonderen selbständig differenzierten lymphoiden Leukocytenart, aber keine Altersstufen artlich unreifer leukoblastischer Lymphoidzellen. Das direkte unmittelbare Vorstadium der segmentiertkernigen polynucleären Leukocyten sind vielmehr die polymorphkernigen Metamyelocyten, und vor diesen die buchtkernigen Myelocyten und gekörnten Promyelocyten. Letztere fehlen im normalen Blut.

Die sog. „Übergangszellen" des normalen Blutes sind somit gar keine, sind zudem basiplasmatisch und stets ungekörnt. Es sind reife Altersstadien einer differenzierten Zellart.

Trifft man im anscheinend normalen Blute basiplasmatische zugleich gekörnte Zellen, so sind dies nicht die gewöhnlichen ihren Namen zu unrecht tragenden normalen reifen Übergangsformen, sondern eben buchtkernige Promyelocyten, d. h. unreife atypische Zellformen. Das betreffende Blut ist dann pathologisch, das Blutbild nach links verschoben. Die Übergangsformen des normalen Blutes sind gar keine und tragen ihren Namen zu unrecht. Die Übergangsformen des pathologischen Blutes sind die Promyelocyten; sie sind in der Tat die wirklichen interphyletischen Zwischenstufen zwischen Lymphoidzellen und gekörnten Myelocyten. Die Promyelocyten sind somit die eigentlichen und wirklichen Übergangsformen, die indes bloß im pathologischen Blute auftreten. Sie sind indes nicht die direkten, sondern frühere Vorstufen der polynucleären Leukocyten, und sind nicht Zwischenformen zwischen kleinen Lymphocyten oder großen lymphoiden Leukocyten zu polynucleären Leukocyten, sondern zwischen Großlymphocyten und Granuloleukocyten.

Diese wichtige Feststellung zum Teil mit erhärtet zu haben, war ein Verdienst unserer hier geschilderten Färbung.

Ein zweites nicht minder wichtiges war die Feststellung der großen artlichen Gruppengemeinschaft aller lymphoplasmatischen mononucleären Leukocytenformen im allgemeinen, der großen und kleinen Lymphocyten im besonderen; vor allem aber der wichtige Nachweis, daß zwischen lymphadenoiden (echten) und myeloisch-histiogenen (Pseudo-) Lymphocyten kein greifbarer morphologischer Unterschied besteht.

Farbtechnische Vorbemerkung zu Tafel XX—XXV.

Man kann in der Geschichte der Blutfärbung mit Methylenblau-Eosin verschiedene Etappen unterscheiden, deren viele an einen z. T. dadurch bekannt gewordenen Autorennamen geknüpft sind.

Die früheren Perioden färbten sukzessiv mit Eosin-Methylenblau oder Methylenblau-Eosin in wäßrigen Lösungen.

Auch hierfür haben wir in unsern Tafeln Beispiele angeführt. Die Resultate können naturgemäß nicht panoptisch sein, da schon die neutrophilen Granula nicht durch den ihnen entsprechenden Neutralfarbstoff, der beim Sukzessivverfahren sich ja bekanntlich nicht oder kaum in Spuren bildet, dargestellt werden.

Ehrlich führte wohl als erster Mischungen von Methylenblau + Eosin ein, in denen der sich bildende Neutralfarbstoff in einem Überschuß des basischen Methylenblau in Lösung gehalten wurde. Modifikationen sind die Farbgemische von Plehn und Ziemann.

Als Beize gab Ehrlich später noch Methylal hinzu.

Czencinsky stellte ein Gemisch von Methylenblau-Eosin her, in dem der gebildete neutrale Farbstoff umgekehrt von einem Überschuß von Eosin in Lösung gehalten wurde. Dessen nunmehr zu kräftige Farbwirkung paralysiert man durch Zusatz von Alkali (Natr. carbon. Borax), welches nun seinerseits die Wirkung des in Inferiorität vorhandenen basischen Methylenblau unterstützt. Durch diese Alkaliverwendung wird die Methode schon ein Vorläufer der modernen Romanowskyfärbungen, die sich an Unnas alkalisiertes polychromes Methylenblau, Sahlis und Mansons Borax-Methylenblau anschließen.

Umgekehrt stellte v. Willebrand wieder eine Lösung von eosinsaurem Methylenblau, gelöst in einem Überschuß von Methylenblau, so her, daß er in eine verdünnte 1 %ige Eosinlösung konzentrierte wäßrige Mehylenblaulösung eintropfte, bis der gebildete vollständig ausgefällte Niederschlag sich eben wieder zu lösen beginnt. Diesem Gemisch wird aber dann, zur Paralysierung der zu starken Methylenblauwirkung und zur Verstärkung des Eosins, verdünnte Essigsäure zugegeben.

Die modernen Färbungen knüpfen an die Bestrebungen von Rosin und Laurent an, mit dem Niederschlag des rein dargestellten absolut neutralen eosinsauren Methylenblau zu operieren.

Statt diesen wasserunlöslichen Niederschlag, wie in den vorher genannten neutrophilen Gemischen, in einem Überschuß der in Wasser

gelösten basischen oder sauren Komponenten event. mit Alkali oder Säure zu lösen, wird er in Aceton (L. Michaelis) oder methylalkoholischer Lösung aufgenommen; da aber alkoholische Lösungen nicht färben, wird die Aktivierung erst im Moment, wo Färbung eintreten soll, durch nachträglichen Wasserzusatz bewirkt, wodurch der neutrale Farbstoff ionisiert und dissoziiert bzw. durch den Wasserzusatz ausgefällt wird, wobei im Moment des Ausfallens, sozusagen in statu nascendi, das Präzipitat eine erhöhte Aktivität erlangt.

Solche Verfahren sind die von Jenner und May-Grünwald.

Die Jennersche Lösung, die die weniger vollkommenen Bilder gibt, ist noch für diesen Atlasteil verwendet worden. Das vollkommenste Färbemittel auf diesem Gebiet, die May-Grünwald-Lösung, ebenso wie unsere weiteren bezüglichen Vervollkommnungsversuche mit Toluidinblau und Thionin sind für den etwaigen Rest des Werkes reserviert worden.

Parallel mit den Bestrebungen, panoptische Färbungen für Blutpräparate auf diese Weise mit neutralem eosinsauren Methylenblau zu erzielen, gingen solche, welche bezweckten, im protozoisch infizierten Blut das Chromatin der Malariaparasiten in besonderer Nuance darzustellen.

Diese Ära datiert seit dem bekannten von Romanowsky zufällig erhobenen Befund, für den erst Nocht die erste richtige Erklärung gab.

Romanowsky hatte diese Chromatinfärbung mit einem bloßen Gemisch aus Eosin und Methylenblau erzielt. Nocht vermutete und bewies auch, daß das eine derartige Färbung leistende zufällig verwendete Methylenblau eine besonders rotstichige Marke war, welche gewisse rote Beimischungen (Verunreinigungen) besaß oder leicht bildete, wie sie sich im alkalisierten Methylenblau (Unna, Sahli) besonders leicht und in Menge durch Spaltung und Reifung des Farbstoffes einstellen. L. Michaelis zeigte dann, daß für diese dabei hauptsächlich in Betracht kommende rotwirkende Beimengung das sog. Methylenazur Berntsen das wirksame Agens sei[1]).

Die ersten Bestrebungen auf diesem Gebiete der Romanowskyfärbung, die auch noch als ältere Romanowskyverfahren gehen, waren nun ebenfalls extemporierte Gemische aus polychromem Methylenblau und Eosin, für welche wir in diesem Teil auch noch zwei Beispiele (Taf. XXII) bringen.

---

1) Nach Unna und Mc Neal ist auch Methylenviolett (bzw. Thionolin) dabei tätig. In der Tat färbt auch dieses, mit Eosin kombiniert, Protistenchromatin und „azurophile“ Granula. Weitere Versuche meinerseits, diesen Farbstoff für die Blutfärbetechnik zu verwerten, sind im Gange. Im Gegensatz zu Azur I wirkt es nicht als Vitalfarbstoff, sondern stark toxisch, die Zellen tötend, und daher im unfixierten Präparat nur Zellkerne färbend. In Verbindung mit Eosin färbt es die Plättchen ebensogut wie Azur I, das Protistenchromatin aber etwas matter als Azur; dagegen gewährleistet es in seiner Kombination mit Eosin eine vorzügliche Färbung der neutrophilen Granula.

Weiter wurde dann in theoretischer Hinsicht festgestellt, daß Methylenazur allein das Chromatin der Protisten nicht färbt, sondern nur in Verbindung mit Eosin als neutrales eosinsaures Azur. Anfangs glaubte man (Michaelis, Reuter), daß selbst eosinsaures Azur allein diese Färbung nicht hervorbringe, sondern nur in Verbindung mit einem gleichzeitigen Überschuß von Methylenblau. Es wurden deshalb Gemische von Azur und Methylenblau als Azur II oder Azurblau in den Handel gebracht und diese mit Eosin zu neutralen Doppelverbindungen gemischt. Erst Giemsa führte schließlich den Nachweis, daß schon das reine eosinsaure Azur hierzu vollständig ausreichend sei, nur muß dieses in einem Überschuß von basischem Azur gelöst sein. Auch das eosinsaure Azur ist nämlich, ebenso wie eosinsaures Methylenblau, nicht in Wasser löslich. L. Michaelis benutzte als Lösungsmittel Aceton und Reuter fügte das noch als Beize wirkende Anilin hinzu. Außerdem empfiehlt sich aber der Zusatz von reinem Methylenblau zur Verschönerung der Präparate in Rücksicht auf die Plasmen der mononucleären lymphoiden Blutzellen.

Diese ursprünglich nur der Protozoenforschung dienenden Färbungen werden jetzt auch für die reine Hämatologie dienstbar gemacht, da sie interessante Aufschlüsse über den Bau der Blutzellen (Kerne, Azurgranulationen) geben.

In der modernsten Epoche der Blutfärbung, in der wir augenblicklich stehen, wird das eosinsaure Azur, ebenso wie das eosinsaure Methylenblau, entweder nur in methylalkoholischer Lösung benutzt (Leishmann), oder, noch besser, in glyzerin-methylalkoholischer Lösung (Giemsa), welch letztere Modifikation die vorzüglichsten, allen Anforderungen der morphologischen Hämatologie genügenden Resultate zeitigt (besonders wenn man dieses Verfahren, wie ich es tat[1]), mit dem May-Grünwald-Verfahren kombiniert).

Das weniger panoptische Leishmannverfahren haben wir noch in diesen Teil aufgenommen, das panoptischere Giemsaverfahren aber für den letzten Teil aufgespart.

Die jetzt hier zuerst folgenden einfachen, d. h. azurfreien Methylenblaufärbungen verzichten, i. G. zu den in den früheren Kapiteln geschilderten Färbunggen, auf den Vorteil, die zwei verschiedenen basophilen Zellsubstanzen, Kerne und (basophile) Cytoplasmen, Nuclein- und Spongioplastinsubstanzen der lympho-basophilen mononucleären Elemente [Lymphocyten, Großlymphocyten, Lympholeukocyten] mitttels zweier verschiedener Farbstoffe darzustellen.

Allerdings galt dieser panoptische Vorzug, auf den die Methylenblaufärbungen jetzt wieder verzichten, eigentlich nur für die Methylgrün-Pyroninfärbung. Bei Triazid waren zwar auch die Kerne grün, die Plasmen

1) Medizinische Klinik 1908, Nr. 32.

rosa, aber diese Farbdifferenz war sozusagen nur eine scheinbare, die sich gar nicht auf die zwei verschiedenen basophilen Substrate bezog; denn es sind nur die Oxyparaplasmen, die diesen Kontrast gegenüber den basophilen Kernen geben, die Basospongioplasmen sind aber hierbei überhaupt gar nicht gefärbt. Dasselbe gilt von der sauren Glyzerintrias, wo die Kerne granschwarz, die Plasmen gelblichgrau sind; bei Hämatoxylin-Eosin vollends sind ebenfalls in der EHRLICHschen Rezeptur des sauren Hämatoxylins die Spongioplasmen ungefärbt, nach DELAFIELD sind sie zwar gefärbt, aber so schwach, daß sie hinter der Kernfärbung zurücktreten, und nur die rosagefärbten Oxyparaplasmen den Kontrast mit den violetten Kernen abgeben.

Auch bei den Methylenblautinktionen sind, wie bei DELAFIELD-Hämatoxylin, Basoplasmen und Chromatinstrukturen in gleicher Farbe tingiert, doch sind hier die gegenseitigen quantitativen Relationen gerade umgekehrt, so daß bei gelungener Färbung gerade die Plasmastrukturen kräftig und exakt gefärbt erscheinen, während die Kerne nur als mattere diffus verwaschene und undeutlich strukturierte Bläschen innerhalb der ebenfalls blauen Basoplasmen erscheinen.

Mit diesem Nachteil der auf Kerne und Basoplasmen verteilten Einfärbigkeit gegenüber der zweifärbigen Methylgrün-Pyroninfärbung verbinden die Methylenblau-Eosinfärbungen indes gegenüber der genannten zweifach basischen Doppelfärbung den Vorteil, daß sie mit einer andersfarbigen eosinsauren Gegenfärbung als adäquater Komponente für Oxyplasmen und für event. vorhandene neutrophile Granula kombiniert sind. Außerdem hat das basische Methylenblau gegenüber dem Methylgrün noch den Vorzug, daß man die Kernstrukturen u. U. auf Wunsch auch kräftiger und dunkler, nicht ganz so bläschenhaft wie bei Methylgrün darstellen kann, so daß diese Färbungen gelegentlich noch am meisten von allen basischen Färbungen den Hämatoxylinkernfärbungen und deren Vorzügen nahekommen.

Allerdings büßt und leidet bei solcher forzierter Hervorhebung der Kerndetails oft wieder die Exaktheit der Basoplasmendarstellung und mithin die Sauberkeit und Ansehnlichkeit der Färbung bzw. des Präparates; denn wo Kern und Plasma in derselben Farbe annähernd gleich dunkel gefärbt sind, heben sich naturgemäß die Kontraste zwischen den verschiedenen substantiellen Individualitäten weniger klar ab (Prot. 40, Fig. 1—9). Auch hier besteht ein antagonistisches Balancement zwischen Basophilie der Kerne und Basoplasmen: je exakter und dunkler das eine Substrat, um so verwaschener und unklarer vielfach das andere.

Außerdem tritt diese Hervorhebung der Kerne hauptsächlich bei Sukzessivfärbungen ein; bei diesen aber kommt es dann allerdings auch nicht zur Darstellung der neutrophilen Strukturen (Granulation).

Im übrigen haben die simultanen wie die sukzessiven Methylenblankombinationsfärbungen vor dem Methylgrün-Pyronin, dem Triazid wie

auch vor den Hämatoxylinfärbungen außerordentliche Vorzüge; gegenüber Methylgrün + Pyronin das Vorhandensein einer sauren Farbe, gegenüber Triazid das Vorhandensein einer basischen plasmophilen Farbkomponente, gegenüber Hämatoxylin-Eosin das Vorhandensein eines basischen Kernfärbemittels, welches auch das Spongioplasma stark und exakt (wie Pyronin) färbt und zugleich mit dem sauren Farbstoff einen neutralen neutrophile Granula färbenden Farbstoff bildet. Vor allem gelingt es, die Übergangsformen zwischen lymphoiden und gekörnten Zellen, zwischen myeloblastischen Großlymphocyten (makrolymphocytoiden Myeloblasten) und Myelocyten in Gestalt der Promyelocyten schärfstens nachzuweisen und zur Darstellung zu bringen, was bei allen vorhergenannten Färbungen bisher unmöglich war. Bei Hämatoxylinfärbungen, wo neutrophile Granula nicht gefärbt werden, gelingt oft schon nicht die Unterscheidung zwischen lymphoiden Leukocyten und neutrophilen Myelocyten, geschweige denn daß Promyelocyten als solche sicher festzustellen, d. h. von Großlymphocyten einerseits und Myelocyten andrerseits zu differenzieren wären; bei Triazid vollends kann man wieder zwar zwei scharf getrennte Zellvölker, lymphoide und granulierte, feststellen, aber zwischen völlig unreifen promyelocytären Granulocyten und weiter fortgeschrittenen Myelocyten besteht kein wahrnehmbarer Unterschied. Die Promyelocyten (die doch auch in den Präparaten der anderen Färbungen existieren, hier aber wie Myelocyten aussehen) wären durch Triazid nie entdeckt worden, und auf diese Färbung gestützt dürften hauptsächlich Ehrlich und seine Schüler (Pincus, Helly) die Lehre der scharfen dualistischen Trennung, des Fehlens jedes genetischen Zusammenhanges zwischen lymphoplasmatischen Zellen (Myeloblasten, Lymphocyten?) und Granulocyten stabiliert haben. Während die Promyelocyten bei Triazid schon völlig zu den Granulomyelocyten gerechnet werden, erscheinen sie umgekehrt bei Methylgrün-Pyronin noch völlig wie ungekörnte Großlymphocyten. Erst Methylenblau-Eosin deckt ihre eigne Zwischenstellung und zwischenstufliche Berechtigung auf.

Während nun die verschiedenen lymphoiden Zellformen (myelolymphoblastische Großlymphocyten, Lymphocyten, lymphoide Leukocyten, Leukosarkomzellen) bei Hämatoxylinfärbungen einigermaßen und zur Not an der Eigentümlichkeit der äußeren Kernform und inneren Kernstruktur zu unterscheiden waren, war das bei Triazid fast völlig unmöglich; große und kleine Lymphocyten, Lymphocyten und Lympholeukocyten, Lympholeukocyten und karyolobische großlymphocytäre Riederzellen sind nicht auseinanderzuhalten und imponieren nicht als verschiedenartliche Gruppen einer lymphoiden Zellklasse, sondern lediglich als verschiedene individuelle zufällige Zustands- und Entwicklungsformen innerhalb einer Zellart.

In diesem Punkte verdanken wir unsere sämtlichen modernen Kenntnisse in erster Linie den Methylenblaufärbungen, die hier Unterschiede aufdecken, die andere Färbungen verwischen und verdecken. Die an und für sich allein unzureichenden Hämatoxylinfärbungen sekundieren als

Kontrollfärbungen hier bestens und bestätigen und ergänzen die Ergebnisse der Methylenblaufärbungen, indem sie unsere mittels dieser gewonnenen Kenntnisse durch Zufügung der durch sie aufgedeckten verschiedenen intimen Kernverhältnisse noch erweitern.

Gegen diese gewaltigen Vorzüge ist das farbliche Nichtdifferenziertwerden von Basochromatin und Basiplastin ein relativ geringer, leicht zu ertragender Nachteil, und auch die Tatsache, daß das Triazid besonders scharf exakt die neutrophile Körnung zur Darstellung gelangen läßt, ist kein so unentbehrlicher und wertvoller, den Wert der Methylenblaufärbungen gefährdender Faktor, zumal wenn man bedenkt, daß ja auch die simultanen Methylenblaueosinfärbungen die neutrophile Körnung ziemlich gut zur Darstellung gelangen lassen. Daß diese hier nicht ganz so „neutral" d. h. violett, sondern meist erythrophiler ausfällt als bei Triazid, kann auch nicht ausschlaggebend sein und höchstens lehren, daß das Triazid eben nicht ganz überflüssig und unentbehrlich ist, sondern als kontrollierende Färbungsmethode gewisse wertvolle, wenn auch nur sekundäre, unterstützende und ausbauende Bedeutung bewahrt. Das Gleiche gilt in der Tatsache, daß das Triazid zwei saure Farbstoffe zur Differenzierung der α-Granula und des Hb verwertet, ebenso wie die Glyzerintrias. Diese Differenzierung kann aber gut entbehrt werden. Die schließlich dadurch auch bedingte Differenzierung zweier verschiedener verschieden dunkler neutrophiler Granulationen (Methylgrün-Säurefuchsin, Methylgrün-Orange) gelingt auch mit eosinsaurem Methylenblau, in dem die unreifen violetten Körnchen mehr nach blau (cyanophiler), die reifen mehr nach rot hin (erythrophiler) gefärbt erscheinen.

Im ganzen sind somit alle Vorzüge des Methylgrün-Pyronins (Zweifärbigkeit der basophilen Kern- und Plasmasubstrate) und des Triazids (gute Darstellung der Neutrophilie) schließlich auch mit dem ausgebildeten Methylenblau-Eosinverfahren zu erreichen, in dem sie gewissermaßen kombiniert zur Geltung gelangen.

Hier haben die Methylenblaufärbungen in letzter Zeit gerade durch die Romanowskymethode und deren Ausarbeitung eine ungeahnte Verbesserung erfahren. Durch Zufügung des Azurblau ist in die elektive Konkurrenz der Farben ein Faktor eingeschaltet worden, der erstens einmal eine ganz neue Art von Granulation kennen gelehrt hat (Michaelis-Wolff) und der zweitens auch hinsichtlich der Kernfärbungen wesentliche Verbesserungen mit sich gebracht hat. Einmal werden dadurch in qualitativer Beziehung dieselben färberischen Differenzierungen zwischen Kernchromatin und Basiplastin ermöglicht, wie bei Methylgrün-Pyronin, und zweitens werden in gradueller Hinsicht die internen Chromatinstrukturen viel schärfer als bei gewöhnlichen Methylenblau-Eosinfärbungen herausgearbeitet, so daß die Färbungen, wenn gut gelungen, selbst in dieser eigentlichsten Domäne des Hämatoxylins durchaus mit guten Häma-

toxylinfärbungen konkurrieren können und letztere jetzt durchweg fast ganz unnötig machen.

Schließlich aber gewährleisten die Romanowskyfärbungen in der Giemsaschen Verbesserung und in der ihr von uns gegebenen Modifikation (Kombination mit MAY-GRÜNWALD-Verfahren, Zügfügung noch von Thionin und Methylenviolett [s. letzter Teil]) auch ganz vorzügliche Färbung der neutrophilen Granula und aller denkbaren und besonderen Zelldetails.

Somit gewähren diese Methylenblau-Azur-Eosinverfahren in guter Ausarbeitung (etwa mit Toluidinblauverwendung für die Metachromasie der Mastzellen) die Möglichkeit einer wirklich universellen panoptischen Darstellungsmethode für alles, was im Blut und seinen Zellen strukturell vorhanden ist und sonst nur mit verschiedenen einzelnen Methoden einzeln mühsam zur Darstellung gebracht werden könnte.

In den bis jetzt hier vorliegenden Tafeln sind komplett panoptische Färbungen noch nicht reproduziert. Diese sollen noch auf einen späteren Ergänzungsanhang verschoben sein. Alle hier bislang aufgeführten Reproduktionen älterer Methylenblau-Eosin- und Romanowskyverfahren leiden daher noch an gewissen rückständigen Unvollkommenheiten, sind aber darum um so instruktiver.

Wir lernen nämlich auch an diesen wie an den bisherigen Färbungsmethoden gewisse einzelne Eigenschaften der Zellen kennen, und sammeln und tragen so von allen Seiten Material zusammen, welches wir dann, kombiniert und vereint, bei der panoptischen Universalfärbung wieder finden werden. Dort werden wir uns daher textlich auch nur ganz kurz zu fassen brauchen, während wir hier bei diesen in der Deutung der Befunde naturgemäß schwierigeren Färbungsstudien die einzelnen Punkte ausführlicher zu besprechen und unsre Ansicht über dieselben zu begründen haben werden.

Tafel XX—XXII sind einfache reine Methylenblau-Eosinfärbungen. Tafel XXIII und XXIV hingegen Romanowskymethoden.

Tafel XX enthält simultane Methylenblau-Eosinfärbungen zu dem Zweck, um die von EHRLICH proklamierte tinktorielle Grunddifferenz zwischen Lymphocyten und Lympholeukocyten zu demonstrieren. Außerdem enthält die Tafel einige typische echte Großlymphocyten, Reizungszellen und ferner promyelocytäre Übergangsformen von lymphoiden Zellen zu Granulocyten.

Tafel XXI enthält sukzessive Färbungen, welche zeigen sollen

1. die feinere Struktur des in allen lymphoiden Zellen gleichartigen spongioplastischen Basoplasma;
2. die internen Details der Kernstrukturen bei sukzessiven Methylenblaufärbungen;
3. daß auch in Lymphocyten die Kerne ebenso stark bzw. stärker gefärbt sein können als die Basiplasmen.

Daß somit hierauf, d. h. in den von EHRLICH proklamierten gegenseitigen Intensitätsbeziehungen und quantitativen Färbungsdifferenzen zwischen Plasma und Kern weder der einzige, noch auch der hauptsächlichste und wesentliche Unterschied zwischen Lymphocyten und Lympholeukocyten besteht, sondern daß er vor allem und in erster Linie beruht in dem Gesamthabitus, der Amblychromasie und morphologischen Variabilität der lympholeukocytären Kerne, in ihrer besonderen Chromatinanordnung, sowie allenfalls in der absoluten schwachen Basophilie ihrer Leiber, bzw. dem meist schwächer basophilen Verhalten der Leiber nicht gegenüber ihren Kernen, sondern gegenüber dem der Lymphocytenleiber [1]).

Tafel XX und XXI zeigen beide ferner als morphologische Zwischentypen mittelgroße Mesolymphocyten und kleine lymphoide Leukocyten.

Tafel XXII führt

1. ebenfalls gewisse Verwischungen der Unterschiede zwischen Lymphocyten und Lympholeukocyten vor, woraus indes nur hervorgeht, daß eben alle lymphoiden Zellvölker zu einer gemeinsamen höheren Einheit gehören;
2. ferner zeigt uns die Tafel das Verhältnis des Basispongioplasma zum Oxyparaplasma. Mit zunehmender Alterung der Lymphoidocyten Abnahme der Paraplasmabasophilie, mit den Übergang (der stammzelligen Lymphoidocyten) zu Granulocyten, Umwandlung in Oxyphilie;
3. werden Kernuntersehiede zwischen lymphoiden Zellen einerseits und lymphocytoiden bzw. lympholeukocytoiden granulierten aber zufällig ungekörnt scheinenden Zellformen vorgeführt;
4. könnte man aus dieser relativ unvollkommenen Färbung im Sinne der alten Unitarier Fehlschlüsse ziehen für genetische Beziehungen bzw. direkte Übergänge zwischen Lymphocyten und granulierten Leukocyten (Übergangszellen!). Diese Übergangszellen sind aber, wie früher vorausgeschickt, hier nicht mehr die früher allein bekannten und hierfür in Anspruch genommenen lymphoiden Leukocyten, sondern die sog. Promyelocyten. Es handelt sich daher nur um indirekte, durch die Großlymphocyten vermittelte,

---

1) Indessen finden wir auch die Leiber der älteren breiteren und deshalb leukocytoid genannten Lymphocyten schwach basophil. Diese Typen werden vielfach, z. B. auch von WEIDENREICH, mit den echten großen Lympholeukocyten verwechselt und konfundiert. Natürlich gibt es morphologische Übergänge, die indes noch keinen direkten genetischen Konnex anzeigen müssen.

Sie sind lediglich der Ausdruck dafür, daß ursprüngliche Gliedverwandtschaft zwischen Lymphocyten und Lympholeukocyten besteht, und daß allenfalls interphyletische Übergänge bestehen, d. h. daß Lymphocyten und Lympholeukocyten nicht bloße verschiedene Altersstufen innerhalb Einer Art sind (WEIDENREICH, FERRATA), sondern Repräsentanten mehrerer Zellarten.

genetische Verwandtschaft der Lymphocyten und Splenocyten mit den Granulocyten, und um direkte Übergänge nur zwischen großlymphocytären Stammzellen und Granulocyten. Die Übergangszellen sind keine Übergangsstufen zwischen einkernigen lymphoiden Lymphocyten oder Leukocyten zu polynucleären Leukocyten, sondern stehen mit letzteren nur mittelbar in Konnex, insofern als sie mit den Großlymphocyten, die in Myelocyten übergehen, artlich verwandt sind. Bei diesem letzteren Übergang spielen die von uns entdeckten Promyelocyten die Rolle der Übergangszellen.

Die direkten Vorstufen der polynucleären segmentiertkernigen Leukocyten sind aber ebenfalls nicht die Ehrlichschen Übergangszellen, sondern die von uns sog. polymorphkernigen Metamyelocyten.

Tafel XXIII führt die Ergebnisse des alten ursprünglichen für Malariafärbung angegebenen Romanowskyverfahrens auf Blut vor mit seinen hierbei stark überfärbten Kernen.

Als neu gegenüber den vorgehenden Tafeln werden gezeigt

1. die Azurgranula der Lymphocyten, Großlymphocyten und lymphoiden Leukocyten;
2. die Nucleolen werden als basophile Plastinsubstanzen dargestellt;
3. atypische Riedersche Großlymphocyten, Sternbergs leukocytoide „Leukosarkomzellen" werden vorgeführt neben typischen kleinen und größeren Lymphocyten sowie neben Lympholeukocyten mit Übergangszellkernen, und zwar z. T. in rein hyperplastischen nicht sarkomatösen Fällen von Leukämie sowohl myeloblastischer wie lymphoblastischer Art.

Tafel XXIV gibt ebenfalls ein simultanes Methylenblauverfahren mit Azurgehalt. Sein färberisches Ergebnis ist aber nicht das der Romanowskyfärbungen mit den mehr oder weniger stark gefärbten rötlichen Kernen, sondern, wie bei allen alkoholischen Methylenblau-Eosinverfahren, ein solches mit hellen Bläschenkernen, nur unter Hinzutritt der Azurgranulation und der Mastzellkörnermetachromasie infolge der Azurmitwirkung.

Ferner zeigt diese Färbung i. G. und in Ergänzung zu Tafel XXI, daß hier auch in den Lympholeukocyten ebenso wie in den Lymphocyten die Kerne heller als das Plasma sein können (abweichend also von den von Ehrlich als prinzipiell angeführten Differenzen) bzw. daß innerhalb derselben Zellart alle Übergänge zwischen stärker und schwächer gefärbten Kernen vorkommen können.

Tafel XXV vollends soll an der Hand der Ergebnisse mit einer schon etwas zu alt gewordenen Lösung eines sonst im Prinzip schon vollkommenen Methylenblau-Eosin-Kombinationsverfahren (Jenner) die allmähliche Entwicklung der neutrophil granulierten Leukocyten aus ihren

ersten ungranulierten lymphocytoiden Anfangsstadien vorführen. In dieser Hinsicht ist die Tafel eine Ergänzung der mit Hämatoxylin dargestellten Tafel XI/XII. Die Kerne sind hier bei dieser Methode, wenigstens bei den Neutrophilen, im Gegensatz zu der klassischen Postulation der May-Grünwald-Methode fast sämtlich mehr oder weniger deutlich strukturzeigend.

Die wichtigen ungranulierten indifferenten Vorstufen der granulierten Zellen sind mit dieser Methode noch nicht exakt genug darzustellen gewesen. Sie werden in dem Ergänzungsanhang Gegenstand der Betrachtung sein; dafür aber können wir hier jetzt zum ersten Male typische Promyelocyten in figura vorgeführt kennen lernen, und ihre Unterschiede gegenüber den eigentlichen, im Plasma und entsprechend dann natürlich auch in den Kernen reiferen Myelocyten studieren.

Die Mängel der auf den folgenden Tafeln vorgeführten Methoden und die Zelldifferenzierung bei solchen mangelhaften Färbungen.

Voraussetzung ist natürlich, daß die angewandte Methode nur als solche ihre Mängel hat, daß aber die mit ihr dargestellten Präparate gut gelungen sind. Von mangelhaften technischen Färbungsresultaten wird selbstverständlich sowohl bei diesen an und für sich unvollkommenen Färbungen, wie bei den guten, später zu besprechenden Färbungen abstrahiert und abgesehen. Es handelt sich also um technisch wohl gelungene Präparationen mit Hilfe von an und für sich in ihren Prinzipien unvollkommenen Methoden.

Die bei den hier folgenden letzten Tafeln verwandten Färbungen haben also in ihren eigensten Effekten gewisse Unvollkommenheiten, durch welche namentlich die artlichen Differenzen zwischen den verschiedenen Stämmen der Mononucleären nicht genügend klar hervorgehoben werden.

Diese artlichen Unterschiede als solche geben uns prägnant erst die modernen panoptischen Methoden, die in der Giemsafärbung ihren hauptsächlichsten Repräsentanten haben, bzw. erst aus dieser Methode haben wir diese Unterschiede abstrahiert und als artliche erkannt.

Zwar sagt Ferrata und mit ihm viele Unitarier (Weidenreich, Maximow), daß alle Mononucleären, alle lymphoplasmatischen Zellen nur Eine Zellart wären, und die verschiedenen morphologischen Typen nur ontogenetische Alterungs- oder Funktionszustände in ihr, und stützen sich darauf, daß „alle Übergänge zwischen den verschiedenen Typen" existieren: aber „alle Übergänge" existieren auch zwischen lymphoplasmatischen und granuloplasmatischen Zellen, zwischen großlymphocytären Lymphoidocyten und Myeloyten, und doch ist das nicht ein ontogenetischer intraphyletischer, sondern ein interphyletisch phylogenetischer Entwicklungsschritt, eine artliche Differenzierung mit Erwerbung neuer Artmerkmale.

Ebenso lehrt die panoptische Giemsafärbung, daß auch innerhalb der verschiedenen lymphoplasmatischen Zellen drei verschiedene, durch verschiedene spezifische Charakteristika differenzierte Zellarten unterschieden werden müssen, so daß die hier von Ferrata betonten Übergänge ebenfalls als interphyletische, nicht als intraphyletische zu bewerten sind.

Auf Grund der Ergebnisse der vollkommensten Färbemethode, der Giemsafärbung, haben wir zu rechnen mit drei verschiedenen, artmorpho-

logisch differenten Arten: a) der Lymphoidocyten (Großlymphocyten, Lympholeukoblasten oder Myeloblasten), zu denen als Altersstufen die großen Riedertypen treten; b) der Großen mononucleären Lympholeukocyten, zu denen als Altersstufen die sog. buchtkernigen Übergangszellen treten; c) der größeren und kleinen Lymphocyten verschiedener Größe mit ihren Altersstufen der leukocytoiden Lymphocyten und kleinen Riedertypen.

Wir haben schon bei Hämatoxylin, bei Triazid und Methylgrün + Pyronin gesehen, daß bei diesen (eben daher als unvollkommen zu bewertenden) Färbungen diese verschiedenen Typen unmöglich scharf auseinandergehalten werden konnten, und daß es mehr oder weniger subjektive Willkür war, gewisse Zellen so oder so zu deuten. Gerade diese unvollkommenen Färbungen stützen daher den Unitarismus innerhalb der lymphoplasmatischen Zellgruppe. Wendet man aber mehrere Kontrollfärbungen an, oder eine vollkommene und panoptische Färbung, m. a. W. eine geeignete Färbetechnik, so muß man dazu kommen, hier verschiedene artliche Differenzierungen anzunehmen. In diesem Sinne, obwohl im Grundprinzip unitarisch, stehen wir hinsichtlich unsrer Beurteilung der verschiedenen mononucleären lymphoiden Zellen ganz auf polyphyletischem Boden, hier mehrere differentielle Neben- und Unterarten annehmend, indem wir die hier auftretenden morphologischen Differenzen für wichtig genug erachten, sie als artliche zu erklären. Einzig und allein zwischen dem sog. Myeloblasten und den großen lymphoblastischen Lymphocyten der Dualisten können wir selbst mit vollkommensten Färbemethoden keine derartige Differenzen auffinden, die, wie die Dualisten wollen, als artlich unüberbrückbar imponierten. Einmal haben die sog. Myeloblasten kein Myelocytenkernchromatingerüst, und zweitens finden sich zwischen ihnen und den großen noch nicht ganz typisch ausgebildeten lymphoblastischen Lymphocyten alle wünschenswerten Übergänge. Ist also auch eine artliche Differenz anzunehmen, so handelt es sich doch nur um eine phylogenetische Progression wie etwa zwischen großen und kleinen Mikrolymphocyten. Es verhalten sich nämlich Lymphoidocyten (Großlymphocyten, Lympho-Myeloblasten) zu großen lymphoblastischen Mikrolymphocyten und diese zu Lymphocyten, wie primordiale Megaloblasten zu großen Normoblasten und diese zu kleinen Normoblasten.

Auch bei den jetzt hier zunächst zu betrachtenden Färbungen werden wir sehen, daß die wesentlichsten artlichen Merkmale, auf die es bei der Differenzierung der lymphoplasmatischen Arten ankommt, verwischt bleiben.

Was zuerst den wichtigsten Kardinalunterschied zwischen großen Lymphoidocyten und Lymphocyten einerseits, Lympholeukocyten andrerseits anbetrifft, so hatte Ehrlich die Regel aufgestellt, daß alles, was auf den Namen Lymphocyt Anspruch machen will, einen relativ blaß gefärbten Kern innerhalb stark basophilen Plasmas haben muß, während bei den Lympholeukocyten sich das Verhältnis umgekehrt gestalte.

1. Wir finden nun oftmals, daß schon de norma die älteren kleinen Lymphocyten meist ein relativ breites schwach basophiles Plasma und entsprechend stark basophile Kerne als Ausnahme von der Regel haben, Prot. 32, Fig. 12—14, 19, 20, 23—25, weshalb Patella solche Gebilde als kleine Endothelien von jenen andern von ihm sehr zu Unrecht allein als echte Lymphocyten bezeichneten schmalleibigen blaßkernigen Gebilden abgegrenzt hat (Prot. 31, Fig. 26—33; Prot. 38, Fig. 10—15). Daß trotzdem zwischen diesen durch ihr relativ breites Plasma relativ großen leukocytoiden Mikrolymphocyten und Mesolymphocyten mit trachychromatischem Kern einerseits und kleineren Lympholeukocyten mit relativ dunkleren aber doch im ganzen amblychromatischen Kernen andrerseits wesentliche artliche Unterschiede bestehen, zeigt besonders klar schon unter unseren Tafeln Prot. 32, Fig. 12—14 einerseits, und Fig. 23—25 andrerseits. Die hier durch die Zwischenstufen Fig. 19 und 20 vermittelten Übergänge sind nur morphologische scheinbare Zwischenformen und nicht Übergangsetappen eines direkten genetischen Zusammenhanges.

Denn allerdings sind alle Mononucleären verwandte Gebilde Einer Sippe, doch sind sie nur indirekt mittelbar verwandt durch die ihnen allen gemeinsame Stammart der Lymphoidocyten, von der kleine Lymphocyten und Lympholeukocyten nur äquivalente Seitensprossen sind.

2. Nicht überall zeigten unsere unvollkommenen Färbungen, daß die Lymphocyten, die großen wie die kleinen, in ihrem schmalleibigen Jugendhabitus blaß färbbare Kerne im Verhältnis gegenüber einem stark gefärbten Leibesrand besitzen. Cfr. Prot. 30, Fig. 1—3; Prot. 31, Fig. 1—13, 26—33; Prot. 24, Fig. 1—27. Vielmehr sind hier durch den Mangel der angewandten Färbungsprozedur die Kerne zu dunkel geblieben, ohne aber dabei jene exakte Chromatinfärbung aufzuweisen, die uns das Hämatoxylin zeigt. Cfr. Prot. 30, Fig. 1, 2; Prot. 33, Fig. 10—13.

Trotzdem, d. h. trotz Vorhandenseins dieser relativ zu starken Kernfärbung, ist aber das Cytoplasma hier doch, wie es sich für Lymphocyten geziemt, stark gefärbt geblieben, und das gewährleistet hier neben der Schmalleibigkeit die artliche Unterscheidung gegenüber Lympholeukocyten (cfr. Prot. 33, Fig. 10—13, 18, 19, 21; Prot. 31, Fig. 5—10, 26—33).

Es ist nun angegeben worden, daß z. B. bei gut gelungener Romanowsky-Giemsafärbung die echten, d. h. angeblich nicht weiter differenzierungsfähigen lymphadenoiden Lymphocyten, die kleinen vor allem, aber auch die noch nicht ausgereiften lymphoblastischen Lymphocytenmutterzellen, durchweg einen dunkelen Kern und relativ helles Cytoplasma haben sollen, während die histiogenen und myeloischen bloß lymphocytoiden, der granuloplastischen Weiterdifferenzierung fähigen Pseudolymphocyten, und die großen indifferenten myeloblastischen Myelocytenvorstufen makrolymphocytoider Form artlich scharf von ihnen geschieden seien durch den Besitz eines hell gefärbten Kernes, der ohne hellen perinucleären Hof direkt vom dunkel gefärbten stark basophilen Cytoplasma umgeben ist.

Daß diese Verhältnisse schon je nach der Handhabung der jeweiligen Färbungsmethode wechselnde und inkonstante sind, und daß sogar im selben Präparate nebeneinander beide Sorten von Lymphocyten mit hell und dunkel gefärbten Kernen vorkommen, mithin diese durch solche Angaben als Myeloblasten und Lymphoblasten geschiedenen Zellen in Wahrheit nicht streng geschieden, sondern durch alle Übergänge verknüpfte Typen sind, zeigt u. a., allerdings bei einer Nicht-Romanowsky-färbung, besonders Prot. 34, Fig. 14 und 17 einerseits und Fig. 20 oder 27 andrerseits.

Es ist aber noch hinzuzufügen, daß es auch bei Romanowskymethoden gelingt, in sicher myeloischen Leukämiefällen die lymphocytoiden Myeloblasten der Dualisten bei protrahierter Färbung mit stark wie bei Hämatoxylin gefärbten Kernen darzustellen (Prot. 32), wie auch umgekehrt, daß es bei nur kurzer Anfärbung gelingt, sichere lymphadenoide Lymphocyten, kleine sowohl, wie die größeren lymphoblastischen Vorstufen, in dem klassischen Ehrlichschen Habitus mit relativ blassen Kernen und stark gefärbten Rändern darzustellen, den die Dualisten (Nägeli) jetzt bei dieser Färbung den echten Lymphocyten absprechen und nur den Myeloblasten zulegen bzw. belassen. Es ist daher auf diese nur graduellen Intensitätsdifferenzen der Färbung nun gar nichts zu geben, weshalb die Dualisten denn auch neuerdings bei wirklichen morphologischen Strukturdifferenzen (Nucleolenzahl etc.) ihre Zuflucht suchen, nur daß ihre hier herausgefundenen morphologischen Differenzen (Altmanngranula, Nucleolenzahl) auch hier nicht den Anforderungen, die man an Artdifferenzen stellen muß, standhalten.

3. Der klassische Ehrlichsche Habitus, den der echte Lymphocyt, der große sowohl wie der kleine, haben soll, wird repräsentiert etwa durch Prot. 38, Fig. 1 (große Form), ferner Fig. 12—15 (kleine Form). Der klassische Habitus der großen Lympholeukocyten durch Prot. 32, Fig. 4—8.

Nebeneinander im selben Präparate gewinnt man beide Zellformen im klassischen Habitus eigentlich nur bei simultaner (alkoholischer) May-Grünwald-Färbung. Bei andren Färbungen verwischen sich diese Ehrlichschen Differenzen. Bei wässeriger Methylenblau-Eosinfärbung haben auch die Lymphocyten stark gefärbte Kerne in stark basophilem (Prot. 33, Fig. 10; Prot. 34, Fig. 14—17) oder schwach basophilem (Prot. 32, Fig. 16—18) Cytoplasma. Bei alkoholischer Lösung (Jenner) haben auch die Lympholeukocyten schwach basophile Kerne in relativ zu starkem oder schwach basophilem Cytoplasma (Prot. 38, Fig. 16—24). Es können also in solchen Präparaten unvollkommener Färbungen auch die großen Lympholeukocyten, statt ihre eignen charakteristischen Hauptmerkmale darzubieten, solche der Lymphocyten darbieten, weshalb sie denn auch der unitarische Ferrata zu den echten Lymphocyten, der dualistische Türk, Nägeli und K. Ziegler zu den myeloblastischen Lymphocytoidzellen rechnet; sie sind bei solchen unvollkommenen Färbungen dann in ihrer

eignen und besonderen Artzugehörigkeit nur an den unterstützenden Kriterien (Kernformation, Nucleolenmangel etc.) zu erkennen; und natürlich werden durch solche weniger geeignete Färbungsmethoden fälschlicherweise „alle (direkten) Übergänge" zwischen Lymphocyten und Lympholeukocyten vorgetäuscht. Allerdings bliebe noch die Frage zu entscheiden, ob gerade die allein die Ehrlichschen Kriterien zum Ausdruck bringende May-Grünwald-Färbung die wirklichen wahren Verhältnisse aufdeckt, oder ob gerade sie als Ausnahmefärbung künstliche Trennungen setzt, während die Mehrzahl der übrigen Färbungen mit ihren durchweg übereinstimmenden Ergebnissen die wahren Verhältnisse, d. h. die artliche Zusammengehörigkeit der Lymphocyten und Lympholeukocyten zum Ausdruck bringen.

4. Die großen Riederzellen sind, wie wir sahen, lediglich gealterte Lymphoidocyten, also myeloblastische oder lymphoblastische Großlymphocyten, die als solche mit all ihren Artmerkmalen des Kerns gealtert sind, anstatt sich (zu granulierten Myeloleukocyten oder ungranuliert bleibenden splenocytären Lympholeukocyten) zu differenzieren. Wir sahen, daß der Übergang der lymphoidocytären Großlymphocyten zu Lympholeukocyten mit Acquisition nur geringer neuer Artmerkmale verbunden ist, daß das Lymphoplasma und die Befähigung zur Azurgranulation bleibt und nur der strenge Lymphocytencharakter des Kernkonturs abgestreift wird. Da normalerweise der Großlymphocyt nicht altert (i. G. zum kleinen), sondern sich sogleich differenziert zu Lymphocyten oder Leukocyten, ist die Umwandlung zum Splenocyt oder Lympholeukocyt eigentlich, bei der geringen Bildung neuer Artcharaktere, eine Form normaler Alterung. Demgegenüber ist die Bildung der Riederzellen, die eigentliche wahre allerdings nur pathologischerweise auftretende Alterung, eine Form atypischer pathologischer Splenocytenbildung. Diese atypischen, d. h. gealterten breitrandigen und buchtkernigen leukocytoide Großlymphocyten sind also eigentlich atypische breitrandige und buchtkernige Lympholeukocyten bzw. ein pathologisches übernormales Weiterausbildungsstadium großer lymphoider Leukocyten und kleiner leukocytoider Lymphocyten. Im Gegensatz zu den letzteren haben sie viel bizarrer, stärker, tiefer und mehrfacher gebuchtete, vielmehr gekerbte Kerne, dabei oft relativ schmales stark basophiles Cytoplasma, und meist Nucleolen im leptochromatischen Kern. D. h. dieselben (durch morphologische Übergänge verknüpften) Unterschiede, die die Dualisten zwischen Lymphocyten und Myeloblasten errichten und aufstellen, bestehen auch zwischen großen Riederzellen einerseits, lymphoiden Leukocyten und leukocytoiden Lymphocyten andrerseits. Gewisse Unterschiede sind da, aber gleichzeitig auch wieder noch nahverwandtschaftliche Beziehungen. Die Differenzen sind artlicher Natur, aber die Arten sind nur verwandte Unterarten Einer Familieneinheit.

Die kleinen lymphadenoiden Riederzellen sind demgegenüber pathologische in atypischer Weise gealterte kleinere lymphadenoide echte

Lymphocyten. Während sich die großen Riederzellen meist bei akuter myeloider und lymphadenoider Leukämie und Chlorosarkoleukämie finden, d. h. überall dort, wo lymphoidocytäre Großlymphocyten auftreten, finden sich die kleinen Riederzellen in akuten und auch chronischen lymphadenoiden Leukämien. Es handelt sich um über das normale Maß fortgeschrittene Kernalterung.

Als Typus eines normalen kleinen leukocytoiden Lymphocyten mit breitem schwach basophilem Rand und rundem Kern haben wir Prot. 32, Fig. 20, 23 anzusehen (gegenüber den klassischen schmalleibigen und stärker basophilen Formen Fig. 18 und 26). Wir finden diese Form durch die morphologische Zwischenform des leukocytoiden Mesolymphocyten (Prot. 33, Fig. 14—17 — Mesolymphocyt = größerer noch nicht ganz ausgereifter kleiner Lymphocyt Prot. 33, Fig. 10—13, 18—20 i. G. zum kleinen Großlymphocyt Prot. 36, Fig. 7—9 — mit den kleinen mononucleären Leukocyten (Prot. 32, Fig. 11—14, Prot. 6, Fig. 6 und 7) verbunden.

Als Typus eines normalen kleinen leukocytoiden Lymphocyt mit gebuchtetem Kern möge Prot. 37, Fig. 25 gelten.

Als Typus rundkerniger großer junger Lympholeukocyten mit schmalem Leib galt Prot. 32, Fig. 1 und 2. Demgegenüber sind entsprechende große Mikrolymphocyten = Mesolymphocyten mit schmalem Leib Prot. 34, Fig. 1, Prot. 30, Fig. 1.

Als Typus breitleibiger ovalärkerniger Splenocyten ist Prot. 32, Fig. 3—5, Prot. 33, Fig. 1 anzusehen.

Als normaler Typus endlich buchtkerniger Lympholeukocyten gilt Prot. 33, Fig. 2—4; stets ist hier der Kern sinuös und meist nur bilobär gebuchtet.

Daß hier auch schmalleibigere Typen, d. h. mit relativ noch viel größeren Kernen vorkommen, zeigt u. a. Prot. 38, Fig. 17, 18, 23, 24. Ja auch äußerst stark polymorphe leukocytoide Kernformen treten hier auf wie in Prot. 32, Fig. 7 und 8 Prot. 33, Fig. 9. Ob. Prot. 15/16, Fig. 15, 16 auch hierher gehören oder Riederzellen sind, ist bei der differentialtinktoriellen Unvollkommenheit (s. o.) einer noch so gut ausgefallenen Hämatoxylinfärbung schwer zu sagen.

Als Typus sicherer Riederzellen können dagegen gelten die Fig. 12, 13, 22, 23 Prot. 36 und Fig. 2, 5, 6, 10, 11 Prot. 37.

Hier sieht man die fast bis zur Amitose vorschreitende scharfe Kerneinkerbung (Prot. 37, Fig. 6 und 11) i. G. zur sinuösen Buchtung bei Lympholeukocyten. Die zweiseitige Buchtung Prot. 36, Fig. 12, die tiefe Buchtung Prot. 36, Fig. 13. Ferner die gelegentliche Permanenz des Nucleolus trotz Alterung von Kern und Plasma (Prot. 37, Fig. 2 und 11), die Schmalheit des Cytoplasma trotz starker Kernbuchtung (Prot. 36, Fig. 12, 13) und die relativ starke Basophilie des Cytoplasma trotz statthabender Kernalterung (Prot. 36, Fig. 12 und 13), welche,

im Gegensatz selbst zu dem Verhalten normaler kleiner Lymphocyten bei der Alterung, nur mit der Kernpolymorphose des Plasma sich verbreitert und an Basophilie verliert. Alles in allem haben wir bei der Bildung der Riedertypen eine Persistenz gewisser Lymphocytenmerkmale.

5. In Prot. 32, 33, 34 waren bloße sukzessive wässerige Methylenblau-Eosinfärbungen, die den klassischen Unterschied zwischen Lymphocyten und Lympholeukocyten verwischten. Ihnen war gemeinsam, daß die Kerne auch in den Lymphocyten stark gefärbt waren.

In Prot. 35 sind umgekehrt die Kerne durchwegs bei Lymphocyten und Lympholeukocyten schwach gefärbt, dafür aber auch gleichzeitig das basophile Spongioplasma zugunsten des Paraplasma auf Reste rarefiziert. Diese Färbung ist in dieser Hinsicht das Gegenstück zu Prot. 33.

Prot. 36—38 stellen azurhaltige Färbungen dar, die aber trotz dieses Fortschrittes ebenfalls in andern wichtigen Beziehungen sehr unvollkommen sind.

Bei der alkoholischen Leishmannfärbung Prot. 38 sind die Kerne in Lymphocyten und Lympholeukocyten in gleicher Weise zu diffuse Bläschen reduziert.

Bei der protrahierten Romanowsky-Nochtfärbung alten Stils, die wir in Prot. 36 und 37 finden, sind die Kerne durchweg stark überfärbt. Infolgedessen fällt das wichtigste Kriterium fort zwischen (amblychromatischen) Großlymphocyten und (trachychromatischen) Lymphocyten, ferner der angebliche dualistische Unterschied zwischen myeloblastischen und lymphoblastischen Großlymphocyten, sowie der zwischen mehr blaßkernigen großlymphocytären Riederzellen und relativ dunkelkernigen übergangsförmigen Lympholeukocyten.

6. Prot. 40 ist eine alkoholische Jennerfärbung, aufbewahrt in saurem Kanadabalsam, wodurch das Methylenblau zu unansehnlichem diaziden Methylengrün oxydiert wurde. Ganz generell zeigt uns dieses Prototyp außer den feineren Vorgängen bei der Alterskernpolymorphose der Granuloleukocyten auch den Typus der Buchtkernigkeit der Myelocyten und Metamyelocyten i. G. zu dem der Lympholeukocyten Prot. 33, Fig. 2—4 und 9, und die graduelle Verschiedenheit der Kernpolymorphose der Myelocyten und Metamyelocyten, bzw. Metamyelocyten und segmentiertkernigen Leukocyten. Dagegen die Isotypie des äußeren und inneren Kernhabitus der weniger vorgeschrittenen jugendlichen schmalleibigen Promyelocyten, d. h. der noch unvollkommen entwickelten und von den Großlymphocyten noch nicht weit genug entfernten Myelocyten, mit Großlymphocyten (Prot. 40, Fig. 10—12).

Als Unterschied zwischen buchtkernigem Myelocyt und Metamyelocyt gelte Prot. 40, Fig. 17 und 21—23 einerseits, Fig. 37—41 andrerseits: zwischen polymorphkernigem Metamyelocyt und segmentiertkernigem Leukocyt Fig. 41, 45 und 49 einerseits, Fig. 51 und 52 andrerseits; und zwischen Promyelocyt und Myelocyt (Tochterzellen) Fig. 11 und 13 einerseits, Fig. 25, 26, 28 andrerseits.

Es ist nämlich der Promyelocyt, die ältere phylogenetisch unreifere große Myelocytengeneration mit Körnchen noch im basophilen Plasma, also eine gekörnte Zellart, nicht identisch mit den ungekörnten Myeloblasten der Dualisten, unsern Großlymphocyten, sondern geht aus diesen hervor.

Dagegen ist der eigentliche Myelocyt die hinsichtlich der Plasmareifung artlich und phylogenetisch vorgeschrittene Tochterzellart gegenüber den Promyelocyten, die aber hinsichtlich der äußeren Kernform lediglich die ontogenetisch unreife einkernige Vorstufe des polynucleären Leukocyten ist, wie solches Fig. 28 zeigt.

7. Promyelocyten finden wir auch in Prot. 31, Fig. 46, 47, 23, 40 und 41. Es sind diese Gebilde keine gekörnten lymphoiden Übergangsleukocyten, sondern gekörnte und z. T. ein- und rundkernige, z. T. aber auch buchtkernige (Fig. 41) Lymphoidocyten, bzw. rund- und buchtkernige aber noch im Plasma nicht ausgereifte Granulomyelocyten.

Wie bekannt, behauptet Weidenreich das Vorkommen echter Myelocyten schon im normalen Blute; vermutlich hat er lymphoide Leukocyten vor sich gehabt und ihre Azurgranulation ähnlich wie Nägeli für neutrophil gehalten. Ziegler und z. T. Schridde und Türk deuten die lymphoiden ungekörnten Lympholeukocyten nicht als artlich selbständige den Lymphocyten verwandte Elemente, sondern als höchstens ontogenetisch gealterte aber artlich indifferente Myeloblasten, also ebenfalls myeloische Granulocytenvorstufen. Ferrata dagegen deutet sie als gealterte leukocytoide größere lymphoblastische Lymphocyten.

Kompliziert wird die Frage durch die Azurgranulation, die ja allen lymphoiden Zellen gemeinsam ist, den lymphoiden Leukocyten sowohl wie den myeloblastischen Großlymphocyten.

Diese Azurgranulation deuten allein Ferrata, Benjamin und Hyneck als echte selbständige funktionsfähige der neutrophilen gegenüberstehende und ihre analoge Granulation, während wir sie als unspezifisches karyogenes Zellsekret auffassen; Hyneck deutet sie als Vorstufe der neutrophilen Granulation, und während Blumenthal in Wirklichkeit ungekörnte bzw. bloß azurophil gekörnte Myeloblasten als Myelocyten mit basophil metachromatischer Granulation beschreibt, deuten Türk, Nägeli und Weidenreich (mit Ehrlich) ungekörnte azurophile Lympholeukocyten des Normalblutes als neutrophil gekörnte Myelocyten (Weidenreich) oder Übergangsstufen zu polynucleären Leukocyten (Türk, Nägeli). Alle diese Forscher haben also die Azurgranulation der Lympholeukocyten, die von der der Lymphocyten etwas in der Form abweicht, weil sie feiner und dichter ist, nicht scharf von der echten neutrophilen Körnung auseinandergehalten, sie vielmehr mit dieser konfundiert. Allerdings ist wohl auch die Azurkörnung, wie oben erwähnt, im gewissen Sinne neutrophil, da sie nur unter Mitwirkung des Eosin zustande kommt; doch erscheint sie unter dem Einfluß dieser Farbsäure metachromatisch

rot, was die echte neutrophile Körnung nicht tut, ist außerdem nur mit Hilfe von Azureosinat, nicht sonstigen Neutralfarbstoffen, darzustellen, und findet sich ja gerade auch in den von den neutrophilen Leukocyten scharf getrennten Lymphocyten. Tatsache ist, daß Azurgranulation meist erst bei Abnahme bei Basophilie der Zellplasmen, also gewisser cytogenetischer Progression, in den Zellen erscheint. Sie dürfte ein Produkt funktioneller Irritation in den funktionstüchtigen ergastischen Zellen sein. Sie fehlt den lymphoiden Erythroblasten und Plasmazellen.

Ferner kommt in Promyelocyten Neutralgranulation oft zusammen mit Azurgranulation vor. Während aber nach Ehrlich die angeblich neutrophil gekörnten, in Wahrheit stets ungekörnten und nur azurophilen Übergangszellen des Normalblutes buchtkernig sind, finden sich im pathologischen Blut auch rundkernige (promyelocytäre) echt gekörnte Übergangsstufen. In unserm Prototyp 31 finden sich nur wenige und rundkernige Promyelocyten neben einer großen Zahl auch buchtkerniger aber ungekörnter Lympholeukocyten (Fig. 39).

Trotz der vorhandenen Mängel und Unvollkommenheiten sind somit, wie angedeutet, die angeführten Abbildungen doch in mancherlei Hinsicht instruktiv und lehrreich; bei der jetzt folgenden speziellen Durchnahme der Tafeln werden wir diese wichtigen Einzelheiten noch näher zu beleuchten haben.

Tafel XX.

In färbetechnischer Hinsicht sei folgendes bemerkt:

Prot. 30 ist dargestellt durch das sog. Methylenblautriazid, d. h. ein Triazid, in dem das Methylgrün durch Methylenblau ersetzt ist, um die Mängel des gewöhnlichen Triazids (s. o.), bei dem die Basoplasmen ungefärbt bleiben, abzustellen, gleichzeitig doch aber der Vorzüge des Triazids (zwei saure Farbstoffe für erythrophile und xanthophile Oxy-Paraplasmen) teilhaftig zu werden.

Dieses Methylenblautriazid ist zu unterscheiden von dem färberisch sehr interessanten, von Pappenheim zuerst erprobten Methylenblau = Triazidverfahren[1]), bei dem mit konzentrierter wäßriger Methylenblaulösung vor- und mit Triazid nachgefärbt wird, wobei man sehr merkwürdige bisher unbekannte, vielleicht mit unreifen oder azurophilen identische Granulationen in den Lymphocyten erhält.

Unser Methylenblautriazid ist nun eigentlich kein Triazid, sondern ein Diazid; die eine Amidogruppe des Methylenblau ist durch S Fuchsin, eine zweite durch Orange gebunden. Jedenfalls sind zwei Moleküle saurer Farbstoffe mit einem Molekül Farbbase verkuppelt, also der saure Farbstoff im Überschuß vorhanden.

Prot. 31 umgekehrt ist dargestellt durch ein eosinsaures Methylenblau der älteren technischen Epoche in wässeriger Lösung (Rosin, Plehn, Ziemann, L. Michaelis etc.), bei dem ein Molekül Eosinsäure an seinen zwei sauren Gruppen mit je einem Molekül (also im ganzen zwei Molekülen) Methylenblaubase verkuppelt ist, also Methylenblau im Überschuß vorhanden, das neutrale Farbsalz im Überschuß des basischen Farbstoffes gelöst ist.

Der Unterschied der Färbung zeigt sich vor allem an der Differenz in der Nuance der Kerne bei den polynucleären Neutrophilen und Eosinophilen, die in Prot. 30 fast so hell und licht wie bei Triazid (Prot. 29), in Prot. 31 aber kräftig gefärbt sind.

1) Virch. Archiv, Bd. CLVII, Tafel III.

Wir treten nun in die Einzelbesprechung der Zelltypen ein.

1. Lymphoide Zellformen.

In Prot. 30 verhalten sich die kleinen Lymphocyten Fig. 4—8 völlig vorschriftsmäßig (Ehrlich): d. h. heller bläschenförmiger strukturloser Kern und kräftig gefärbtes (stark basophiles) retikuläres Spongioplasma (cfr. Prot. 27 und 28).

Ein Vergleich auf Prot. 26—29 lehrt, daß auch hier, bei einem Gemisch zweier basischer Farbstoffe, im Prinzip das gleiche Ehrlichsche Postulat seitens der Lymphocyten gewahrt ist. Während die Kerne das Methylgrün eben so schwach aufgenommen haben wie in Prot. 23, haben die stark basophil erscheinenden Lymphoplasmen in ihren Spongioplasmastrukturen den plasmophilen basischen Farbstoff äußerst stark und farbgierig aufgespeichert[1]).

Im Gegensatz dazu finden wir bei den Hämatoxylinfärbungen, ferner bei protrahierter Romanowskyfärbung aber auch lege artis ausgeführte Giemsafärbung[1]), relativ viel stärker gefärbte Kerne und relativ hell gefärbtes Cytoplasma. Beruht die Hellfärbung des Cytoplasma bei Hämatoxylin ebenso wie bei Triazid darauf, daß hier ein spezifisch spongioplasmophiler Farbstoff fehlt, so trifft das für die Giemsafärbung nicht zu. Hier liegt lediglich ein tinktorielles Balancement der Chromophilie zwischen Chromatin und Basiplastin vor, und zwar bei Lymphocyten in gleicher Weise wie bei Lympholeukocyten. Bei kurzer Färbung erscheint der Kern hellrot, das Plasma dunkelblau, bei langer Färbung der Kern dunkel violett, das Plasma lichtblau. Auffallend ist nur das eine, daß bei dem klassischen Färbungsbild der Lymphocyten die Kerne durchschnittlich viel größer, und die Plasmen viel schmäler erscheinen als bei dem Typus inversus mit dunklen Kernen (Hämatoxylin, Triazid, Romanowsky), wo die dunklen Kerne relativ kleiner, und das Plasma durchschnittlich weit breiter erscheint.

Der Umstand, daß die lymphocytiformen Gebilde in Prot. 31 (Fig. 27 bis 29) eine Spur dunkler gefärbte Kerne haben, dürfte wohl kaum genügen, diese Zellen nicht mehr als Lymphocyten zu erklären.

Derartigen vom Ehrlichschen Postulat abweichenden Differenzen werden wir auch sonst noch später begegnen, ohne daß deshalb die betreffenden Zellen keine Lymphocyten wären. Vorschriftsmäßige Farbeffekte erhält man z. B. sowohl in bezug auf Lymphocyten wie Lympholeukocyten eigentlich nur bei der May-Grünwald-Färbung[2]), dagegen sind bei Jenner und Giemsa die Kerne durchweg, also auch der Lympho-

---

1) Auch bei bsonderer Handhabung der Giemsafärbung kann man, bei schwacher kurzer Färbung, den gleichen Effekt erzielen, schwachrote Kerne und dunkleres kräftig blaues Cytoplasma, und zwar nicht nur bei den myeloiden Knochenmarkslymphocyten oder Myeloblasten, sondern den echten Blutlymphocyten.

2) Siehe auch Nägeli Lehrbuch, Tafel III vierte unterste Kolonne.

cyten, dunkel gefärbt[1]); umgekehrt erscheinen bei Leishmann sämtliche Kerne, auch die der Lympholeukocyten, hell bläschenförmig.

Nun sind von den letztgenannten Gebilden, Prot. 31, Fig. 27—29, d. h. Lymphocyten mit dunklem Rand und stark gefärbten Kernen, alle Übergänge vorhanden zu morphologisch lymphocytären Formen mit dem Ehrlichschen Postulat aber tinktoriell direkt widersprechend noch kräftiger gefärbten Kernen (Prot. 31, Fig. 26, 30—32), und entsprechend müssen auch diese letzten Gebilde wegen des Vorhandenseins aller sonstigen lymphocytoiden Merkmale trotzdem als Lymphocyten aufgefaßt werden, obwohl ihr tinktorieller Habitus von dem klassischen Typus (Prot 30, Fig. 6—8) abweicht.

Man findet somit von den mittelgroßen bis kleinen aber schmalrandigen Formen (Prot. 31, Fig. 26–29) zu den mittelgroßen bis kleinen aber mittelbreiten Formen (Prot. 31, Fig. 30—33) alle Übergänge.

Während in diesen letzten Zellen das mittelbreite aber doch vor allem noch stark basophile Cytoplasma den rundlichen Kern allseitig noch ziemlich gleichmäßig umgibt, vom Kern nur durch eine schmale helle perinucleäre Zone getrennt, stellt sich die cytogenetisch ältere leukocytoide Mikrolymphocytenform in Prot. 30, Fig. 9 etwas abweichend dar. Der Kern liegt exzentrisch und ist nur an Einer Seite, einseitig also, von etwas breiterem und vor allem schwächer basophilem Plasma umgeben, welches vom Kern durch einen hellen paranucleären semilunären Hof getrennt ist. Die Zone enthält nach Schridde die Schriddeschen Lymphocytenkörnchen, nach unser Ansicht die Astrosphäre mit den Zentriolen.

Trotzdem bestehen auch zwischen dieser endothelioiden (Patella) Zellform und den typisch lymphocytären schmalleibigen Gebilden Prot. 31, Fig. 30—34 keine essentiellen und prinzipiellen, geschweige denn artliche Differenzen, wie Patella behauptet. Es ist auch nicht etwa anzunehmen, daß nur die Lymphocyten in Prot. 30 normale Lymphocyten normalen Blutes seien, echte aus dem lymphadenoiden Gewebe stammende Zellformen, während die leukämischen Lymphocyten Prot. 31 irgendwie atypische, oder aber gar unechte etwa histiogene bzw. gar nur myeloide Pseudolymphocyten wären. Man findet nämlich auch in dem normalen Blut Prot. 30 dunkelkernige Lymphocyten mit breiterem zottigen Plasma (Fig. 2), und andrerseits in dem lymphocythämischen Blut Prot. 31 ältere Lymphocyten mit bedeutend schwächer basophilem Cytoplasma (Fig. 36, 37, 42—45).

Zu bemerken ist, daß infolge der Besonderheit der Färbeprozedur der saure rote Farbstoff S Fuchsin in Prot. 30 auch innerhalb der basoplasmatischen Zelleiber sich etwas betätigt hat. Wir werden ähnliches in Prot. 34, 35, 40 in noch höherem Grade wieder finden. Hierzu sei gleich hier vorweg bemerkt, daß es gänzlich auf farbchemischer Un-

1) Siehe Nägeli Lehrbuch, Tafel III zweite und dritte Kolonne.

kenntnis beruht, wollte man hier ohne weiteres von einem beginnenden Übergang zur Oxyphilie sprechen. Man ist hierzu besonders leicht geneigt und verleitet, weil bei gewissen Farbzusammensetzungen sich diese lichte Rosafärbung besonders bei den cytogenetisch fortgeschrittenen buchtkernigen Elementen findet; ganz naturgemäß weil diese hier ein besonders deutlich ausgesprochenes paranucleäres Archoplasma haben. Indessen ist die Abnahme der spongioplastischen Basophilie bei cyto-ontogenetischer Progression noch keine Erwerbung von paraplasmatischer Oxyphilie. Im normalen Blut sind nun lediglich die Großen Mononucleären solche buchtkernige Vertreter, die kleinen breitleibigen Lymphocyten (Prot. 30, Fig. 9) treten in dieser Hinsicht mehr in den Hintergrund, und da diese auch ihren streng lymphocytären Kerntypus in allen Lebenslagen bewahren, kommen sie nicht so leicht in den Verdacht des Überganges zu oxyplasmatischen Granulocyten, obwohl, wie betont, die extremen Unitarier auch sie davon nicht frei lassen. Die großen buchtkernigen Lympholeukocyten aber (Prot. 30, Fig. 10—13) sind dagegen, vielleicht grade wegen dieser hervortretenden Rosafärbung, als Übergangszellen zu oxyplasmatischen Granuloleukocyten verdächtigt worden (Ehrlich); nachdem dieser Verdacht in dem Namen „Übergangszelle“ verdichtet war, haben dann Schüler Ehrlichs, die noch päpstlicher waren als der Papst, diesen Gebilden dann sekundär sogar noch neutrophile Granula angedichtet.

Nun, in unserm Methylenblautriazid, Prot. 30, das die neutrophilen Granula in Fig. 17—22 vorzüglich zum Ausdruck bringt, sind in Fig. 10 bis 15 neutrophile Granula ebensowenig zu entdecken, wie in den betreffenden Zellen von Prot. 23. Leute, die hier neutrophile Granula entdecken (Nägeli, Lehrbuch, Taf. III oberste Zeile) haben entweder transzendentale Sinnesorgane, oder sind einer Selbsttäuschung zum Opfer gefallen, da bewußte Täuschung mit einem corriger la nature doch wohl ausgeschlossen ist.

Was nun diese Rosafärbung mit dem sauren Farbstoff in den sog. „Übergangszellen“ des normalen Blutes anbetrifft (s. in Arneth, Diagnose der Anämien, Tafel II u. III), so handelt es sich hierbei also nicht stets und unbedingt um Übergang zur Oxyphilie, oder gar um Hbbildung oder Hbaufnahme, wie Hamel in einer Arbeit unter Gerhardts Leitung einmal behauptet hat. Das färberische Phänomen ist nicht eindeutig. Übergang in Oxyphilie liegt nur bei den Grawitzschen[1]) „Übergangszellen des Knochenmarks oder des myeloleukämischen Blutes“ vor. Diese sind aber keine normalen schwach basophilen agranuloplastischen Lympholeukocyten, sondern lediglich einfach buchtkernige oder atypisch-Riederkernige myelocytoplastische Großlymphocyten (Prot. 31, Fig. 40, 41, 46, 47). In den Lympholeukocyten ist die Rosafärbung lediglich die zufällige Folge der abnehmenden Basophilie, die sich in gleicher Weise ja gelegent-

1) Grawitz, Lehrbuch, Tafel IV viertletzte Kolonne.

lich auch bei breitleibigen schwach basophilen leukocytoiden Lymphocyten[1]) (Prot. 30, Fig. 9 und 16) findet, die doch auch nie direkt zu oxyphilen polyuncleären Granuloleukocyten werden. Nur bei den indifferenten myeloischen großen und kleinen Lymphomyeloblasten kann das Phänomen der adäquate Ausdruck der beginnenden oder bereits positiv vorhandenen Oxyphilie sein; bei den schwach basophilen Lympholeukocyten und leukocytoiden Lymphocyten dagegen nur zufälliger Miteffekt des in negativer Hinsicht verringerten Basophiliegrades. Bei gewissen in bezug auf die feineren artlichen Differenzierungen unzweckmäßigen Farbkombinationen tritt eben diese saure Rosafärbung promiscue bei allen lymphoiden Agranulocyten ein, sowohl bei sich nicht weiter differenzierenden Lymphocyten und Lympholeukocyten, wie auch bei indifferenten, in oxyplasmatische Granulocyten übergehenden Großlymphocyten. Diese Färbungen täuschen also einerseits fälschlich zu enge intraphyletische Zusammenhänge zwischen all diesen lymphoiden Typen und Stämmen vor, indem sie die bei feiner differenzierenden Färbungen zutage tretenden artlichen Differenzen verwischen, und täuschen andrerseits leicht genetische Beziehungen der älteren schwach basophilen Lymphocyten und Lympholeukocyten zu oxyplasmatischen Granulocyten vor (Unitarier). Erst die in dieser Beziehung feinst abgestufte May-Grünwald-Färbung zeigt diese Rosafärbung nur bei den wirklich im Begriff der oxyplasmatischen Reifung stehenden Promyelocyten, nicht aber bei den noch gar nicht oxyplasmatischen, sondern nur schwach basoplasmatischen großen Übergangszellen des Normalblutes und den älteren kleinen Lymphocyten. Sie differenziert also besser zwischen Oxyplasmie und bloßer schwacher Basoplasmie.

Das färberische Phänomen selbst erklärt sich dadurch, daß der saure Farbstoff in den gedachten ungeeigneten Kombinationen so prävalierend wirkt, oder durch die Qualität seiner sauren Gruppen so stark avid ist, daß er auch an Eiweißmolekülen sich verankert, die zwar noch eine überwiegende, aber nur schwache überwiegende Basophilie haben. Diese sind eben in Wahrheit nicht absolut basophil, sondern nur relativ basophil, und ebenso amphophil, wie die schwach oxyphilen Plasmen, nur daß bei letzteren die oxyphilen Gruppen, bei ersteren die basophilen etwas mehr in Überzahl sind. Es verankert sich also hierbei unerwünschter Weise der zu stark saure Farbstoff an den zahlreichen oxyphilen Gruppen des schwach basophilen amphoteren Substrats.

Während im gewöhnlichen Blut Prot. 30 nun zwischen Lymphocyten Fig. 1—9 und den Lympholeukocyten Fig. 11—16 noch eine ziemlich deutliche morphologische Grenze besteht trotz aller Annäherungs-

1) Grawitz, Lehrbuch, Tafel II fünfte Kolonne.

variationen in den Entwicklungsderivaten beider Zellreihen, finden wir in Prot. 31 bei der Leukämie diese Grenze stark verwischt.

Wenigstens finden sich zwischen den kleinen leukocytoiden Lymphocyten (Prot. 31, Fig. 36, 37, 42—45) und den typischen mittelgroßen lymphoiden Leukocyten (Prot. 31, Fig. 18—22, 24, 25) alle im unitarischen Sinne nur wünschenswerten morphologischen Zwischenformen. Diese brauchen indes noch nicht zwingend im Sinne genetischer Übergänge ausgelegt zu werden. Erstens beweist das Pathologische noch nichts für das normale Geschehen, und zweitens könnte es sich um Atypien in beiden Zellstämmen handeln, welche ihre ausgeprägte Artcharakteristika verwischen. Da die betreffenden Formen in unserm vorliegenden Falle alle noch einen ziemlich streng rundlichen Zellkontur bewahren, erscheint ihre Zugehörigkeit zu den Lymphocyten, selbst bei den großen Formen 19 und 24, äußerst naheliegend (cfr. die Leukämiezellen Prot. 12, Fig. 8 bis 14, die aber wegen des deutlichen Nucleolus nicht als große mononucleäre Lympholeukocyten, sondern als ältere Großlymphocyten lymphoblastischer bzw. myeloblastischer Observanz aufzufassen waren). Man könnte in der Tat annehmen, daß, ebenso wie kleine leukocytoide Lymphocyten aus den kleinen Lymphocyten entstehen, ebenso auch die Lympholeukocyten aus der größeren Lymphocytenform sich ableiten, wenn eben die in Rede stehenden mittelgroßen Zellformen als kleine und mittelgroße Lympholeukocyten gedeutet werden dürfen. Wenigstens ist es schwierig, mit Sicherheit sich darüber zu äußern, ob Fig. 17, 18, 36, 37 mehr zu den Lymphocyten oder den leukocytoiden Lymphocyten bzw. kleinen Lympholeukocyten gehört. Sie haben Charaktere beider Zellen an sich (Zwischenformen). Auffallend ist jedenfalls, daß, i. G. zum gewöhnlichen Blut, in dem leukämischen Fall von Prot. 31 Lympholeukocyten mit Buchtkernen überhaupt nicht auftreten, gerade so, als ob hier die Lymphocyten nur der einen Neigung oder Entwicklungsmöglichkeit gefolgt wären, ihre Kernplasmarelation zu ändern, nicht aber ihre Kernform.

Überhaupt fehlen, bzw. es erscheinen bei den meisten Leukämien lymphadenoider aber auch myeloischer Observanz die echten Lympholeukocyten in sehr verringerter Anzahl. Wirkliche Splenocytenleukämien gehören also zu den größten Raritäten. Was man hier findet und meist mit Splenocyten verwechselt (Sternberg, Ziegler, Heinz, z. T. Türk, Schridde und Nägeli) sind meist bloß breiterleibige ältere myeloblastische oder lymphoblastische großlymphocytäre Stammzellen, welche ja die eigentlichen Leukämiezellen sind. Letztere Zellen vermehren sich bei der Leukämie, anstatt sich, wie zu Leukocyten oder Lymphocyten, auch zu Splenocyten zu differenzieren. Allenfalls werden sie durch cytogenetische einfache Alterung leukocytoid, erhalten breites Plasma oder buchtkernige Riederform. Also nur ontogenetische Alterung anstatt Differenzierung. Das Plasma verbreitert sich allenfalls, oder der Kern altert, ja altert mehr noch als unter normalen Verhältnissen, das Plasma aber

hält mit der Entwicklung nicht Schritt, bleibt indifferenziert zurück; es verbreitert sich entweder, wird auch wohl schwach basophil dabei, aber differenziert sich nicht; oder aber es bleibt sogar schmal und stark basophil. Je nach der Individualität des leukämischen Falles wird man also Splenocytenleukämien finden, bei denen die leukämischen Großlymphocyten und Indifferenzzellen auf verschiedenen Stadien der ontogenetischen wie auch differentiellen Entwicklung stehen geblieben sind. Außer typischen Großlymphocytenleukämien findet man also besonders in myeloleukämischen Fällen breitleibige Großlymphocyten wie bei W. H. Schultze, Elfer, Vesprémy (Schleip, Tafel XXXII), oder schmalleibige oder buchtkernige große Riedersche Lymphomyeloblasten (Schleip, Tafel XL). Dagegen findet man in lympholeukämischen Fällen selten breitleibige und einfach gebuchtetkernige Lymphocyten. Es prävalieren von atypischen Formen statt dessen schmalleibige mittelgroße Lymphocyten, Lympholeukocyten (Splenocyten) mit atypischer Kernform (große schmalleibige Riedertypen) und kleine Riederkernige Lymphocyten.

Während wir in Prot. 30, Fig. 1—5 nur mittelgroße Mikrolymphocytenformen sog. Mesolymphocyten vor uns haben, dürften in Prot. 31 die entsprechenden mittelgroßen Lymphocytenformen in Fig. 5—10 wohl naturgemäß nach der ganzen Besonderheit des Falles als kleine (myeloblastische?) Großlymphocyten, also eine individuell kleinere Abart und Form der total indifferenten nicht in lymphoblastischen, sondern auch leukoblastischen Stammzelle, somit als mittelgroße noch differenzierungsfähige lymphocytoide Myeloidgewebspseudolymphocyten und vorartliche Vorstufen kleiner Tochtermyelocyten zu bewerten sein (kleine Großlymphocyten, Mikromyeloblasten, Mikrolymphoidocyten). Daß trotz des Überwiegens lymphocytärer bzw. lymphocytoider Zellen doch ein myeloplastischer Fall vorgelegen haben muß, geht schon aus dem, wenn auch spärlichen, Vorhandensein promyelocytärer Übergangsstufen zu Granulocyten (Fig. 23, 40, 41, 46, 47) hervor.

Es sind nun die mittelgroßen noch nicht ganz zu kleinen myeloiden oder lymphadenoiden Lymphocytenformen ausgereiften Lymphocyten in Prot. 30 und 31 zu unterscheiden von den bloß sekundär herangewachsenen, hypertrophierten und dadurch in der Größe weiter leukocytoid oder endothelioid entwickelten kleinen, lymphocytär aber fertig entwickelten, lymphadenoiden oder aber myeloiden Lymphocyten. So entwickelt sich etwa die Zelle Prot. 31, Fig. 28 zu einer Zelle wie Fig. 38.

Eine bessere Unterscheidung, als sie durch die bloße Methylenblau-Eosinfärbung möglich ist zwischen den lymphoblastischen, nur noch nicht ganz lymphocytär spezifizierten lymphadenoiden Lymphocyten, und den indifferenten lympho- und leukoblastischen großen myeloischen Stammzellen, den sog. Myeloblasten der Dualisten, wird erst ermöglicht durch die panoptische Giemsamethode. Indessen werden wir auch dort sehen, daß die zutage geförderten Unterschiede lediglich gradueller, und nicht

durchgreifend einschneidender Natur sind, somit, wie wir dies stets betont haben, morphologisch beide theoretische Begriffe nach wie vor in eine Arteinheit mit identischen Hauptmerkmalen zusammenfallen. Dies gilt nicht nur von den lymphoblastischen Mesolymphocyten und lymphomyeloblastischen Großlymphocyten, sondern auch hinsichtlich der morphologischen Unterscheidbarkeit der beiden theoretischen Begriffe bei den kleinen Formen, den echten, d. h. nicht mehr differenzierungsfähigen sog. reifen lymphadenoiden Lymphocyten, und den lymphocytiformen leukoblastischen Mikromyeloblasten der dualistischen Autoren. Denn es stehen sich gegenüber bei den großen Zellen die nur-lymphoblastischen großen Lymphocyten (Mesolymphocyten) die lympholeukoblastischen Stammzellen (Großlymphocyten, Myeloblasten); bei den kleinen Zellen ebenso die differenzierungsunfähigen ausdifferenzierten kleinen Lymphocyten und die noch weiter myeloblastischen myeloischen Lymphocytoidzellen.

Es entsteht nun bei der fortgesetzten leukämischen Zellproliferation aus dem mittelgroßen Lymphocyt Prot. 31, Fig. 5 der typische kleine Lymphocyt Fig. 26, 27). Bei noch weiterer fortgesetzter hyperplastisch-leukämischer Proliferation oder besser Nucleation (Virchow) kommt es schließlich zu Entdifferenzierungen, d. h. zu nicht genügend entwickelten Formen, und zwar in gleicher Weise bei Lympholeukämie wie bei Myeloleukämie; mit fortgesetzter allzu überstürzter üppiger Fortpflanzung werden so die lymphocytär differenzierten Fortpflanzungsprodukte der lymphoblastischen Mesolymphocyten immer kleiner, und es resultieren oft fast nackte bloße Kerne, Zwergformen oder eigentliche Mikrolymphocyten (Prot. 31, Fig. 29, 32, 33), wie sie sich im normalen Blut (Prot. 30) nicht vorfinden. Cfr. Prot. 12, Fig. 31—34 und Prot. 3, Fig. 19—23. Schon das Auftreten solcher nacktkerniger Zwerglymphocyten weist auf pathologisches Blut hin.

Umgekehrt ist es ebenfalls gerade der leukämisch hyperplastische Prozeß und ebenfalls sowohl der myeloplastische wie lymphoplastische, der die aller unreifsten und phylogenetisch am tiefsten stehenden lympho- und leukoblastischen Vorstufen und Mutterzellen zutage fördert, die wir in Prot. 31, Fig. 1 und besonders 2[1]) in Form wahrer Riesenkomplexe (Gigantolymphocyten vorfinden (cfr. Prot. 28, Fig. 1). Welcher Unterschied zwischen Fig. 1 und 29, und doch bestehen alle Übergänge, und beide Zellformen weisen dieselben cytoplasmatischen Strukturverhältnisse auf. Daß es sich trotzdem nicht um bloß individuelle zufällige Größendifferenzen handelt (Maximow), oder um ontogenetische und bloß funktionelle Entwicklungsdifferenzen innerhalb der Einen Zellart (K. Ziegler) derart, bei der die großen Formen aus den kleinen hervorwachsen (Grawitz, A. Fränkel), sondern daß umgekehrt die große Zellform eine zellphylogenetisch tiefer stehende Zellart repräsentiert und die bestehen-

1) Fig. 2 ist vielleicht schon ein im Begriff zur Reizungsformbildung stehender Großmlyphocyt.

den Übergänge nicht intraphyletischer, sondern interphyletischer Natur sind: das zeigen die bei Hämatoxylin aufgedeckten feineren strukturell chromatischen Kernverhältnisse Prot. 12 u. 13. die bei den Großlymphoocyten andere Chromatinanordnung aufweisen als bei den kleinen Lymphocyten.

Sicherlich wachsen kleine Lymphocyten auch zu größeren Formen heran (Prot. 31, Fig. 28 zu Fig. 37, 38), auch entwickeln sich anfangs allzu indifferent ausgebildete, nicht gleich genügend ausdifferenzierte Zwergformen mit der Zeit wieder zu fertig ausgebildeten typischen kleinen Lymphocyten; aber nie wird ein kleiner Mikrolymphocyt durch Wachstum zum Großlymphocyt.

Übrigens sei erwähnt, daß es bei perakuter, besonders sarkoider Leukämie (zumal Chlorome) oft nicht einmal zu ruhiger Ausbildung typischer Großlymphocyten[1]) kommt, sondern daß in bezug auf Plasma und Kern schlecht differenzierte, schwer färbbare und äußerst labile „atypische“ Großlymphocyten und atypische Riederzellen auftreten.

Der z. T. etwas breitere aber stark basophile Zelleib von Prot. 31, Fig. 2, 3, 4, 10—13 läßt daran denken, daß hier vielleicht nicht die gewöhnlichen Altersfortentwicklungsstufen von Lymphocyten vorliegen (wie sie sich in Form lympholeukocytoider schwächer basophiler Typen Fig. 18—29 zeigen), sondern daß die betreffenden in artlicher Hinsicht indifferenten Zellen hier cytogenetisch als solche altern, ohne daß der Kern Riederbuchtung annimmt (cfr. Prot. 20, Fig. 1—6). Ähnliche Zellen finden wir in Prot. 26, Fig. 1—4 und Prot. 29, Fig. 3 und 4, ebenfalls leukämisches Blut betreffend. Möglicherweise liegt auch schon ein beginnender Übergang zur Plasmazellbildung vor, der ja ebenfalls bei Leukämie nicht selten zu sein scheint (Glucinsky-Reichenstein)[2]) s. o. Prot. 14; vielleicht mit ein Beweis, daß auch die Leukämien zu den infektiös-entzündlichen Prozessen der hämatopatischen Apparate gehören, oder sich aus solchen entwickeln. Speziell Fig. 12 hat schon ganz den Habitus einer Plasmazelle (cfr. Prot. 26, Fig. 1—4, Prot. 24, Fig. 20). Ob dagegen die Gebilde Fig. 14—16 als ausgebildete Plasmazellen oder als lymphoide Erythroblasten zu bewerten sind, ist mit unsrer unvollkommenen Färbung noch nicht sicher festzustellen. Wir vermuten, bei dem Vorliegen einer myeloiden Leukämie, bei der es ja vielfach zur hyperplastischen oder auch regenerativen Reizung des Erythroblastenapparats kommt (Pseudo-Leukanämie), das letztere; sicheres läßt sich erst bei Giemsafärbung feststellen.

Es ist also jedenfalls noch nicht so ganz entschieden, wie die in Rede stehenden schwach basoplasmatischen Zellen Fig. 19, 21, 24 in

1) Die ihrerseits in bezug auf die Lymphocyten des normalen Blutes atypische Zellformen sind.

2) Ich habe seitdem gerade bei lympholeukämischer Leukämie noch vielfach Übergänge zur Plasmazellbildung, oder selbst hochgradige Plasmocytose festzustellen Gelegenheit gehabt.

der feineren Zellanalyse zu bewerten sind, ob sie als bloß leukocytoide breitleibige Lymphocyten aufzufassen sind, oder bereits als Lympholeukocyten, deren eigne schmalleibige Jugendstadien Zellen wie Fig. 17, 18, 36 sind. Wenn sie aber bloß ältere Lymphocyten sind, so wären sie bloße Altersstufen von Fig. 17, 18, 36, d. h. auch diese wären banale Lymphocyten. Dann aber ist es wieder nicht ganz klar, wie sich letztere schmalleibige schwach basophile rundkernige Gebilde zu Fig. 5, 6, 27, den rundkernigen typischen stark basophilen Lymphocyten verhalten.

Jedenfalls würde all das ergeben, daß das Ehrlichsche Gesetz keine generelle Gültigkeit hat, wonach alle Lymphocyten, i. G. zu den großen Lympholeukocyten, stets und nur stark basophil sind, sondern daß es auch bei den größeren und kleineren Lymphocyten schwächer basophile breit- und schmalleibige Formen gibt, welche von den eigentlichen Lympholeukocyten nicht leicht zu unterscheiden sind; woraus manche (Ferrata, Weidenreich) den ihnen naheliegenden Schluß gezogen haben, daß die Lympholeukocyten selbst bloße intraphyletische Erscheinungsformen, leukocytoide Altersformen größerer Lymphocyten sind.

Hieraus würde sich ergeben, daß, während die größeren noch unreiferen lymphoblastischen Mesolymphocyten bei der Alterung variablere Lympholeukocytenformen mit stark polymorphen Kernen bilden, es die kleineren bereits mehr spezifizierten Lymphocyten nur zu den streng lymphocytären leukocytoiden Lymphocyten bringen. Bei pathologischer Störung dieses Altersprozesses entständen als pathologische Alterungsform der Lymphoblasten und pathologische Abart und Weiterbildungsform der Lympholeukocyten die großen Riederzellen, dagegen aus oder an Stelle der kleinen leukocytoiden Lymphocyten die kleinen Riedertypen.

---

2. Granulocyten.

Über die polynucleären reifen neutrophilen und eosinophilen Zellen (Prot. 30, Fig. 17—22, 23—25; Prot. 31, Fig. 48, 49 und 53 ist nur schon Bekanntes zu wiederholen und wenig Neues hinzuzufügen.

Die Eosinophilen (Prot. 30, Fig. 24; Prot. 31, Fig. 55) zeigen wieder eklatant die Bisegmentierung des Kerns, während die neutrophilen Kerne meist Dreiteilungen bevorzugen. Prot. 30, Fig. 17 ist ein sog. Ringkern, wie er sich besonders im Rattenblut findet[1]).

Sowohl die Neutrophilen in Prot. 30 wie in 31 zeigen, daß die Granula nicht eigentlich violett gefärbt sind wie bei Triazid (Prot. 23), sondern mehr erythrophil erscheinen (s. farbtheoretische Vorbemerkungen über Neutrophilie); die einzelnen eosinophilen Granula in Prot. 30 lassen deutlich ein helleres Zentrum erkennen. Während die eosinophilen

1) Die erste bezügliche Notierung dieser Ringkerne bei den Leukocyten der Ratte dürfte sich finden bei Pappenheim, Zeitschrift für klin. Medizin, Bd. LXVII, S. 228.

Granula dicht und vollgedrängt auf sehr mattgefärbtem (schwach oxyphilem) Grundplasma sitzen, sind die feinen neutrophilen Granula unregelmäßig und zu Haufen und wie stets auf ausgesprochen oxyphilem Plasma verstreut. Abstufungen der Färbungsintensität der einzelnen Körnchen bei Neutrophilen und Eosinophilen, wie sie Prot. 23 zeigte, sind hier nicht so deutlich.

Der Kernformation nach muß Prot. 30, Fig. 23 als eosinophiler Metamyelocyt bewertet werden, desgleichen Prot. 30, Fig. 18 als neutrophiler buchtkerniger Metamyelocyt vielleicht sogar schon Myelocyt.

Demgegenüber sind Prot. 31, Fig. 46 u. 47 neutrophile Promyelocyten[1]) und zwar mit schon relativ breitem Rand und unregelmäßig geformtem Kern. Sie zeigen die sehr mattrosa gefärbte unreife und spärliche z. T. undeutliche und noch gar nicht ordentlich ausgeprägte neutrophile Granulation in basophilem Zelleib. Die scheinbar basophilen Körnchen dieser Zellen sind keine solchen, sondern nur δ-granuloide Reste des basophilen Spongioplasma der myeloblastischen Großlymphocyten. Weiter differenzierte Myelocyten sind dahingegen zwar auch einkernig, führen aber eine reichliche und kräftig gefärbte, wenn auch gegenüber der polynucleären Granulation mehr cyanophile Körnung, aber stets in deutlich oxyphilem Zelleib (s. u. Tafel XXV).

Auch die buchtkernigen „Übergangszellen“ Prot. 31, Fig. 23, 40 u. 41 sind ebenfalls höchstwahrscheinlich nach der ganzen Natur des hier vorliegenden pathologischen (leukämischen) Blutes trotz der Undeutlichkeit ihrer, diese Behauptung stützen sollender Kernstruktur, schon Promyelocyten mit noch weiter fortgeschrittener Kernpolymorphose, also übergangskernige Promyelocyten (Spillingsche Übergangszellen), aber, obwohl ihre neutrophile Körnung (bei unsrer Färbung bzw. Reproduktion) noch weniger deutlich in die Erscheinung tritt, keine wirklichen „lymphoiden Übergangszellen Ehrlichs“, da solche bei Leukämien nicht gebildet zu werden pflegen und statt ihrer atypischer Riederzellen als aber buchtkernige Promyelocyten auftreten. Bei Leukämien sind breitleibige und buchtkernige lymphoide Zellen in dubio stets als Lymphocytenformen, gekörnte buchtkernige basoplasmatische Gebilde als Promyelocyten zu bewerten.

Die letztgenannten Zellen leiten also nicht von Prot. 31, Fig. 29 (Grawitz) bzw. Prot. 30, Fig. 13 (Ehrlich) zu polynucleären Leukocyten Prot. 31, Fig. 48 über, sondern von Zellen wie Prot. 31, Fig. 9, 18, 20 durch Vermittlung von 46. Sie entstehen durch Körnung indifferenter leukoblastischer Großlymphocyten, nicht durch Körnung von Lympholeukocyten, da diese bereits als nicht mehr indifferente, selbständige reifere Gebilde zu bewerten sind.

Den eben beschriebenen neutrophilen Promyelocyten entspricht bei den basophil gekörnten Mastzellen Prot. 31, Fig. 50; ein mit äußerst

1) Cfr. Tafel XIV, Fig. 30—33.

spärlich und unregelmäßig verteilten basophilen Körnchen versehener groß- und rundkerniger äußerst schmalleibiger fast nacktkerniger Lymphocyt (Körnchen auch über dem Kern). Ein Beweis für unsre Behauptung, daß die Lymphocyten, und zwar nicht nur die myeloischen indifferenten Pseudolymphocyten, sondern die echten fertigen lymphadenoiden Lymphocyten die Vorstufen der Mastzellen sind. Da die echten Lymphocyten i. G. zu den ihnen isomorphen indifferenten myeloiden Lymphocyten nicht echter granuloplastischer Differenzierung fähig sind, ist die Mastzellbildung nur als eine Art degenerativer Umwandlung des Lymphocytenspongioplasma bewertet worden unter Mitwirkung einer aus dem Kern austretenden basophilen metachromatischen Substanz. Die verschiedensten lymphoiden Zellen können mastkörnig degenerieren und die sog. histiogenen Mastzellen haben nur eine den Blutmastzellen färberisch analoge Körnung, dürften aber artlich verschiedene Zellen sein. Daraus folgt, daß der gleiche Plasmacharakter u. U. funktionell und artlich verschiedenen Zellen zukommen kann. Die Einteilung der Leukocyten nur nach dem tinktoriellen Plasmacharakter, wie das Ehrlich tut, ohne Berücksichtigung der inneren Kernverhältnisse ist also trügerisch. Andrerseits kann auch der reinen Morphologie von dualistischer Seite entgegengehalten werden, daß man ihr diesen Einwand bei den Lymphocyten machen kann. Es könnten artlich verschiedene Zellen in gleicher Weise plasmatisch lymphoid erscheinen. Es ist aber nicht alles lymphocytär, was lymphoplasmatisch ist. Prot. 31, Fig. 51 wäre nun ein reichlich gekörnter schon mehr breitleibiger leukocytoider Mastmyelocyt, eine basophil gekörnte übergangskernige Lymphoidzelle, und Fig. 52 ein polynucleärer Mastleukocyt.

Über den Fall Prot. 31 selbst wäre noch zu bemerken, daß das Blut ein überwiegend makrolymphocytäres war, daneben aber durch die Zellen Fig. 17—45 einen splenoiden Aspekt darbot. Ferner weist das Vorhandensein neutrophiler Promyelocyten und Mastzellen (eosinophile Myelocyten vermißt) auf myeloide Gewebsreaktion hin. War somit der Blutbefund qualitativ gemischtzellig, so war doch das Verhältnis zwischen lymphoiden und speziell lymphocytoiden Zellen zu den gekörnten gegenüber chronisch myeloiden Fällen ein inverses, denn quantitativ überwogen die Lymphocyten.

Immerhin haben wir schon ausgeführt, daß nach Ehrlichs Definition (relativ großer runder Kern und schmales ungekörntes stark basophiles Plasma) sowohl die großen Zellen Fig. 1—15 wie die kleinen Fig. 26—45 als Lymphocyten bezeichnet werden müssen, obwohl höchstwahrscheinlich hier die großen Zellformen nicht nur lymphoblastisch, sondern auch myeloblastisch, und auch die kleinen Zellformen nicht aplastisch, sondern ebenfalls mikromyeloblastisch tätig sind. Somit sind die kleinen Zellen, die in morphologischer Hinsicht als Lymphocyten zu bezeichnen sind, funktionell abweichende nur morphologisch den

Lymphocyten isomorphe Gebilde. Morphologisch sind sie als (myeloide oder myeloblastische) Lymphocyten, auf alle Fälle Lymphocyten zu bezeichnen, so lange morphologische Differenzen gegenüber den sog. echten i. e. lymphadenoiden und angeblich amyeloplastischen nicht greifbar nachzuweisen sind. Funktionell sind es Mikromyeloblasten, aber nach den Gesetzen der Nomenklatur ist dieser aus bloßen histogenetischen, histoplastischen und funktionellen Differenzen herrührende Namen zu beanstanden.

Jedenfalls sind hier die betreffenden Großlymphocyten Mutterzellen der Mikromyeloblasten und Vorstufen der Makromyelocyten in Personalunion. Es handelt sich daher um eine geweblich myeloische sog. myeloblastische Leukämie, die hämatomorphologisch eine Lymphocytenleukämie ist, eine akute Großlymphocytenleukämie myeloider Art, eine Myelolymphocyten- oder lymphoide Myeloidzelleukämie. Auch hier wieder ein Beispiel, daß sich die morphologischen Begriffe Lymphocyt und Lymphadenoidgewebszelle nicht decken. Lymphocyt ist ein bloßer morphologischer Begriff, ohne etwas über seine Gewebsherkunft auszusagen. Daß die hier vorhandenen Großlymphocyten aber auch lymphocytoblastisch sich betätigen, zeigen die zahlreich vermehrten kleinen myeloischen Lymphocyten. Diese letzteren aber als myeloide Pseudolymphocyten bzw. Mikromyeloblasten, statt als Lymphocyten morphologisch zu bezeichnen, dafür fehlt uns bis jetzt jeder zureichende Grund. Im morphologischen Sinne sind es Lymphocyten.

Es ist zwischen den im Plasma etwas zottig scheinenden Zellen des akut myelämischen Blutes Prot. 31, Fig. 1—15, 26—33 und den mehr schmal- und glattrandigen großen und kleinen Lymphocyten des akut lymphocythämischen Blutes mit perinucleären Hof im etwas breiten blassen Plasma Prot. 27 und 28 absolut kein wesentlicher Unterschied.

Etwas anders liegt es mit der Kernstruktur, wie aus Prot. 12 u. 13 zu ersehen ist. Trotz der wenigen Nucleolen der betreffenden kleinen Zellen erscheinen diese doch der Kernstruktur nach z. T. in ausgeprägten Exemplaren wie typische indifferente (im dualistischen Sinne myeloische) Großlymphocyten. Es sind also die kleineren Großlymphocyten von größeren (lymphoblastischen) Lymphocyten in ausgeprägten Typen mit Hilfe geeigneter speziell die Kernstruktur zum Ausdruck bringender Färbungen einigermaßen zu unterscheiden. Indes bestehen alle phylogenetischen Übergänge zwischen Großlymphocyten aller Größen und echten Lymphocyten.

Auf diesen wichtigen Kardinalpunkt und Schlüssel der ganzen Lymphocytenfrage, die den Entscheid zwischen monophyletischer und dualistischer Auffassung enthält, soll noch später bei geeigneterer Färbung eingegangen werden.

Tafel XXI.

Die basophilen Spongioplasmen der lymphoiden Zellen. Lymphocyten sowohl wie Lympholeukocyten, sind hier besonders distinkt hervorgehoben und lassen sich in ihrer Entwicklung und ihren Schicksalen bestens verfolgen. Es sei bemerkt, daß es sich auch um minutiöseste zeichnerische Wiedergabe handelt.

Die Tafel dient somit als Ergänzung der Tafel XIV.

Im besonderen Grade ist solches in Prot. 33 der Fall, wo scheinbar das Methylal als physikalische Beize für die Spongioplasmastrukturen gewirkt hat. Hier läßt sich die retikulär spongioplastische Strukturanordnung auch in den mehr schmalleibigen Lymphocyten Fig. 10—13. 18—22 sehr genau studieren; sie findet sich meist besonders auf den äußersten Plasmasaum beschränkt in Form spärlicher knotiger granulärer Anhäufungen, wodurch es zur Bildung des perinucleären hellen Hofes kommt, auf den Schridde (mit Unrecht) zur Identifizierung der echten Lymphocyten so starkes Gewicht legt. Mit Zunahme des Paraplasma bei der Alterung der Lymphocyten und Bildung sog. leukocytoider Lymphocyten Fig. 14—17 verbreitet sich diese granuläre Struktur über den verbreiterten Plasmaleib, nimmt wohl auch an Menge zu, an Färbungsintensität aber ab (Fig. 13). Immerhin läßt sich zeigen, daß der typische also lymphadenoide Lymphocyt (Fig. 10, 18, 21) sich in seinem strukturellen Plasmabau hier ganz so verhält wie der myeloide Lymphocyt bzw. Myeloblast Prot. 31, Fig. 9, 26, 28, und daß auch die leukocytoiden oder endothelioiden Altersformen in dieser Hinsicht nicht irgendwie essentiell von den schmalleibigen Formen verschieden sind, wie solches Patella lehrt.

Auch die großen lymphoiden basiplasmatischen Leukocyten zeigen im Prinzip genau die gleiche Plasma-Strukturanordnung, wie die Lymphocyten: handelt es sich dabei doch nicht um ein spezifisches artliches Plasmaprodukt, sondern um das bloße Gerüst- und Stützwerk des Zellskelett, das den verschiedensten Zellarten gemeinsam ist. Das Charakteristikum dieser basophilen lymphoiden Zelle ist ja weniger das Vorhandensein des δ-granulären Cytoretikulum als das Fehlen der spezifischen Plasmadifferenzierungen.

Mit dem Alter der Lympholeukocyten nimmt das stark basophile Basoplasma schließlich in dem Maße ab (Fig. 16, 9, 5, 6), daß schließlich völlig endotheliode Formen (PATELLA) entstehen (Prot. 33, Fig. 1).

In noch höherem Maße zeigt speziell solche endothelioide Formen Prot. 32. Hier sind Fig. 3—5, 12—14 eklatante Beispiele.

Daß die kleinen endothelioiden Formen leukocytoider Lymphocyten aus typischen schmalleibigen stark basophilen Lymphocyten hervorgehen, haben wir nun schon verschiedentlich verfolgen können. PATELLA hat also kein Recht, die Großen endothelioiden Formen als Pseudolymphocyten von den echten lymphadenoiden bzw. hämatoorganogenen Lymphocyten abzusondern.

Zugegeben, daß möglicherweise die lymphoiden Blutzellen überhaupt endothelialen Urspsungs sind (MAXIMOW, SCHRIDDE, WEIDENREICH) — für die primitiven Megaloblasten perniziöser Anämien habe ich das i. G. zu den späten lymphocytogenen Erythroblasten schon vor Jahren behauptet — jedenfalls gilt dies dann nicht nur für die breitleibigen lymphoiden Leukocyten und leukocytoiden Lymphocyten, sondern auch für die echten schmalleibigen typischen Lymphocyten, insofern, als diese sich aus solch großen endothelialen Zellen herleiten, mit ihnen also auf jeden Fall genetisch stets im Gruppenzusammenhang stehen. Auf keinen Fall sind die breitleibigen Lymphocyten von den schmalleibigen Formen artlich zu trennen; es handelt sich nur um Altersunterschiede. Überhaupt ist es durch nichts gerechtfertigt, allein bei der Art der kleinen Lymphocyten sets nur einen schmalleibigen Typen zu postulieren. Warum soll diese Zellart nicht, oder anders altern, als sonstige Leukocytenzellarten? — Bei diesen aber ist überall das fortgeschrittene Alter durch Breitleibigkeit charakterisiert. Lymphocyt bedeutet also nicht nur einen jugendlich schmalleibigen Einzeltyp, sondern eine ganze Zellart als Inbegriff verschiedener individueller Alterstypen. Der lymphocytiforme (d. h. schmalleibige) Habitus bedeutet nur ein ontogenetisches Jugendstadium, kann daher aber auch bei granulierten nicht lymphocytären Zellen (Myelocyten) sich finden. Auch die Zellgröße hat weder mit dem lymphocytiformen Habitus noch mit dem artlichen Lymphocytenbegriff notwendig etwas zu schaffen. Auch große Zellen können lymphocytiform sein, auch gibt es ja große Lymphocyten. Die Ungranuliertheit, dieses negative Charakteristikum der lymphoiden Zelle, ist nicht allein der Lymphocytenart eigentümlich, sondern auch anderen nicht lymphocytären und nicht lymphadenoiden Gebilden, und die Bezeichnungen lymphoid und lymphocytär[1]) sind nicht identisch. Somit bedeutet Lymphocyt einen morphologischen Begriff (ohne histiogenetischen Index) für eine

1) Lymphoid bedeutet lediglich lymphoplasmatisch, spongioplastisch ungranuliert basophil. Dasselbe gilt für die Begrilfe lymphadenoid und lymphocytär. Lymphadenoid ist eine histiogenetische, histologische Bezeichnung; es gibt aber auch myeloide Lymphocyten (lymphocytoide Myeloidzellen, Myeloblasten der Dualisten).

nicht durch diesen grob äußerlich morphologischen Typ, sondern andere Artmerkmale (Kernverhalten etc.) charakterisierte Zellart, deren Jugendstadien natürlich auch lymphocytiformen Habitus zeigen, deren Altersstadien aber leukocytoid oder endothelioid sind.

Die Charakteristika der ontogenetischen Altersformen liegen, wie wir sahen, in der äußeren Kernform und dem Verhältnis der Kerngröße zum Zelleib. Die artlich lymphocytären Merkmale aber nicht so sehr im Lymphoplasma, das auch andere Zellarten führen, oder in der bloßen Zellgröße, als in der Struktur des Kerns und in der Spezifität seiner Schicksale bei der Polymorphose.

Von diesem Standpunkte aus dürften die großen schmalleibigen Zellen Prot. 32, Fig. 1 u. 2 nicht so sehr Typen großer Lymphocyten, sondern vielmehr junge lymphocytiforme schmalleibige große Lympholeukocyten sein.

In derselben Weise sind die verschiedenen lymphoiden breitleibigen endothelioiden Altersformen je nach dem besonderen Verhalten des Kerns verschiedenartlich zu kategorisieren, und nicht wegen des einheitlichen morphologischen äußeren Habitus als Arteinheit aufzufassen.

Die kleineren Formen Prot. 32, Fig. 19—20, Prot. 33, Fig. 14—17 dürften auf alle Fälle bloß gealterte Lymphocyten sein. Cfr. hier Prot. 3, Fig. 15; Prot. 6, Fig. 6 und 7; Prot. 10, Fig. 14 gegenüber Prot. 2, Fig. 4—7; Prot. 10, Fig. 7—12. Aus solchen splenocytoiden Pseudosplenocyten darf man aber keine Schlüsse über die bloße lymphocytäre Natur, Bedeutung und Herkunft der wahren großen Lympholeukocyten ziehen.

Dagegen sind typische Lympholeukocyten die großen Formen in Prot. 32, Fig. 3—5 mit den Übergangstypen Fig. 6—8, desgl. Prot. 33. Fig. 1—9.

Beachtenswert ist hierbei die Amblychromasie der Kerne der Zellen Prot. 32, Fig. 1—8 gegenüber der Trachychromasie der kleinen leukolymphocytären Gebilde Fig. 15—25.

Besondere Schwierigkeiten bereiten bei der zellartlichen Analyse naturgemäß die mittelgroßen Zwischenformen Prot. 32, Fig. 11—14. die überhaupt für ein artliches Ineinanderübergehen der Lymphocyten und Lympholeukocyten zu sprechen scheinen. Sind es leukocytoide Mesolymphocyten oder kleinere lymphoide Leukocyten? Zur Entscheidung dieser Frage reicht die vorliegende partiell unvollkommene Färbung nicht aus. Jedenfalls ist es aber unberechtigt, bei dem Vorhandensein von Zellen wie Prot. 32, Fig. 3—5 schon die Gebilde Fig. 11—13 ohne weiteres als die eigentlich und typischen Lympholeukocyten zu erklären. Nur wenn man so vorgeht, kann man mit Weidenreich und Ferrata auch die wahren Lympholeukocyten Ehrlichs ohne weiteres als bloße übermäßig ausgewachsene Altersformen von Lymphocyten erklären. und nicht als besondere Zellart per se.

Dem ganzen streng lymphocytiformen Kernhabitus nach scheinen sie von den großen lymphoiden Leukocyten als bloße leukocytoide Lymphocyten scharf zu trennen zu sein (cfr. z. B. auch Prot. 6, Fig. 1 und 2, 6 und 7); indessen läßt es sich nicht leugnen, daß diese Formen eine gewisse Mittelreihe und Übergangsstufe bilden zwischen den Gebilden Fig. 3—5—8 und 19, 20, 23—25, woraus dann leicht zu folgern wäre, daß die großen lymphoiden Leukocyten auch weiter nichts wie bloße Altersstufen der größeren lymphoblastischen Mesolymphocyten sind, welche lediglich als weniger spezifizierte, mehr unreife, weniger ausgereifte Lymphocyten zu amblychromatischen und in der Kernpolymorphose mehr variablen Alterstypen führen, während die kleineren trachychromatischen Lymphocyten bei der Alterung starrer und strenger den lymphocytiformen Habitus wahren. Die Lympholeukocyten wären danach nicht Altersstufen der (myeloblastischen) Großlymphocyten, sondern der mesolymphocytären Lymphoblasten. Die schwach basophilen Jugendstufen der Lympholeukocyten wären dann lediglich die ersten Weiterentwicklungsstufen aus den typischen stark basophilen Lymphocytenformen auf dem Wege der cytogenetischen Alterung, entstanden durch bloße Abnahme der Basophilie (Spongioplasmaverlust), also Zwischenstufen zwischen stark basophilen schmalleibigen und schwach basophilen breitleibigen Zellformen.

Hieraus ergibt sich als wichtigste Feststellung, daß die von Ehrlich proklamierte Scheidung zwischen Lymphocyten und Lympholeukocyten, darin beruhend, daß die Lymphocyten ein stark basophiles Cytoplasma, stärker basophil als der Kern, die Lymphocyten ein schwach basophiles Cytoplasma besäßen, schwächer basophil als der Kern, in dieser allgemeinen Fassung nicht aufrecht zu halten ist. Es gilt nur für gewisse extreme ausgesprochene Typen. Dadurch aber, daß die Lympholeukocyten sich möglicherweise selbst als bloße Altersformen von Lymphocyten herausstellen, bzw. daß die älteren leukocytoiden Lymphocyten gewissermaßen wie kleine mononucleäre Leukocyten ebenfalls schwach basophiles Plasma führen, wird dieser Unterschied hinfällig. Sichereres wird sich in dieser Beziehung aber erst bei geeigneteren Differentialfärbungen (Giemsa) feststellen lassen; sollte sich hierbei dann die Richtigkeit dieser vorläufigen Feststellung ergeben, dann würde die das Ehrlichsche Kriterium zwischen Lymphocyten und Lympholeukocyten am besten zum Ausdruck bringende May-Grünwald-Färbung nur künstliche Scheidungen aufweisen. Die von uns früher betonten artlichen Unterschiede zwischen Lymphocyten und Lympholeukocyten sind natürlich trotzdem vorhanden und nicht fortzudiskutieren. Die betreffenden Artdifferenzen sind aber nunmehr nicht mehr als essentielle zu bewerten etwa wie zwischen Lymphocyten und Granulocyten, sondern als bloß graduell phylogenetische, wie etwa zwischen größeren unvollkommenen und kleineren mehr vollkommen ausgebildeten Lymphocyten. Die Lympholeukocyten wären dann bloße Altersstufen der artlich von den kleinen

Lymphocyten geschiedenen, trotzdem aber auch lymphocytären Mesolymphocyten. Ihnen stehen gegenüber die echten kleinen ausgesprochenen Lymphocyten mit ihren Altersstufen der leukocytoiden Lymphocyten.

Die in Prot. 32, Fig. 1 und 2 dargestellten schmalleibigen Jugendformen sind ferner als bloße größere lymphoblastische Mesolymphocyten von typischen Großlymphocyten (Myeloblasten) zu trennen.

Prot. 32, Fig. 6—8, Prot. 33, Fig. 2—4, 9 zeigt Ehrlichs sog. „Übergangszelle", wie zu erwarten ebenfalls frei von jeder neutrophilen Körnung.

Im übrigen zeigt Prot. 33, Fig. 26 wieder die Bisegmentierung der eosinophilen Kerne. Während aber in Prot. 33, Fig. 26 u. 27 die Eosinophilen hellere lichtblaugraue Kerne aufweisen gegenüber den dunkelblauen der polynucleären Neutrophilen Fig. 24, 25 liegt das Färbungsverhältnis in Prot. 32, Fig. 27 und 28 gerade umgekehrt.

Schließlich zeigen Prot. 33, Fig. 26 und 27 sehr schön die verschiedene Helligkeit und Tönung der Färbung der einzelnen verschieden reifen eosinophilen Granula, die übrigens auch hier z. T. leicht neutralen Farbenton darbieten.

Auffallend ist, daß trotz der Sukzessivmethode hier die neutrophilen Körnungen zum Ausdruck gelangt sind; in Prot. 33 in geradezu idealer Weise; in Prot. 32 nur blaß und rein erythrophil in der sauren Nuance. Auch hier zeigt der Zelleib der Neutrophilen ein ausgesprochen oxyphiles Paraplasma.

Tafel XXII.

Färbetechnische Vorbemerkung.

Die beiden hier dargestellten Prototype 34 und 35 sind das Ergebnis interessanter und zwar einander entgegengesetzter färberischer Prozeduren.

Beide demonstrieren Methylenblau-Eosin-Simultanfärbungen.

In Prot. 34 handelt es sich um ein neutrales Methylenblaudieosinat, um eine diazide Eosinsäureverbindung des Methylenblau, bei der ein Molekül Farbbase mit zwei Molekülen Eosinsänre verkuppelt ist; somit nicht um die übliche Form der Methylenblau-Eosinverbindungen, sondern um eine dem Methylenblau-Triazid analoge Form (Prot. 30), bei welcher das Eosin im Überschuß vorhanden ist.

Die dadurch bedingten nativen Färbungsverhältnisse sind aber ferner künstlich alteriert, die relativ prävalierende Eosinwirkung herabgedrückt und der ursprüngliche Färbungseffekt ist künstlich durch Zufügung von Alkali (Natr. carb.) zur Farbflotte in eine Verstärkung der Methylenblauwirkung umgekehrt worden. Bekanntlich spielt die Alkalisierung des Methylenblau in der modernen Färbetechnik seit Löffler und Unna eine große Rolle; wurde doch durch sie eine besondere „Reifung“ oder Aktivierung des Methylenblau durch Azurabspaltung erzielt (Nocht, Michaelis, Leishmann, Giemsa). Während aber in der modernen Technik das rein dargestellte und isolierte Azur als solches benutzt und dem Methylenblau zugefügt wird, haben sich die älteren Methoden noch ganz empirisch der bloßen Alkalisierung des Methylenblau bedient.

Es ist nun im vorliegenden Gemisch aber nicht alkalisiertes, bereits rotstichiges azurhaltiges Methylenblau (Unna, Sahli. Manson) mit Eosin versetzt worden, sondern die neutrale diazide Eosinsäureverbindung des reinen Methylenblau ist als solche nachträglich mit Alkali versetzt worden und die Färbung ausgeführt, bevor Azur hat mit der Zeit abgespalten werden können.

Der Zweck und Erfolg dieses Alkalizusatzes ist eine Inversion des Färbungseffektes, eine Stärkung des in der Minorität befindlichen Methylenblau und eine gleichzeitig bewirkte Herabminderung der prävalenten Eosinwirkung.

Bei Methylenblau-Eosinfärbungen, bei denen Eosin im Überschuß vorhanden ist, werden die Oxyplasmen etc. zwar ausgezeichnet gefärbt, auch die basophilen Spongioplasmen treten noch klar und distinkt hervor, dagegen sind die basophilen Kernstrukturen äußerst blaß, wenn nicht gar nicht gefärbt.

Durch Alkalizusatz wird das neutrale Farbsalz gespalten; es tritt Schwebefüllung (Unna) ein und dadurch bedingte indirekte Verstärkung der so befreiten und in den Zustand des Ausgefälltwerdens versetzten Farbbase bzw. der basischen Färbung, während gleichzeitig die ebenfalls befreite Eosinsäure wieder teilweise durch das zugefügte Alkali gebunden, also in seiner Haptophorie behindert und gehemmt wird; dadurch wird dann gleichzeitig der hemmende Einfluß, den die Eosinsäure auf die basische Kernfärbung ausübt, paralysiert.

Die Folge also ist eine Verstärkung des Methylenblaufärbung, namentlich in den Kernen, und Abschwächung des sauren Eosins und seiner Wertung; gleichzeitig allerdings wird die färberische Darstellung der neutrophilen Granula geschädigt. Man sieht, in unserem Präparat wenigstens, an den neutrophilen Leukocyten nur ein fleckig blau getupftes schwach rosagefärbtes Plasma.

Das umgekehrte Verhältnis finden wir bei Prototyp 35.

Hier handelt es sich um ein übliches Methylenblau-+Eosingemisch (eosinsaures Methylenblau) mit Überschuß der Farbbase, Auflösung des Neutralsalzes in einen Überschuß des basischen Farbstoffes.

Dieser überwiegende Einfluß der Farbbase wird aber paralysiert und der in dieser Kombination schwächere Färbungseffekt des Eosins verstärkt durch Zusatz von Acid. acet. glaciale bzw. Essigsäureanhydrid in bestimmter Verdünnung.

Der Erfolg ist Verstärkung der Farbsäure durch die Essigsäure (besonders in bezug auf die Färbung des Oxychromatin, Oxyplasma) und Hemmung der basischen Färbung vor allem in den Spongioplasmen, weniger in den Kernen.

Es resultieren so umgekehrt lichtkernige Zellbilder mit stark rosagefärbten Zelleibern, welch letztere an die Färbungsergebnisse von Tafel VI und VIII erinnern.

Die noch restierende blaue Spongioplasmazeichnung auf diesem kräftig eosinrosagefärbten Paraplasmagrunde ermöglicht interessante Vergleiche mit der Spongioplasmazeichnung in Prot. 33.

Auch hier sind die neutrophilen Granula ebenso wie in Prot. 34 nicht zur Darstellung gelangt.

Dagegen besteht folgendes umgekehrtes und gegensätzliches Verhalten gegenüber Prot. 34. Es sind nämlich in Prot. 34 gerade die Kerne der neutrophilen Kerne am dunkelsten, hier dagegen in 35 am wenigsten stark gefärbt.

Gemeinsam ist beiden Urbildern das Eine, daß in ihnen, gegen die sonstige Gewohnheit der einfachen, nicht durch Zusätze alterierten Methylenblau-Eosinfärbungen, neben der basophilen Spongioplasmazeichnung das Paraplasma deutlich rosagefärbt sichtbar ist.

In färberischer Beziehung sei weiter erwähnt, daß man qualitativ ähnliche Färbungseffekte (Rosafärbung des schwach basophilen noch keineswegs oxyphilen Paraplasma der leukocytoiden Lymphocyten und der Lympholeukocyten einserseits, sowie des deutlich oxyphilen Oxyplasma der neutrophilen Leukocyten andrerseits) auch erhält durch ein Farbgemisch, das in 10 ccm Aq. dest. enthält 10 Tr. Polychromblau Unna und 5 Tr. Karbolfuchsin Ziehl. Hierbei wird aber, gerade umgekehrt wie in Prot. 35, das schwach basophile Paraplasma der Lymphoidzellen stark, das Oxyplasma der Leukocyten schwach rosa. Kehrt man das Verhältnis zwischen Methylenblau und Fuchsin um, so werden nur die Zellkerne rot statt blau. Es ergibt sich hieraus für den Chemismus der Leukocytenparaplasmen, daß beide, sowohl die schwach basophilen der Lymphocyten wie die oxyphilen der Leukocyten, von amphoterem Charakter sind, derart, daß bei dem Lymphocytenplasma die basophilen Rezeptoren vor den oxyphilen, bei dem Leukocytenplasma die oxyphilen Rezeptoren vor den basophilen prävalieren; daneben sind indes dort jedenfalls noch oxyphile, hier basophile Rezeptoren vorhanden. Das stark saure Eosin hat eine solche diffuse Avidität, daß es nicht nur überwiegend oxyphile Substanz, sondern auch noch u. U. schwach basophile, d. h. die oxyphilen Rezeptoren des schwach basophilen amphoteren Protoplasma in diffuser Weise unter bestimmten Umständen anzufärben imstande ist; und ebenso bemächtigt sich das mit drei freien, nicht durch Alkylierung in ihrer Basizität abgestumpften Amidogruppen versehene stark basische Fuchsin auch der geringsten und kürzesten basophilen Rezeptorenstummel und Gruppen im Molekülverband des amphoteren, selbst überwiegend oxyphilen Protoplasmaeiweißes.

Jedenfalls ist auch bei der hier vorliegenden Färbung nicht alles Eosin-Gefärbte auch oxyphil. Auch diese Färbung, die schwache, herabgesetzte Basophilie nicht scharf von bereits vorhandener Oxyphilie differenziert, ist somit in dieser Hinsicht eine minderwertig unvollkommene.

Ebenso wie die Färbungen in Tafel XX täuscht sie einen Übergang schwach basophiler leukocytoider Lymphocyten und lymphoider Leukocyten in echte oxyplasmatische Leukocyten vor, zumal wo, wie hier die neutrophile Granulation der letzteren nicht zur Darstellung gelangt und die Myeloleukocyten künstlich ebenso agranuliert erscheinen wie die primär agranulären Lympholeukocyten. Das Ungeeignete der Färbung liegt also darin, daß die agranulierten lymphoiden Leukocyten und Übergangszellen fälschlich oxyplasmatisch, die oxyplasmatischen Myeloleukocyten aber fälschlich ungranuliert erscheinen. So wird ein genetischer Zusammenhang zwischen mononucleären lymphoiden Lymphocyten

und Leukocyten einerseits und polynucleären Leukocyten andrerseits konstruiert, bzw. es sind mindestens die lymphoiden Leukocyten und sog. Übergangsformen von den wirklichen Übergangsformen und Vorstufen der polynucleären Leukocyten, den (hier ebenfalls ungekörnt scheinenden) Promyelocyten nicht zu unterscheiden.

Im übrigen bestehen in beiden Prototypen gewisse Ungleichmäßigkeiten der Färbung; einmal finden wir in Prot. 34 neben den typischen bzw. durch basische Anilinfarben klassisch gefärbten Lymphocyten mit Kernen lichter als die Cytoplasmen plötzlich lymphocytoide Elemente mit einer Inversion dieses Verhältnisses (Fig. 35—40); während umgekehrt in Prot. 35 Lymphocyten gefunden werden, welche sich von dem Gros der dort vorhandenen Lymphocyten mit ihren relativ dunklen Kernen nicht durch noch dunklere, sondern vielmehr durch hellere Kernfärbung auszeichnen (Fig. 19, 29, 25).

Im letzteren Falle handelt es sich sicher um eine bloß äußerliche Zufälligkeit der durch die Essigsäuredifferenzierung beeinflußten Färbung. Cfr. Prot. 25, Fig. 20 und 21. Anders scheint die Sache im Prot. 39 zu liegen. Schon Strauss hatte in einem Falle von akuter mikrolymphocytärer lymphosarkomatöser Lymphocythämie (der bekannte Fall Virchow-Strauss von Lymphosarcoma leucaemicum[1]) unter den Lymphocyten seiner Präparate ähnliche Differenzen bemerkt und geschwankt, ob er hier etwa einen Unterschied zwischen echten hämatoorganogenen und lymphosarkomatösen Lymphocyten vor sich hätte.

Ein morphologischer Unterschied zwischen histiogenen und hämatoorganogenen Lymphocyten wird in der modernen Hämatologie z. Zt. nicht zugelassen (Schwarz, Helly, Zieler, Maximow), wohl aber wird inkonsequenterweise von anderem Standpunkte aus eine morphologische Differenz zwischen lymphadenoiden echten reifen und unreifen (lymphoblastischen) Lymphocyten einerseits und myeloiden Pseudolymphocyten. d. h. unreifen weiter zu Granulocyten differenzierungsfähigen Myelocytenvorstufen andrerseits urgiert (Schridde, Nägeli). Nach unsrer Ansicht sind diese myeloiden indifferenten und differenzierungsfähigen Lymphocytoidzellenid von eigentlichen Lymphocyten bisher ebensowenig greifbar zu unterscheiden wie die histiogenen Lymphocytoidzellen.

Wie im vorliegenden Falle die betreffenden in Rede stehenden Zellen zu deuten sind, wird bei der speziellen Besprechung gleich weiter gezeigt werden.

Prototyp 34.

Der Blutbefund ist ausgesprochen lymphocythämisch; es prävalieren Lymphocyten und unter diesen die kleinen Formen.

1) Charité-Annalen 1898.

Es finden sich aber auch größere lymphocytäre Formen, sog. mittelgroße Mikrolymphocyten (Fig. 1—13) (Mesolymphocyten), welche als nicht ganz reife Lymphocyten, als lymphoblastische Vorstufen dieser sich in allem Wesentlichen völlig so verhalten wie die Zellen Prot. 30, Fig. 1—3.

Während die kleinen Lymphocyten unseres vorliegenden lymphadenoiden Falles Fig. 14—27 sich bei unsrer angewandten Färbung wenigstens völlig so verhalten wie die Mikrolymphocyten (kleinen Myeloblasten) in dem Falle von akuter makrolymphocytärer Myeloleukämie Prot. 31, Fig. 26—45, speziell hinsichtlich der starken Färbung ihres Basoplasma, weicht der Aspekt der größeren Lymphocyten in Prot. 34 wohl ein wenig von dem der Großlymphocyten in Prot. 31 ab. Dort der gleichmäßige kräftig blaue spongioplastische schmale Cytoplasmasaum, der meist (nicht stets)[1]) direkt dem Kern ohne perinucleäre Zone anliegt, hier eine mehr ungleichmäßige Spongioplasmazeichnung mit einem wohl meist vorhandenen stark rosagefärbten perinucleären Paraplasmagrund. Dieser ist vielfach nur an Einer schmalen Stelle, der Sphärengegend, vorhanden (Fig. 1 u. 9). Genauere Vergleiche hinsichtlich der Gleichartigkeit der beiderseitigen Zellen verbietet die Verschiedenheit der Färbungsprozeduren hier wie dort. Mir scheint aber, als ob bei diesen geringfügigen Differenzen nicht artliche und wesentliche Unterschiede vorliegen, sondern nur durch die verschiedene Technik bedingte Färbungsverschiedenheiten, bzw. daß je nach der verschiedenen Individualität der beiden Fälle die prävalierende Menge der Zelle in verschiedenem Entwicklungs- oder Ausbildungszustand angetroffen wird.

Auch bei unsrer vorliegenden im Latenzstadium beobachteten lymphocytären (lymphadenoiden) Leukämie wurden sichere Lympholeukocyten nicht angetroffen, ähnlich wie auch nicht bei der akuten (myeloiden) Makrolymphocythämie Prot. 31. Die hier Prot. 34 vorhandenen entsprechenden Zellen (etwa Fig. 30, 31) dürften eher breitleibige und buchtkernige, also leukocytoide, größere lymphoblastische Lymphocyten gewesen sein; Sicheres ist indes bei dieser die Kernstrukturen schlecht zum Ausdruck bringenden Färbung hierüber nicht auszusagen. Fig. 21, 32 und 33 dürften indes wohl auf jedem Fall als bloße leukocytoide Lymphocyten zu deuten sein. Dagegen treten andere einkernige lymphoide Zellen auf, deren Aspekt von den sonstigen lymphoplasmatischen Zellen besonders durch die verschiedene dunklere Färbbarkeit des Kerns und die weniger basophile scheinbar mehr oxyphile Färbung das Cytoplasma absticht.

Hier ist zu nennen der Zellkomplex Fig. 34—40.

Die kleineren Gebilde Fig. 35—40 haben sonst morphologisch völlig lymphocytoiden Aspekt. Die Färbung und Struktur des Kerns differiert aber deutlich von der der gleichgroßen Gebilde Fig. 22—27. Sie sind da-

1) Siehe Fig. 1, 8, 31—33.

gegen durch Übergänge mit der übergangsförmigen größeren Zelle Fig. 34 einerseits, mit der kleinen buchtkernigen Zelle Fig. 41 andrerseits verbunden. Deren Kerne dürften nun aber bereits deutlich myelocytäre Struktur[1]) darbieten.

Demnach entspräche Fig. 34 bis auf das Fehlen der Körnchen wohl einem buchtkernigen Promyelocyt (Prot. 19, Fig. 30), Fig. 41 mit schon mehr oxyphilem Plasma einem buchtkernigen Myelocyt bzw. schon Metamyelocyt, und demnach die Zellen Fig. 35—40 der kleinen Mikromyelocytentochtergeneration. Ob es bereits wirkliche Myelocyten, d. h. gekörnte Zellen mit oxyphilem Plasma sind, oder nur ungekörnte basophil lymphoide mikromyeloblastische Vorstufen, ist bei vorliegender Färbung, welche einmal die neutrophile Granulation nicht zum Ausdruck bringt, ferner schon die schwache Basophilie mit dem sauren Farbstoff färbt, schwer festzustellen.

Handelt es sich daher bei Fig. 34—40 um ursprünglich gekörnte aber nicht körnig gefärbte Zellen, so läge bei lymphocytärer (lymphadenoider) Aleukämie eine Reizungsmyelocytose und Leukocytose vor, die allerdings für eine gewöhnliche irritative Myelocytose etwas atypische kleine Myelocytengebilde bei der Blutverschiebung nach links zutage förderte.

Handelt es sich aber um primär ungekörnte Gebilde, so hätten wir hier in diesen lymphocytoiden Gebilden kleine histiogen-myeloische leukoblastische Knochenmarkspseudolymphocyten oder Mikromyeloblasten vor uns[2]). Es sei aber ausdrücklich bemerkt, daß diese betreffenden Zellen, als Lymphocyten mit deutlicher Myelocytenkernstruktur, Myeloblasten in unserem, nicht im Nägeli-Schriddeschen Sinne sind, und daß durch diesen Befund keineswegs die Myeloblastentheorie zugegeben ist. Unsere Myeloblasten, große oder kleine Lymphoidzellen mit Myelocytenkern, sind lediglich ontogenetische Myelocytenvorstufen, Jugendstadien der Myelocyten selbst, und entstehen durch interphyletischen Übergang erst aus einer vor ihnen stehenden, hinsichtlich der Kernstruktur ganz andersartigen lymphoiden Vorart, welche ihrerseits erst die eigentlichste primitivste Stammzellform des Myeloidgewebes bildet. Diese lymphoide phyletische Vorart benennen nun die Dualisten als Myeloblasten und legen ihnen besondere von den Lymphocytenkernen differente Kernstrukturen[3]) zu, während wir diese morphologischen Besonderheiten als wesentlich und daher die besondere Bezeichnung nicht anerkennen können: vielmehr finden wir, daß diese Zellen sich morphologisch in jeder Be-

1) Cfr. Prot. 18, Fig. 13; Prot. 19, Fig. 31, 32.

2) Cfr. hiermit die seiner Zeit in diesem Sinne diskutierten Zellen Tafel V, Fig. 10, 11, 14—16, 25.

3) Diese besondere Kernstruktur ist lediglich eine lymphocytäre Großlymphocytenkernstruktur, wird aber von den Dualisten (Nägeli) fälschlich als myelocytäre Kernstruktur gedeutet und demgemäß die betreffenden Zellen auch fälschlich nicht als phyletische Vorart, sondern als ontogenetische Jugendstufe der Myelocyten erklärt.

ziehung ganz so verhalten wie Lymphocyten, weshalb wir sie als (myeloide leukoblastische) Lymphocyten bezeichnen und den Lymphocyten u. U. eine leukoblastische Befähigung zuerkennen müssen.

Wäre der Fall histiologisch ein myeloischer Fall gewesen, so würde die letztere Annahme die wahrscheinlichere sein, daß nämlich die betreffenden Zellen myeloblastische Übergangsstufen (Mikromyeloblasten) kleiner myeloider Lymphocyten zu Myelocyten, lymphoide Zellen mit Myelocytenkernen seien, und unsre sämtlichen hier vorgeführten echten Lymphocyten wären dann Myeloblasten (myeloide Lymphocyten) im Sinne der Dualisten. Wo aber eine lymphadenoide Hyperplasie vorliegt, stehen die auftretenden Myelocyten nicht in genetischem Konnex mit der lymphadenoiden Wucherung; die Myelocythämie ist dann eine selbständige reactio-regenerative funktionelle Reizungsmyelocytose, nicht die Folge primärer Myelocytenhyperplasie. Entsprechend wären die hier reproduzierten ungekörnt scheinenden Gebilde mit Myelocytenkernen dann als zufällig künstlich entkörnte, in Wahrheit aber als gekörnte Mikromyelocyten oder Promyelocyten aufzufassen.

Unter diesen Umständen wird dann die Diagnose der Zellen Fig. 28 bis 33 wieder etwas zweifelhaft. Wir haben diese Zellen als nur buchtkernige (lymphadenoide) aber sonst gewöhnliche Lymphocyten gedeutet. Da die neutrophile Körnung hier, selbst wenn vorhanden, schlecht dargestellt ist, könnte es sich vielleicht allenfalls auch um eine promyelocytäre Generation handeln, um neutrophil gekörnte myeloblastische Großlymphocyten mit noch nicht myelocytär differenzierten Kernen. Es wäre ja auch an die gewöhnlichen ungekörnten Übergangsformen, d. h. die lymphoiden Leukocyten zu denken, da man bei dieser unvollkommenen Färbung oxyplasmatische neutrophil gekörnte, und schwach basoplasmatische lymphoide Zellen nicht scharf trennen kann, außerdem feinere Kernstrukturen in diesen Zellen nicht zum Ausdruck gelangt sind; doch spricht die spezifische Form der Kernpolymorphose in Fig. 31—32, welche von der der lymphoiden Leukocyten deutlich abweicht, mehr für lymphocytäre Elemente. Dazu kommt, daß wir solche leukocytoide Riedertypen ja bei lymphocytärer Hyperplasie anzutreffen gewohnt und vorbereitet sind (Prot. 12).

Demnach dürfte es auch für die größeren mehr kompaktkernigen Gebilde Fig. 28—30, welche sich bloß durch geringen Gehalt von basophilem Spongioplasma von den großen Lymphocyten Fig. 1—5 unterscheiden, wahrscheinlich sein, daß es sich nicht um lymphoide Leukocyten, sondern bloß um ältere Entwicklungstypen der größeren Lymphocyten handelt, allenfalls um Vorstufen zur Myeloblastik mit aber noch nicht stattgehabter innerer Chromatinumlagerung, also um Vorstufen der Zelle Fig. 34. Der Entscheid auch dieser und verwandter wichtiger Fragen kann erst mittels der besser differenzierenden Giemsafärbung geliefert werden.

Prototyp 35.

Fehlen in Prot. 34 die Lympholeukocyten, so sind sie hier in vermehrter Menge vorhanden und verhalten sich hier dem ganzen Habitus nach wie Endothelien (Prot. 32).

Besonders zahlreich sind hier gegenüber ihrer relativen Seltenheit in gewöhnlichem Blut die typischen mononucleären Gebilde mit ovalärem exzentrischen Kern und breitem Zelleib (Fig. 12—15, 18, 22), doch sind auch die buchtkernigen „Übergangszellen“ (Fig. 1—11) reichlich vorhanden. Desgleichen finden sich ihre ontogenetische Jugendstufen mit relativ großem Kern und schmalem Leib Fig. 16, 17 vor.

Besonders gut zeigen diese Zellen Fig. 16, 17, sowie 18 und 22 die genetische Beziehung der Lympholeukocyten zu den leukocytoiden Lymphocyten und den Lymphocyten überhaupt, welche von den Unitariern (Ferrata, Weidenreich, Maximow, Grawitz) sogar als eine direkte und unmittelbare verfochten wird, während die Dualisten (Nägeli, Türk, K. Ziegler) diese Zellen zum myeloischen System rechnen und sie in Beziehung zu den indifferenten Granulocytenvorstufen, den sog. Myeloblasten, setzen. Jedenfalls haben auch hier, wie in Prot. 33, Lymphocyten und Lympholeukocyten dieselben Spongioplasmastrukturen.

Andrerseits lehrt auch dieses Bild wieder, daß ebenso wie in Prot. 32 zwischen Fig. 7 und 8 einerseits und 27 andrerseits kein Konnex besteht, so auch hier in Prot. 35 zwischen Fig. 11 und 30—33 keine direkten Übergänge vorhanden sind.

Die Mastzelle Fig. 34 zeigt wieder sehr schön den vakuolig-wabigen Bau mit intervakuolären den Spongioplasmafasern aufsitzenden Körnchen und die Dreiblattform des Kerns. Die Vakuolen selbst entsprechen aber nicht, wie vielfach geglaubt wird, negativ gefärbten herausgefallenen Körnchen.

Sowohl in den polynucleären Leukocyten, Fig. 30—32, wie in den Lympholeukocyten (Fig. 1—22) und auch in den Lymphocyten (Fig. 23 bis 29) sind die Parachromatin- bzw. Oxychromatinstrukturen der Kerne sehr schön zu sehen.

---

1) Cfr. Pappenheim, Virch. Archiv, Bd. CLVII, Taf. II r. o.

Tafel XXIII.

Auch bei wohlgelungener Giemsafärbung weicht der Aspekt der kleinen und mittelgroßen Lymphocyten von der klassischen Ehrlich-schen Beschreibung ab und weist dasselbe Verhalten auf wie die (von Ferrata, Weidenreich und Maximow aus solchen Gründen in engste genetische Beziehung zu kleinen und mittelgroßen Lymphocyten gesetzten) Lympholeukocyten: relativ stärker als das Plasma gefärbte Kerne. So erscheinen sonst nur die Lymphocyten bei Färbungen, die das basophile Spongio-Lymphoplasma gar nicht, oder sehr schwach zum Ausdruck bringen, z. B. Hämatoxylin-Eosinfärbungen, ferner Prot. 22, 23, 35. Desgl. unter natürlichen Umständen die gealterten spongioplasmaarmen leukocytoiden Lymphocyten. Allein die sog. Myeloblasten (Großlymphocyten) pflegen im Gegensatz zu den kleinen und mittelgroßen Lymphocyten bei Giemsa ein Verhalten aufweisen, wie es Ehrlich als typisch für Lymphocyten und größere lymphoblastische Lymphocyten bei einfacher Methylenblau-Eosinfärbung aufgestellt hat. Vgl. mit den Lymphocyten dieser Tafel die Lymphocyten etwa in Prot. 27—29 und 31.

Tafel XXIII zeigt nun Zelldarstellungen noch nach dem alten ursprünglichen unvollkommenen Romanowskyverfahren in der Modifikation von Nocht, streng nach der für die Darstellung des Protistenchromatins gültigen Vorschrift. Also für Blutzelldarstellungen viel zu protrahiert. Es leidet die Färbung unsrer zwei Prototypen mithin an dem Übelstand bzw. an der Unvollkommenheit, daß die Kerne dabei durchweg übermäßig überfärbt werden. Erst in der späteren Modifikation von Giemsa werden wir auch hinsichtlich der Kernstrukturfärbung in jeder Beziehung befriedigende Darstellungen antreffen. Durch den hier erzielten Effekt werden einmal alle feineren Chromatinanordnungsdifferenzen verwischt, und zweitens ebenfalls der klassische Unterschied, den Ehrlich zwischen Lymphocyten und Lympholeukocyten aufgestellt hat, beseitigt. Die Lymphocyten und zwar auch die Großlymphocyten haben dabei durchweg nämlich ebenso stark im Verhältnis zum Plasma gefärbten Kern wie die Lympholeukocyten. Mithin erscheinen die Lymphocyten nicht in dem klassischen Aspekt mit schmalem stark gefärbtem Protoplasma wie die

Zellen der vorangehenden Tafeln, sondern mehr wie die Lymphocyten der Hämatoxylinfärbungen[1]). Es sei bemerkt, daß bei dieser Färbung, ebenso wie bei Hämatoxylin und sauren Plasmafarbstoffen (Prot. 22, 23), die Lymphocytenkerne durchweg meist viel kleiner, die Plasmen meist viel breiter erscheinen, als bei den üblichen basischen Anilinfärbungseffekten mit blassem Kern (s. vorherige Tafeln Prot. 28).

Die Folge dieser alle feineren Strukturdifferenzen nivellierenden Überfärbung führt im Effekt zu ähnlichen Konsequenzen wie eine allzumatte Kernfärbung etwa bei Triazid (Prot. 23). Konnte man dort, bei dem Fehlen jeder sonstigen Unterstützung seitens der plasmatischen Ver-

1) Der Färbungseffekt, daß der Lymphocytenkern dunkler als das allerdings in anderer Nuance gefärbte Cytoplasma erscheint, tritt nicht nur bei protrahierter, sondern auch bei lege artis vollzogener Giemsafärbung auf, nur erscheinen im letzteren Falle die Kernstrukturen distinkter. Ganz wie bei Hämatoxylin erscheinen die Kerne der amblychromatischen Zellen dabei blasser und bläschenförmig, wobei ein absteigender Klimax von Großlymphocyten (myelolymphoblastischen Lymphoidocyten) über die lymphoblastischen Mesolymphocyten (großen Lymphocyten) zu trachychromatischen Lymphocyten führt. Es bestehen alle Übergänge, und wenn wir auch gegenüber Maximow, sonst im Prinzip von der Zusammengehörigkeit aller Lymphocyten einig, behaupten, daß die Großlymphocyten eine phylogenetisch tiefere Art sind als die Lymphocyten und nicht ihr bloßes teilungsreifes Funktionsstadium, so müssen wir gegenüber Schridde und Nägeli leugnen, daß eine genetisch unüberbrückte und auf vollständiger Wesensverschiedenheit und Heterogonie beruhende Trennung zwischen den eigentlich nur myeloiden indifferenten und weiter granuloplastisch differenzierbaren Großlymphocyten und den nur lymphadenoiden lymphoblastisch unfertigen nur lymphoblastisch aber nicht granuloplastisch befähigten großen Lymphocyten besteht bloß wegen der von diesen Forschern angeführten angeblichen tinktoriellen und morphologischen Differenzen. Solche helle perinucleären Höfe, wie die Zellen Prot. 36, Fig. 2, 9, 15 und Prot. 37, Fig. 1, 3, 12, 14, 22 haben, zeigen sowohl die Zellen lymphadenoider wie myeloider Leukämie. Die früher angeführten angeblichen wesentlichen Differenzen, wie Nucleolenzahl, Breite und Grad der plasmatischen Färbbarkeit, hat man denn auch schon als lediglich akzidentelle Momente zufälligen Entwicklungszustandes fallen gelassen. Und wie man bei protrahierter Giemsafärbung die Bläschenkerne der Großlymphocyten myeloider Leukämie ebenso dunkel färben kann wie die Kerne echter Lymphocyten (s. unsre Vorlagen), ebenso gelingt es, bei ganz kurzdauernder Giemsafärbung, auch bei echten kleinen lymphadenoiden Lymphocyten Färbungseffekte zu erzielen, welche dem klassischen Ehrlichschen Typ entsprechen, d. h. blaß violettrot gefärbten Kern und stark blau gefärbtes Plasma, ganz so wie es bei Giemsa gewöhnlich nur die myeloiden Großlymphocyten angeblich aufzuweisen pflegen. Diese Zellen verhalten sich dann ganz so wie die gewöhnlichen Lymphocyten bei Methylgrün + Pyronin, d. h. blaß lila gefärbter Kern, stark rotes Plasma, bzw. wie die spezifischen sog. Meloblasten bei Giemsafärbung lege artis.

Bleibt also von beigebrachten morphologischen Kriterien bloß noch die Schridde-Altmann-Körnung, und auch diese hat ihre angebliche Spezifizität für Lymphocyten, bzw. ihr spezifisches Fehlen nur bei den sog. Myeloblasten bisher nicht erweisen können. Mag also auch an der dualistischen Theorie etwas Wahres daran sein, wie die funktionelle Differenz der kleinen Lymphocyten und polynucleären Leukocyten, ein morphologischer Dualismus der lymphocytären und leukocytären Stammzellen ist bisher, wenigstens durch die Nägeli-Schriddeschen Kriterien, nicht erwiesen.

hältnisse innerhalb der lymphoiden Zellen Lymphocyten und Lympholeukocyten nicht trennen, so ist hier eine gleiche Unmöglichkeit der artlichen Differenzierung die Folge. Auch hier leidet nicht nur die cytodiagnostische Identifizierung und Differenzierung zwischen großen und kleinen Lymphocyten, ferner zwischen großen und kleinen Lymphocyten (speziell leukocytoiden Riedertypen) einerseits und Lympholeukocyten andrerseits, sondern wir sind auch noch nicht in der Lage, zu der von den Dualisten behaupteten wesentlichen färberischen Kerndifferenz zwischen den myeloiden und den lymphadenoiden Stammzellen, Myeloblasten und großlymphocytären Lymphoblasten oder lymphoblastischen größeren Lymphocyten Stellung zu nehmen.

Also auch hier lassen sich nur die ausgesprochenen Extreme der verschiedenartlichen Zelldifferenzierung mit Sicherheit erkennen, nicht aber die verschiedenen Zwischenstufen; bzw. für die verschiedenen mehr oder weniger weit in der Differenzierung vorgeschrittenen theoretischen Zwischenstufen innerhalb der lymphoplasmatischen Zellarten gibt diese, trotz der Verwendung ganz neuer bisher noch nicht verwandter Mittel doch in ihrer Art graduell unvollkommene Methode keinen sicheren Anhalt. Trotzdem läßt sich doch auch mit ihr mancherlei sehen. Teils bestätigt sie die frühere mit anderen Methoden erhobenen Befunde, teils läßt sie gemäß ihrer qualitativen Eigenart gewisse bisher von uns noch nicht betrachtete neue Eigenschaften der Zellen erkennen.

Daß, abgesehen von der Besonderheit der Methode, auch die Individualität der betreffenden zwei Fälle neue Eigenarten (Riedertypen) zeigen, kommt außerdem noch hinzu.

Zuerst zeigt nun auch diese Methode, daß auch hier bei den fortgeschrittenen kleinen Formen der Lymphocyten die Kerne ihren einmal erworbenen Habitus nicht so leicht ändern, weshalb dann die lymphocytäre Zugehörigkeit auch der leukocytoiden breitrandigen Form noch relativ leicht zu konstatieren ist (Prot. 36, Fig. 15—21; Prot. 37, Fig. 12 bis 25). M. a. W. es lassen sich die rundkernigen und breitleibigen leukocytoiden kleinen Lymphocyten bei einigermaßen ausreichender Färbung noch relativ leicht als solche rekognoszieren und von großen breitleibigen und ovalärkernigen Lympholeukocyten absonderten, ohne mit diesen verwechselt oder vereinigt zu werden (cfr. Prot. 32, Fig. 4, 5 einerseits, 12, 13 andrerseits; Prot. 6, Fig. 1, 2, 6, 7). Schwieriger ist das nun aber bei den großen, weniger lymphocytär differenzierten, der Stammzelle näher stehenden Elementen. Hier ist, zumal feinere Kernstrukturdarstellung, welche die artliche Differenzierung erleichterte, völlig ausfällt, die Unterscheidung z. B. zwischen leukocytoiden Großlymphocyten (großen Riederformen) und lymphoiden buchtkernigen großen Leukocyten (Übergangszellen) dann sehr erschwert[1]). Bei Formen mit

1) Nach unsrer Auffassung sind die großen Riederzellen buchtkernige leukocytoide Altersstufen der myelolymphoblastischen Großlymphocyten. Nach Ansicht der

ausgesprochen geringer Basophilie des Zelleibes und sehr erheblicher Flexibilität des Kerns ist wohl die Zugehörigkeit zu den lymphoiden Leukocyten („Übergangszellen") höchst wahrscheinlich (Prot. 37, Fig. 4); dort aber, wo zufällig das Plasma kräftiger basophil oder der Kern weniger gebuchtet und mehr rundlich ist, oder wo gar beides der Fall ist, ist die Entscheidung ob großer lymphoider Leukocyt oder

Unitarier Ferrata, Maximow, Weidenreich sind die normalen lymphoiden Leukocyten lediglich durch ontogenetische Alterung entstandene (lymphadenoide) lymphoblastische größere Mesolymphocyten, und die Riedertypen wären dann bloße atypische über das Normale an Kernpolymorphose hinausgehende Kernbuchtungsformen solcher splenocytären Lympholeukocyten. Unsrer Ansicht nach sind bei guter Kernstrukturfärbung (Giemsa) pathologische großlymphocytäre Riederzellen von normalen Übergangszellen gut zu differenzieren, nicht nur an der verschiedenen äußeren Kernpolymorphose, sondern auch an der verschiedenen Kernstruktur, welche bei Riederzellen ebenso wie bei Großlymphocyten leptochromatisch, bei Lympholeukocyten ebenso wie bei großen lymphoblastischen Lymphocytenvorstufen pachychromatisch ist. Allerdings ist den Unitariern Ferrata und Weidenreich zuzugeben, daß die Kernstruktur der Lympholeukocyten der der trachychromatischen Lymphocyten nahe steht, natürlich nicht höchstens der den kleinen Lymphocyten, sondern der der größeren unfertigen lymphoblastischen Mesolymphocyten.

Wie sich durch diese charakteristische Leptochromasie die rundkernigen indifferenten Großlymphocyten von noch nicht ausgereiften größeren und fertigen kleinen Lymphocyten unterscheiden, so unterscheiden sich auch die großen Riederzellen von (mesolymphocytoiden) Lympholeukocyten.

Es wären danach große Riederzellen, Lympholeukocyten und leukocytoide Lymphocyten mit deren atypischen Fortbildungsstadien, den kleinen Riedertypen (Prot. 17), die leukocytoiden Altersstufen völlig indifferenter, fortgeschrittener, oder weiter ausgebildeter Lymphocytenformen.

Ob es anzunehmen ist, daß die Großlymphocyten durch Vermittlung der Lymphoblasten (großen Lymphoblasten) in kleine Lymphocyten übergehen, oder ob lediglich ihre eignen fortgesetzten Proliferationsprodukte im morphologischen Sinne Lymphocyten sind, d. h. zu demselben Bildungsprodukt konvergieren, das bei fortgesetzter Proliferation die lymphadenoiden Lymphoblasten liefern, ist eine zweite aber mehr nebensächliche Frage. Jedenfalls wie die sog. Myeloblasten der Dualisten (Großlymphocyten) von den Lymphoblasten nicht wesentlich und greifbar different sind, sondern durch alle interphyletischen Übergänge verknüpft scheinen, beide Lymphocyten im morphologischen Sinne sind, so sind auch die kleinen lymphadenoiden und die kleinen myeloiden Lymphocyten völlig isomorph. Von diesem Standpunkte aus erklärt sich die unitarische Annahme, daß auch die kleinen Lymphocyten nicht reife, sondern indifferente, leukoblastische Gebilde sind, ebenso wie die Großlymphocyten, ferner daß die kleinen Lymphocyten nur zufällig besondere Ausbildungsformen der Großlymphocyten seien, aber nicht höher differenzierte Gebilde. Wir meinen, daß die weitere granuloplastische Differenzierbarkeit jedenfalls von der bloß intralymphocytären Unreife zu unterscheiden ist. Es kann der Lymphocyt ein höher differenzierter Großlymphocyt sein, bzw. der große Lymphoblast ein noch nicht völlig reifer Lymphocyt, und doch könnte deshalb trotzdem im Prinzip nicht nur der indifferente Großlymphocyt, sondern auch der aus ihm resultierende „reife" lymphocytär „ausdifferenzierte" Lymphocyt, beide, ersterer normalerweise, der zweite unter gewissen pathologischen Bedingungen, der granuloplastischen Betätigung und Weiterdifferenzierung zu einer höheren Zellart mit neuen Artkriterien fähig sein.

leukocytoider größerer Lymphocyt außerordentlich schwierig (Prot. 37, Fig. 9; Prot. 36, Fig. 1—4 und 12). Dazu kommt, daß bei der in unsern Präparaten statthabenden Überfärbung auch die Plasmen z. B. selbst bei den kleinen älteren leukocytoiden breitrandigen Lymphocyten weit kräftiger gefärbt sind, als es sonst bei Methylenblaufärbung und selbst bei gelungener Giemsafärbung üblich ist, sodaß mithin auch hier wichtige Unterscheidungsmittel fortfallen.

Dazu kommt, daß auch sonst bei pathologischer Blutbildung (Leukämie) nicht stets die Abnahme der Basophilie mit dem Plasmawachstum und der Alterung des Kerns gleichen Schritt zu halten braucht, ja selbst nicht einmal mit der artlichen Differenzierung des Kerns zu Lympholeukocyten, sondern daß in solchen pathologischen Fällen störende Interferenzen auftreten, derart, daß oft schmalleibige blaß basophile neben stark basophilen breitleibigen Formen angetroffen werden, d. h. morphologische (nicht genetische) Zwischenformen zwischen Lymphocyten und Lympholeukocyten. Dadurch resultieren Formen, die ihrem Kernverhalten nach lympholeukocytär sind, der starken Plasmabasophilie nach aber zu den Lymphocyten gehören (Prot. 37, Fig. 3), während umgekehrt Zellen angetroffen werden mit der Form nach lymphocytärem Riederkern, entsprechender Chromatinstruktur und auch Polymorphose, die aber breites schwach basophiles Plasma führen, wie die lymphoiden Leukocyten (Prot. 37, Fig. 5).

Während die extremen typisch ausgebildeten Formen im Einzelfall ziemlich sicher identifiziert werden können, ist man bei solchen morphologischen Zwischenformen auf Wahrscheinlichkeitsdiagnosen angewiesen, bei denen der subjektiven Willkür relativ viel Spielraum gelassen ist. Z. B. ist solche morphologische Interferenzform, wie Prot. 37, Fig. 3, welche sich lediglich durch relativ stark basophil gefärbtes Plasma von typischen Lympholeukocyten unterscheidet, schwer zu bewerten. Sinuös gebuchtete Kernform und breites Plasma sprechen für Lympholeukocyten, starke Basophilie für Großlymphocyten. Man könnte sie als einen Lympholeukocyten auffassen, bei dem das Plasma infolge der besonderen pathologischen Verhältnisse zufällig nicht gleichzeitig mit der Kernalterung gereift, nicht an Basophilie verloren hat. Andrerseits hat sich herausgestellt, daß die sog. Splenocytenleukämien, die scheinbar echte Splenocyten führen, in Wahrheit atypische Splenocyten oder Pseudosplenocyten, d. h. nur splenocytoide breitleibige und buchtkernige Großlymphocyten (Riederformen) führen. Hieraus folgt eben, daß die normalen Lympholeukocyten normale, die Riedertypen pathologische Entwicklungsformen der Stammlymphocyten sind, bzw. daß solche Zellen wie Prot. 37, Fig. 3 aus Wahrscheinlichkeitsgründen eher zu den nur erst wenig zu atypischen Riedertypen konfigurierten Großlymphocyten, als zu den Lympholeukocyten gerechnet werden müssen. (Ähnlich Prot. 34, Fig. 28—31.)

Dasselbe gilt auch, wenn auch in geringerem Grade, von den entgegengesetzten Zwischenstufen, den breitleibigen und schwach basophilen großen Zellen, aber mit deutlichem von Splenocyten abweichenden Riederkernen Prot. 37, Fig. 4 und 5. Hier ist jedenfalls der Kerncharakter von ausschlaggebender Bedeutung und hindert, die Zelle, trotz des Lympholeukocytenplasma als Splenocyt zu bewerten. Dasselbe gilt von den breitleibigen stark basophilen Zellen mit Riederkernen (Prot. 36, Fig. 5 u. 6).

Den typischen Lympholeukocyten ist eigen ein sinuös gebuchteter Kern und mehr oder weniger breites schwach basophiles Plasma. Allerdings ist ja bei den kerngebuchteten Zellen das Plasma kaum je so breit wie bei den endothelioiden Formen, die gerade durch primäres Plasmawachstum zustande kommen. Demgegenüber zeigen die Riedertypen der Großlymphocyten in ihren ausgeprägten Formen äußerst schmales stark basophiles Plasma, einen bizarr und stark polymorphen, spezifisch pluripolar gekerbten leptochromatischen Großlymphocytenkern.

Den typischen Riedertyp mit pluripolaren bizarren Kernpolymorphosen in schmalen stark basophilen Plasmen haben wir nun vor uns in Figuren wie Prot. 36, Fig. 12, 13, ferner typische Riederkerne in Prot. 37, Fig. 6 und 11.

Zieht man also in Betracht, daß es sich hier durchweg um Fälle von (lymphoblastischer, myeloblastischer?) Lymphocythämie handelt, daß eigentliche Lympholeukocytenleukämien sicher bisher nicht beobachtet sind, so wird man in solchen leukämischen Fällen in dubio die Mehrzahl der großen leukämischen bucktkernigen Zellformen, speziell die buchtkernigen schmalleibigen (Prot. 36, Fig. 17) ebenso wie die rundkernigen breiterleibigen[1]) (Prot. 36, Fig. 1) lympholeukocytoiden (splenocytoiden) Zellformen für lymphoblastische oder leukoblastische größere Lymphocyten erklären.

Es handelt sich also in beiden hier geschilderten Blutbildern um gewisse atypische leukocytoide (splenocytoide) Formen von kleinen sowohl wie Großen Lymphocyten, wie sie zuerst **Rieder** bei akuter Leukämie geschildert hat (siehe Ehrlich, Anämie, Bd. I, S. 37, Fig. 3; Schleip, Atlas, Fig. 60 und 61), und die Sternberg fälschlich als charakteristisch für Sarkoleukämie erklärt hat. In unserm Falle Prot. 36 von wirklicher Sarkolymphämie waren diese Riederschen Leukosarkomzellen relativ spärlich, dagegen fanden sie sich auch, wenn auch ebenfalls nicht sehr reichlich, im Falle Prot. 37, bei dem nur eine einfache hyperplastische Wucherung bestand.

Jedenfalls zeigt unsre Tafel uns hier zum ersten Male in typischer Weise Vertreter dieser Zellformen. In ihren ausgesprochenen Typen mit ihren pluripolaren Buchtungskernen sind diese Leukosarkomzellen stets ohne weiteres gut als solche zu erkennen (Prot.

1) Cfr. auch Prot. 20, 31, 34.

36, Fig. 23); selbst bei beginnender anaplastischer Degeneration ist die noch so flache aber pluripolare Einbuchtung erkennbar (Prot. 36, Fig. 22). Eine singuläre Konturverschiebung des fast runden Lymphocytenkerns an atypischer dritter Stelle zeigt auch Prot. 36, Fig. 17, Prot. 37, Fig. 10. Dagegen ist es bei bloßen bilobären Bisegmentierungen oft schwer, die tief atypisch gekerbten Großlymphocyten von Lympholeukocyten auseinanderzuhalten (Prot. 36, Fig. 5, 6; Prot. 37, Fig. 5: Prot. 36, Fig. 12 u. 13). Vielfach sind aber auch hier, selbst bei schlechter Chromatinfärbung, die Riederzellen als solche an gewissen Sonderheiten zu erkennen, die den Lympholeukocyten fehlen. Z. B. scharfe Einkerbung des Kerns in zwei Hälften (Prot. 37, Fig. 6) eventuell mit Erhaltung des Nucleolus (Prot. 37, Fig. 11) Sförmige Krümmungen des großen Kerns in trotzdem äußerst schmal bleibendem Plasma usw. Jedenfalls sind die normalen Buchtungen der Lympholeukocyten nicht nur meist unipolar und flachrundlich (Prot. 37, Fig. 2) sinuös, sondern vor allem nie so tief und scharf wie Prot. 36, Fig. 5, 6, 13; Prot. 37, Fig. 5, 6, 11. Durch das Auftreten dieser Zellen resultiert dennoch immerhin eine Art von splenoidem Typ des leukämischen Bildes (cfr. Prot. 31).

Es sei erwähnt, daß diese Riedertypen nicht nur bei kleinen Lymphocyten, sondern auch bei den großen Stammzellen sowohl der myeloiden wie der lymphadenoiden Leukämie angetroffen werden. Bei den kleinen Lymphocyten der vorliegenden Fälle waren allerdings entsprechende Formen sehr selten (Prot. 36, Fig. 22, 23). Entsprechende Kerndegenerationen, die, wie in Prot. 37, Fig. 6 und 11, fast zu amitotischer Bisegmentierung führen, haben wir z. T. in Prot. 12 und 14 angetroffen [1]). Im vorliegenden Falle beschränken sie sich auf die großen und mittelgroßen Lymphocytenformen, während die kleinen älteren Lymphocyten den normalen typischen leukocytoiden Habitus darbieten. Prot. 36, Fig. 16 und 18; Prot. 37, Fig. 25.

Einen sehr häufigen auch von Ehrlich abgebildeten Typ zeigt Prot. 36, Fig. 23. Als beginnende Riederzellbildung ist außer Prot. 36, Fig. 17 auch Prot. 36, Fig. 22 zu bewerten.

Während das Cytoplasma aller lymphoiden Zellformen bei dieser Färbung zumeist bald schollig granulös, bald retikulär spongioplastisch erscheint, und zwar sowohl bei Lymphocyten wie Lympholeukocyten und Riederzellen, finden wir in Prot. 37, Fig. 26 und 27 zwei lymphocytäre Gebilde mit wabig vakuolärer Struktur. Da jede Mastkörnung im vorliegenden Falle fehlte, außerdem, wenn vorhanden, bei der angewandten Färbung gut hätte zur Darstellung gelangen müssen, haben wir es auch

1) Große „Mononucleäre“ mit zwei getrennten Kernen.

Dort bei Hämatoxylin-Eosin war noch gar nicht festzustellen, ob die betreffenden großen mononucleären Leukämiezellen große mononucleäre Splenocyten, oder eine bloße breitleibige Entwicklungsform der großlymphocytären Stammzelle waren.

wohl nicht mit Mastzellen wie in Prot. 19, Fig. 45, Prot. 21, Fig. 49, 50 zu tun; eher um Zellgebilde wie Prot. 19, Fig. 29, Prot. 21, Fig. 9; demnach handelt es sich vermutlich wohl um Degenerationen fettig lipoider (Lecithin) Natur[1]).

Auch in Prot. 37, Fig. 1 findet man in der großen lymphocytoiden Rundzelle mit äußerst stark basophilem Plasmarand kleinste etwas weniger regelmäßige Vakuolen. Hier liegt indes wohl sicher eine schmalleibige große i. e. großlymphocytäre Plasmazelle (Reizungszelle) vor (cfr. Prot. 20, Fig. 1, Prot. 31, Fig. 14, aber auch 2, 4, 12, ferner Prot. 3, Fig. 1 und Prot. 7, Fig. 1). Plasmazellen können nach unsrer Ansicht ebenso wie Mastzellen aus allen lymphoiden bzw. lymphocytären Zellformen des rund- und buchtkernigen Habitus hervorgehen, aus Großlymphocyten (Myeloblasten), Mesolymphocyten (Lymphoblasten), Lymphocyten, leukocytoiden Lymphocyten und Lympholeukocyten.

Während in Prot. 37 Nucleolen wohl mehr zufällig nicht zur Darstellung gelangt sind, treten solche, in der Farbe der Cytoplasmen (Plastinnucleolen), in Prot. 37 sehr schön hervor (s. besonders in Fig. 2 und 11). Cfr. auch Prot. 28.

Die bisher geschilderten Ergebnisse hätten wohl auch unabhängig von der Qualität der angewandten Färbung festgestellt werden können, stehen sie doch mit der Eigenart der Färbung in keinem Zusammenhang. Der Haupterfolg und das Neue der Romanowskyfärbungen als solcher liegt aber in den durch das Azurblau bedingten metachromatischen Färbungseffekten.

Die färberische Differenz der durch Azur violetten Kerne und der blauen Cytoplasmaleiber und Nucleolen springt ohne weiteres hervor. Es ist somit durch diese Färbung, ähnlich wie durch Methylgrün-Pyronin, eine tinktorielle Differenzierung zwischen basophilen Kern- und Plasmabestandteilen ermöglicht. Leider ist die Überfärbung der Kerne hier so stark, daß auch das interchromatische sog. achromatische Parachromatin (Karyoplastin) nicht, wie es hier bei basiplasmatischen Zellen der Fall sein müßte, different blau erscheint, sondern ebenfalls violett mit überfärbt ist.

Als neu und uns zum ersten Male hier anfstoßend finden wir hier nun die **azurophilen Sekrettröpfchen** (Pseudograunla) in allen lymphoiden Zellformen (Michaelis-Wolff), Lymphocyten, Großlymphocyten (myeloblastischen wie lymphadenoiden), Lympholeukocytenund sogar in Riederschen Leukosarkomzellen, und so ebenfalls die ursprüngliche artliche Zusammengehörigkeit all dieser lymphoiden (Ferrata) dokumentierend. Vielleicht daß sie ein Produkt der all diesen Zellen gemeinsame Spongioplasmastrukturen sind; doch spricht dagegen, daß sie in Plasmazellen und lymphoiden basophilen Hbfreien Erythroblasten fehlen. Ver-

1) Cfr. Schleip, Atlas, Fig. 15.

mutlich kommt sie, ebenso wie die ihr nahestehende Mastkörnung, durch Mitwirkung des Kerns, durch chromidialen Austritt der azurophilen Chromatinkomponente ins Plasma bei gewissen funktionellen oder plastischen Zellreizungen zustande [1]).

Um echte, der neutrophilen und eosinophilen Körnung äquivalente funktionelle, d. h. der Zellfunktion dienende Körnung handelt es sich nicht. Dazu ist sie zu inkonstant, ungleichmäßig angeordnet, vielfach (Prot. 3, Fig. 14) spärlich oder ganz fehlend. Wahrscheinlich handelt es sich um bloßen Ausdruck oder Folge und Begleiterscheinung einer irritativen trophischen oder spezifischen Zellfunktion, ein bloßes Se- oder richtiger Exkret des Kerns, d. h. eine Art von Chromidialsubstanz, die aus dem Kern in das Plasma übertritt. Sie tritt im fixierten Trockenpräparat in ihrer azurophilen Metachromasie nur bei Gegenwart des sie fixierenden Eosin nicht allein durch Azur hervor. Daß es sich ähnlich wie bei den Mastzellen um eine leblose aufgespeicherte Reservestoffsubstanz, nicht um biogene oder bioblastische Plasmosomen (Ferrata) handelt, ergibt sich u. a. daraus, daß diese Exkrettröpfchen, ähnlich wie die gleichfalls der Elimination verfallenen Mastzellkörner, auch schon vital ohne weiteres sofort färbbar sind.

Bald treten sie in Form zahlreicher feinster Bestäubungen der Zellen auf, besonders in den Großen schwach basophilen Lympholeukocyten (Prot. 37, Fig. 4) bald spärlich in Formen gröberer runder Körner, besonders in den kleineren Lymphocyten (Prot. 37, Fig. 13, 14); meist finden sie sich in den bereits mehr breitleibigen und schwach basophilen Zellen, doch trifft man sie auch schon bei der beginnenden Plasmaalterung in schmalleibigen Exemplaren an. Sogar in den Vakuolenzellen finden sie sich (Prot. 37, Fig. 26). In den Großlymphocyten und Riederzellen, besonders myeloblastischer Leukämien, finden sie sich, oft etwas dunkler violett gefärbt, gelegentlich in Gestalt einer mehr unregelmäßig geformten, vielfach nicht distinkten, vielmehr miteinander verklebten gröberen Körnung. Hier kann sie leicht mit der metachromatischen Mastkörnung (R. Blumenthal) oder mit der echten neutrophilen Körnung (Weidenreich, Hynek, Nägeli) verwechselt werden. Daher kommt es, daß Blumenthal die in Wirklichkeit nicht echt gekörnten lymphoiden Myeloblasten als basophil metachromatisch gekörnte Myelocyten erklärt; und da diese breitleibigen z. T. buchtkernigen Elemente leicht mit normalen Lympholeukocyten verwechselt werden, daß Weidenreich im Normalblut Myelocyten findet, und daß Türk und Nägeli einen Übergang

1) Bei der basophilen Punktierung der Erythrocyten könnte umgekehrt die bloße basophile, nicht azurophile, Komponente des Kernchromatins ins Plasma austreten, indes färbt diese extranucleäre Punktierung sich nicht mit Methylgrün, was die intranucleäre Komponente tut. Das Parachromatin ist aber in oxyplasmatischen Zellen oxyphil, während sich basophile Punktierung auch in oxyplasmatischen Erythrocyten findet.

statt von Myeloblasten auch von Lympholeukocyten zu polynucleären Leukocyten annehmen, bzw. daß K. Ziegler die Lympholeukocyten als bloße Altersform der Myeloblasten erklärt. Daher kommt es schließlich, daß Nägeli den gewöhnlichen lymphoiden Lympholeukocyten des Normalblutes eine Neutralkörnung zulegt, indem er hier die Azurkörnung mit der Neutralkörnung verwechselt, und auch in Wahrheit ungekörnte, d. h. nicht echt gekörnte Großlymphocyten (Myeloblasten) wegen ihrer bloßen Azurkörnung als bereits neutrophil gekörnte Promyelocyten deutet.

In unserm Falle findet sie sich in den lympholeukocytoiden Riederzellen als dichte feine, in den kleinen Lymphocyten als spärliche gröbere rote Körnung (Prot. 37). Sie findet sich ja meist nur in breitleibigen und schwach basophilen Zellen, also mit der Alterung der Zelle, sicherlich aber auch schon in ganz schmalleibigen (dann zufällig stark basophilen) Lymphocyten. Im vorliegenden Falle ist zufällig ein Beispiel hierfür nicht abgebildet. Kaum dürften diese Sekretionsprodukte der Zelle Vorstufen von eosinophilen und neutrophilen (Hynek), eher schon von Mastgranulationen sein. Allerdings finden sie sich auch in bereits richtig neutrophil gekörnten myeloblastischen Promyelocyten, aber stets deutlich neben den neutrophilen Körnchen. Auch über die Bedingungen ihres Auftretens ist nichts bekannt; sicherlich finden sie sich schon in normalen nicht ohne weiteres zu Granulocyten übergehenden Lymphocyten; auch weiß man noch zu wenig über die chemische Beschaffenheit und die Bedingungen ihrer technischen Darstellbarkeit. So ist nicht gesagt, daß Zellen, in denen Azurgranula zufällig nicht dargestellt sind, auch keine geführt haben. Eine besondere Abart dieser Sekretkörnchen dürften die sog. Kurloffkörper der Meerschweinchen sein, die sich ebenfalls sowohl in breitleibigen leukocytoiden Lymphocyten, wie in Lympholeukocyten, nicht aber in Großlymphocyten (Myeloblasten) finden. Auch sie dürften aus dem Kern stammende chromidiale Exkretionen sein.

Auffällig ist jedenfalls, daß in Prot. 36 eine Darstellung der Azurgranulation nicht gelungen ist; ob das Nichtdargestelltsein auch der Nucleolen damit in engerem Zusammenhang steht, oder eine zufällige Begleiterscheinung ist, ist ohne weitere Versuche auch schwer zu sagen. In Prot. 37, Fig. 2 und 14 scheint ein Azurkorn über dem Nuclolus zu liegen.

In bezug auf die Kern- bzw. Chromatinstruktur darf man vielleicht aus diesen Ergebnissen der Azurfärbung schließen, daß das Nuclein aus einer allgemein basophilen (ohne weiteres und relativ leicht mit allen basischen Farbstoffen färbbaren) und einer spezifisch azurophilen, nur mit Azureosinat färbbaren Komponente besteht. Durch Summation der Methylenblaufärbung auf der basophilen Komponente des Chromatins und der roten Azureosinatfärbung auf der azurophilen Komponente resultiert der starke dem Hämatoxylin ähnliche violette Färbungseffekt. Die azurophile Komponente ist das ererbte von der Protistenzelle herstammende Urchromatin. Das bloße basophile Nuclein ist eine spätere Er-

werbung und Errungenschaft der Metazoenzelle. Bei der körnigen Azursekretion wird anscheinend die primordiale Komponente als Chromidialsubstanz in das Plasma hinein diffundiert.

Über die neutrophilen Polynucleären Prot. 37, Fig. 28—30 ist nicht viel zu sagen. Die Granulation ist gut zum Ausdruck gelangt; man sieht in der Zelle spärliche dunklere und gröbere Körnchen neben den feinen reifen Körnchen auf oxyphilem Grunde; noch distinkter und kräftiger wird die Körnung, wenn man in dem Farbgemisch anstatt oder außer Azur I die andere rote Komponente des Polychromblau, das Methylenviolett verwendet.

In Prot. 37, Fig. 31—35 sind Blutplättchen und Plättchenkonglomerate aber nicht in normaler runder Konfiguration dargestellt, sondern mit beginnender Pseudopodienbildung als Zentrum der Fibrinbildung.

Tafel XXIV.

Prototyp 38.

Auch hier handelt es sich um eine Azurfärbung, indes in alkoholischer Lösung (LEISHMANN), also gewissermaßen um eine azurhaltige MAY-GRÜNWALD-Färbung[1]). Infolgedessen erscheinen die Kerne durchweg fast entfärbt wie blasse strukturlose Bläschen (cfr. Triazid, Methylgrün-Pyronin), ganz so wie es bei gelungener Färbung mit basischen Kernfarben in Konkurrenz mit guten Plasmaanilinfarben die Regel ist (cfr. Prot. 28).

Die vorliegende Blutzellfärbung verbindet somit die Vorzüge einer klassischen Methylenblau-Eosinfärbung mit der Darstellung der azurophilen Granulation.

Von der panoptischen Romanowsky-Giemsafärbung unterscheidet sie sich darin, daß die letztere, i. G. zu Methylenblaufärbungen, Kernstrukturen, und zwar in violetter von der der Cytoplasmen abweichender Farbe, und in kräftigerer Färbung als die Plasmen darstellt, während die vorliegende Färbung, wie eine gelungene Methylenblau-Eosinfärbung, und ähnlich wie Triazid, strukturlose helle schwach mit basischem Farbstoff gefärbte Bläschenkerne und zwar in gleicher Weise bei Lymphocyten wie bei Lympholeukocyten produziert. Sie ist also in dieser Beziehung das Gegenstück zu Prot. 33, 36 (22, 23), wo die Kerne der Lymphocyten und Lympholeukocyten gleichmäßig und in gleicher Weise relativ kräftig im Verhältnis zum Cytoplasma (Basoplasma) gefärbt waren.

---

1) In der Tat erhält man mit sehr alter (gereifter) MAY-GRÜNWALD- oder JENNER-Lösung im Prinzip gleiche, d. h. die azurophile Granulation mitfärbende Färbungseffekte. Während in unserm Falle (LEISHMANN) die Kerne durchwegs hellblau sind, sind sie bei JENNER durchwegs dunkelblau; bei MAY-GRÜNWALD sind nur die Kerne der Lymphocyten hellblau, die der älteren Lympholeukocyten und z. T. auch der leukocytoiden Lymphocyten aber dunkler blau als das in diesem Falle (der Alterung) schwach basophil gewordene Lymphoplasma. Es handelt sich also bei den erwähnten, bloß durch Oxydation azurhaltig gewordenen alkoholischen Methylenblau-Eosinfärbungen um bloße, elektive Azurkörnchenfärbung; die Kerne bleiben blau, nehmen kein Azur auf, i. G. zu den durch Azurabspaltung oder Azurzusatz hergestellten wässerigen Romanowsky- oder Giemsafärbungen, wo die Kerne, wenn auch nicht rein rot, so doch violettrot werden.

Eine Andeutung feinster zarter Strukturfäden ist immerhin hier trotzdem in den Kernen erkennbar. Sie erinnert vielfach an die Oxychromatinstrukturen der Kerne in Prot. 35.

Soweit die in der Feinheit der Abtönungen nicht allen technischen Anforderungen entsprechende Lithographie als Unterlage der Wirklichkeitsverhältnisse dienen kann, zeigt sie uns vor allem, daß also u. U. auch in den Lympholeukocyten die Kerne nicht dunkler als ihr Cytoplasma zu sein brauchen; daß vielmehr deren Kerne ebenso hell, wie die der Lymphocyten sein können, so daß sie sich von den Lymphocyten oft nur durch die Größe und die Flexibilität des Kerns bzw. die oft hellere Färbung der Cytoplasmen unterscheiden. Bei leukocytoiden Lymphocyten und Lympholeukocyten besteht nun selbst in dieser letzteren Hinsicht gar kein Unterschied; es bleibt hier zur Differenzierung nur noch die Differenz der Größe und die spezifische Art der Kernpolymorphose; bzw. diese erscheinen nur noch als graduelle und relative Differenzen, d. h. man findet, bei dieser Färbung wenigstens, alle fließenden Übergänge zwischen (leukocytoiden) Lymphocyten und Lympholeukocyten. Es sind also, wenigstens bei dieser Färbung, Lymphocyten und Lympholeukocyten anscheinend nur verschiedene Typen Einer Zellart, oder, wenn man will, die Lymphocyten lediglich besondere Altersformen größerer Lymphocyten, wie das die Unitarier annehmen. Zu ähnlichen Schlußfolgerungen gelangte man bei Hämatoxylin, Triazid, Methylgrün-Pyronin.

Da sich aber bei feiner differenzierenden Färbungen (May-Grünwald, Giemsa) zwischen (leukocytoiden) Lymphocyten und Lympholeukocyten doch mehr artliche Unterschiede auffinden lassen, so folgt daraus, daß auch diese Färbung eine unvollkommene ist, und daß Schlußfolgerungen aus solchen partiell unvollkommenen Färbungen nicht vollen Wert beanspruchen können. Fraglich bleibt nur, mit welchem Recht wir gerade etwa die May-Grünwald-Färbung, welche den Ehrlichschen Unterschied zwischen (schmalleibigen) Lymphocyten und Lympholeukocyten zum Ausdruck bringt, als vollkommene Färbung auffassen. Ob nicht vielmehr gerade der Umstand, daß die Mehrzahl der Färbungen keinen färberischen Unterschied zwischen Lymphocyten und Lympholeukocyten erkennen läßt, und daß selbst bei May-Grünwald dieser Unterschied nur zwischen breitleibigen (leukocytoiden) Lymphocyten und Lympholeukocyten besteht, im Sinne einer künstlichen Trennung und zu Ungunsten der May-Grünwald-Färbung spricht. Umgekehrt wie bei vorliegender Färbung fanden wir wieder bei der Romanowskyfärbung die Kerne selbst der schmalleibigen Lymphocyten gerade ebenso dunkel im Verhältnis zum helleren Cytoplasma, wie die der Lympholeukocyten und leukocytoiden Lymphocyten und Riederzellen. Die klassischen Ehrlichschen Unterschiede finden wir eigentlich nur bei gelungener May-Grünwald-Färbung. Die Frage ist daher, wie gesagt, richtig, ob die May-Grünwald-Färbung präformierte Differenzen differenziert oder durch

Artefakt nicht vorhandene Differenzen vortäuscht; ob die wahren Differenzen durch die MAY-GRÜNWALD-Färbung zum Ausdruck gebracht werden, diese somit ein feines differenzierendes Reagens ist, oder ob die bei den anderen Färbungen zur Darstellung gelangenden Gleichmäßigkeiten zwischen Lymphocyten und Lympholeukocyten den wahren Verhältnissen entsprechen.

Die hier infolge des sich nun einmal ergebenden Färbungseffektes gewählte Anordnung von kleinen zu großen Zellen ist ein Gegenstück zu jener in Prot. 28, soll aber absolut nicht zugunsten der von GRAWITZ in diesem Sinne verfochtenen cytogenetischen Beziehungen ausgelegt werden.

Als besonders bemerkenswert wären vielleicht die hellen paranucleären Astrosphärenstellen im Cytoplasma auch schmalleibiger Lymphocyten Fig. 13, 11, 2 u. 22. Andrerseits fehlt die helle semilunäre Zone auch wieder in doch wohl fraglosen Lymphocyten desselben Blutes (Fig. 5, 14, 15). Sollte man diese Exemplare mit SCHRIDDE (oder K. ZIEGLER) deshalb als von „spezifizierten echten reifen" Lymphocyten verschiedene, dauernd indifferente aber bei gegebener Gelegenheit differenzierungsfähige „Mikromyeloblasten" des Normalblutes auffassen? Der konsequente Dualismus verlangt nur reife Elemente im Blute. Für ihn sind auch die Lymphocyten spezifiziert und keiner plastischen Weiterentwicklung fähig. Nach der konsequenten unitarischen Theorie sind aber schon die gewöhnlichen Lymphocyten stets weiter differenzierungsfähig.

Es sei auch an dieser Stelle wieder hervorgehoben, daß zwischen den buchtkernigen größeren leukocytoiden Lymphocyten bzw. Lympholeukocyten (Fig. 22—24) und den polynucleären neutrophilen Leukocyten (Fig. 25—31) kein direkter cytogenetischer Konnex besteht, selbstredend ebensowenig wie mit den entsprechenden polynucleären Eosinophilen.

Erstere Lympholeukocyten sind viel größer, der Kern stets bläschen- und kompaktkernig, ohne je überleitende Zwischenstufen (Metamyelocytenkerne) zu den segmentiertkernigen Polynucleären aufzuweisen. Das Plasma, schwach basophil und ungekörnt lymphoid, führt nur Azurkörnung, nie, unter den gewöhnlichen normalen Verhältnissen, Neutralkörnung. Auch die vorliegende feine unregelmäßig angeordnete Körnung ist nur azurophil, dagegen führen die Polynucleären ihre von dieser deutlich differente Neutralkörnung im oxyphilen Plasma. Ob und daß unter ganz bestimmten pathologischen Verhältnissen „Übergangsformen" auftreten, welche tatsächlich Spezialkörnung im mehr oder weniger stark basophilen Plasma führen, dabei bald chromatisch undeutlich kompakten Bläschenkern, bald deutlich strukturierten Metamyelocytenkern aufweisen, ist eine andere Angelegenheit, die für die Verhältnisse des gewöhnlichen normalen Blutes gar keine Schlüsse zuläßt. In solchen Fällen handelt es sich zudem auch gar nicht um die eigentlichen Übergangszellen, d. h. die buchtkernigen Lympholeukocyten, somit nun neutrophile Körnung dieser Zellen, sondern eben um Promyelocyten, bzw. nun pathologisch in ihrer Reifung gestörte Metamyelocyten, die bei deutlichem Metamyelocytenkern ihre

Körnchen ausnahmsweise in basophilem statt oxyphilem Plasma führen. Normalerweise geht die Bildung der polynucleären Leukocyten jedenfalls stets von den großlymphocytären Stammzellen aus über das Mittelstadium der einkernigen großen Promyelocyten und Myelocyten. Die kleinen Lymphocyten und die großen Lympholeukocyten verhalten sich dabei metaplastisch inaktiv, scheinbar dauernd indifferent und eben dadurch wie differenzierte, nicht weiter differenzierbare Zellen.

Sie sind, wie die Sporen (Merozoiten), eine Art Dauer- und Ruhekeim, der erst unter geeigneten Verhältnissen in Funktion tritt. Also erst unter ganz bestimmten epigenetischen Lebensbedingungen scheinen sie der Körnchenproduktion fähig zu sein. Dann aber gehen sie nicht durch buchtkernige „Übergangszellen“ in polynucleäre Leukocyten über, sondern werden erst zu einkernigen kleinen Mikromyelocyten. Die Dualisten behaupten zwar, dieses seien gar nicht die echten Lymphocyten, sondern nur pseudolymphocytoide Mikromyeloblasten. Da aber die myeloblastischen Lymphocyten von den echten, angeblich differenzierungsunfähigen Lymphocyten morphologisch nicht sicher trennbar sind, muß man eben folgern, daß die Lymphocyten myelocytoplastisch sich betätigen können.

Da nun von den Unitariern die Lympholeukocyten zu den Lymphocyten gerechnet werden, würde daraus freilich auch eine Umwandlung von Lympholeukocyten zu echten Übergangszellen folgern. Sichere Beweise für diese Ansicht, speziell gekörnte echte Übergangszellen, sind aber bisher nicht beobachtet worden. Die bisher beobachteten angeblich gekörnten „Übergangszellen“ hatten stets Promyelocyten- oder Metamyelocytenkern. Eine Entstehung solcher Gebilde aber aus Lympholeukocyten ist bisher ebenfalls einwandsfrei nicht erwiesen. Wohl aber ist gelungen die Beobachtung des Übergangs kleiner Lymphocyten durch Chromatinauflockerung und Umlagerung in lymphoide ungekörnte lymphocytoide kleine Mikromyelocyten, in Lymphocyten mit Melocytenkern (Myeloblasten im richtigen Sinne). Für den Übergang aber von kleinen Lymphocyten über große Lympholeukocyten und buchtkernige Übergangszellen direkt in polynucleäre Leukocyten (Grawitz, Weidenreich) fehlt es mir bisher noch an Beweisen. Ich habe mich nur davon überzeugt, daß, wie die großen, so die kleinen Lymphocyten in Granulocyten übergehen, aber stets nur auf dem vorherigen Umweg über einkernige myelocytäre Granulocyten. Gekörnte buchtkernige Übergangszellen vermag ich ebensowenig anzuerkennen wie gekörnte Lymphocyten (mit Lymphocytenkern). Denn die innere Kernumwandlung geht stets der Plasmakörnung und Reifung voraus. Somit dürften bisher allein die scheinbar reifen und spezifizierten kleinen Lymphocyten des Normalblutes, allerdings nur im schmalle bigen Jugendzustand, der weiteren Differenzierung fähige Elemente sein. Von kleinen breitleibigen leukocytoiden Lymphocyten steht das ebensowenig fest wie von größeren lymphoiden Leukocyten. Ob die großen breitleibigen und buchtkernigen leukocytoiden Großlymphocyten, die großen Riederzellen

als solche granuloplastisch tätig sind wie ihre rundkernigen Jugendformen, bleibt abzuwarten.

Fig. 2 ist ein mittelgroßer Mesolymphocyt. Fig. 16 ist ein makrolymphocytoider schmalleibiger Lympholeukocyt (Prot. 8, Fig. 1; Prot. 31, Fig. 24), vielleicht aber auch älterer leukocytoider Mesolymphocyt. Fig. 23 und 24 zeigen eigentümlich tiefe Kerneinkerbungen. Fig. 1 ist als Großlymphocyt im Plasmazellzustand zu bewerten. Cfr. Prot. 31, Fig. 2; Prot. 37, Fig. 1; Prot. 20, Fig. 1.

In diesem Zustand ist die Fähigkeit zur Azurkörnungssekretion versiegt. Wie in Prot. 30 so fehlt auch hier in Prot. 38 jede Spur von Neutralkörnung in den Lympholeukocyten. Was man in Fig. 16—24 sieht, ist ausschließlich deutliche Azurkörnung.

Die neutrophilen Zellen Fig. 25—31 zeigen dunklere und hellere Körnchen auf deutlich oxyphilem Paraplasma, desgleichen die eosinophilen Fig. 32—34 auf schwach oxyphilem Plasma. Hier ist für die vorliegende Färbung besonders Fig. 32 mit den bräunlich violetten (xanthophilen) Körnchen charakteristisch.

In Fig. 35—37 und Prot. 39 a—d sind Mastzellen verschiedener Formen dargestellt. In Prot. 39 b und c sind leider, trotz wiederholter Korrekturanordnung meinerseits, fälschlich statt dunkelblauer braunschwarze und statt violettroter hellrote Körnchen gedruckt, die feineren Plasmastrukturen der Originale überhaupt nicht genügend zum Ausdruck gebracht worden. Es muß dabei erwähnt werden, daß Azur weder allein noch in Kombination mit Eosin die Mastkörner so stark metachromatisch färbt wie etwa Toluidinblau, Thionin oder Kresylblau. Allenfalls entsteht eine geringe Abweichung der Farbnuance nach rötlichem Ultramarin hin. Wohl aber ist Methylenviolett (Thionolin) ebenso wie Methylviolett metachromatisch und wohl das eigentliche gegenüber Mastzellen metachromatische Prinzip des polychromen Methylenblau Unnae.

[War Tafel XIII und XVI zeichnerisch am schwächsten ausgefallen, so ist diese Tafel XXIV die wenigst gelungene lithographische Leistung der Kollektion.]

Tafel XXV.

Prototyp 40.

Vorliegende Jennerfärbung unterscheidet sich dadurch von der im Prinzip ähnlichen ebenfalls alkoholischen MAY-GRÜNWALD-Färbung, daß bei letzterer, wenn gut gelungen, wie bei den klassischen Methylenblau-Eosinfärbungen, stets die Kerne der schmalleibigen Lymphocyten bläschenförmig, heller gegenüber dem stark basophilen Cytoplasma, und nur die Kerne der Lympholeukocyten (trotz ihrer Amblychromasie) und die der leukocytoiden Lymphocyten dunkler als das schwach basophile Cytoplasma erscheinen, während hier die Lymphocytenkerne ebenso wie die Lympholeukocytenkerne gleichmäßig dunkel gefärbt werden, ob nun das Plasma sich stark (Lymphocyten) oder schwach basophil (Lympholeukocyten und leukocytoide Lymphocyten) verhält. Trotz dieser Dunkelfärbung der Kerne bleibt aber die Chromatinstrukturierung eine undeutlich diffus verwaschene gegenüber der Präzision und Klarheit, die bei Hämatoxylin erreichbar ist.

Während die MAY-GRÜNWALD-Färbung besonders gut die Cytoplasmastrukturen hervorhebt, scheint das Jennerverfahren (wenigstens das in unserm Besitz befindliche Farbstoffpräparat) mehr die Kernstrukturen hervorzuheben. Diese Methylenblaufärbung konkurriert somit in dieser Beziehung mit dem Hämatoxylin, ohne dieses indes an Schärfe der Strukturdarstellung zu erreichen, hat vor ihm aber wieder den oft betonten Vorzug der besseren Basoplasmafärbung voraus, obwohl diese, wie gesagt, längst nicht so distinkt ausfällt wie etwa bei MAY-GRÜNWALD.

Während daher die MAY-GRÜNWALD-Färbung besonders vorzüglich ist, wo es sich um prägnant differenzierende Darstellung von Lymphocyten und Lympholeukocyten handelt, schien uns die vorliegende Methode hier im vorliegenden Falle besonders geeignet, die Entwicklung der polynucleären neutrophilen Leukocyten aus Myelocyten zu demonstrieren.

Einleitend sei nur bemerkt, daß das gezeichnete Blutpräparat schon ziemlich alt und das Balsam säuerlich geworden sein muß.

Es hatte zwar keine Verblassung stattgefunden, wohl aber partielle Überführung des Methylenblau in Methylengrün, wie der etwas schmutzig russischgrüne Farbenton, namentlich der Kerne, zeigt.

Diese Tafel ist mit ihrer Myelocytenfortentwicklung somit ein Gegenstück zu Tafel XI/XII und soll uns zugleich zum ersten Male typische Myelocyten bei basischer Anilinfärbung im Besitz ihrer neutrophilen Körnung vorführen, bevor wir ihre verschiedenen unreifen und unvollkommen entwickelten Vor- und Übergangsstufen im leukämischen Blut näher kennen lernen werden. Bisher hatten wir Myelocyten in Präparationen kennen gelernt, die ihre Kernstruktur, nicht aber ihre Körnung erkennen ließen; (Prot. 18, Fig. 15; Prot. 19, Fig. 30, 31; Prot. 15/16, wohl auch Prot. 8, obwohl die betreffenden lymphocytoiden Elemente im letzten Falle vielleicht nur myeloblastische lymphoide (ungekörnte) Vorstufen, noch nicht fertige Myelocyten waren.)

Wir finden hier nun typische oxyplasmatische Myelocyten in Fig. 14 bis 28.

Nach ihnen folgen die polymorphkernigen Metamyelocyten und segmentiertkernigen sog. polynucleären Leukocyten; vor ihnen stehen die noch basoplasmatischen Promyelocyten Fig. 10—15. Diese unterscheiden sich von lymphoiden basoplasmatischen Leukocyten und Übergangszellen dadurch, daß letzteren die Körnung fehlt, sie selbst aber im Kern schon deutlich angelegte oder ausgesprochene Myelocytenstruktur aufweisen.

Man muß nun nicht nur die segmentiertkernigen Leukocyten (z. B. Fig. 51, 52) von den bloß polymorphkernigen Metamyelocyten (Fig. 41, 48), sondern auch letztere trachychromatische Elemente (Fig. 37—39) von den mehr kompakt- und plumpkernigen kerngebuchteten Myelocyten (Fig. 17, 21—23) unterscheiden. Auch hier gibt es Zwischenstufen, und bei Fig. 34 u. 35 z. B. ist es schwierig bzw. willkürlich, ob man sie zu den Metamyelocyten oder Myelocyten stellen soll.

Ziemlich äußerlich und unwissenschaftlich verfährt bekanntlich in dieser Beziehung die Arnethsche Methode der Bewertung des neutrophilen Blutbildes. Auf den wirklichen natürlichen Reifungszustand nimmt diese „qualitative" Zählmethode bekanntlich keine Rücksicht, sondern ähnlich wie das Linnésche System noch grob äußerlichen Zufälligkeiten der Staubfädenzahl klassifiziert, so Arneth nach der zufällig vorhandenen Anzahl der Kernsegmente. Es ist klar, daß hierbei Metamyelocyten oft zu den Myelocyten, oft aber auch mit den Leukocyten zusammengeworfen werden, bzw. ausgesprochene polynucleäre Leukocyten mit Metamyelocyten und Myelocyten zusammengesellt, andrerseits Myelocyten mit Leukocyten zusammengezählt werden. Denn einerseits kommen sehr tief gebuchtete und dadurch bilobäre ⊤-Zellen auch unter den einfachkernigen Myelocyten vor (Fig. 23), die demnach mit weiter vorgeschrittenen Metamyelocyten (Fig. 37—46) zusammengezählt werden, andererseits aber findet man sogar bisweilen segmentiertkernige Myelocytenkerne (Fig. 36: maturatio praecox des Kerns), die dann mit polynucleären Leukocyten zusammengefaßt werden. Alle buchtkernigen Myelocyten, Metamyelocyten

wie Leukocyten, weisen dieselbe äußerliche Kernfiguration im optischen Querschnitt auf. Aber während die ersteren Myelocyten in Wahrheit eine Invagination und Gastrulation, eine Einbuchtung einer kernsaftreichen Kernblase bei der Alterspolymorphose erleiden, handelt es sich im letzteren Falle bei der trachychromatischen Tochtergeneration um Biegung eines wurstförmigen chromatinreichen Kernstabes.

Sicherlich ist die Klassifikation des neutrophilen Blutbildes ein wichtiges Prinzip mindestens von theoretischem Interesse, und ARNETHS Methode insofern auf dem richtigen Wege, als ein- und rundkernige Zellen (wie nicht er, sondern wir[1]) und andere vor ihm zuerst festgestellt haben), in der Entwicklung tiefer stehen als segmentiertkernige Zellen; aber es wäre doch zu wünschen, daß bei der Aufnahme des Blutbildes nicht so grob äußerlich und schematisch nur nach Einem Charakteristikum der Zelle, der Lappen- oder Segmentzahl der Kerne verfahren würde, sondern daß der ganze cytologische Kernhabitus berücksichtigt würde. Innerhalb der polynucleären segmentiertkernigen Leukocyten läßt sich diese Klassifikation ARNETHS dann allenfalls durchführen, wenn das Blutbild einmal über die Dreisegmentierung hinaus nach rechts verschoben ist, ist aber hier wert- und zwecklos; aber innerhalb der Dreisegmentierung ist es doch nicht irrelevant, ob der betreffende Kern eine L. W. als Tform etc. aufweist, d. h. ein trilobärer Promyelocyt oder Metamyelocyt oder gar ein segmentiertkerniger Leukocyt ist.

Meines Erachtens genügt eine bloße wirklich qualitative Einteilung der Blutzellen in Promyelocyten, Myelocyten, polymorphkernige Metamyelocyten und polynucleäre Leukocyten, bei letzteren eventuell mit mehr wie dreifach segmentierten Kernen, völlig.

Zu dem Zweck muß man allerdings wissen, was ein Myelocyt und was ein Promyelocyt ist.

Übrigens haben wir schon bei der Triazidfärbung Prot. 23 gesehen, wie unzuverlässig hier die Klassifizierung bloß nach den äußerlichen Kernverhältnissen ist, da ja hier infolge der schlechten blassen Kernfärbung schon die meisten polynucleären Leukocyten sich wie buchtkernige Myelocyten ausnehmen.

Ergo ist die Triazidfärbung zu solchen Zwecken überhaupt gänzlich zu verwerfen und ARNETH hat sie dann auch selbst schließlich infolge der von uns und andern ihm gemachten Einwände fallen lassen.

Es zeigt nun unsre Tafel, wie die Reifung der Myelocyten sich gradatim vollzieht.

Vorerst zeigen die ersten jüngsten Promyelocyten Fig. 10—12 noch völlig makrolymphoiden Habitus (cfr. Fig. 1 und 2); sie führen die Körnchen in einem noch ausgesprochen basophilem Cytoplasma.

---

1) Virch. Archiv, Bd. CLIX, S. 68.

Mit zunehmender Zellreife nimmt dieses basophile Spongioplasma ebenso ab, wo es bei der Alterung der Lympholeukocyten abnimmt; nur hier und da schimmern Reste in reiferen Myelocyten noch zwischen den Körnchen durch. Auch das protoplasmatische Paraplasma wird mit der Reifung zu Leukocyten oxyphiler, xanthophiler, wie ein Blick der Vergleichung etwa auf Fig. 22, 41 und 50 lehrt.

Ferner erscheinen die Granulationen der Myelocyten, speziell der Promyelocyten, spärlicher und gröber, dabei von blasserer aber relativ dunkler Tinktion, die der Leukocyten hingegen reichlicher, spitziger, heller an Nuance, aber kräftiger an Intensität gefärbt; und schließlich ist die Kernstruktur der Promyelocyten noch relativ verschwommen, das myelocytäre Prinzip noch relativ undeutlich, mehr lymphoidzellig, während die Chromatinanordnung bei Myelocyten und Leukocyten schon streng netzartig gesondert ist (Prot. 19, Fig. 30—33).

Es sind also die bereits im Plasma oxyphilen Myelocyten gegenüber den Leukocyten ontogenetische Vorstufen besonders in bezug auf die äußere Kernform, dagegen die basoplasmatischen und amblychromatischen Promyelocyten eine phylogenetische Vorart, eine artliche Vorstufe der Myelocyten wie der Leukocyten sowohl hinsichtlich des Kerns, der noch verschwommene ungeklärte Struktur zeigt, wie des Cytoplasma, das noch basophil ist. Die typischen Myelocyten (Fig. 28—36) sind eigentlich nur ontogenetische Vorstufen der polynucleären Leukocyten; Myelocyten und ebenso Leukocyten (i. e. Metamyelocyten und segmentiertkernige Leukocyten), beide mit Körnchen in oxyphilem Zelleib, sind nur verschiedene Typen Einer phyletisch fortgeschrittenen und mehr differenzierten Tochterzellart. Dagegen treten die Promyelocyten, die die unreifen Körnchen im basophilen Zelleib führen, nicht nur rundkernig (Fig. 10, 11), sondern auch buchtkernig auf, bilden also eine besondere tiefere Art für sich. Sind sie die Myelocytenmutterzellen, so sind die eigentlichen Myelocyten oder Mikromyelocyten die Tochtergeneration.

Es ist aber klar, daß auch hier Abweichungen von diesem schematischen Entwicklungsgang vorkommen, indem bald der Kern, bald das Plasma in der Entwicklung vorauseilt, z. B. Zellen auftreten mit deutlichen Myelocytenkern in noch basophilem ungekörnten Cytoplasma (eigentliche Myeloblasten in unserem, nicht im Schridde-Nägelischen Sinne), die ihrerseits nach unsrer Vorstellung erst aus lymphocytoiden Vorstufen (Myeloblasten Nägelis) entstehen. Vielleicht kommt auch das Umgekehrte vor, undeutlich strukturierter Kern bei bereits oxyphilem Plasma, doch ist das weniger wahrscheinlich, da die Kernentwicklung die Grundlage der Plasmareifung zu sein pflegt.

Daß es der inneren Struktur nach noch bläschenförmige Myelocytenkerne gibt, die aber bereits bilobär durch Fadenbrücken segmentiert sind, zeigt z. B. Fig. 36.

Auch hier also gilt wie überall in rebus naturalibus das *πάντα ῥεῖ*.

Wie nicht alles Polymorphkernige in der Entwicklungsstufe gleichwertig ist, sondern Proleukocyten, Leukocyten und vielsegmenthaltige rechtsstehende Metaleukocyten existieren, andrerseits zu den mononucleären Granulocyten die Promyelocyten, sowie Myelocyten und lymphocytoide Mikromyelocyten (Fig. 28, 29), also Gebilde ganz verschiedener artlicher Valenz gehören, ebenso verläuft auch die eben geschilderte Reifung und Entwicklung nicht in all ihren Etappen pari passu.

Bald ist der Kern schon vorgeschritten, aber die Körnung ist noch nicht erythrophil und gröber wie bei Myelocyten (Fig. 40), bald ist die Körnung leukocytär, aber der Kern noch unentwickelt (Fig. 37), bald ist der Kern trotz noch bestehender Bläschenform schon bisegmentiert (Fig. 36) und das Plasma zeigt bei fortgeschrittener Kernsegmentierung noch Spongioplasmareste (Fig. 52).

Sonst ist über die Tafel wenig zu sagen. Die Zellen Fig. 1—3 sind vermutlich (die Färbung genügt eben auch noch nicht allen differentiellen Anforderungen) myeloblastische Großlymphocyten (großlymphocytoide Myeloblasten) mit hellem perinucleären Hof, Fig. 4—6 Mesolymphocyten, Fig. 53 bis 57 eosinophile, z. T. buchtkernige Myelocyten und Mikromyelocyten.

Fig. 17. 21—23 zeigen sehr schön den Unterschied der äußeren Kernbuchtung und den durch die Prinzipien der Anordnung und Färbbarkeit des Chromatins bedingten Unterschied der einkernigen Myelocyten gegenüber den analogen Verhältnissen bei lymphoiden Leukocyten und Übergangszellen; wieder ein Beweis, daß man die Myelocyten nicht einfach ohne weiteres für gekörnte Lympholeukocyten halten darf. Dies muß ganz besonders betont werden, da neuerdings Forscher dualistischer Richtung (Nägeli, Türk) die Lympholeukocyten ganz schlankweg für abortive Myelocyten oder Myeloblasten (Ziegler) erklären und ihrem Kern Myelocytencharakter beilegen wollen. Ebensowenig sind die kleinen lymphocytoiden Tochtermyelocyten (Fig. 28) lediglich als gekörnte Lymphocyten aufzufassen. Der Granulocyt ist nicht lediglich ein bloßes Reifungs- oder Funktionsstadium der lymphoiden Zelle, oder die Lymphocyten und Lympholeukocyten sind nicht etwa gar bloß unreife unentwickelte Granulocyten, wie die ersten und extremsten unitarischen Theorien annahmen, denn im ersten Falle müßten die Granulocyten Lymphocytenkerne, im letzten die Lymphocyten durchweg Myelocytenkern haben. Daher ist es auch unstatthaft, daß die Dualisten die großlymphocytären Stammzellen als Myeloblasten bezeichnen.

Die Myeloblasten der Dualisten sollen dem theoretischen Postulat nach ontogenetische Vorstufen der Myelocyten sein und als solche sich strengstens von der lymphoblastischen Vorart der kleinen Lymphocyten unterscheiden. Es entspricht aber nicht den Tatsachen, daß die Großlymphocyten Myelocytenkern haben; sie haben vielmehr ein im Gegen-

satz zu den pachychromatischen größeren und kleineren Lymphocyten besonders zartes (leptochromatisches) Chromatingerüst mit Nucleolen, welch letztere den Myelocyten mit ihren groben Kernnetz stets fehlen. Es sind also die Großlymphocyten in morphologischer Hinsicht eine eigne phylogenetische Vorart der Myelocyten und Promyelocyten mit eignen leukocytoiden und RIEDERschen Alterstypen. Da sie in funktioneller Hinsicht zugleich auch Urlymphoblasten sind, ist auch in funktionellem Sinne der Name Myeloblast oder selbst Leukoblast unkorrekt. Sie sind vielmehr funktionelle Lymphomyeloblasten, die sich einerseits in Lymphoblasten, andrerseits in Myelocyten umwandeln. Auf dem Wege zur Umwandlung in Myelocyten bzw. Promyelocyten findet sich erst der eigentliche Myeloblast, d. h. eine lymphoide Zelle mit Myelocytenkern. Diese ist aber inhaltlich mit den dualistischen Myeloblasten nicht identisch, da sie nicht die tiefste primitivste Zelle des Myeloidgewebes ist. Im jugendlich lymphoiden Myeloidgewebe finden sich in Menge die nucleolenhaltigen leptochromatischen Großlymphocyten, nicht aber diese myeloblastischen Zwischenformen.

An den Kernen der Eosinophilen sind Struktureinzelheiten nicht zu erkennen gewesen. Zwischen den α-Körnchen, namentlich der größeren Zellen, ist ein schwach basophiles Cytoplasma eben wahrzunehmen, wie denn überhaupt das Grundplasma der eosinphilen Zelleiber viel schwächer oxyphil als das der neutrophilen Zellen ist.

In bezug auf die Lehre ARNETHS über Leukocyten und die qualitative Untersuchung des Leukocytenbildes, so sei hier nochmals im Zusammenhang meine Ansicht hierüber kurz mitgeteilt.

Im Prinzip kann ich den Kern des ARNETHschen Vorgehens und seiner Überlegungen nur billigen, die Qualität des neutrophilen Blutbildes in den Bereich der wissenschaftlichen Betrachtung zu ziehen; bzw. umgekehrt ARNETH steht mit seinen Untersuchugen im Prinzip völlig auf der von uns vertretenen Lehre, daß die einkernigen Myelocyten die jüngeren Vorstufen der polynuclearen Leukocyten sind. Man kann also fraglos aus dem Überwiegen der Myelocyten oder aus dem Übergang einer Leukocytose in Myelocytose gewisse Schlußfolgerungen in bezug auf die Verjüngung des Leukocytenbildes und die Funktion des leukoblastischen Apparates ziehen.

Dagegen aber kann ich ARNETH nicht beipflichten, hinsichtlich der Art, in der es die Qualität des Blutbildes feststellt, und zwar sind es besonders zwei Punkte, in denen ich von ihm differiere.

1. Der eine Punkt betrifft ganz allgemein die Verwendung des Triazids für den in Rede stehenden Zweck, weil dieser Farbstoff, so vorzüglich er sich bewährt, um sichere neutrophil gekörnte Myeloidzellen von lymphoplasmatischen lymphadenoiden, myeloischen als splenocytären bloß azurophil gekörnten Zellen zu differenzieren, nicht ausreicht, um einfache und kompaktkernige Myelocyten mit (amblychromatischen) Buchtkernen von stabkernigen buchtkernigen Leukocyten abzugrenzen;
2. der zweite Punkt wirft ARNETH vor, daß er nicht nur bei Methylgrün, wo solche Unterscheidung überhaupt nicht möglich ist, sondern auch bei andern Färbungen artlich nicht scharf genug die verschiedenen verschieden weit artlich differenzierten und daher verschieden zu bewertenden Generationen der Granulocyten auseinanderhält, vielmehr nur ganz grob äußerlich den

morphologischen Kernhabitus in Betracht zieht. Er wirft nämlich buchtkernige Myelocyten mit gebuchteten Bläschenkernen zusammen mit Metamyelocyten mit gebogenen Stäbchenkernen, obwohl sie doch ganz verschiedene Generationen angehören, kugelkernige Tochtermikromyelocyten mit großkernigen rundkernigen Promyelocyten. Ja selbst zwischen bisegmentierten polynucleären und bilobären Metamyelocyten wird ebensowenig unterschieden, wie zwischen bilobärkernigen Metamyelocyten und bilobärkernigen oder gar binucleären Myelocyten.

Schon PAPPENHEIM hatte zuerst in seinem Atlas 1904, demnächst ZELENSKI und neuerdings KAPLAN darauf hingewiesen, daß man die buchtkernigen bohnenkernigen Myelocyten von den buchtgekernten hufeisenkernigen „Metamyelocyten" trennen müsse. Letztere sind älter zu bewerten. ZELENSKY schlug daher die Zerlegung der T-Zellen in zwei Rubriken der Te- und Td-Zellen vor, was dann auch ARNETH akzeptiert hat.

PAPPENHEIM hat nämlich, und nach ihm TÜRK, ausgeführt, daß man mindestens zwei Generationen von Myeloleukocyten im granulierten Zellsysteme unterscheiden müsse, die tieferstehende amblychromatische pro- und makromyelocytäre, und die höher entwickelte trachychromatische der Tochtermikromyelocyten, zu denen dann erst als deren eigentliche Altersformen die polynucleären Leukocyten gehören. Auch letztere Generation hat einkernige Jugendformen: es sind dieses die kleinen einkernigen granulierten Zellen des Markes (SCHUR), die Myelocytentochterzellen (TÜRK) oder Mikromyelocyten (PAPPENHEIM), die eigentlichen direkten ontogenetischen Vorstufen der polynucleären Leukocyten.

PAPPENHEIM hat ferner ausgeführt, daß die Alterspolymorphose bei der bläschenförmigen und der chromatinreichen Generation sich in verschiedener Weise vollzieht.

Bei den ersteren findet eine einfache gastrulaartige Invagination des Kerns durch eindringende Druckwirkung der Sphären statt.

Bei letzteren zieht sich der Kugelkern zum Kernstabe aus und krümmt und schlängelt sich dann. Dieses sind dann die Metamyelocyten.

Tritt nun noch eine Segmentierung des geschlängelten Kernstabes ein, so entsteht die sog. polynucleäre Kernfigur.

Es überholt daher die trachychromatische Generation in der Kernpolymorphose und Reifung die geringer weit differenzierte Polymorphose der tieferen amblychromatischen Vorgeneration (cfr. Tafel XXV, Fig. 10—17 oder 18—36 einerseits und 28—52 andrerseits). Wie aber die buchtkernigen Myelocyten Tafel XXV, Fig. 17 von den buchtkernigen Metamyelocyten Tafel XXV, Fig. 44 zu trennen sind, so auch die einkernigen Myelocyten mit saftreicheren Bläschenkernen Tafel XXV, Fig. 10—13 von den einkernigen kleinen lymphocytoiden Tochtermyelocyten Tafel XXV, Fig. 25—28.



Es ist also nicht sowohl allein die äußere Kernform als auch der innere chromatische Kerncharakter zu berücksichtigen. Da ein buchtkerniger (ontogenetisch alter) Promyelocyt Fig. 31 in gewissem Sinne doch eine jüngere tiefer (mehr links) stehende Zelle ist, als ein rund- und einkerniger Tochtermyelocyt Fig. 25—28.

Dazu kommt, daß es bei der amblychromatischen Generation gelegentlich bipolare Invaginationen des Kerns gibt mit trilobären Kernpolymorphosen, welche ebenfalls zwar ontogenetisch älter, aber phylogenetisch tiefer stehen als bilobäre Metamyelocyten der jungen Generation. Auch diesos Faktum zeigt, daß nicht allein die

äußere Form, sondern der gesamte artliche Habitus der Zelle zu berücksichtigen ist. Dadurch daß ARNETH also bloß die Kernlappen und Segmente zählt, wirft er ferner auch bisegmentierte Polynucleäre mit bilobären Metamyelocyten zusammen, trennt aber andrerseits mit Unrecht von ersteren die trisegmentierten Polynucleären. Ich bin aber keineswegs davon überzeugt, daß bei den einmal durch Kernsegmentation polynucleär gewordenen Zellen, die bisegmentierten tiefer stehen wie die trisegmentierten etc. Man kann nur sagen, daß die Gesamtheit der polynucleären Kernbildung als höhere Altersstufe gelten muß gegenüber „mononucleären" Metamyelocyten und Myelocyten, keinesfalls aber, daß die trisegmentierten polynucleären Zellen älter sind als die bisegmentiertkernigen.

Ich bin nicht davon überzeugt, daß die mehrfach pluripolare Segmentation sukzessiv nacheinander erfolgt als Ausdruck fortschreitender Alterung oder Reifung, sondern möchte vielmehr annehmen, daß innerhalb der einmal polynucleär gewordenen Zellen die pluripolare Segmentation simultan auf einmal gleichzeitig erfolgt, und daß es von äußeren Umständen oder zufälligen sonstigen Beschaffenheiten der Zelle abhängt, ob ihr Kern bisegmentiert oder trisegmentiert wird; es ist höchstens zuzugeben, daß eine exzeptionelle über die Vierzahl hinausgehende Segmentation, die dann aber meist schon zur Karyorrhexis führt, ein Vorgang ist, der über das Maß der gewöhlichen typischen Alterspolymorphose dieser Zellen hinausgeht; es ist dieser Vorgang ein Gegenstück zu den polymorphkernigen Kernen der Riederzellen, nur daß er sich hier bei den Granulocyten bei einer reifen Zellgeneration als Art von Überreifung findet i. G. zu jener überstürzten Reifung unreifer lymphoider Zellen mit Antezeption einer erst höheren Zellen zukommenden Kerndifferenzierung.

Also bei Auftreten von fünf-segmentierten und mehr-segmentierten bizarren Kernformen wird man qualitativ atypische Verschiebung des Blutbildes nach rechts annehmen dürfen; zwischen den bisegmentierten bis viersegmentierten Kernformen ist aber ein eigentlicher gradueller Altersunterschied bis jetzt nicht anzuerkennen.

Alles in allem halte ich also dafür, daß die „qualitative" Aufnahme des Blutbildes nicht so äußerlich und schematisch nach der Zahl der Kernfiguration gehandhabt werden darf, wie ARNETH lehrt, sondern nach den von PAPPENHEIM angegebenen qualitativen Merkmalen sich vollziehen sollte; hiernach genügte aber statt der komplizierten zeitraubenden ARNETHschen Technik bloße prozentuale Rubrizierung in die Klassen der Myelocyten, der übergangsförmigen Metamyelocyten, und der segmentiertkernigen Leukocyten.

Tatsache ist somit, daß das theoretische Prinzip, das der ARNETHschen Methode zugrunde liegt, nicht von ihm ergründet ist, daß aber seine eigenste Zutat, die eigentliche methodische Ausarbeitung und Verwertung des theoretischen Prinzips für die Praxis, durchaus fehlerhaft und unbrauchbar ist, sowohl in der ursprünglichen ARNETHschen Gestaltung (Triazidfärbung) als auch selbst noch in den ihm von den wissenschaftlichen Gegnern aufgezwungenen färberischen Verbesserungen.

Also das Gute der ARNETHschen Lehre war nicht neu, das eigentlich ARNETHsche Neue, die methodische Zustellung der Leukocyten, aber nicht gut.

Rückblick und Ausblick.

Wir haben bisher nur an partiell unvollkommenen Methoden die Zellen des Blutes studiert. Wir haben auch mit diesen Methoden die verschiedenen Typen der wohl differenzierten Zellarten des gewöhnlichen Blutes mit ausgesprochenem Artcharakter gut rekognoszieren und identifizieren können.

Wir sind dabei ferner auch bei pathologischem Blut, z. B. besonders der lymphadenoiden lymphoplastischen Leukämie, bereits schon bei Anwendung dieser gröberen Methoden auf gewisse Zelltypen gestoßen, die von den (reifen) Typen des normalen Blutes morphologisch mehr oder weniger differieren, sich wie atypische, mehr oder weniger unreife Leukocyten oder auch Lymphocyten verhielten.

Es waren dieses unfertige, nicht völlig ausgebildete Gebilde, unreif teils in phylogenetisch artlicher Rücksicht, teils in ontogenetischer Beziehung.

Soweit ihr artlicher Charakter dabei schon angedeutet war, reichten selbst unsre bisher benutzten Methoden zu ihrer Bewertung aus, und es gelang uns schon mit diesen innerhalb der wenigen in Betracht kommenden Zellarten verschiedene verschieden entwickelte Jugend- oder Altersstadien, oder selbst phylogenetische Vorarten mit graduell weniger entwickelten Artcharakter aufzustellen.

So lernten wir die Art der lymphoblastischen Mesolymphocyten zwischen den völlig indifferenten lymphomyeloblastischen Großlymphocyten und den Lymphocyten als phylogenetisch tiefere Vorart der letzten kennen, die nacktkernigen Lymphocyten als jüngste Entwicklungsstufe dieser; die Myelocyten und Metamyelocyten dagegen als unfertige Vorstufen der polynucleären Leukocyten. Wie die Metamyelocyten weiter fortgeschritten waren als die Myelocyten, so fanden wir diese selbst wiederum mit ihrem oxyphilem Plasma und ihren wohl ausgebildeten Granula weiter differenziert wie die Promyelocyten mit nur wenig ausgebildeten und spärlichen Granula in noch basophilem Zelleib.

Aber selbst vor diesem Mesolymphocyt und vor diesem Promyelocyt fanden wir schließlich noch den Typ der gemeinsamen großlymphocytären Stammzelle.

Vom vorgefaßten Standpunkt des dualistisch beeinflußten Deutens mag man diesen morphologischen Typ als lediglich ontogenetisches oder phylogenetisches Indifferenzstadium zweier verschiedenartlicher Entwicklungs- oder Differenzierungsreihen anfassen, als unreifen Lymphocyt oder Leukocyt, welche in ihren Indifferenzstufen zufällig einander mehr oder weniger gleich resp. ähnlich sehen, deren etwaige gelegentlich zur Beobachtung kommenden Differenzen aber als essentielle aufgefaßt werden, weil sie vielleicht manchmal noch die artlichen Haupt-Charakteristika der reifen Formen, wenn auch weniger ausgeprägt, erkennen lassen. Ob und wieweit diese Behauptung den Tatsachen entspricht, können wir erst mit den später zu betrachtenden vollkommeneren Färbungsmethoden feststellen, welche bei Darstellung aller bis jetzt bekannten plasmatischen Strukturdetails gleichzeitig auch die wichtigen feineren Kernverhältnisse zum Ausdruck bringen. Ebendaselbst können wir auch erst definitiv feststellen, ob zwei verschiedene Typen von Großlymphocyten bzw. Stammzellen, eine myelocytäre und eine lymphocytäre unterschieden werden

müssen, bzw. ob zwischen dem lymphoblastischen großen Mesolymphocyt und dem myeloischen leukoblastischen Großlymphocyt wesentliche morphologische Differenzen, wie die Dualisten behaupten, oder fließende Übergänge bestehen. Soweit wir mit unsern unvollkommenen Methoden diese Zellformen eingehender betrachteten, so fanden wir, daß der stammzellige Großlymphocyt selbst aus myeloidem Gewebe bzw. bei myeloischer Leukämie (Prot. 27 u. 28) einmal deutlich lymphocytären Charakter aufweist (hell färbbarer nucleolenhaltiger Kern, stark basophiles Cytoplasma mit den Spongioplasmastrukturen des Lymphoplasma, alle morphologischen Übergänge zu kleinen Lymphocyten); ferner aber, daß es auch alle Übergänge zu Promyelocyten erkennen läßt; daß ferner aber in der Mehrzahl der Fälle trotzdem kein irgendwie erkennbarer deutlicher morphologischer Myelocytencharakter (Kern) vorhanden ist.

Von einer ontogenetischen Vorstufe der Myelocyten also, wie Schridde und Nägeli solches lehren, kann keinesfalls die Rede sein. Das ist schon aus unseren unvollkommenen Färbungen zu erkennen. Die vollkommenen Färbungen werden zu zeigen haben, ob auch zu den Lymphocyten keine engeren oder gar überhaupt keine verwandtschaftlichen Beziehungen bestehen (wie die Dualisten meinen), ob diese Färbungen also die Ergebnisse der hier bisher betrachteten älteren und unvollkommeneren Färbungen wieder völlig umstürzen, oder ob doch Beziehungen obwalten, woraus dann folgen würde, daß die von den Dualisten proklamierten Differenzen lediglich relative und graduelle sind.

Mit Hilfe unsrer bisherigen unvollkommenen Anilinfärbungen haben wir bei diesen Stammzellen, wie gesagt, ein durchaus allgemein lymphocytäres Verhalten im morphologischen Sinne, ferner ein genetisches Übergehen zu Lymphocyten (Taf. IX u. X) und Myelocyten (Taf. XXV) festgestellt. Mit Hilfe der Hämatoxylinfärbung müssen wir diesen Zellen jede myelocytäre Chromatinanordnung des Kerns absprechen, aber andrerseits eine leptochromatische Chromatinstruktur zuerkennen, die mit ihren ausgeprägten Nucleolen auch deutlich different ist von den pachychromatischen Lymphocyten mit den undeutlichen Nucleolen. Mit anderen Worten, trotz der bivalenten polyblastischen Beziehungen in genetischer Hinsicht zu Lymphocyten und Leukocyten erscheint schon jetzt der Großlymphocyt in morphologischer Hinsicht relativ indifferent und frei vom eigentlich lymphocytären wie besonders myelocytären Kernhabitus. Es handelt sich vielmehr um eine eigne Art der Stammzellen. Ihr ist eigentümlich ein allgemein lymphocytärer Zellhabitus, durch den sie den Lymphocyten verwandt zu sein scheint, sowie eine nachgewiesene genetische Beziehung zu Myelocyten. Die Stammzelle ist somit nicht bloßes ontogenetisches Jugendstadium der Myelocyten; allerdings ebensowenig nur einseitige lymphoblastische Vorart der Lymphocyten. Schon das eingehende Studium mit weniger vollkommenen Färbungsmethoden, welches das Auftreten der nämlichen Stammzelle wie bei myeloider Leukämie so

auch bei entdifferenzierender Linksverschiebung der Lymphoplastik (Taf. IX, X) erweist, zwingt zur Annahme einer bivalenten Stammzelle. Andrerseits zeigt das eingehende unvoreingenommene Studium der Tatsachen, daß Lymphoidzellen mit ausgesprochenen wenn auch weniger deutlichen Lymphocytenkern allerdings auch existieren, nämlich als in Form der oben genannten Mesolymphocyten. Es sind eben schon weiter auf dem Wege der Lymphoblastik vorgeschrittene großlymphocytäre Stammzellen, d. h. nur noch nicht ganz ausgebildete Lymphocyten; eine lymphoblastische Vorart der Lymphocyten in phylogenetischer Hinsicht, zwar schon Lymphocyten, aber noch nicht die tiefste Wurzel dieser, sondern aus einer solchen als Zwischenart vor den Lymphocyten hervorgehend. Sie sind zwar rein einseitige Lymphoblasten, wie der Dualismus lehrt, trotzdem aber noch nicht, wie er weiter meint, die tiefste Lymphocytenstammzelle. Dieses ist erst der zwar lymphoblastisch veranlagte, lymphocytäre Potenzen in sich tragende, aber noch absolut nicht morphologisch lymphocytären Chromatincharakter des Kerns aufweisende Großlymphocyt, nur daß dieser zugleich auch noch myeloblastisch befähigt ist. Erst durch Eliminierung, Suppression oder Paralysierung dieser myeloblastischen Veranlagung wird der Großlymphocyt zum großen Lymphocyt.

Es finden sich allerdings auch Lymphoidzellen mit myelocytärer Kernstruktur (Prot. 34), doch lehren unsre bisherigen Färbungen, daß diese Zellen zwar allerdings die jüngsten ontogenetischen Vorstufen der Myelocyten sind (entsprechend einem lymphoiden Erythroblast ohne Hb mit Erythroblastenkern), daß diese Zellen auch durch diesen spezifischen Kern in der Tat von echten Lymphocyten bereits trotz sonstiger Ähnlichkeiten verschieden sind, daß sie aber keineswegs die tiefste Entwicklungsstufe der Leukocyten sind, sondern daß dieses eben die besagte indifferente Stammzelle mit ihren eignen Artmerkmalen ist, aus der sich erst diese eigentlichen Myeloblasten im wirklichen (nicht dualistischen) Sinne entwickeln, um als Zwischenstufe zum Myelocyt über den Promyelocyt überzuleiten. Dieser wahre einseitige Myeloblast ist das analoge Gegenstück zum lymphoblastischen Mesolymphocyt und wie dieser entsteht er durch alle Übergänge aus dem fälschlich von den Dualisten Myeloblast genannten Großlymphocyt, der noch keinen Myelocytenkern hat, sondern eine eigne Chromatinstruktur, und zudem auch lymphoplastisch fähig ist.

So lange also essentielle greifbare morphologische Unterschiede zwischen der allertiefsten lymphocytären und der allertiefsten myelocytären Stammzelle nicht beigebracht sind, solange nicht definitiv widerlegt ist, daß der Großlymphocyt nicht auch Lymphocyten bildet bzw. bei lymphoplastischer Entdifferenzierung sich vermehrt bildet — die bisher beigebrachte Tatsache, daß die lymphadenoiden Keimzentrumszellen keine Myelocyten produzieren, ist kein Gegenbeweis — solange also nicht schon der große pachychromatische Lymphocyt als tiefste lymphocytäre Stammzelle erwiesen ist und somit nicht der bei unsern bisherigen Färbungen sich

ergebende genetische Konnex zwischen dem Großlymphocyt und dem Lymphoblast als trügerisch nachgewiesen ist, und somit der Großlymphocyt entweder als nur lymphocytäre oder als nur myelocytäre Stammform in Anspruch genommen ist, solange müssen die tiefsten Vorstufen der Lymphocyten mit den unreifen Vorstufen der Leukocyten als morphologische Einheit Einer gemeinsamen Stammzelle zusammengefaßt werden. Statt von Lymphoblasten und lymphocytoiden Leukoblasten sollte man korrekterweise vorläufig nur von lymphoblastisch oder leukoblastisch veranlagten oder tätigen Stammzellen (Lymphoidocyten) reden.

Daß die myeloblastischen Stammzellen der Dualisten nicht das bloße jüngste zufällig lymphocytoide cytogenetische Ausgangsstadium der Myelocytenreihe sind, sondern als eigne Vorart aufgefaßt werden müssen, folgte, abgesehen von dem eignen chromatischen Artcharakter des Kerns, auch daraus, daß diese Zellen ihre eignen Altersstufen besitzen, d. h. ontogenetisch altern, ohne sich dabei durch Ausarbeitung spezifischer Artmerkmale zu differenzieren.

Es bildet also die Stammzelle, besonders unter pathologischen Umständen, eine eigne wohl charakterisierte, zudem multipotente Zellart.

Weiter fanden wir aber schon bei unsern bisherigen Methoden, daß unter pathologischen Umständen der normale Modus der Zellentwicklung Störungen, Unregelmäßigkeiten und Unstimmigkeiten erleidet, indem Kern- und Plasmadifferenzierung oft nicht den gleichen Schritt miteinander halten, wie das in der Norm der Fall ist.

Hieraus resultierten dann neue atypische Zelltypen, die als „Zwischenstufen“ jedenfalls im morpholgischen Sinne gelten müssen insofern, als sie nach dem Kernhabitus zur einen, nach dem Plasmahabitus zur andern Art gehören.

Es ist klar, daß hierbei eine große Menge und Mannigfaltigkeit neuer morphologischer Typen, die oft nur wenig voneinander differieren, resultieren, aber immerhin zur vorläufigen Orientierung und deskriptiven Bewertung Anspruch auf eigne Benennung und genaue genetische Rubrizierung haben. Andrerseits modifizieren diese Zwischenstufen etwas die für das normale Geschehen von uns aufgestellten Gesetze der Leukogenese. Für die Norm fanden wir bisher mit Hilfe unsrer Methoden nur Tatsachen, welche für eine Entstehung der polynucleären Leukocyten aus der großlymphocytären Stammzelle durch Vermittlung des einkernigen gekörnten basoplasmatischen Promyelocyten und weiter der oxyplasmatischen Myelocyten sprachen, ferner gegen jede Beteiligung der Lymphocyten sowie der lymphoiden Leukocyten und der Übergangszellen bei der Leukocytenbildung.

Es ist ferner klar, daß man bei der Bewertung und für die richtige Benennung dieser verschiedenen „Zwischentypen“ des pathologischen Blutes

feinerer, d. h. feiner differenzierender Methoden bedarf, welche durch die Menge und Komplexität ihrer reagierenden Haptine zur Darstellung auch der feinsten Nuancierungen abgestimmt sind und so die Ergebnisse der gröberen Methoden zu kontrollieren haben. Die früheren gröberen Methoden reichten nur aus zur sicheren Erkennung und Beschreibung der mindestens artlich ausgesprochenen reifen oder mehr oder weniger unreifen Zellen des Blutes, ferner deren direkter und indirekter Vorstufen, soweit diese schon den Artcharakter der reifen Zellen mehr oder weniger deutlich erkennbar und ausgeprägt aufwiesen. Ferner ließen sie erkennen auch die Stammzelle mit eignen charakteristischen Artmerkmalen (Großlymphocyt). Nun gibt es aber Zwischenstufen zwischen den unreifen Vorstufen der reifen Lymphocyten und Leukocyten und zwischen der ausgeprägten Stammzelle, Übergangsformen dieser zum Mesolymphocyt einerseits und Myeloblast andrerseits. Ja selbst unvollkommene ausgebildete Stammzellen kommen vor!

Es ist klar, daß wenn wir auf polynucleäre aber ungekörnte Leukocyten mit basophilem Plasma, auf anscheinend gekörnte Übergangszellen, auf polynucleäre oder metamyelocytär polymorphkernige gekörnte Leukocyten mit Körnchen im basophilen Plasma treffen, wir feinster Methoden bedürfen, um sicher und genau zu erkennen, ob es sich im Einzelfall wirklich dem Wesen nach um abnorm entwickelte Übergangszellen (Lympholeukocyten) oder zurückgebliebene Metamyelocyten, um übermäßig weit entwickelte Promyelocyten, oder in der Reifung behinderte polynucleäre Leukocyten handelt.

Derartige feine differenzierende Färbungen allein werden aber auch nur imstande sein, jene oben erwähnten theoretisch möglichen neuen Zwischenstufen auf ihre artliche Zugehörigkeit und interphyletische und genetische Stellung hin zu bestimmen.

Hier ist man allerdings hinsichtlich der Nomenklatur oft noch viel mehr wie früher in Verlegenheit, welches morphologische Kriterium das wesentliche und generelle, welches das akzessorische und bloß spezifizierende ist. Handelt es sich im Einzelfall um artliche oder bloße Alterungsdifferenzen? Weisen die vorhandenen Artmerkmale als Differenzen auf eine bloß ontogenetische intraphyletische oder eine interphyletisch phylogenetische Progression mit Acquisition neuer besonderer Artmerkmale hin? M. a. W. handelt es sich z. B. bloß um verschiedene Entwicklungsgrade der einen Stammzellart innerhalb dieser, oder um verschiedene artliche Entwicklungsrichtungen dieser, d. h. um Einzeltypen bereits partiell ausgebildeter verschiedener neuer Zellarten?

Man hat die reichhaltige hämatologische Nomenklatur sowie das Aufstellen von Stammbäumen verspottet, ohne daß die bloß negierende Kritik dafür besseres beibringen oder mehr klärend wirken konnte.

Wir stehen auch am Abschluß dieses Teiles unseres Werkes nach wie vor auf dem Standpunkt, daß allein die durch die Morphologie wohl

begründete Annahme einer gemeinsamen indifferenten aber polyvalenten Zellart in der Mannigfaltigkeit der auftretenden Erscheinungen den einzig ruhenden Pol, die einzige Erklärungs- und Orientierungsmöglichkeit abgibt.

Diese Zellart kann nach unsern durch die bisherigen Färbungen erhärteten Vorstellungen und Feststellungen (unter pathologischen Umständen) zu leukocytoiden Riedertypen altern, pflegt aber sich sonst in höhere mindestens zwei Richtungen (Lymphocyten-Leukocyten) vielleicht sogar in drei Richtungen (Lympholeukocyten) zu differenzieren.

Da auf dem Wege dieser Stammzelle zu den drei extremen Entwicklungstypen theoretisch verschieden weit ausgebildete Zwischentypen anzunehmen sind, so ist es klar, daß die der Stammzelle noch relativ nahen, ihren reifen Endprodukten, den Lymphocyten und Leukocyten aber noch fernen Vorstufen dieser, bereits ihre artlich neuen eignen spezifischen Merkmale, wenn auch nur in geringer Quantität und geringem Ausbildungsgrad, besitzen müssen. Sie sind also zwar sämtlich theoretisch eigentlich nicht mehr völlige indifferente Stammzellen, da sie bereits, wenn auch noch nicht völlig ausgebildete, vielmehr sehr wenig ausgebildete, aber doch schon angelegte Myelocyten-, Lymphocyten- oder Lympholeukocytenkerne erkennen lassen, stehen aber andrerseits der Stammzelle morphologisch doch noch viel näher als den endlichen Differenzierungsprodukten, haben also auch den Artcharakter der Stammzelle noch keineswegs gänzlich abgestreift, besitzen ihn vielmehr ebenfalls noch mehr oder weniger deutlich, so daß diese Gebilde bei der praktischen Zelldiagnose eigentlich doch mehr noch vom Stammzellcharakter als vom Lymphocyten- oder Leukocytencharakter erkennen lassen. Mithin sind gerade dadurch all diese verschiedenen theoretischen Zwischenstufen auf den verschiedenen Entwicklungsrichtungen der Stammzelle durch ihre Verwandtschaft mit der Stammzelle untereinander sämtlich mehr oder weniger ähnlich und artgleich, somit eigentlich nur bloße Variationen und Entwicklungsetappen der Stammzelle; artlich jedenfalls Stammzellen, nur in accessoriis etwas variiert und fortgeschrittener.

Wozu gehört also eine solche Zelle artlich ihrem Hauptwesen nach? Wie ist ihre artliche Zugehörigkeit in der Nomenklatur anzudeuten? — Im Gegensatz zur funktionell indifferenten Stammzelle mit morphologisch eigenartigem Artcharakter, im Gegensatz zu den Vorstufen und Vorarten mit deutlich einseitigen, wenn auch nur erst wenig entwickeltem Artcharakter, sind diese Zwischenstufen indifferente Misch- und Zwischenformen mit zwei sich gegenseitig verwischenden Artcharakteren. Der eine ist noch vorhanden, noch nicht ganz abgelegt, der andere neue schon aber erst undeutlich angelegt. Es prävaliert indes doch hier meist noch der alte Artcharakter. Wir führten oben aus, daß eine lymphoide Zelle, die einen deutlich ausgesprochenen Myelocytenkern hat, kein Lymphocyt, sondern ein lymphoider Myelocyt (Myeloblast) ist, desgl. ein kleiner Myelocyt nicht als gekörnter Lymphocyt bezeichnet werden darf, obschon

er vielleicht genetisch aus dem Lymphocyt durch Körnung hervorgegangen ist, sobald der Myelocytencharakter (Myelocytenkern, Körnung, oxyphiles Plasma), wenn auch noch so undeutlich, feststeht.

In den fraglichen Fällen wird sich die Nomenklatur ebenfalls nach den überwiegenden Artmerkmalen richten; und da ist es klar, daß solange diese Zwischenstufen den Großlymphvcyten noch näher stehen als den endlichen Differenzierungsstufen, d. h. die Mehrheit der Großlymphocytencharaktere überwiegt und noch stärker vorhanden und ausgeprägt ist, als die neu acquirierten Artmerkmale, sie artlich als zu den Großlymphocyten zugehörig zu bezeichnen ist.

Hiernach wird man sich also nicht wundern dürfen, wenn wir mit feineren Färbemethoden auf eine große Variabilität und morphologische Mannigfaltigkeit der Stammzelle treffen, die z. B. je nach der Individualität eines Leukämiefalles bald mehr in dieser, bald in jener Form und Ausbildung prävalieren kann.

Jedenfalls wird man also, wenn sich unsre Annahme der Einen gemeinsamen Stammzellart als richtig erweist, schon bei der normalen Cytogenese mit mindestens zwei oder drei verschiedenen morphologischen Varietäten der Stammzelle zu rechnen haben, je nachdem sie sich im Zustand der Tendenz der Lymphocytenbildung oder der beginnenden Myeloblastik befindet, Typen also, die z. B. noch vor den eigentlich großen Lymphoblasten mit noch nicht ausgesprochenem aber bereits angelegten Lymphocytenkern stehen, oder die noch vor den eigentlich lymphoiden Myelocyten mit Myelocytenkern zu setzen sind.

Beifolgendes kleines Schema möge diese Vorstellung illustrieren.

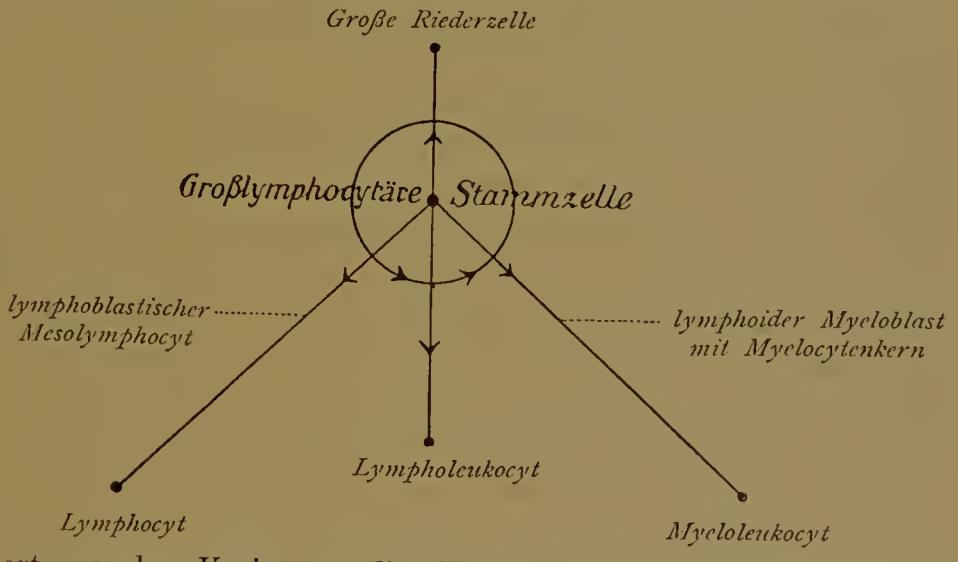

Dort wo der Kreis um die Stammzelle die Entwicklungslinien, dieser zu Riederzellen, Lymphocyten, Lympholeukocyten und Granulocyten schneidet, muß man sich mindestens vier verschiedene lymphoide Zelltypen vorstellen, welche, in Einzelheiten voneinander verschieden, im großen und ganzen doch wieder untereinander, bzw. der ihnen gemeinsamen Stammzelle sehr ähnlich sind. Es sind das gewissermaßen

ebenfalls „Zwischenstufen", die aber, ohne direkten genetischen Konnex zueinander, keine direkte genetische Entwicklungsreihe untereinander bilden, obwohl „alle morphologischen Übergänge konstruierbar sind". Wir finden da stark basophile schmalleibige Lympholeukocyten etc. Es folgt die Existenz solcher Zwischenzellen mit Notwendigkeit, bei der Annahme einer solchen polyvalenten, indirekt monophyletischen Entwicklung, wie wir sie annehmen, und ebenfalls folgt daraus, daß man unter solchen Umständen verzichten muß, sie in eine gegenseitige direkte Anhängigkeitsordnung voneinander zu bringen. Das Auffinden solcher ohne solche Annahme schwer genetisch zu rubrizierender Zellen aber ist der indirekte Beweis, der experimentum crucis für die Richtigkeit unsrer monophyletisch-polyblastischen leukogenetischen Theorie. Der strikte schlüssige Beweis kann selbstredend erst bei den entsprechenden exakten Färbungsmethoden geliefert werden.

Weiter ist nun aber auch eine direkte Entwicklung von fertigen Lymphocyten über Lympholeukocyten zu Leukocyten theoretisch diskutiert worden, so wie es die Pfeilrichtung auf den Kreis selbst andeutet. Wäre diese Annahme richtig, so müßten auf dem Kreise selbst dann noch weitere atypische „Zwischenstufen" liegen, die dann ihrerseits unter sich einen genetischen direkten Konnex bilden.

Falls bei pathologischem Geschehen statt der indirekten langsamen Entwicklung und Reifung zu den Endprodukten der Differenzierung in der Tat schnellere und direktere Entwicklungsmöglichkeiten Platz greifen, wird die Zahl der Zwischenstufen (z. B. zwischen Lympholeukocyten, Promyelocyten und Metamyelocyten) naturgemäß noch größer werden.

Es ist klar, daß man zur Identifizierung als solcher verschieden ausgebildeter unreife Zellen allerschärfster differenzierender Kombinationsfärbungen bedarf, die zugleich auch die feinsten Einzelheiten der Kernstruktur aufzudecken imstande sind. Gleichzeitig müssen die Farbreagentien in ihrer Avidität so fein abgestuft sein, daß schwache Basophilie nur schwach mit basischen, nicht mit sauren Farbstoffen angefärbt, oxyphile Substanz aber nicht mit stark basischem Farbstoff mitgefärbt wird, damit man nicht in Zweifel kommt, ob im Einzelfall eine nachgewiesene Störung der normalen Cytogenese oder ein artefizielles Färbungsprodukt vorliegt, und man so nicht in die Lage gerät, bei Färbungen, die noch dazu das Chromatin zumeist undeutlich darstellen, einen primär ungekörnten lymphoiden schwach basophilen (aber artefiziell oxyplasmatisch gefärbten) Lympholeukocyten mit einem in Wahrheit schon z. T. schwach oxyplasmatischen aber artefiziell ungekörnt dargestellten Promyelocyten zu verwechseln (Prot. 30, 34, 35).

Solche Färbungen und Färbungsresultate wie in Prot. 31 und 34 sind also für solche Feinheiten des pathologischen Blutes absolut ungeeignet, wo im Einzelfall einem Zellindividuum, besonders bei gleichzeitig ungenügendem Ausfall der Kernstruktur, nicht anzusehen ist, ob eine

bloß zufällig bereits oxyphil scheinende, in Wahrheit aber basoplasmatische etwa weiterer Differenzierung unfähige lymphoide Übergangszelle, oder aber ein bereits gekörnter, aber in der Körnung nicht dargestellter, in der Plasmareifung aber zur Oxyphilie fortgeschrittener Promyelocyt oder ein in der Plasmareifung zurückgebliebener, d. h. basoplasmatischer Metamyelocyt vorliegt. Überhaupt ist eine mit prägnanter Kernfärbung aufgehende exakte Körnchenfärbung conditio sina qua non; speziell zur endgiltigen Erforschung und Ergänzung des Wesens der Lympholeukocyten. Wie bekannt, ist diese Zellform ganz besonders schwer zu rubrizieren, sowohl vom dualistischen wie vom unitarischen Standpunkte aus. Die Grundbedingung aller theoretischen Erörterung und Rubrizierung ist eben exakte Darstellung aller morphologischer Eigenschaften.

Was speziell eben diesen schwer zu rubrizierenden Lympholeukocyt angeht, so dürfte es unter Zugrundelegung der auf Grund unsrer bisherigen Färbungen sich ergebenden genetischen Entwicklungsvorstellungen mindestens nicht von der Hand zu weisen sein, diese Lympholeukocyten als besondere dritte aus der Stammzelle entspringende, zwischen Lymphocyten und Leukocyten zu rubrizierende Zellart aufzufassen, welche nach allem, was wir von ihr gesehen haben, sich ini hren Artcharakteren, ähnlich wie die großen unreifen Lymphocyten, nicht gar so weit von der Stammesart entfernt.

Andrerseits hat man auch die Lympholeukocyten selbst als niederste lympho- und myeloblastische Stammesart aufgefaßt (Weidenreich), deren bloßes teilungsreifes mitosenbildendes Zustandsstadium gewissermaßen der Typ des schmalleibigen sog. Großlymphocyt ist.

Wie indes Ziegler fälschlich die Lympholeukocyten mit den leukocytoiden riedertypigen Großlymphocyten (Leukosarkomzellen Sternbergs) verwechselt hat und deshalb mit Türk die Lympholeukocyten als unreife schlummernde weiter differenzierungsfähige Myeloblasten auffaßt, so ist anscheinend Weidenreich einem ähnlichen Irrtum zum Opfer gefallen. Jedenfalls zeigt dieser Irrtum, daß jedenfalls doch nahe morphologische Beziehungen zwischen großen mononucleären Leukocyten und großen stammzelligen Großlymphocyten bzw. deren leukocytoiden Altersstufen bestehen. Ähnlich nahe verwandtschaftliche Beziehungen dürften wohl zwischen den völlig indifferenten lymphomyeloblastischen Großlymphocyten und den bereits einseitig lymphocytär angelegten aber noch unreif lymphocytären lymphoblastischen Mesolymphocyten bestehen. Daß die Großlymphocyten selbst lymphocytäre Elemente in gewissem morphologischem Sinne sind, haben wir gesehen. Indes haben sie ein eignes vom lymphocytären Chromatincharakter abweichendes Chromatingerüst. Andrerseits haben die großen unfertigen Mesoymphocyten ein zwar schon lymphocytäres nicht mehr großlymphocytäres aber auch noch nicht deutlich lymphocytäres Chromatin. Auch hier wird es nur mit allerfeinsten Methoden möglich sein, sichere Differenzierungen zu finden und zu entscheiden,

ob zwischen Großlymphocyten und großen Lymphoyten genetische Beziehungen bestehen und welche.

Jedenfalls ist es in dieser Hinsicht interessant, daß gewisse Unitarier die Lympholeukocyten mit guten Gründen in engste Beziehung nicht zu den tiefsten indifferenten großlymphocytären Stammzellen, sondern erst zu den großen unreifen Lymphocyten (Ferrata) gesetzt haben, und in der Tat viel spricht dafür, daß man sie, wenigstens einen Teil von ihnen, nicht als Altersstufen der Großlymphocyten (deren Altersstufen ja die großen Riederzellen sind), sondern als leukocytoide Altersstufen der mesolymphocytären Lymphoblasten oder richtiger der lymphoblastischen Mesolymphocyten aufzufassen hat.

Es haben somit unsre bisherigen Tafeln trotz der Unvollkommenheit ihrer Methoden schon lehren können, daß das Volk der mononucleären Agranulocyten eine große Gruppengemeinschaft mit gewissen gemeinschaftlichen Charakteren bildet, deren verschiedene Einzeltypen miteinander mehr oder weniger nahe und direkt verwandt sind.

Für die morphologische Differenzierung der extremen Endglieder der zweifachen oder dreifachen Entwicklung dieser hypothetischen Stammeszelle, für die Rekognoszierung also der Stammeszelle, der verschiedenen Lymphocyten- und Leukocytenstadien reichten unsre bisher vorgeführten unvollkommenen Färbungen völlig aus.

Die sichere Rubrizierung der verschiedenen Zwischenformen der Unreife, somit die definitive Richtigkeit unseres Schema, ferner vor allem die Feststellung, ob die vorhandenen genetischen Progressionen intraphyletisch oder direkt oder indirekt interphyletisch sind, ob es sich also um mehrere trotz aller Übergänge wesentlich verschiedenen Zellarten und Zellstämme handelt, die miteinander direkt oder indirekt genetisch verwandt sind oder nicht, diese wichtigste Frage beweist sich indes bündig erst durch die Möglichkeit der Differenzierung der der Stammeszelle nahestehenden verschiedenen morphologischen und genetischen Zwischenstufen mit Hilfe feinerer Methoden. Eine derartige feinere morphologische Unterscheidung innerhalb der indifferenten Mononucleären ermöglicht sich erst durch die modernen nunmehr zu betrachtenden panoptischen Methoden. Durch diese lassen sich in der Tat die Mononucleären noch näher differenzieren und alle jene Begriffe abstrahieren, die wir zwar auch schon in diesem Teil zum Gegenstand der Erörterung gemacht haben, ohne indes bisher mit Hilfe unsrer bisher betrachteten, hierfür zu stumpfen und nicht ausreichenden Methoden imstande gewesen zu sein, schlüssige Existenzbeweise, d. h. Abbildungen beizutreiben. Bisher war es stets mehr oder weniger Willkür, ob man die eine oder andere dieser Übergangszellen und Zwischenstufen in dieser oder jener artlichen Entwicklungsreihe rubrizieren wollte und über bloße Plaidoyers und

Wahrscheinlichkeitsdiskussionen, für die man vielleicht ebensogute Gegengründe hätte beibringen können, sind wir in dieser Frage bislang nicht hinausgekommen.

Mit Hilfe der modernen Azurfärbungen wird das anders sein, da hier die Differenzen der einzelnen morphologischen Typen in der Tat greifbarer hervortreten.

Ob man diese Differenzen dann im Sinne der Dualisten als wesentlich neuartliche, oder im Sinne der Monophyletisten nur als unwesentliche funktionelle einer quasi intraphyletischen Entwicklung zu betrachten haben wird, ob es sich lediglich um verschiedene morphologische Typen Einer artlichen Entwicklungsreihe, oder um Vertreter ganz verschiedenster Zellarten ohne irgendwelchen direkten oder selbst indirekten Konnex handelt, kann und soll dann ebenfalls erst an der Hand der entsprechenden Färbungen entschieden werden. Bisher haben wir mit den Dualisten bereits verschiedene Arten solcher lymphoiden Agranulocyten angenommen, dagegen abweichend von den Dualisten einen (indirekten) interphyletischen Konnex all dieser Arten.

Überblick über die Tafeln I—XXV, sowie deren wesentlichste Darstellungen.

Tafel I—XII. Hämatoxylin-Eosin.

Tafel I—VIII reife Zellen des Blutes:

große mononucleäre lymphoide Leukocyten;
kleine Lymphocyten und leukocytoide Mesolymphocyten und Lymphocyten;
polynucleäre neutrophile Leukocyten;
polynucleäre eosinophile Leukocyten.
Taf. V, Fig. 28, Taf. VII, Fig. 29 bisegmentiert kernige eosinophile Leukocyten.

Prot. 10 } polynucleäre Mastzellen (Fig. 30—32).

Prot. 3, Fig. 1
Prot. 10, Fig. 1
Prot. 11, Fig. 1
} Großlymphocyt? Schmalleibige große Reizungszelle?

Prot. 8, Fig. 1 } großer Lymphocyt.
Prot. 10, Fig. 2 } Mesolymphocyt.

Prot. 5, Fig. 2
Prot. 4, Fig. 2
Prot. 7, Fig. 1
Prot. 2, Fig. 3
Prot. 15, Fig. 8
Prot. 1, Fig. 3
} schmalleibiger junger lymphoider Leukocyt.

Prot. 2, Fig. 1
Prot. 10, Fig. 7
Prot. 7, Fig. 4
} endothelioider breitleibiger älterer lymphoider Leukocyt.

Prot. 2, Fig. 7
Prot. 3, Fig. 7
Prot. 7, Fig. 8
Prot. 10, Fig. 9—12
} leukocytoide buchtkernige lymphoide Leukocyten (sog. Übergangszellen).

Prot. 3, Fig. 11—15
Prot. 10, Fig. 14 u. 15
Prot. 5, Fig. 7 u. 8
Prot. 6, Fig. 1 u. 2, 6 u. 7
} endothelioider (leukocytoider) alter Mesolymphocyt, kleiner mononucleärer Leukocyt.

Prot. 2, Fig. 8
Prot. 3, Fig. 16, 22
} endothelioider (leukocytoider) Lymphocyt.

Prot. 1, Fig. 18—20
Prot. 6, Fig. 8—11
Prot. 7, Fig. 10—16
} Mikrolymphocyten.

Prot. 6, Fig. 12
Prot. 7, Fig. 17
Prot. 8, Fig. 23
} Zwerglymphocyten.

Prot. 7, Fig. 16
Prot. 10, Fig. 23, 25
} buchtkernige kleine Lymphocyten.

Prot. 11, Fig. 13, 14, 22 } nacktkernige Lymphocytenform.

Prot. 10, Fig. 13 } mesolymphocytäre Reizungszelle!

Prot. 4, Fig. 7 u. 8
Prot. 8, Fig. 9 u. 17
} Metamyelocyten.

Tafel IX und X lymphocytäre Leukämie:

Taf. IX chronisch lymphadenoide Form mit Großlymphocyten, z. T. breitleibig (Fig. 9—17), kleinen Großlymphocyten (Fig. 18—26), Mesolymphocyten oder großen kleinen-Lymphocyten (Fig. 27—34). Fig. 16 u. 17 große Riedersche Formen.

Taf. X, Prot. 14 akute lymphadenoide Form auch mit kleinen Lymphocyten.

Taf. X. Prot. 13 Leukosarkomatöse Sarkoleukämie mit älteren großen, z. T. buchtkernigen (Riederschen) leukocytoiden Lymphocyten [Riederformen (Fig. 2—6)], myeloblastischer (Nägeli-Schridde) Kernstruktur; in all diesen Fällen treten kleine Lymphocyten auf von viel jugendlicherem unreiferem schmalleibigen Habitus als im normalen Blut (nackte freie Kerne). Prot. 12, Fig. 45. Prot. 13, Fig. 20. Prot. 14, Fig. 25, 26.

Tafel XI/XII.

Plasmocytose (Fig. 20—33).

Myelocytose (Fig. 34—79).

Nebeneinanderstellung der Plasmazellen und Lymphocyten (Fig. 1—7).

Nebeneinanderstellung der Lymphocyten und lymphoiden Leukocyten (Prot. 8—19).

Nebeneinanderstellung der Plasmazellen und lymphoiden Leukocyten (Fig. 8—19).

Nebeneinanderstellung der lymphoiden Leukocyten und Myelocyten (Fig. 38—50).

Aufstellung von kleinen einkernigen trachychromatischen Myelocytentochterzellen = einkernige Mikromyelocyten einer höheren jüngeren phylogenetischen Generation (Fig. 34 und 35).

Nebeneinanderstellung dieser einkernigen Mikromyelocyten mit kleinen Lymphocyten (Fig. 5—7).

Nebeneinanderstellung dieser einkernigen Mikromyelocyten mit großen amblychromatischen bläschenkernigen einkernigen Myelocyten (Fig. 38).

Aufstellung des Begriffes der Metamyelocyten (Fig. 51—64).

Nebeneinanderstellung der polymorphkernigen Metamyelocyten mit buchtkernigen Myelocyten (Fig. 39—50).

Nebeneinanderstellung mit noch nicht segmentierten polynucleären Leukocyten (Fig. 65—66).

Segmentiertkernige Polynucleäre (Fig. 69 u. 70).

Karyorrhektische Polynucleäre eines rechts verschobenen Blutbildes (Fig. 71).

Eosinophile große und kleine Myelocyten (Fig. 72—77).

Tafel XIII—XIV. Hämatoxylin-Triazid, Hämatoxylin-Glyzerintrias.

Prot. 17. Kernformationen bei eosinophiler Leukocytose. Cfr. Unterschiede mit den Kernen der Mastzellen Prot. 10. und polynucleären neutrophilen Leukocyten.

Prot. 18. Breitleibiger Myelocyt (Fig. 13). Unterschiede gegen die lymphoiden Leukocyten und leukocytoiden Lymphocyten.

Fig. 18 u. 15 demonstriert die chemische Kerndifferenz zwischen polynucleären eosinophilen und neutrophilen Leukocyten. Fig. 1 schmalleibiger großer Lympholeukocyt.

Prot. 19, Fig. 1 = vermutlich mesolymphocytäre schmalleibige Reizungszelle (Plasmazelle) cfr. Taf. II, VII. VIII, Fig. 1; ferner Prot. 10, Fig. 13.

Fig. 2 = schmalleibiger junger lymphoider Leukocyt.

Fig. 31 = einkerniger Myelocyt. Cfr. Tafel XI, XII. Fig. 34 u. 35, Prot. 18, Fig. 13.

Fig. 33 = Metamyelocyt
Fig. 30 = buchtkerniger Promyelocyt
Fig. 32 = buchtkerniger Myelocyt
} vgl. auch die buchtkernigen lymphoiden Leukocyten Fig. 13 und leukocytoiden Mesolymphocyten Fig. 22 und vgl. mit letzteren Prot. 6, Fig. 6 u. 7.

Fig. 36—45 demonstriert die morphologischen und chemischen Kernunterschiede der polynucleären, neutrophilen, eosinophilen und basophilen Leukocyten.

Tafel XV. Hämatoxylin + Methylenblau.

Prot. 20, Fig. 1 } mesolymphocytäre Reizungszelle (Plasmazelle); cfr. Prot. 20, Fig. 7; Prot. 10, Fig. 13.

Prot. 20, Fig. 1—6
Prot. 21, Fig. 1 u. 2
} stark basophile Großlymphocyten, bzw. großlymphocytäre Reizungszellen, schmalleibig, breitleibig und z. T. leicht buchtkernig[1]).

Unterschiede dieser Zellen gegenüber den breitleibigen und buchtkernigen aber nicht so stark basophilen Großlymphocyten und buchtkernigen lymphoiden Leukocyten auf der rechten Hälfte der Tafel (Prot. 20, Fig. 22—25; Prot. 21, Fig. 16, 17, 22, 25).

Die höheren Grade der Buchtkernigkeit (Verschiebung weiter nach rechts) bilden die leukocytoiden Riederformen (Prot. 12, Fig. 15—17; Prot. 13, Fig. 3—5).

Unterschiede der kleinen Lymphocyten und breitleibigen aber relativ stark basophilen leukocytoiden Lymphocyten auf der linken Tafelhälfte gegenüber den kleinen lymphoiden Leukocyten und schwach basophilen leukocytoiden Lymphocyten rechts auf der Tafel.

Fig. 45 und 46 stark oxyplasmatische neutrophile Leukocyten. Fig. 47 und 48 schwach basoplasmatische Eosinophile. Fig. 49 und 50 polynucleäre Mastzellen.

Es dürften also wohl Prot. 20, Fig. 22—25 als buchtkernige lymphoide Leukocyten bzw. (wegen des Nucleolengehaltes) als leukocytoide Großlymphocyten (Riederformen),

1) Teils mit (Fig. 3, 4), teils ohne Nucleolen, teils mit (Fig. 3—6), teils ohne perinucleären Hof. Alle diese Zellen desselben Blutes verdanken einheitlicher Reizung ihr Auftreten, trotzdem müßten nach den unbewiesenen Normen von Schridde und Nägeli Fig. 1 und 2 als myeloide Reizungszellen, Fig. 3 und 4 als lymphoblastische Plasmazellen bewertet werden. Fig. 5 und 6 sind aber nicht ins dualistische Schema passende Mischformen. Aus all diesem ergibt sich die Unhaltbarkeit und Grundlosigkeit der Nägeli-Schriddeschen Klassifikation.

Fig. 35—40 als buchtkernige Mesolymphocyten zu deuten sein; Fig. 27—34 als z. T. breitleibige Großlymphocyten.

Prot. 21, Fig. 14—23 als Lympholeukocyten, Fig. 25—41 als Mesolymphocyten.

Tafel XVI—XIX. Anilinfarbengemische mit basischen Anilinfarbstoffen, kein Methylenblau enthaltend.

Prot. 22. Chemischer Unterschied der eosinophilen und neutrophilen Zellkerne (Fig. 9—12).

Prot. 23. Demonstriert die Körnchenlosigkeit der buchtkernigen lymphoiden Leukocyten (Übergangszellen) des Normalblutes, besonders Fig. 6 und 12.

Die Unmöglichkeit der Unterscheidung zwischen Großlymphocyten und schmalleibigen lymphoiden Leukocyten, buchtkernigen leukocytoiden (Riederschen) Lymphocyten und buchtkernigen lymphoiden Leukocyten bei dieser Färbung. Diese wenig differenzierende Färbung stützt also die Lehre von der Arteinheit aller mononucleären lymphoiden Zellen, nach der die verschiedenen morphologischen Typen nur Entwicklungs- und Alterstypen innerhalb dieser Einen Zellart sind, andrerseits aber kein genetischer Zusammenhang besteht zwischen lymphoplasmatischen Zellen und Granulocyten.

Fig. 14—21 zeigt wie schwer oder unmöglich bei dieser unvollkommenen Kernstrukturfärbung die Auseinanderhaltung von buchtkernigen Myelocyten, Metamyelocyten und polynucleären Leukocyten für eine Blutbildaufnahme nach Arneth ist.

Prot. 24 und 25. Größere, mittlere, kleinere, kleinste Lymphocyten, schmalleibige und buchtkernige Lympholeukocyten gewöhnlichen Blutes.

Prot. 25 (Fig. 30—34). Große und kleine Mastzellen verhalten sich wie mastgekörnte lymphoide Leukocyten und kleine Lymphocyten.

Prot. 26. Reizungs(Plasma)zellen Fig. 1—4, teils mit, teils ohne Nucleolen. Lymphoide Leukocyten Fig. 8—16.

Fig. 5—7 wohl schmalleibige Lympholeukocyten.

Prot. 27—29. Lymphocytäre Leukämien.

Prot. 27. Akute makrolymphocytäre (myeloplastische) Leukämie (Fig. 19—23 Promyelocyten?). Fig. 1, 2, 7, 12, 15—18 äußerst schmalleibige nacktkernige Lymphocyten(Myeloblasten)formen, darunter Fig. 2 mit deutlichem Mononucleolus.

Prot. 28. Akute makrolymphocytäre (lymphoplastische?) Leukämie (Fig. 21—23 Myelocyten?).

Prot. 29. Chronische lymphadenoide (lymphoplastische) Leukämie.

Prot. 27 und 28. Die myeloplastischen Großlymphocyten in Prot. 27 sind z. T. ebenso äußerst schmalleibig wie die entsprechenden lymphoplastischen Formen in Prot. 28. Unterschied gegenüber den lymphadenoiden Zellformen in Prot. 29.

Prot. 29. Die schmalleibigsten lymphocytären Formen erreichen nur die Größe großer Mesolymphocyten (Fig. 6, 7 kleine Großlymphocyten). Unterschied der breiterleibigen Großlymphocyten Fig. 1—4, 8—11 gegenüber den schwach basophilen schmalleibigen lymphoiden Leukocyten Fig. 5 u. 12; vgl. damit die Zellen Fig. 24 u. 25. Genaue Differenzierung und Identifizierung aller dieser einkernigen großen Zellen ist mit dieser wenig differenzierenden nur oligoptischen Färbung nicht möglich.

Tafel XX—XXV. Färbungen mit Methylenblau-Eosin.

Prot. 30. Die buchtkernigen lymphoiden Leukocyten sind körnchenfrei; wie bei Triazid zeigen die Kerne der polynucleären Leukocyten und kleinen Lymphocyten keine innere Chromatinstruktur. Fig. 1—5 Mesolymphocyten.

Prot. 31. Akute (lymphadenoide?) Makrolymphocytenleukämie (cfr. Prot. 27).

Fig. 1 u. 2 Großlymphocyt, Gigantolymphocyt.

Fig. 2—4, 10—16 stark basophile plasmocytäre bzw. erst plasmoblastische Lymphocyten, lymphocytäre, lymphocytogeneReizungszellen (cfr. Prot. 26, Fig. 1—4).

Fig. 14 Reizungszelle oder lymphoider Erythroblast.

Fig. 46, 47, 23, 40, 41 Promyelocyten (gekörnte buchtkernige Übergangszellen! Spilling).

Fig. 51, 52 Lymphocytäre einkernige Promastzellen.

Fig. 50 Einkernige und polynucleäre Mastzellen.

Auf der rechten Hälfte breitleibige leukocytoide Mesolymphocyten; cfr. Prot. 21.

Prot. 32, 33. Demonstriert die Spongioplasmastruktur im Cytoplasma der lymphoiden einkernigen Zellen, der großen lymphoiden Leukocyten und der Lymphocyten; ferner, daß nicht stets, sondern nur im schmalleibigen Jugendzustand, und auch dann nur in Abhängigkeit von dem jeweiligen Färbungsverfahren, die Lymphocyten schwach basophile Kerne (gegenüber ihren Cytoplasmen), die Lympholeukocyten schwach basophile Leiber (gegenüber

ihren Kernen haben, daß vielmehr auch die Lymphocytenkerne, wie hier gezeigt, stark gefärbt sein können, und mithin nur der Satz gewisse bedingte Gültigkeit hat, daß die (schmalleibigen) Lymphocyten stark basophile, die schmal- und breitleibigen lymphoiden Leukocyten (ebenso wie die breitleibigen leukocytoiden Lymphocyten) schwach basophile Leiber haben. Gut zu sehen ist selbst in den schmalleibigen und selbst noch völlig rundkernigen Lymphocyten der paranucleäre Astrosphärenhof (Stelle der SCHRIDDEschen Granula).

Prot. 33 bringt ferner wieder die Unterschiede in Form und Chemismus der polynucleären neutrophilen und eosinophilen Zellkerne.

Prot. 34 und 35. Gewisse Färbungseffekte, die, statt die verschiedenen mononucleären Zellarten feiner zu differenzieren, den artlichen Zusammenhang derselben demonstrieren.

Prot. 34, Fig. 34—40. Ungekörnt lymphoid erscheinende Myelocyten und Mikromyelocyten bzw. lymphocytoide myeloblastische Vorstufen derselben, teils von lympholeukocytoider (Fig. 34), teils von lymphocytoider (Fig. 35 bis 40) Form [Mikromyeloblasten].

Prot. 35 (Fig. 19, 23, 25). Blaß und dunkler gefärbte Lymphocytenkerne.

Fig. 41. Metamyelocyt.

Prot. 35, Fig. 34. Wabige Mastzelle.

Tafel XXIII und XXIV. Azurfärbungen.

Tafel XXIII. Akute makrolymphocytäre[1]) Leukämien mit Riederformen und azurophiler Granulation.

In beiden Prototypen 36 und 37 Große und kleine leukocytoide Riedertypen. Beginnende Riederformen Prot. 36, Fig. 22, 17.

Typische Form Prot. 36, Fig. 12, 13, 23; Prot. 37, Fig. 6 und 11. Sie erscheinen als bloße Atypien des Lympholeukocytenhabitus bzw. der in Ruhe gealterterten breitleibigen und buchtkernigen Großlymphocyten Prot. 20, Fig. 22—25.

Cfr. den Unterschied der oft pluripolaren (Prot. 36, Fig. 22, 23) meist sehr tief und geradlinig eingekerbten.

1) Zu der Zeit, als diese Präparate hergestellt wurden, war der Unterschied zwischen akuter makrolymphocytärer Leukämie lymphadenoider und myeloischer Art noch nicht bekannt. NÄGELI, der die Azurkörnung in großen einkernigen Zellgebilden als neutrophile Körnung deutet, würde wohl Prot. 37 für eine myeloide Form erklären, zumal die Reizungszelle Fig. 1 nucleolenfrei ist. Doch verhalten sich die kleinen nucleolenhaltigen Lymphocyten wie typische Lymphomgewebszellen.

beinahe amitotisch geteilten Kernformen mit an der sonstigen Zirkumferenz glatt und rund konturierten (Prot. 36, Fig. 6, 12; Prot. 37, Fig. 11) Kernen gegenüber den mehr flach und rund eingebuchteten schwach basophilen lymphoiden Leukocyten mit den unregelmäßig sinuös konturierten Kernen.

Als Vorstufe der großen Riederformen gelten vielleicht die hier zufällig im Plasmazellzustand befindlichen Gebilde Prot. 20, Fig. 3—6. Daß solche Riederzellen auch bei myeloplastischer akuter Leukämie sich finden, zeigt Prot. 10.

Prot. 37, Fig. 1. Extrem basophile große Reizungszelle.

Tafel XXIV. Azurgranula in den verschiedensten lymphoiden Zellformen gewöhnlichen Blutes, auch in großen mononucleären Lympholeukocyten und Übergangszellen.

Fig. 1. Reizungszelle.

Fig. 2. Schmalleibiger Mesolymphocyt.

Fig. 20. Schmalleibiger lymphoider Leukocyt.

Fig. 16. Typische mononucleäre lymphoide Leukocyten, aber mit blaß gefärbtem Kern.

Fig. 17—24. Buchtkernige Lympholeukocyten (Übergangszellen) mit azurophiler aber frei von neutrophiler Granulation.

Fig. 35—37. Mastzellen.

Prot. 39. Mastzellen.

Tafel XXV. Entwicklung der Granulocyten. Gegenstück zu Tafel XI/XII.

Die verschiedensten Stadien der Reifung von Protoplasma, Körnelung und Kernfiguration:

Promyelocyten Fig. 10—15 schmal- und breitleibig mit undeutlich srukturiertem Myelocytenkern und ausgesprochenem Basoplasma.

Große Myelocyten Fig. 18—23 rund- und buchtkernig mit deutlicher Myelocytenstruktur und schon deutlichem Oxyplasma.

Fertige kleinere Myelocyten Fig. 24—27.

Lymphocytoider Mikromyelocyt Fig. 28.

Metamyelocyten Fig. 29—35 und 37 ff.

Polynucleäre segmentiertkernige Leukocyten Fig. 36, 52 mit nur zwei Segmenten. Die Eosinophilen Fig. 53—57 teils mit schon schwach oxyphilem (Fig. 55), meist mit noch leicht basophilem Cytoplasma) Fig. 56, 57).

LIBRARY

Vergleichende Zusammenstellung einiger wichtiger in den Tafeln XIII—XXV geschilderter Zelltypen.

1. Typische extrem basophile große **Reizungszellen** Prot. 38, Fig. 1, Prot. 37, Fig. 1; ferner wohl auch Prot. 31, Fig. 2, ferner Fig. 4, 11—13 (Fig. 14, 15, 16 wohl lymphoide Erythroblasten);
   hierher gehören wohl auch Prot. 26, Fig. 1—4;
   desgl. hierhergehörig als (myeloblastische) großlymphocytäre Reizungszellen, die extrem basophilen Zellen Prot. 20, Fig. 1—6; diese indes z. T. buchtkernig (Riederformen), d. h. es handelt sich um äußerst stark basophile buchtkernige Großlymphocyten. Als mesolymphocytäre Plasmazellen sind ferner wohl zu betrachten Prot. 20, Fig. 7—10; Prot. 19, Fig. 1;
   breitleibig leukocytoide dabei relativ stark basophile Lymphocyten zeigt Prot. 24, Fig. 20, Prot. 29, Fig. 3.
2. Großlymphocyten Prot. 21, Fig. 1; Prot. 27, Fig. 1—4 (mit Übergang zu kleineren Formen Fig. 7—11); Prot. 28, Fig. 1—4 (mit Übergang zu kleineren Formen Fig. 7—11); Prot. 31, Fig. 1, 3, (mit Übergang zu kleineren Formen Fig. 6—9, 26—29);
   breitleibige Großlymphocyten Prot. 28, Fig. 12, 13; Prot. 29, Fig. 2—4; Prot. 20, Fig. 17—21 (Prot. 20, Fig. 26—32 = breitleibige Mesolymphocyten); Prot. 31, Fig. 17, 19, 24);
   buchtkernige Riedersche Großlymphocyten Prot. 20, Fig. 5, 6 bzw. 22—25; Prot. 36, Fig. 4—6, 10—13; Prot. 37, Fig. 4—6;
   kleine Riedersche Lymphocyten Prot. 36, Fig. 22, 23 (cfr. Unterschied der Kernform zu großen buchtkernigen Lympholeukocyten und kleinen buchtkernigen leukocytoiden Lymphocyten.
3. Mesolymphocyten:
   a) kleine Großlymphocyten Prot. 28, Fig. 55; Prot. 29, Fig. 15; Prot. 31, Fig. 5;
   b) größere Lymphocyten Prot. 29, Fig. 22; Prot. 30, Fig. 1, 2; Prot. 31, Fig. 27, 31; Prot. 34, Fig. 1, 2, 6; Prot. 19, Fig. 21—23.
4. Leukocytoide Lymphocyten:
   a) breitleibig Prot. 32, Fig. 11—14, 19—20, 23—25; Prot. 33, Fig. 14—17; Prot. 21, Fig. 29—41;
   b) buchtkernig Prot. 20, Fig. 16, 46, 51; Prot. 37, Fig. 16, 25.

5. Lymphoide Leukocyten:
typisch breitleibig Prot. 21, Fig. 14, 15; Prot. 32, Fig. 3—5; Prot. 35, Fig. 12—15, 18, 22; Prot. 33, Fig. 1, 7; Prot. 26, Fig. 8—12;
schmalleibig Prot. 26, Fig. 5—7; Prot. 32, Fig. 1, 2; Prot. 29, Fig. 7; Prot. 25, Fig. 1; Prot. 24, Fig. 1; Prot. 18, Fig. 1.
buchtkernige Übergangszellen Prot. 33, Fig. 2—14; Prot. 21, Fig. 16, 17, 22, 23, 28; Prot. 19, Fig. 12—20; Prot. 22, Fig. 1—5; Prot. 23, Fig. 4—6; Prot. 26, Fig. 13—16;

Promyelocyten: Prot. 17, Fig. 19, 20; Prot. 19, Fig. 30; Prot. 31, Fig. 46, 47; Prot. 34, Fig. 34; Prot. 30, Fig. 10—13.
Myelocyten: Prot. 19, Fig. 31, 32; Prot. 40.
Metamyelocyten: Prot. 19, Fig. 33; Prot. 34, Fig. 41; Prot. 40.
Myeloblasten im wahren (nicht NÄGELIschen) Sinne = lymphoide Myelocyten mit ausgeprägtem Myelocytenkern.
Prot. 34, Fig. 35—40.
Mastzellen: Prot. 19, Fig. 45; Prot. 21, Fig. 49, 50; Prot. 25, Fig. 30—35; Prot. 31, Fig. 50—52; Prot. 38, Fig. 35—37, Prot. 39, Fig. a—d.

Daß bei den bisher vorgeführten in differentieller Hinsicht unvollkommenen Färbungen die Zelldifferenzierung vielfach eine willkürliche und nicht sicher bestimmbare ist, ist im Text ausgeführt. Das gilt besonders von den schwer zu rubrizierenden artlichen Zwischenformen der verschieden gerichteten Entwicklung, sowie von den Atypien der Entwicklung, bei denen oft der Kern der Plasmareifung vorauseilt (Riederzellen, Lympholeukocyten). Ferner sind aber selbst die an und für sich durch ausgesprochene Merkmale deutlich charakterisierten und mit guten Färbungen leicht zu definierende Formen mit partiell unvollkommenen Methoden im Einzelfall nicht immer sicher bestimmbar. Das gilt besonders für Triazid, Methylgrün + Pyronin und die nicht neutrophilen Körnchen färbenden, sukzessiven, dabei stark plasmophilen und stark sauer anfärbenden Methylenblau-Eosinmethoden. Hier können bald die verschiedenen lymphoiden Zellstämme nicht sicher auseinandergehalten werden (Methylgrün + Pyronin), bald Myelocyten von Promyelocyten, Metamyelocyten von Myelocyten (Triazid) nicht getrennt werden; ja selbst die gekörnten Promyelocyten sind nicht sicher von Großlymphocyten (Methylgrün + Pyronin) oder von lymphoiden Übergangsformen abzugrenzen (Methylenblau-Eosin sukzessiv).

Buchdruckerei v. Ant. Kämpfe, Jena.

Protofyp 17.

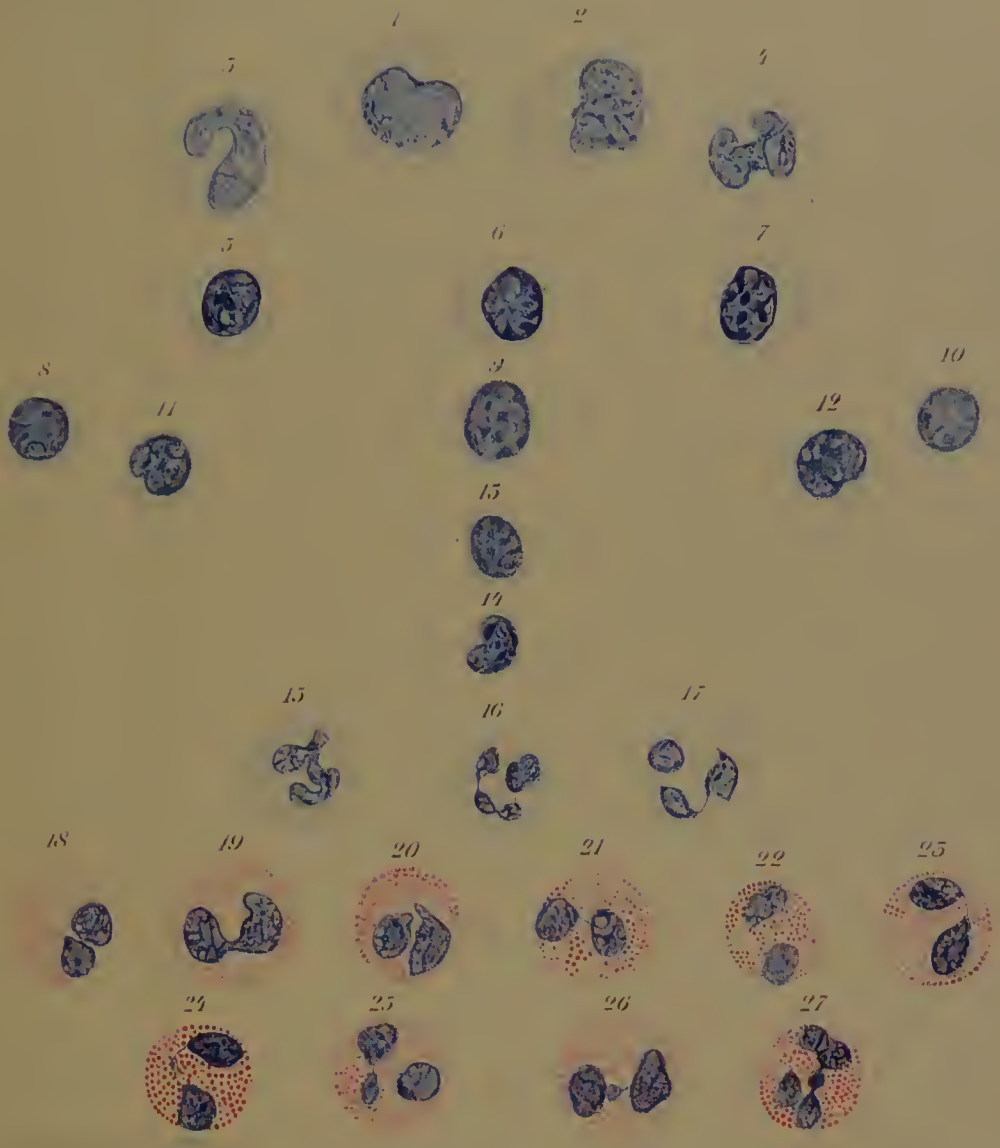

Protofyp 18

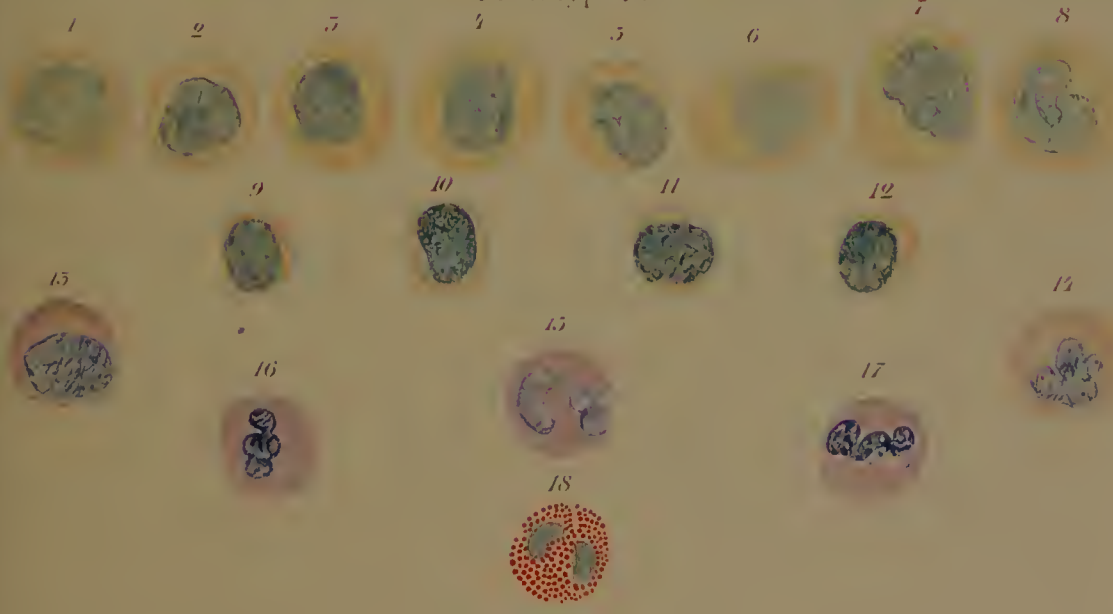



Gustav Fischer

Prototyp 20

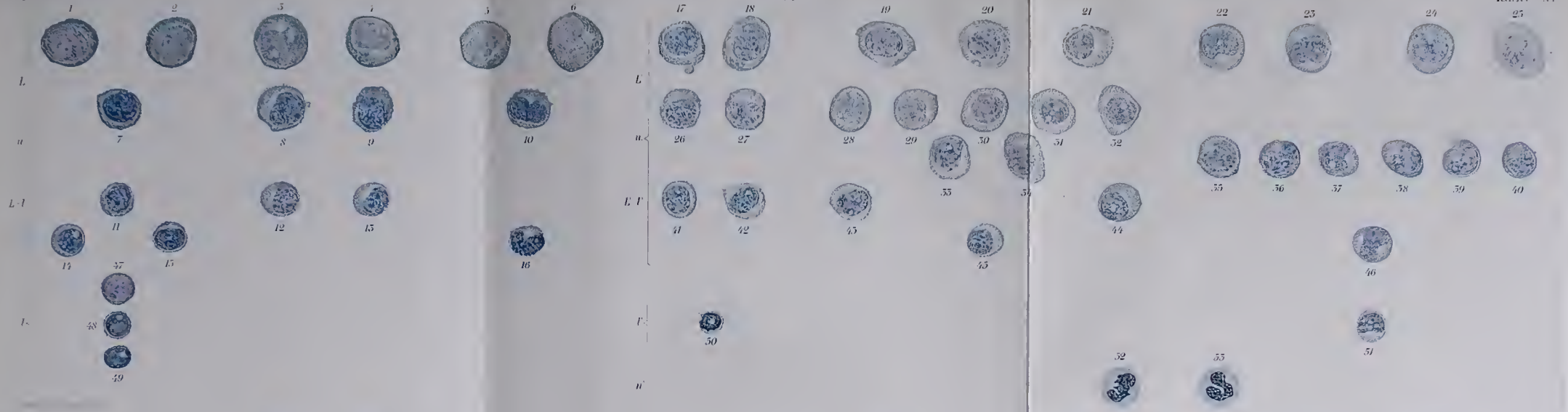

Prototyp 21

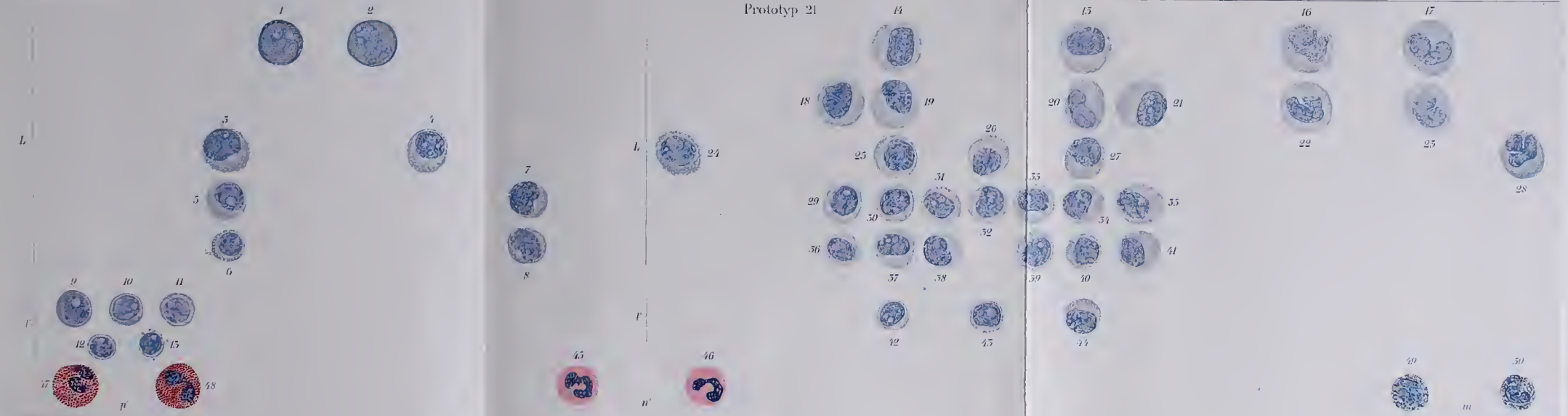

Verlag von Gustav Fischer in Jena

Prototyp 22

Prototyp 23.



Prototyp 24.

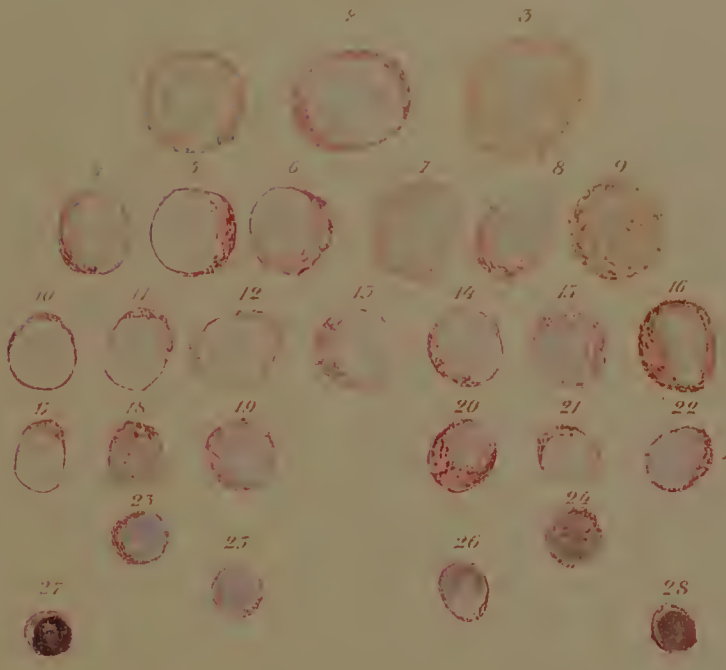

Prototyp 25.

Pappenheim, Atlas

Prototyp 26.



Prototyp 27.


1
2
3
4
5
6
L
7
8
9
10
11
L – l
12
13
14
15
16
l
17
18
19
20
L'
21
22
23
u
L' – l'
24
25
26
28
27
u'

Prototyp 28.

Prototyp 29.

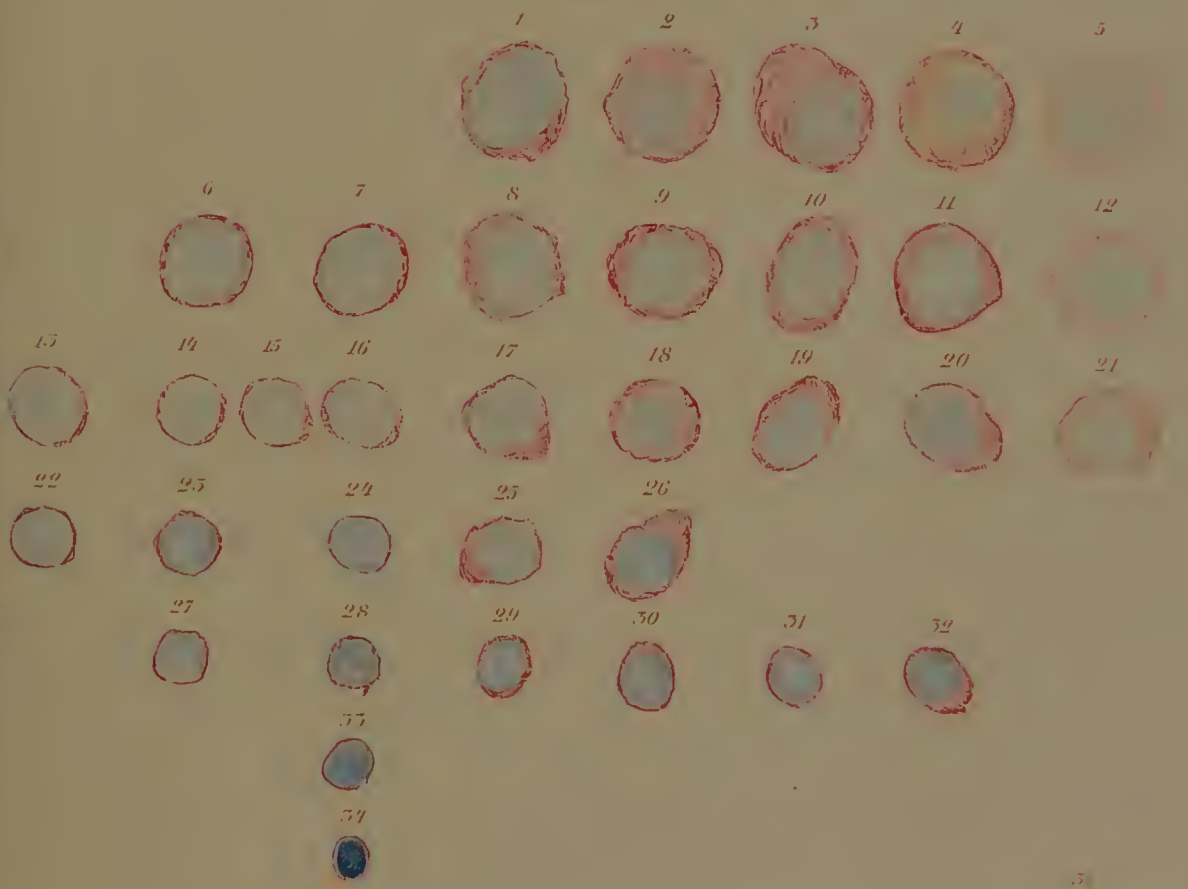

Prototyp 50.

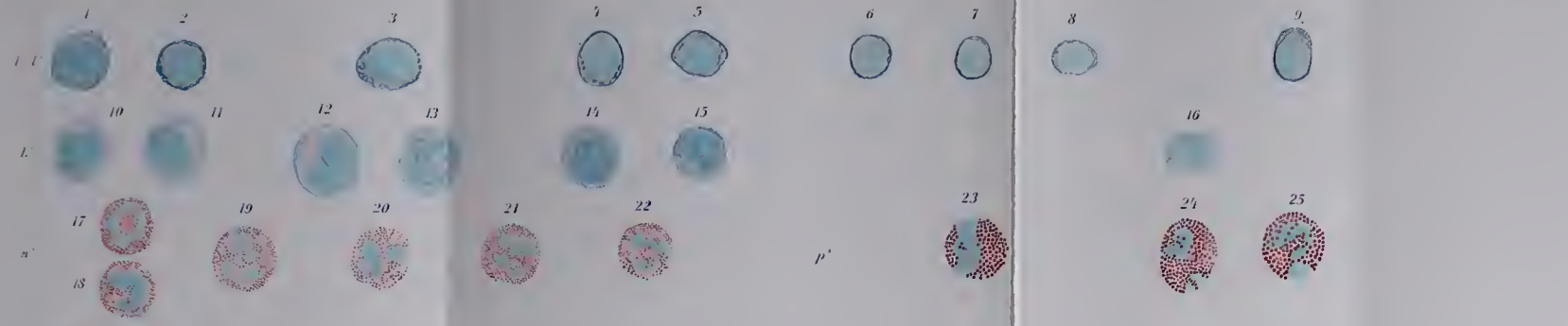

Prototyp 51.

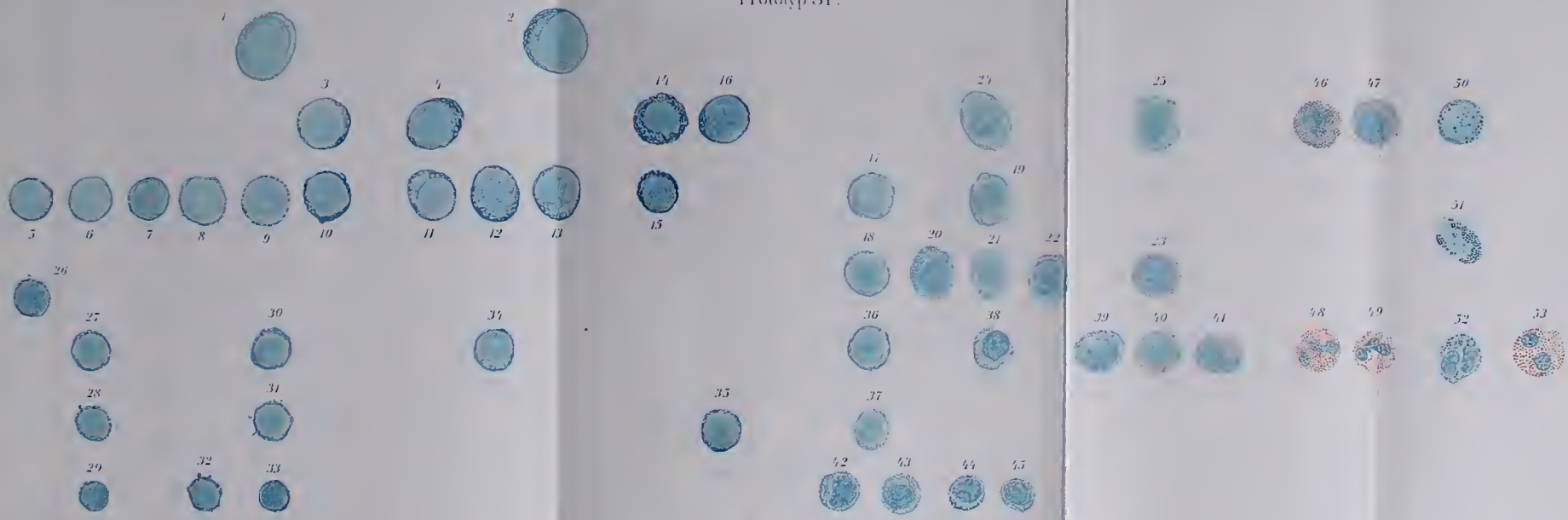

Gustav Fischer

Prototyp 32.

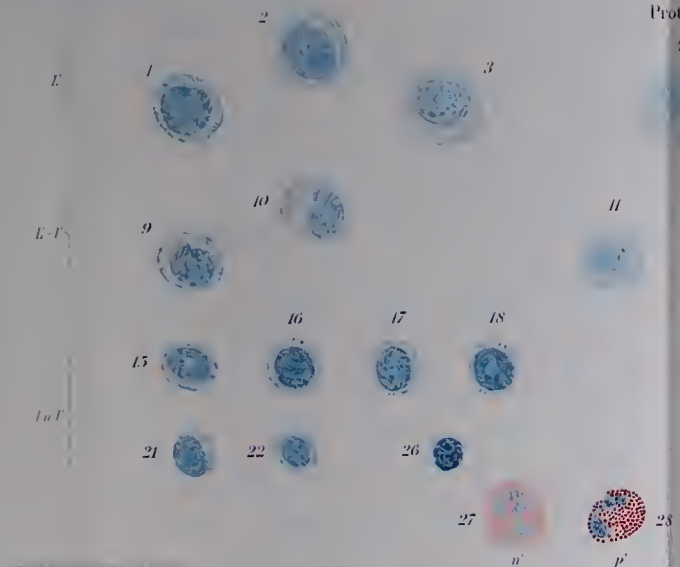

Prototyp 33.

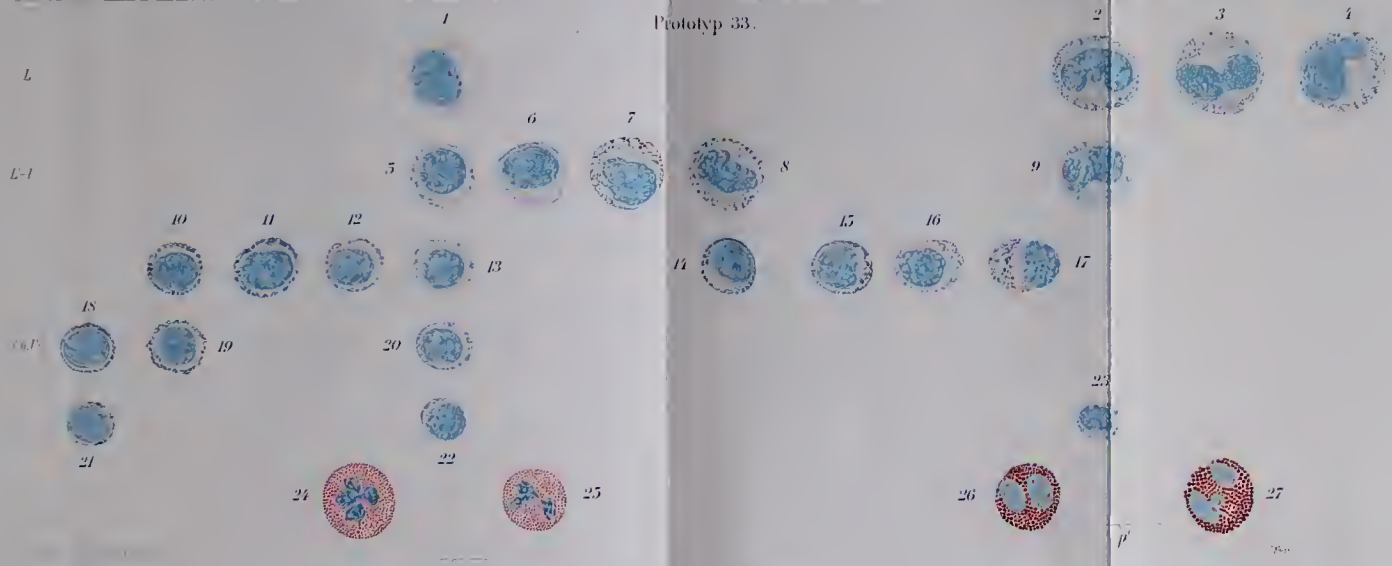

Prototyp 54

Prototyp 55

Gustav Fischer

Prototyp 36

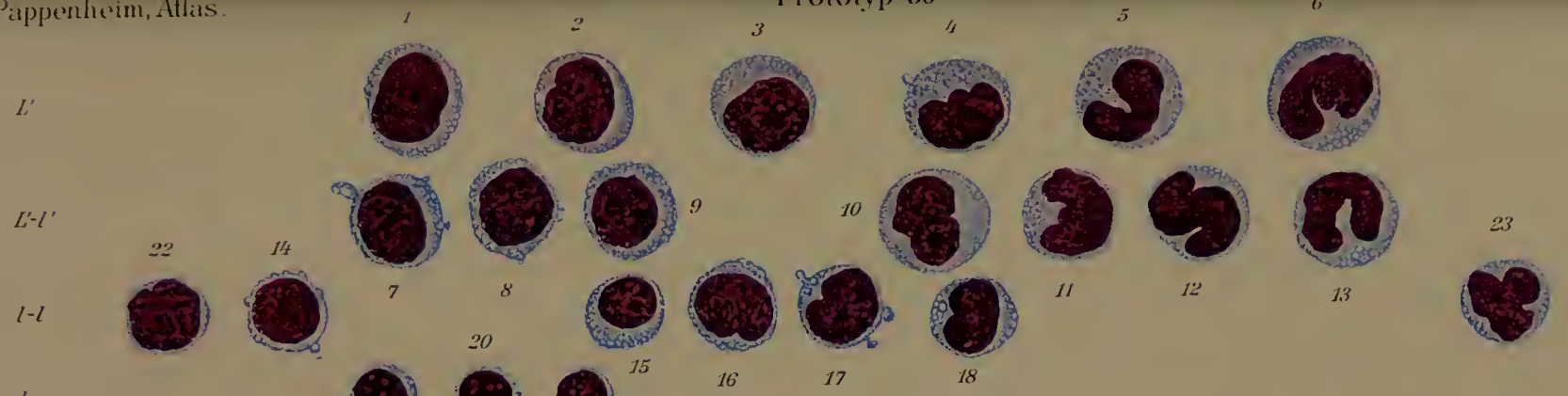

Prototyp 37

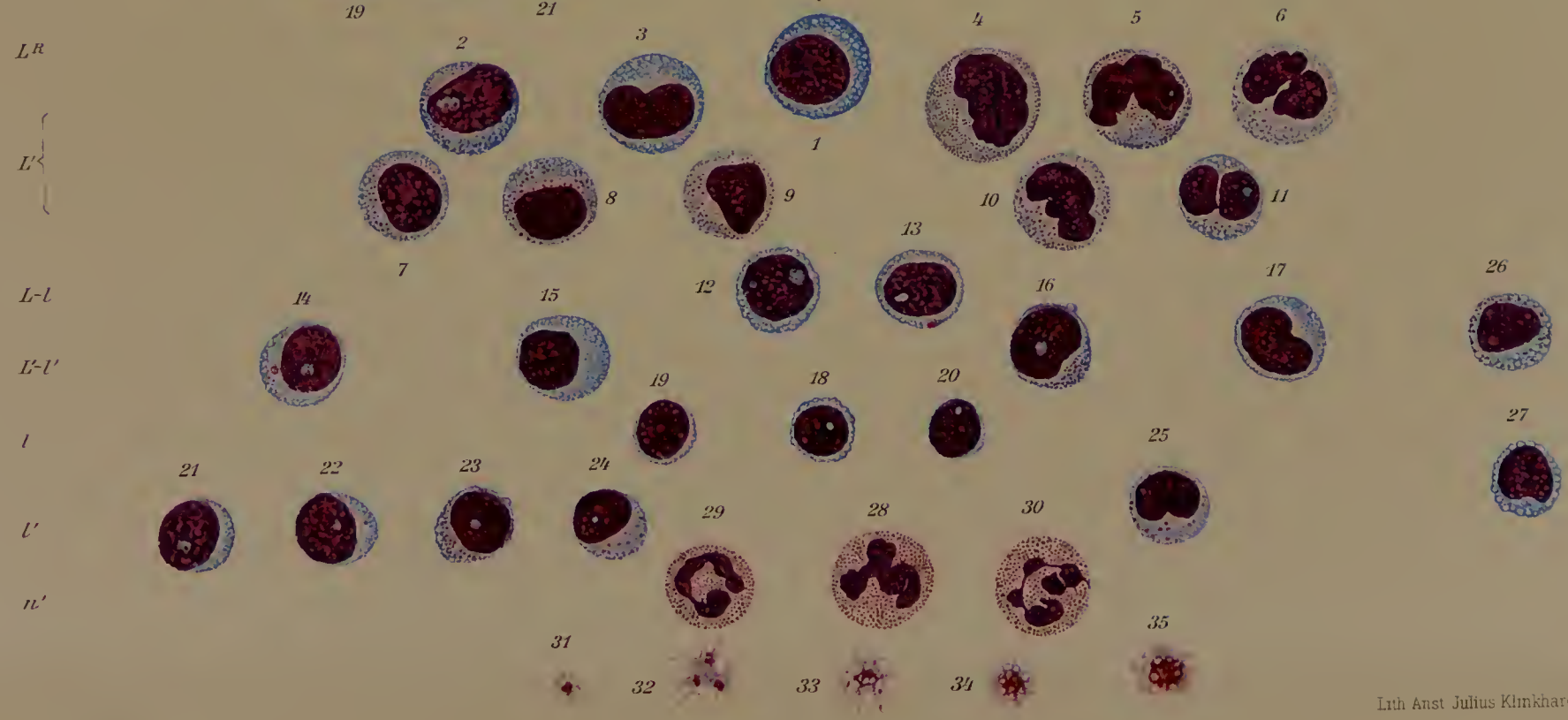

E. Stender lith. Hamburg 1903

Verlag von Gustav Fischer in Jena

Lith Anst Julius Klinkhardt Leipzig

L

l,l'-L'

15. *14.* *13.* *12.* *11.* *10.* *9.* *8.* *7.* *6.* *5.* *4.* *3.*

n

25. *26.* *27.*

p'

33.

m'



35.

m'

a. *b.*

E Stender delineavit Hamburg 1903.

rototyp. 38.

1.



16. 17. 18. 19. 20. 21. 22. 23. 24.



28. 29. 30. 31.

32. 34.

36. 37.

typ. 39.



c. d.

Lith. gr. Anstalt Meisenbach Riffarth & C.°

Prototyp 40

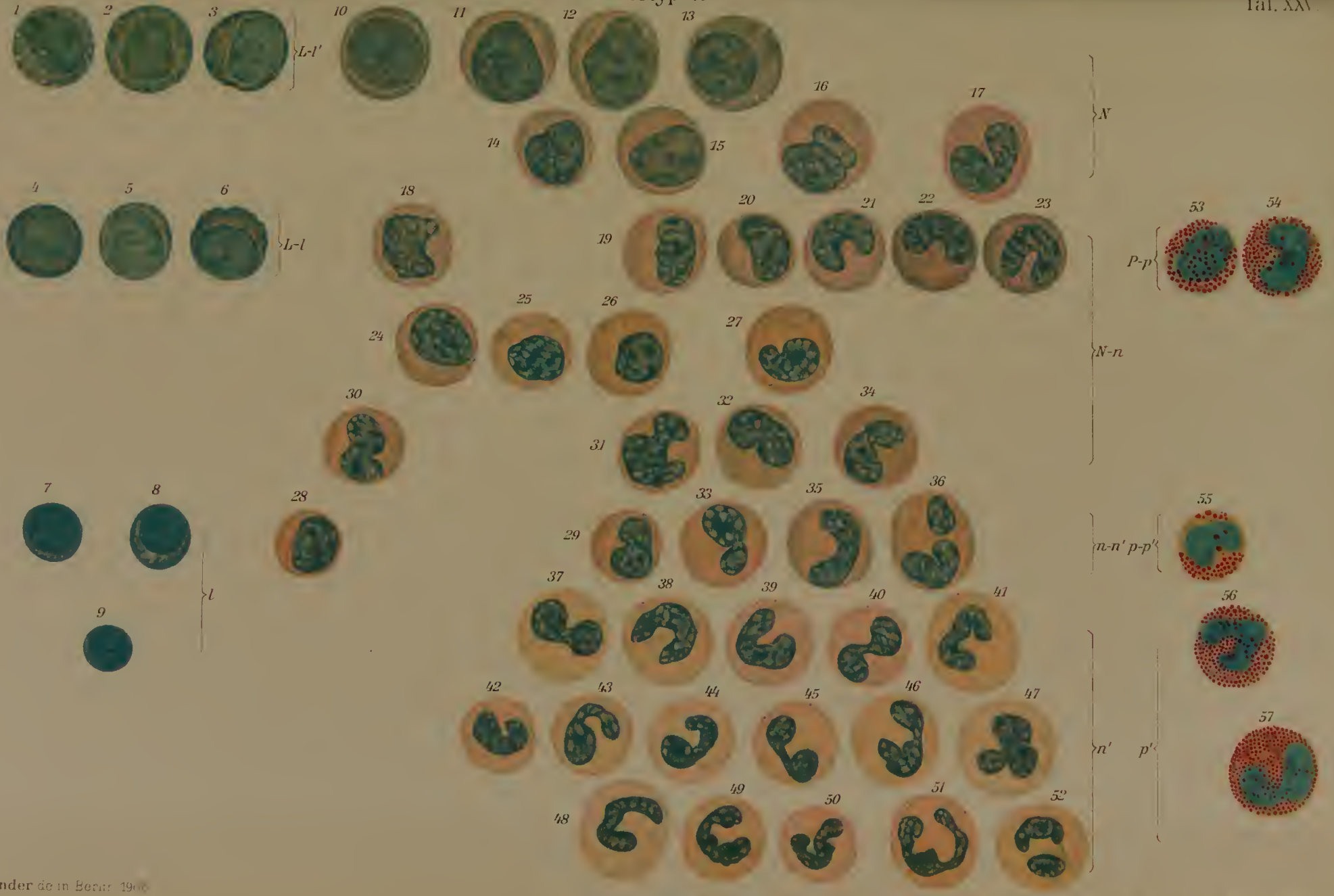

E. Stender de in Berlin 1906

Verlag von Gustav Fischer in Jena

Lith. Anst. Julius Klinkhardt